Ә. ӘЛИЗАДӘ

Тибб елмләри доктору,
профессор

УШАГ ЧӘРРАҺЛЫҒЫ

ТИББ ИНСТИТУТУ
ҮЧҮН
ДӘРСЛИК

Азәрбајҹан ССР
Сәһијјә Назирлији тәрәфиндән
тәсдиг едилмишдир

„Маариф" нәшријјаты

Бакы — 1968

9191

[illegible]
Kitab[illegible]na

617 · 0
Ә 55

Дәрслик, ушаг чәрраһлығы програмына ујғун олараг тәртиб едилмиш, онун ајры-ајры фәсилләриндә мүәллифин чохиллик тәчрүбәсиндә әлдә етдији мә'лумата кениш јер верилмишдир. Китаб ики һиссәдән ибарәтдир: үмуми вә хүсуси һиссә.

Үмуми һиссәдә ушаг организминин анатомик-физиоложи хүсусијјәтләри, операсија мүддәтләри, хәстәләрин операсијаја, о чүмләдән тә'хирәсалынмаз операсијаја һазырланмасы, операсијадан сонракы гуллуг, һабелә јени доғулмуш ушаглара гуллуг мәсәләләри, травматолокија, јаныглар, чәрраһи инфексија, анестезиолокијанын индики вәзијјәти, ушаг онколокијасы вә с. мәсәләләр шәрһ олунур.

Хүсуси һиссә ушаг организминин чәрраһи хәстәләнмәләрини әһатә едир; бураја анаданкәлмә инкишаф гүсурлары вә сонрадан газанылмыш хәстәликләр һаггында мә'лумат дахил едилмишдир.

А. М. АЛИ-ЗАДЕ

Проф., доктор медицинских наук

ДЕТСКАЯ ХИРУРГИЯ

Учебник для медицинского института

(на азербайджанском языке)

Редактору проф. *Ә. Әлијев*

Б... редактору *А. Әләкбәров* Техники редактору *Л. Ағајева.*
...һмәдова, Р. Әлијева

...аланмыш 10/VII-1968-чи ил. Кағыз форматы ..., нәрәги 23. Сифариш № 164, Тиражы 10000. ...мәти 77 гәп.

А... ...әтбуат Комитәсинин „Маариф" Нәшријјаты
Бакы, Һүсү Һәчыјев күчәси, № 4.

Азәрбајҹан ССР Нәшрләр Совети јанында Мәтбуат Комитәсинин 26 Бакы комиссары адына мәтбәәси. Бакы, Әли Бајрамов күчәси, № 3.

5—3—6
125—68

БИР НЕЧӘ СӨЗ

Ҹәмиjјәтин кәләҹәjи олан ушаглар һаггында Совет Иттифагы Коммунист Партиjасынын вә Совет һөкумәтинин күндәлик гajғысына мувафиг олараг, өлкәмиздә ушаг jашларынын ҹәрраһи хәстәликләри бәһси инди «Ушаг ҹәрраһлығы» фәнни кими тәшәккүл тапмыш вә инкишаф етмәкдәдир.

Һазырда ушаг jашларынын ҹәрраһлығы ҹошгун инкишаф дөврү кечирмәкдәдир: онун, ушаг jашларында раст кәлән ҹәрраһи хәстәләнмәләри вә инкишаф гүсурларыны диагностика етмәк үсулларынын хәзинәси кенишләнир, ҹәрраһи мүаличә үсуллары тәкмилләшдирилир, онларын тә'сирлилиjи артырылыр.

Һәлә jахын заманлара гәдәр ҹәрраһ бычағы үчүн, jә'ни ҹәрраһи әмәлиjjатын тәтбиги үчүн мүjәссәр олмаjан бир чох инкишаф гүсурлары вә ҹәрраһи хәстәләнмәләр инди радикал оператив мүдахиләләрлә бөjүк бир мүвәффәгиjjәтлә мүаличә олунур. Фәрәһли бир ҹәһәт дә бурасыдыр ки, ушаг ҹәрраһлығында jаш һәдди һаггындакы кечмиш тәләбләр, jә'ни радикал операсиjаларын көрпә ушагларда тәтбиг едилмәсинин мүмкүн олмамасы һаггындакы фикирләр артыг өз әһәмиjjәтини итирир. Совет Иттифагынын бир чох ушаг ҹәрраһлығы клиникаларынын, хүсусилә ССРИ Тибб Елмләри Академиjасынын мүхбир үзвү, проф. К. Ә. Баировун, проф. С. J. Долетскинин, проф. И. К. Мурашовун, проф. И. С. Кинзбургун рәһбәрлик етдикләри клиникаларын иш тәҹрүбәси һәмин фикирләрин әсассызлығыны аjдын сүбут етди. Сон заманлар көкс бошлуғу органларынын вә үрәк-дамар системинин инкишаф гүсурларынын вә ҹәрраһи хәстәликләринин мүаличәси саһәсиндә әлдә едилән мүвәффәгиjjәтләр һамыjа мә'лумдур. Бу мүвәффәгиjjәтләр инди ҹәрраһи техниканын мисли көрүнмәмиш шәкилдә тәрәгги етмәси, ҹәрраһи кеjитмә үсулларынын, хүсусилә ендотрахеал наркозун тәтбиги, инфексиjалар вә операсиjаларын бир чох ағырлашмалары илә мүбаризә апармаг үчүн кениш тә'сир даирәсинә малик антибиотикләрин, антикоагулjантларын вә с. фармаколожи маддәләрин кәшф едилмәси вә практикада кениш мигjасда ишләнмәси саjәсиндә мүмкүн олмушдур.

Мә'лум олдуғу кими, Азәрбајҹан дилиндә ҹәрраһлыға аид әдәбијјат аздыр. Ушаг јашларынын ҹәрраһлығы проблемләринә һәср едилмиш елми әсәрләр вә дәрсликләр исә јох дәрәҹәсиндәдир. Н. Нәриманов адына Азәрбајҹан Дөвләт Тибб Институту ушаг јашлары ҹәрраһлығы кафедрасынын профессору, тибб елмләри доктору Әлиаға Әлизадәнин һәмин дәрслији бу ҹәһәтдән атылмыш илк дәјәрли аддымдыр. Дәрслик, елмин мүасир сәвијјәсиндәдир вә тибб институтунун педиатрија факүлтәләринин програмы һәҹминдә билникләри әһатә едир.

Мүәллифин бөјүк клиник тәҹрүбәси китабын орижиналлығына, онун чохлу елми фактларла зәнкинләшмәсинә вә әјани олмаг үчүн чохлу шәкилләрин верилмәсинә көмәк етмишдир. Мүәллиф ајры-ајры бәһсләри изаһ едәркән һәм совет, һәм дә хариҹи өлкә ҹәрраһларынын тәдгигатларынын нәтиҹәләриндән баҹарыгла вә кениш истифадә едир.

Беләликлә, проф. Ә. Әлизадәнин «Ушаг ҹәрраһлығы» әсәри ҹәрраһлығын бу мүһүм саһәсини кениш вә һәртәрәфли сурәтдә шәрһ едир. Әлбәттә, биз бурада чатышмајан ҹәһәтләрин олмадығыны вә ушаг ҹәрраһлығынын бүтүн проблемләринин һәлл едилмиш олдуғуну иддиа етмәк нијјәтиндә дејилик. Һәр һалда, үмид етмәк олар ки, һәмин дәрслик тәкҹә педиатрија вә мүалиҹә-профилактика факүлтәләри тәләбәләри үчүн гијмәтли дәрслик олараг галмајыб, һабелә ушаг ҹәрраһлығы саһәсиндә чалышан практик ҹәрраһлар, үмуми ҹәрраһлар вә педиатрлар үчүн дә гијмәтли вәсаит олаҹагдыр.

ӘБДҮРРӘҺИМ ӘЛИЈЕВ
Тибб елмләри доктору, профессор

I ҺИССӘ

УШАГ ЈАШЛАРЫНЫН ҮМУМИ ЧӘРРАҺЛЫҒЫ

I ФӘСИЛ

ИНКИШАФ ЕТМӘКДӘ ОЛАН ОРГАНИЗМИН АНАТОМИК ВӘ ФИЗИОЛОЖИ ХҮСУСИЈЈӘТЛӘРИ.

Үмуми мә'лумат.

Ушаг јашларынын бир чох анатомик вә физиоложи хүсусијјәтләри вардыр ки, бу да ушагларда чәрраһи хәстәләнмәләрин кедишинә, чәрраһлыг методларына вә мүаличә мүддәтинә тә'сир етмәјә билмәз. Белә хүсусијјәтләр ушағын јашы вә физиоложи инкишафы илә әлагәдардыр.

Јени доғулмуш ушағын дәриси сәтһи шәкилдә јерләшән капиллјарларын һесабына солғун чәһрајы рәнкдә, һамар вә еластик олур, зәдәләнмәјә тез мә'руз галыр, инфексијаја тез тутулур. Ушагларда пиј вәзиләри јахшы, тәр вәзиләри исә зәиф инкишаф етмишдир. Дәриалты көвшәк бирләшдиричи тохума гаты јахшы инкишаф етдијиндән јумшаг вә һәрәкәтлидир. Назик вә зәриф олан ушаг дәрисиндә, ән јүнкүл зәдәләнмә нәтичәсиндә инфексија гапысы ачылыр; аз мүгавимәтли олан дәри вә дәриалты гатда пиодермија, абсес вә һәтта флегмона кими ағыр иринли просесләр төрәјә биләр.

Кичик ушагларын әзәлә тохумасынын лифләри бөјүкләрә нисбәтән ики дәфә зәриф вә назик олур, онун инкишафы бир јашларында, хүсусилә чинси јетишкәнлик дөврүндә даһа сүр'әтлә кедир. Сүмүк системи (бој артма илә әлагәдар олараг) 20—24 јаша гәдәр арасыкәсилмәдән инкишаф едир. Кичик јашлы ушагларын сүмүк тохумасынын әсасыны гығырдаг тәшкил едир, су чох, бәрк елементләр аз олдуғуна көрә, јумшаг вә еластик олур, чохлу ган дамарлары илә зәнкиндир, онун шахәләнмәси Һаверс каналлары истигамәтиндә дүзбучаг формада јох, сиври бучаг шәклиндә олур. Сүмүкүстлүјү гатында чохлу еластик лифләр олдуғундан, бу сүмүјә јашлы адамларда олдуғуна нисбәтән хејли еластиклик верир. Буна көрә дә ушагларда сыныг-

лара аз тәсадүф едилир. Сүмүк тохумасынын гурулушу 12—14 јашда бөјүкләрин формасыны алыр.

Тәнәффүс системи. Көкс гәфәси конусабәнзәр олур, габырғалар јумшаг консистенсијалы, көкс сүмүјүнә перпендикулјар вәзијјәтдә дурур. Габырғаларарасы саһәләр енсиз, әзәләләри зәиф инкишаф етмишдир. Ағ чијәрин һәчми бөјүк олмагла, бүтүн плевра бошлуғуну тутур, онун тохумасы ган дамарлары илә зәнкин, лакин еластик тохумасы исә аздыр. Диафрагма јухарыда—сағда VIII фәгәрә сәвијјәсиндә, солда IX фәгәрә сәвијјәсиндә јерләшир. Тәнәффүс сүр'әтли (дәгигәдә 40—60) олур. Ушаг инкишаф етдикчә тәнәффүс дәринләшир, онун мигдары азалыр. Тәнәффүс системинин инкишафы үмумијјәтлә узун сүрүр.

Үрәк-дамар системи. Јени доғулмуш ушағын үрәји үфги вәзијјәтдә јерләшир, тутуму 18—20 *мл*, һәр ики мә'дәчијин диварынын галынлығы ејнидир. Бөјүк еһтијат гүввәсинә маликдир, әзәлә лифләри зәрифдир. 3 ајлығында ушағын үрәјинин сол мә'дәчијинин дивары 3 дәфә, 14—15 јашларында исә 12 дәфәјә гәдәр сағ мә'дәчијин диварындан галын олур. Артерија вә вена дамарлары кен олдуғундан, ган тәзјиги дә ашағы (60—80 *мм*) олур; ејни заманда артериал вә веноз ган тәзјигләри арасында фәрг аздыр.

Сүдәмәр ушагларын ганынын мигдары, јашлыларда олдуғундан 2 дәфә чохдур. Еритроситләрин мигдары 1 *мм*^{3}-дә 5—6 милјона, һемоглобинин мигдары 110—130%-ә (Сали үсулу үзрә) чатыр, сонракы дөврләрдә исә азалыр. Лејкоситләрин мигдары 10000—12000 олур.

Һәзм системинин хүсусијјәти бундан ибарәтдир ки, јемәк борусу бөјүкләрә нисбәтән узун (чәнәдән та мә'дәјә гәдәр 16—18 *см* узунлуғунда), селикли гиша зәриф, әзәлә гаты зәиф, мә'дәјә ачылан һиссәси исә кенишдир. Мә'дәнин һәчми биринчи күн 20 *мл* олдуғу һалда, тезликлә бөјүјүб, биринчи ајда 110—120 *мл*-ә чатыр, чох һиссәси гарын бошлуғунун сол тәрәфиндә јерләшир.

Мә'дә ширәсинин тәркибиндә ферментләр вә туршулар вардыр.

Бағырсаг диварынын әзәлә вә еластик гаты зәиф инкишаф етмиш олур, назик бағырсагдан гида, јоғун бағырсагдан исә әксәрән онун сулу һиссәси сорулур. Бағырсагларын барјер вә кечирмә (пассаж) функсијалары зәиф олдуғундан, тез-тез зәһәрләнмә әламәтләри баш верир.

Гарын бошлуғунда јерләшән паренхиматоз органлар јашлыларда олдуғуна нисбәтән бөјүкдүр (шәкил 1). Гара чијәр јени доғулмуш ушагда бәдән чәкисинин 4,4%-ни (бөјүкләрдә исә 2,4%-ни) тәшкил едир, онун пајлары бир-бириндән чәтинликлә ајрылыр. Һүчејрәләри там инкишаф етмәмиш чохлу ган дамарлары илә тәчһиз олунмушдур, лакин мүдафиә вә антитоксик функсијасы зәифдир. Гара чијәрин инкишафы 8 јашда тамам олур.

Далаг јахшы инкишаф едән паренхиматоз органдыр, тез бөјүјүр, ушаг 6 аја чатдыгда һәчми 2 дәфә артыр. Онун башга органлара нисбәтән топографо-анатомик јерләшмәси 7—10 јашларда тамамланыр. Ушагларда далаг, ретикуло-ендотел һүчејрәләри илә зәнкин тәчһиз олунмушдур. Далағын ганла долма дәрәчәсиндән асылы олараг, формасы дәјишә билир.

Мә'дәалты вәзи эсасән бирләшдиричи тохумадан тәшкил олунмушдур вә ағырлығы 2—4 *г*-дыр; паренхимасы аз олмагла зәнкин ган дөвранына маликдир. Секретор функсијасы кифајәт дәрәчәдә олур.

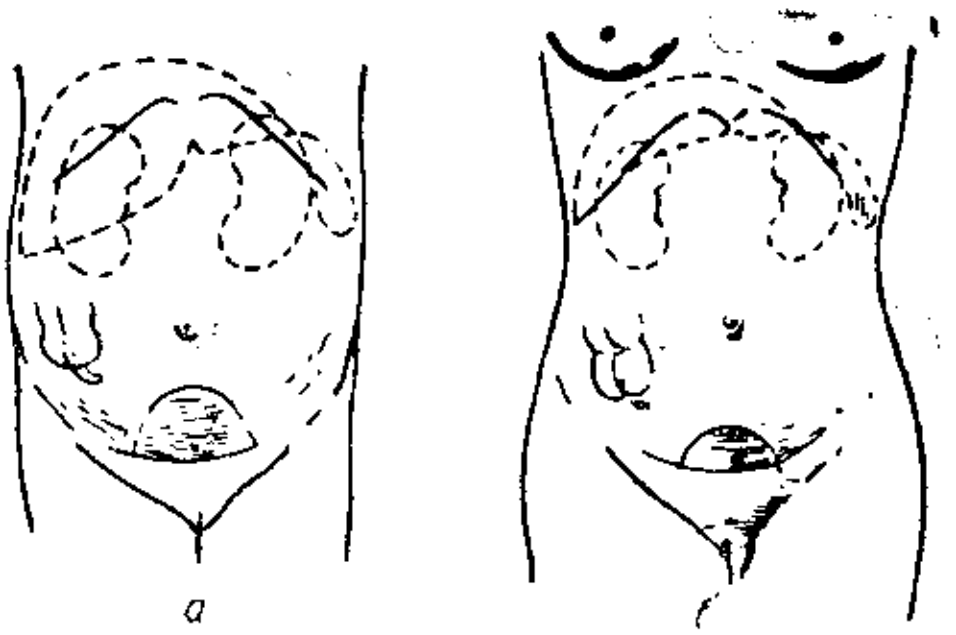

Шәкил 1. Кичик ушагларда (*а*) вә бөјүкләрдә (*б*) дахили органларын мүгајисәли схеми (*С. Ј. Долетскијә көрә*).

Ушагларын физики вә зеһни инкишафына тә'сир едән амилләрдән бири дә дахили ифразат вәзиләринин (галханабәнзәр вәзи, һипофиз вә с.) нормал функсијасыдыр. Һормон ифраз едән вәзиләрдән биринин функсионал позғунлуғу вә ја түсурлу шәкилдә инкишаф етмәси тәкчә ушағын физики инкишафына дејил, һәтта операсијанын кедишинә белә мәнфи тә'сир көстәрир. Мәсәлән, status thymica lymphaticus.

Сидик-чинсијјәт органлары: Јени доғулмуш ушагларын чанаглары үфги вәзијјәтдә, ојнаглары исә чох һәрәкәтлидир. Ушаг јашларында бөјрәкләрин секретор функсијасы бөјүкләрдә олдуғуна нисбәтән интенсив шәкилдә кедир, бу исә маддәләр мүбадиләси илә әлагәдардыр. Бөјрәкләр јени доғулмуш ушагларда гисмән ашағыда јерләшир, ағырлығы 25 *г*-дыр, пајчыглардан тәшкил олунмуш, габыг вә каналчыглары зәиф инкишаф етмишдир. Бәдәнин үмуми чәкисинин $^1/_{110}$—$^1/_{130}$ һиссәсини тәшкил едир (бөјүкләрдә 1/220-ни). Бөјрәјин инкишафы бир јашында тамам олур. Јени доғулмушларда сидик ахарлары гисмән әјри, кениш, узунлуғу 6—7 *см*-дир, әзәлә гаты зәнфдир. Сидиклик бөјүкләрдә олдуғуна нисбәтән јухарыда јерләшиб, кичик чанаг бошлуғуна тәдричән енир. Сидик-чинсијјәт органлары системи чинси јетишкәнлик дөврүндә өз инкишафыны тамамлајыр.

УШАГ ЧӘРРАҺЛЫҒЫНЫН БӘ'ЗИ ХҮСУСИЈЈӘТЛӘРИ.

Тәбабәт елми, хүсусилә чәрраһлыг инкишаф етдикчә ондан бир чох фәнләр (чәрраһи онколокија, уролокија, травматолокија, ортопедија, офталмолокија) ајрылараг сәрбәст фәнләрә чеврилмишдир. В. Шварс һаглы олараг көстәрмишдир ки, чәр-

раһлыг фэнниндэн даһа јени бир гол—ушаг јашларынын чэрраһлығы ajрылмышдыр ки, бунун да эсасыны тэшкил едэн ушагларын јаш хүсусиjјэтидир. Һазырда ушаг јашларынын чэрраһлығы, үмуми вэ хүсуси чэрраһлыгдан ajрылараг, 15 јаша гэдэр олан ушагларда анадан кэлмэ вэ газанылма чэрраһи хэстэлэнмэлэрин профилактикасы вэ мүаличэси илэ мэшғулдур. Ушаг јашларынын бир чох анатомик вэ физиоложи хүсусиjјэтлэри вардыр, бу да онларда чэрраһи хэстэлэнмэлэрин клиник кедишинэ вэ мүаличэ методларына тэ'сир етмэјэ билмэз. Инкишаф едэн организмин өзүнэ мэнсуб олан хүсусиjјэтлэри чохдан сүбут етмишдир ки, ушаг организми бөјүклэрин һеч дэ кичилдилмиш (миниатүр) формасы дејилдир (С. Д. Терновски).

Чэрраһ, ушағын хэстэлијинэ мүвафиг олараг ганлы вэ јагансыз чэрраһи эмэлиjјат апараркэн, онун јаш хүсусиjјэтлэрини, организмин инкишафынын сонракы мэрһэлэлэриндэ дэјишикликлэри нэзэрэ алмазса, белэ чэрраһи эмэлиjјат чох вахт мүвэффэгиjјэтсизликлэ нэтичэлэнэ билэр. Буна көрэ дэ чэрраһ, мүаличэ үсулуну мүэjјэн едэркэн, инкишаф етмэкдэ олан организмин хүсусиjјэтлэрини нэзэрэ алараг тэтбиг етмэлидир.

Ушагларын бејни, хүсусэн онун габыг һиссэси өз анатомик-физиоложи инкишафыны 9 јашдан сонра тамамлајыр. Буна эсасэн дэ, бир чох хэстэликлэрэ гаршы мүбаризэ үчүн бу дөврдэ организм өз гүввэсини диференсэедичи тэрздэ сэфэрбэрлијэ ала билмир. Мэсэлэн, бир чох иринли просеслэр: кэскин остеомиелит, перитонит, аппендисит, иринли отитлэр, флегмоналар, һэтта кэскин скарлатина ејни типли үмуми симптомларла (јүксэк температур, гусма, исһал) башлајыр. Анчаг објектив мүајинэлэр васитэси илэ гејд олунан симптомларын һансы хэстэлик нэтичэсиндэ баш вердијини мүэjјэн етмэк мүмкүн олур. Бу онунла изаһ едилир ки, һэмин јашлара гэдэр ушағын мэркэзи синир системи, хүсусилэ бејинин габыг һиссэси физиоложи чэһэтдэн тамамилэ инкишаф етмэмэси үзүндэн хэстэлијэ гаршы тэһлили чаваб верэ билмир.

Јени доғулмуш ушагларын дэриси вэ дэриалты пиј тэбэгэси, бөјүклэринкинэ нисбэтэн чох зэриф вэ назик олдуғуна көрэ, иринли хэстэликлэрин кедишинэ мүэjјэн тэ'сир көстэрир (просес тез јајылыр, некрозлашыр, һэтта сепсисэ чеврилир).

Ушагларда маддэлэр мүбадилэси позғунлуғу баш верэрсэ, бу чэрраһи хэстэликлэрин вэ хүсусэн иринли просеслэрин кедишинэ мэнфи тэ'сир көстэрир. Онларда зүлал, дуз вэ су мүбадилэсинин хүсусиjјэтлэрини нэзэрдэн гачырмаг олмаз, чүнки гида маддэлэринин мигдары, бөјүклэрдэкинэ нисбэтэн фэрглидир вэ мүбадилэ дэ сүр'этлэ кедир. Мэ'дэ-бағырсаг системиндэ баш верэн хэстэлэнмэлэр нэтичэсиндэ зүлал, су вэ дуз мүбадилэсинин позғунлуглары, бөјүклэрдэ олдуғуна нисбэтэн кэскин олур, бу да чэрраһи хэстэлэнмэлэрин кедишинэ мэнфи тэ'сир көстэрир. Ушаглар харичи амиллэрин (исти, сојуг) тэ'сиринэ гаршы реаксијада да бөјүклэрдэн фэрглэнирлэр, белэ ки, ушагларын јашы

кичик олдугча, онлар исти иткисинә (истилик тәнзиминин позулмасына) даһа пис дөзүрләр.

Ушаг организминин бир хүсусијјәти дә ондан ибарәтдир ки, онлар инфексијаја гаршы аз мүгавимәтли олмагдан башга чох вахт хәстәлијә гаршы һәссас олурлар (аллеркија вәзијјәти) вә инфексијаја гаршы һиперержик реаксија көстәрирләр. Мәсәлән, көкс бошлуғу органларынын хәстәликләри (иринли плеврит, пневмонија) баш вердикдә, «кәскин гарын» әламәтләрини мүәјјән етмәк лазым кәлдикдә диагноз чәтинләшир. Буна көрә дә, умуми чәррәһлыгдан тәчрүбәси олан һәким педиатријанын бир чох саһәләрини билмәдикдә, ушагларда чәррәһи хәстәләнмәләрин диагнозуну мүәјјән етмәкдә вә мүаличәдә чәтинликләрә раст кәлә биләр. Ушаг чәррәһлығы илә мәшғул олан һәким ушаг јашларында тәсадүф олунан инфексион хәстәләнмәләрин әсас әламәтләрини билмәлидир. Објектив мүајинә заманы ушағын боғазына бахаркән, орада олан дәјишикликләри танымалы, ушаг әскисиндә олан нәчисин нә характердә дәјишмәсини (ганлы нәчисин) дизентерија, јохса инвакинасијаја аид олмасыны билмәлидир.

Ушаг јашларында сүмүк вә ојнагларда мүшаһидә олунан хәстәликләри вә зәдәләнмәләрн мүаличә едәркән, мүаличәнин бу јаша хас олан чәһәтләрини нәзәрә алмадан апардыгда тә'сири аз олур. Инкишаф едән сүмүк вә ојнагларын бир чох анатомик-физиоложи хүсусијјәтләри вардыр. Узун лүлә сүмүкләрдә, сүмүкләшмә һиссәсинин зәдәләнмәдән јерини дәјишмәси (епифизиолиз) вә ја иринли илтиһабы просесләрин епифиздә јерләшмәси сүмүкләшмә просесинә тә'сир едәрәк, онун бөјүмәсинә мәнфи тә'сир көстәрир. Һәким бу һиссәләрдә әмәлијјат апараркән һәмин хүсусијјәти нәзәрә алмадыгда, операсија нәтичәсиндә кәләчәкдә сүмүк бөјүмәкдән галараг, функсионал позғунлуға сәбәб олачагдыр.

Ушаг тохумаларынын (хүсусән сүмүјүн) јүксәк дәрәчәдә рекенерасија етмәк габилијјәти чәррәһлыг тәчрүбәси үчүн хејли әһәмијјәтлидир вә бундан истифадә едилмәлидир. Мәсәлән, хроники остеомиелитләрдә мүаличә мәгсәди илә операсија едәркән, сүмүкүстлүјүнү сахламаг шәртилә, илтиһаба уғрамыш сүмүјүн һиссәсини (секвестри) чыхардыгда, орада әмәлә кәлән гүсур сонрадан баш верән сүмүкләшмә просесинин јахшы кетмәси нәтичәсиндә јох олур. Сүмүкләшмә просесинин бөјүкләрә нисбәтән сүр'әтлә кетмәси ушагларда ачыг вә гапалы сыныгларда мүаличәдән сонра, бир ағырлашма олараг әтрафын гысалмасы вә јалан ојнагларын јаранмасы баш вермир. Бизим узун илләр апардығымыз мүшаһидәләримиз дә буну тәсдиг едир.

Кичик ушагларда бәдән тохумаларынын 93,5%-ни маје тәшкил етдијиндән (бөјүкләрдә исә 87,6), тохумалар зәриф, јумшаг вә назик олур, буна көрә дә операсијада чәррәһын кобуд һәрәкәтләри тохуманын парчаланмасына, дидилмәсинә сәбәб олур,

бу да операсија јарасынын илкин сағалмасына мәнфи тә'сир көстәрир.

ЧӘРРАҺИ ХӘСТӘЛӘНМӘЛӘРӘ ТУТУЛМУШ УШАГЛАРЫН ОБЈЕКТИВ МҮАЈИНӘСИ.

Үмумијјәтлә хәстә ушагларын шикајәтләриндә вә објектив мүајинәсиндә бир чох чәтинликләрә раст кәлмәк олур. Ушаглар елә бунунла да јашлы адамлардан фәргләнирләр. Әксәрән хәстә ушаг илк дәфә ағ халатлы һәкими көрәркән,өзүнү чох нараһат апарыр, һәтта валидејнин гучағындан дүшмәк белә истәмәдән арамсыз ағлајыр. Ушагларын бу хүсусијјәтини нәзәрә алараг, онлары дәрһал објектив мүајинәјә башламаг мәсләһәт көрүлмүр. Објектив мүајинәјә башламаздан әввәл валидејнләрдән әтрафлы анамнез топларкән ушаға фикир вермәмәли, бу да онун синир (әсәби) кәркинлијини гисмән азалдыр вә горхуну арадан галдырыр. Анамнездә ушағын һансы инфексион хәстәләнмәләр, хүсусилә һансы мә'дә-бағырсаг хәстәләнмәләрини кечирдијини вә ја контактда олмасыны өјрәнмәјин әһәмијјәти вардыр.

Објектив мүајинәјә кечәркән, бир чәһәти унутмамалы: ағры верә биләчәк әмәлијјатлары (боғаза бахмаг, иринли очагларын әлләнмәси, ректал мүајинә) објектив мүајинәнин сонунда ичра етмәли.

Јохлама заманы ушағын үмуми көрүнүшү онун хәстәлији барәдә нәинки мүәјјән тәсәввүр верә биләр, һәтта хәстәлијин («кәскин гарын», скарлатина, дифтерија) маһијјәтини вә бунун һансы фазада олмасыны көстәрир. Мәсәлән, ушағын көзләринин чухура дүшмәси, бурнунун сивриләшмәси, додагларынын гурумасы вә назикләшмәси, рәнкинин авазымасы јајылмыш перитонитин баш вердијини көстәрә биләр. Ушаг ағыр травмаја мә'руз галмышса, хүсусән дахили органларда зәдәләнмә варса, белә һалларда онларда ајдын шок әламәтләри (рәнкин авазымасы, сојуг тәр, гисмән нараһатлыг, сусузлуг һисси, әтрафда баш верән һадисәләрин ону марагландырмамасы, көз әтрафынын көјүмтүл рәнкә дүшмәси, бә'зи һалларда исә һушун гисмән гаралмасы) мүәјјән едилир. Инфексион хәстәлик олдугда исә, дәридә олан сәпкиләрин хүсусијјәти хәстәләнмәнин маһијјәтинин мүәјјән едилмәсини асанлашдырыр. Үмуми јохлама заманы ушагларын хәстәлик үзүндән мәчбури вәзијјәт алмасыны, онларын актив вә пассивлијини нәзәрдән гачырмаг олмаз. Тәнәффүсүн типинин вә ритминин мүәјјән едилмәсинин әһәмијјәти аз дејилдир. Гарын бошлуғунун зәдәләнмәләриндә вә ја јајылмыш перитонитләрдә тәнәффүс көкс типли вә сәтһи олур (чүнки гарын типли тәнәффүс ағрылы олур). Бә'зән көкс органларынын илтиһабы өзүнү «кәскин гарын» шәклиндә бурузә верир. Лакин гарын әзәләләринин тәнәффүс актында актив иштирак етмәси хәстәлијин гарын бошлуғунда дејил, көкс бошлуғу органларында олмасыны көс-

тәрир. Адәтән ушаглар (бөјүк ушаглардан башга) бөјүкләр кими ағрынын характерини (даимилијини, һәрдәнбир тутмасыны, кәсичи вә ја санчылы олмасыны) сөјләјә билмирләр, бу да диагнозун мүәјјән едилмәсини чәтинләшдирир.

Гарын бошлуғуну әлләмәздән габаг, әлләри гыздырмалы вә сағлам тәрәфдән еһтијатла әлләмәјә башламалы. Сојуг әллә вә кобуд шәкилдә әлләмә, онсуз да јүксәк һәссаслыға малик олан хәстә ушагда гарын бошлуғунун өн диварында сүн'и әзәлә кәркинлији әмәлә кәтирә биләр. Еһтијатла едилән әлләмәдән (сүн'и әзәлә кәркинлији олмадыгда) гара чијәрин ашағы кәнарыны, гарын бошлуғу органларында шишин олмасыны вә онун консистенсијасыны, һәрәкәтли олуб-олмамасыны вә һәтта инвакинаты да мүәјјән етмәк олар.

Ректал мүајинәдә дүз бағырсагда полипин јерләшдији наһијәни, јад чисимләри, инвакинаты, Дуглас наһијәсиндә абсесләри (флүктуасија!) мүәјјән етмәк олар.

Ренткеноложи (ренткеноскопија, ренткенографија) вә хүсуси мүајинә үсулларыны (ректораманоскопија, урограмма, систоскопија, езофогоскопија, бронхоскопија, вазографија, үрәјин зондланмасы) билмәк лазымдыр. Бунлар ушаг чәрраһлығы тәчрүбәсиндә өзләринә кениш јер тутмушдур.

Клиник-лаборатор мүајинәсинә кәлдикдә гарын вә көкс бошлуғу органларынын кәскин илтиһабы хәстәлләнмәләриндә, зәдәләнмәләриндә вә башга бир чох хәстәләнмәләрдә ганын анализиник (лејкоситләрин артмасы — лејкоситоз, саға-сола тәмајүл, плазмада зүлалын мигдарча дәјишмәси) вә сидијин анализинин практик әһәмијјәти вардыр.

УШАГЛАРДА ЧӘРРАҺИ МҮДАХИЛӘНИН ХҮСУСИЈЈӘТЛӘРИ ВӘ ОНУН ТӘШКИЛИ.

Ушаг јашларында чәрраһи мүдахилә апараркән, онун анатомик-физиоложи гурулушуну, әмәлијјатын вахтында ичра едилмәсини, она көстәриш вә экскөстәришләри билмәк лазымдыр. Бу чәһәтләрә диггәт јетирмәдикдә, хәстәни сағалтмаг əвәзинә, она зәрәр јетирмәк олар. Чәрраһлыг вә анестезиолокијанын комплекс шәкилдә инкишафы сүбут етмишдир ки, ушағын јашынын кичик олмасы апарылан операсијаја гаршы нәтиҹјән экскөстәриш ола билмәз (К. Ә. Баиров, С. Ј. Долетски). Лакин әсас мәсәлә операсија үчүн сәмәрәли вахтын сечилмәсидир. Апарылан тәдгигатлара әсасән, ушагларда чәрраһи мүдахиләләрин тәхмини вахтлары ашағыдакы чәдвәлдә көстәрилмишдир (чәдвәл 1).

Ушагларда ичра едилән тә'хирәсалынмаз чәрраһи мүдахиләләр үчүн көстәришләр ики група бөлүнүр: а) **зәрури көстәришләр** — јемәк борусу атрезијасы, бронх — јемәк борусу фистулу, анаданкәлмә көбәк чијәси дәбәлији, бағырсаг тутулмасы, анусун атрезијасы, ағырлашмыш диафрагма дәбәлији, перито-

һитләр; б) **нисби көстәриш** — бејин дәбәлији, һипоспадија, сидиклик ектопијасы, өд јолларынын атрезијасы вә и. а. Операсијаја экскөстәришләр дә ики група бөлүнүр: **а) мүтләг экскөстәришләр** — ағыр формалы spina bifida илә бирликдә ифлич вә һидросефалија олдугда, ексудатив диатез, инфексион хәстәләнмә дөврүндә (әкәр һәјати көстәриш јохса) вә и. а. Бу дөврләрдә организмин мүгавимәти азалдығындан дәринин ексудатив диатезиндән вә операсијадан сонра јаранын битишмәси позулур, тез иринләмә башлајыр; **б) нисби экскөстәришләр:** рахит, ушағын бәдән чәкиси јашына мүвафиг олмадыгда, инфексион хәстәләрлә контактда олдугда, пејвәндләр едилдикдә, һәјати көстәриш јохса, операсија олунмамалыдыр.

Ушагларда чәрраһи әмәлијјат ичра едәркән, чәрраһ кобуд һәрәкәтә јол вермәмәли, ири вә кобуд аләтләрдән истифадә етмәмәлидир. Јени доғулмуш ушагларда операсија едәркән ган итирмәјә хүсуси диггәт верилмәли, чүнки 50—100.0 *мл* ган итирнләрсә, өлүм баш верә биләр. Чәрраһ әмәлијјатынын узун сүрмәси, гарын бошлуғунда апарылан операсијада бағырсагларын

Чәдвәл 1*

Ушагларда анаданкәлмә гүсурларын мүаличәси үчүн операсијаларын ичра едилмәсинин тәхмини мүддәти

Хәстәлијин ады	Чәрраһи мүаличәнин мүддәти
Бејин дәбәликләри	3 јашындан сонра, дәбәлик кисәси назикләндикдә тә'чили операсија етмәли
Үст додағын биртәрәфли натамам јарығы	Доғум евиндә вә ја 4—5 ајдан сонра
Үст додағын биртәрәфли там јарығы	
Үст додағын икитәрәфли там јарығы	Биринчи илиндә, мүмкүнсә доғум евиндә
Јекәағызлылыг (макростомија) . .	10-чу ајда
Үст чәнәнин битишмәмәси . . .	3—4 јашларда
Ranula	Диағноз гојулан кими
Бојнун анаданкәлмә систләри вә фистуллары	3—4 јашларында
Әјрибојунлулуг (әзәлә формасы) .	1—2—'—
Urachus — ун битишмәмәләри	10—12-чи ајларда
Ағ хәтт дәбәлији	3-чү јашда
Көбәк дәбәлији	3 јашындан сонра
Гасыг дәбәлији	6 ајдан сонра
Ағырлашмыш диафрагма дәбәлији	Доғулушун биринчи күнләриндә
Ағырлашмамыш диафрагма дәбәлији	Диағноз мүәјјән едилдикдән сонра
Көбәк чијәси дәбәлији	Доғулушун биринчи күнү
Јемәк боруеу атрезијасы вә бронх фистуласы	Доғулушун биринчи күнү
Анаданкәлмә бағырсаг тутулмасы	Доғулушун биринчи күнү
Өд јолларынын атрезијасы . . .	4—6-чы һәфтәдә
Пилоростеноз	Диағноз гојулан кими
Мегаколон	2 јашындан сонра
Анус дәлијинин атрезијасы . . .	Доғулушдан бир нечә саат сонра

1	2
Дүз бағырсаг-сидиклик фистулу .	Доғулушун биринчи күнү
Дүз бағырсаг-сидик каналы фистулу	Доғулушун биринчи күнү
Дүз бағырсаг-ушаглыг јолу фистулу	2 јашындан сонра
Сидиклик ектопијасы	1 јашдан сонра
Һипоспадија, еписпадија	6—7—8 јашларында
Тәкхајалыг (монорхизм)	6 јашындан сонра
Јумурталығын вә тохум чијәсинин сулаимасы	2—3 јашындан сонра, бөјүк олдугда 1 јашдан сонра

евентрасијасы вә сојумасы хәстәјә мәнфи тә'сир едир. Буна көрәдә узун сүрән операсијалар ганкөчүрмә илә, үмуми интрахеал идарәолунан наркозла ичра едилмәлидир. Ушаг чәрраһлыг тәчрүбәсиндә ән садә үсул тәтбиг едилмәлидир. Мәсәлән, кичик јашлы ушагларда гасыг каналы харичи дәлији апаневрозу вә бағы сәрт, бәрк вә фиброзлу олдуғуна көрә дәбәликләр заманы пластика едәркән Т. П. Краснобајев үсулундан (канал јарылмадан дәбәлик кисәси тамамилә ајрылдыгдан сонра бағланыр вә кәсилиб атылыр, кенәлмиш харичи дәлик 2—3 тикишлә бүзүлүр) истифадә едилир.

Операсијаја һазырлыг. Хәстә ушағы операсијаја һазырлама дөврүндә, ону рентгеноложи мүајинәдән кечирмәли, ганы, сидији вә нәчисн анализ олунмалыдыр, бундан әлавә, даһа мүрәккәб анализләрә еһтијач варса, онлар да едилмәлидир. Үмуми зәифлик, интоксикасија, физики инкишафдан галма һадисәләри варса вә ағыр операсија көзләниләрсә, габагча ушағын тонусуну галдырмаг үчүн онун јашына мүвафиг мигдарда физиоложи мәһлул вә глүкозанын 5%-ли мәһлулу вурулмалы, ган вә плазма көчүрүлмәлидир.

Кичик ушагларда тә'чили операсијаја еһтијач олмадыгда, онларда мүшаһидә олуна билән спазмофилија, status thymico-lymphaticus (тимус-лимфатик һал) өјрәнилмәлидир.

Ушагларын дәриси инфексијаја гаршы аздавамлы олдуғуна көрә, онлар фурункул вә ја фурункулјоза тутулурлар. Әкәр бунлар оларса, габагча мүвафиг мүаличә едилмәк шәртилә операсија етмәк олар. Травма нәтичәсиндә ушагда шок әламәтләри баш верәрсә, хәстәни шокдан чыхармаг үчүн, она наркотик маддәләр вурулур вә ја хлоралһидрат ималәси едилир, новокаинлә футлјар кејитмәси вә ја вагосимпатик блокада ичра едилир, үрәк вә тәнәффүс системинин фәалијјәтини артыран дәрманлар верилир, ган, плазма вә ја ганы әвәзедичи маддәләр көчүрүлүр. Сон заманларда шокун комплекс мүаличәсиндә кортикостероидләрин (һидрокортизонун) вена вә ја артерија дахилинә јеридилмәсинин тә'сирли олдуғуну (В. И. Бородски, В. Ј. Волков, 1966) көстәрирләр. Хәстә шокдан чыхдыгдан сонра операсија едилир.

Хәстә ушаға тәмизлик ваннасы тә'јин едилир, операсија

зонасында түк варса гырхылыр; 2—3 дәфә тәмизләјичи ималәедилир. Операсијадан 4—6 саат габат јемәк верилмир, операсија мә'дә үзәриндә едиләрсә 1—2 саат габаг мә'дә јујулур. Операсија зонасынын дәриси бензин, спирт вә 5%-ли јодла тәмизләнир. Кәсик, ити аләтлә мүәјјән топографик-анатомик саһәјә тамамилә ујғун олараг ичра едилмәлидир. Ушагларда рекенерасија заманы фибробластик просесин сүр'әтлә кетмәсинә бахмајараг, јумшаг тохумада операсија јарасынын сағалмасы кеч баша чатыр (W. White, 1956, С. J. Долетски, 1963). Буна көрә дә тикишләр 5—6-чы күн дејил, 7-чи күн сөкүлмәлидир.

ОПЕРАСИЈАДАН СОНРАКЫ ДӨВРДӘ ХӘСТӘ УШАГЛАРА ГУЛЛУГ ЕДИЛМӘСИ.

Ушаглар наркоздан ајылдыгдан сонра өз вәзијјәтләринә көрә сакит олмагданса, гејри-ирадн һәрәкәтләр едәрәк, өзләринә зәрәр јетирә биләрләр, буна көрә онлара хүсуси нәзарәт вә гуллуг тәләб олунур.

Операсијанын нөвүндән вә ушағын јашындан асылы олараг, ушаг чәрраһлыг шө'бәсиндә операсијадан сонра 3 нөв палата ајрылмалыдыр: 1) јени доғулмуш ушаглара операсијадан габаг вә сонракы дөврдә гуллуг үчүн палата; 2) ағыр операсијалардан сонра бөјүк ушаглар үчүн палата; 3) јерли анестезија илә ичра едилән вә кичик операсијадан сонра үмуми — өз палаталары.

Јени доғулмуш вә ја вахтындан габаг доғулмуш ушаглар үчүн тәшкил едилән палаталарда операсијадан габаг (операсијаја һазырлыг) вә сонракы дөврдә ушаглар күвездә ачыг сахланылыр. Бурада һаванын температуру 28—29°, нәмлији исә 100% олмалыдыр. Белә шәраитдә ушағын су вә истилик итирмәси аз олур. Палатада мә'дә зонду, әмзик, сарғы материалы, дәрманлар, интубасија вә сүн'и тәнәффүс үчүн аләтләр, електрик соручу апарат (тәнәффүс јолундан бәлғәм вә селији сормаг үчүн), соллјукс апараты, сүд вә сүд мәһсуллары, сојудучу олмалыдыр. Бу палатаја анчаг мүаличә илә әлагәдар олан тибб ишчиси кирмәлидир.

Операсијадан сонра ушагларын бәдән чәкиси вә итирдији мајенин (сидик, гусма) чәкисинә мүвафиг мигдарда јеридиләчәк маје тә'јин едилир. Әлавә маје итирилмәјибсә, ушағын чәкисинин һәр *кг*-на 30—40 *мл* 5%-ли глүкоза тә'јин едилир (Р. Гросс). Биринчи 3—4 күндә ушағын венасы дахилинә 0,8%-ли sol. Natrii chloràti јеридилмир, чүнки онларын бөјрәкләри дузу ифраз едә билмәдијиндән, тохума өдеми вә пневмонија баш верир. Јени доғулмуш ушағын гидасынын калорилијини тә'мин етмәк үчүн тәкчә глүкоза дејил, һабелә 40—50 *мл* плазма вә ја 30—40 *мл* ган көчүрүлмәлидир. Верилән гида-

лары вена вә дуз бағырсаг васитәси илә јеритмәк олар. Әкәр гусма вә ја атонијаја көрә ушағын мә'дәсиндән маје зонд васитәси илә харич едилирсә, дузларын итирилмәсини нәзәрә алараг 5%-ли глүкозанын 1/5 һиссәси физиоложи мәһлул илә әвәз едилмәлидир. Операсијанын нөвүнә мүвафиг олараг ушаға лазыми гуллуг едилмәлидир.

Операсијадан сонракы отаг ишыглы, тәмиз, сакит, температуру 22° олмалыдыр. Бурада оксикен, ган, физиоложи мәһлул, ганкөчүрмә үчүн апаратлар, интубасија вә сүн'и тәнәффүс үчүн аләтләр, дәрманлар, шприс вә сарғы материалы, һәким вә орта тибб ишчиси олмалыдыр.

Јерли анестезија илә ичра едилән вә кичик операсијалардан сонра ушаг үмуми палатада, анасынын јанында олмалыдыр (ана ону тез сакит едир). Операсијадан сонра дәрһал ушағын тәри гурудулуб, јумшаг палтар кејдирилир, адјала бүрүјәрәк (ушағын бәдәни сојумасын дејә) палатаја апарылыр. Операсијанын характери хәстә ушага хүсуси вәзијјәт верилмәсини тәләб етмирсә, о, архасы үстә вә ајаглары јарым бүкүлү һалда јатаға узадылыр. Кичик ушаглар исә сағ вә ја сол тәрәфи үстә узандырылыр. Палатада дәсмал вә хүсуси габ олмалыдыр, гусма баш вердикдә ушағын башы сола чеврилир вә јухары галдырылыр. Ушаг наркоздан ајылана гәдәр (2—3 саат) балынчсыз узанмагла, нәзарәт алтында олмалыдыр. Ушаг чох нараһат олдугда (хүсусән 4—5 јашларында), ону манжетләр васитәси илә чарпајыја бағламаг олар.

Ушагларын јарасы вә сарғысы чиркләнмәмәк үчүн онлар селлофан өртүклә өртүлмәлидир. Тамамилә ајыландан сонра ушағын башы јухары галдырылмалыдыр (балынч гојулур). Наркоздан ајыланда вә ја јерли анестезија илә едилән операсијалардан 1—2 саат кечдикдән сонра ағрыны азалтмаг мәгсәди илә ушағын јашына мүвафиг ағрыкәсичи дәрманлар вә ја барбитуратлар, сүдәмәр ушаглара исә 2—3 дамчы пишикоту тинктуру тә'јин едилир, бунлар онлары сакитләшдирир, һәтта јухусуну артырыр.

Сүдәмәр ушаға операсија јерли кејитмә илә едилибсә, 1—2 саатдан сонра ону әмиздирмәк олар. Гарын бошлуғу органларында, наркозла операсија едилмиш оларса, ушагы 4—5 саатдан сонра гидаландырмаг олар. Сүдәмәр ушаглара һәр 2 саатдан 15—20 *мл* сүд верилир (буну зондла да јеритмәк олар). Сонралар сүдүн мигдары тәдричән нормаја чатдырылыр. Гарын бошлуғунда ағыр операсија едиләрсә, 2—3 саат кечдикдән сонра, ушаға һәр 10—15 дәгигәдән бир 1 чај гашығы маје вермәк олар, фасилә заманы додағын үзәринә нәм тәнзиф, ја јаш чај гашығы гојулур.

Операсијадан сонра (гастростомијада, торакотомијада, катетеризасијада) јарада сахланылан резин боруја нәзарәт етмән лазымдыр, чүнки ушаглар онлары тез дартыб чыхара биләрләр.

Хәстә ушагда гусма дөнә-дөнә вә инадла давам едәрсә, ушағын итирдији маје вә дузларын јерини өдәмәк үчүн, ушағын јашыны вә бәдән чәкисини нәзәрә алараг, мүвафиг мигдарда мүхтәлиф мәһлуллар тә'јин едилир. Беләки, бир јашлы ушаға 20—30 дәгигәдә 50—100 *мл* (бәдән чәкисинин һәр *кг*-на 25 *мл*), бир јашдан јухары ушаглара бәдән чәкисинин һәр *кг*-на 15—20 *мл* вена дахилинә дамчы үсулу илә мәһлул көчүрмәк лазымдыр (шәкил 2). Ушағын бәдәнинә мајеләр мүхтәлиф үсулларла: дәриалтына, дамчы ималәси, сүмүк дахилинә јеридилә биләр. Ушагларын ач галмасы лазым кәлдикдә, гиданы әвәз етмәк үчүн бәдән чәкисинин һәр *кг*-на бир суткада 25 *мл* плазма, глүкоза

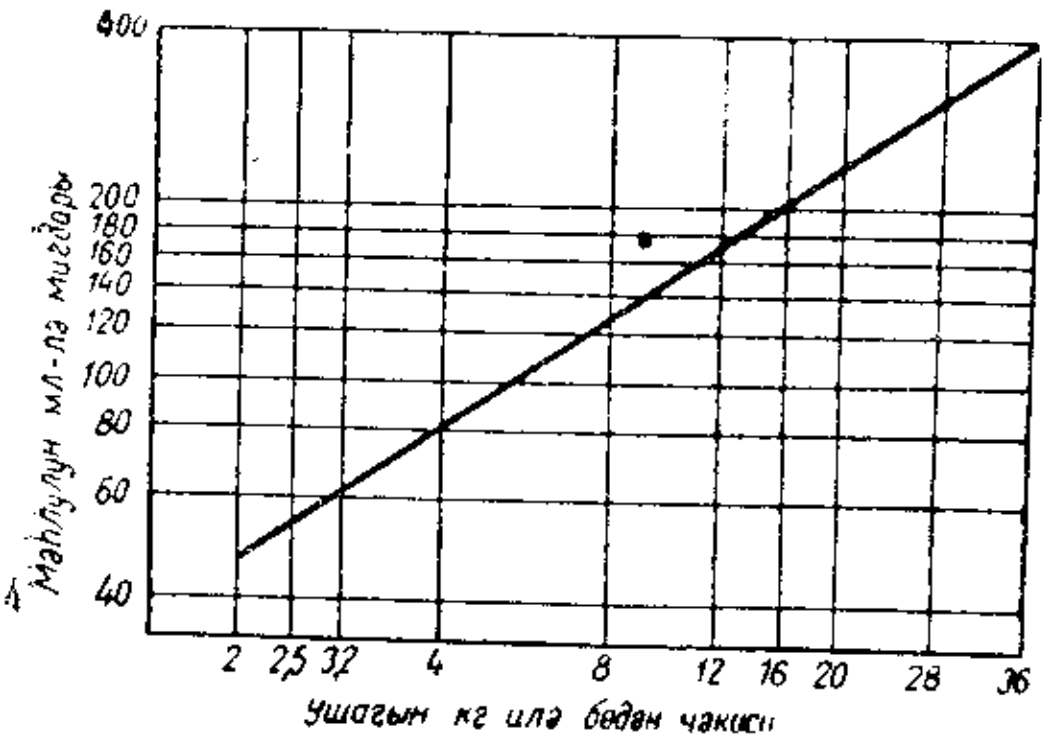

Шәкил 2. Ушагларын бәдән чәкисинин һәр *кг*-на мүвафиг вурулмалы мәһлулларын *мл* илә мигдары.

вә физиоложи мәһлулу бирликдә вурмаг олар (шәкил 3). Операсијадан сонракы дөврдә гидаландырылма, операсијанын нөвүндән вә ушағын јашындан асылыдыр: ушағын јемәк борусунда пластик операсија едилмиш оларса, 6—10 күн әрзиндә анчаг зондла гидаландырмаг лазымдыр. Аппендектомијадан сонра исә 3—4 күн дуру гида (манна һоррасы, фирни, гатыг, чај, булјон), 4—5-чи күнү јумшаг јемәкләр верилир, 6—7-чи күн ади гидалара кечмәк олар. Бағырсаг үзәриндә апарылан операсијалардан анчаг 5—7-чи күн сонра дуру гида верилир, тәдричән ади гидалара кечилир.

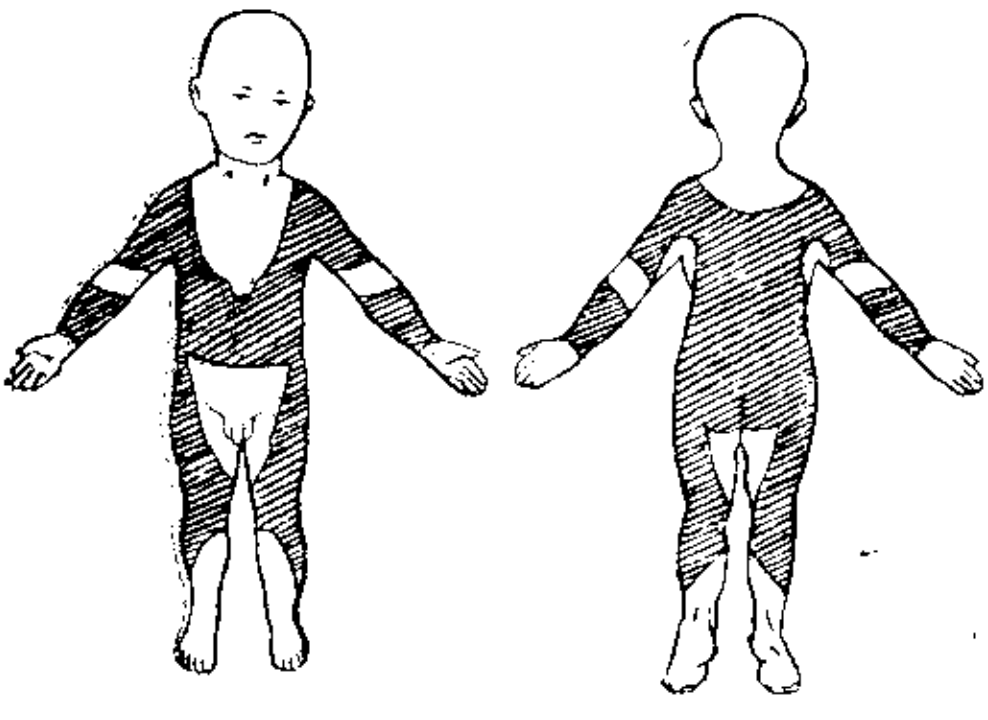

Шәкил 3. Ушагларда дәриалты саһәјә мәһлуллар јеридилмәси үчүн зоналар (*хәтләрлә көстәрилмишдир*).

Операсијадан сонра мүхтәлиф ағырлашмалара раст кәлмәк олур: 1) ирииили операсијалардан сонра вә ја ирииләмәнин көзләнилдији һалларда (ирииили перитонит, аппендисит, остеомиелит) — микробларын мүәјјән антибиотикә гаршы һәссаслығыны нәзәрә алмаг шәртилә, ушағын јашына вә

бәдән чәкисинә мувафиг олараг антибиотикләр тә'јин едилир (гарышыг антибиотикотерапија). Тәмиз операсијаларда да профилактика мәгсәди илә илк 3 күндә антибиотикләр тә'јин едилир;

2) операсијадан сонра шок вә дахили ганама (ганахма) ән тәһлүкәли ағырлашмалардандыр. Шок әламәтләри баш вердикдә ушағы шока гаршы мүбаризә отағына көчүрмәли (шокун мүаличәсинә бах). Клиник өлүм заманы, реанимасија ичра едилир: сүн'и тәнәффүс, интубасија, артерија дахилинә ганкөчүрмә, үрәк дәрманлары (үрәк дахилинә дә) јеридилир, массаж вә дефибрилјасија тәтбиг едилмәлидир;

3) гусма олдугда, мә'дәјә зонд салыныр, онун мөһтәвијјаты сорулуб чыхарылыр. Әкәр чохлу маје вә дуз иткиси оларса, зондла мә'дәјә физиоложи мәһлул илә бирликдә әлавә олараг натриум вә калиум дузлары төкүлмәлидир. Бә'зән мә'дәни 1—2%-ли сода илә 2—3 дәфә јумаг јахшы нәтичә верир;

4) үрәк-дамар системинин фәалијјәти позулмуш оларса, 10%-ли кофеин — 0,5—1 *мл*, 10%-ли кардиозол — 0,5—1 *мл* тә'јин едилмәлидир;

5) кичик јашлы ушагларда тез сојугдәјмә, бронхларын бәлғәм вә селиклә тутулмасы нәтичәсиндә пневмонија баш верә биләр. Профилактика мәгсәди илә онлары сојугдәјмәдән горумалы ендотрахеал наркоз заманы бронхлары бәлғәмдән (селикдән) тәмизләмәли.

Көкс гәфәсиндә ичра едилән операсијалардан сонра ағ чијәр ателектазы төрәмәмәси үчүн (рентгенограм палатада едилмәли), плевра бошлуғундан һаваны соруб чыхармалы, ағ чијәрин өз һәчмини алмасы тә'мин едилмәлидир. Сонралар бронхлара селик топланыб аспирасија төрәмәсинә имкан вермәмәк үчүн, бронхоскопија васитәси илә селик сорулуб чыхарылыр. Бә'зән бунун үчүн трахеостомија да тәтбиг едилир. Пневмонија олдугда, ушаға јарымотураг вәзијјәт верилир, оксикен мүаличәси, антибиотикләр вә сулфамид препаратлары тә'јин едилир. Вена дахилинә 40%-ли глүкоза вә плазма вурулур. Үрәк дәрманларындан 10%-ли ol. comphorae—1,0—2,3 *мл*, 10%-ли sol. coff. natrii bensoici - 0,5 *мл* вурулур;

6) бағырсаг атонијасы ән чох гарын бошлуғу органларында апарылан операсијалардан сонра, һабелә ағ чијәрин ашағы пајынын пневмонијасындан сонра рефлектор олараг баш верир. Гарын бошлуғунда апарылан операсијадан сонра атонијаја гаршы профилактика үчүн дүз бағырсаға резин бору јеридилир (ушағын јашына мувафиг олараг 10—15 *см* узунлугда; 30—40 дәгигә мүддәтинә). Бу нәтичә вермәдикдә, 5—10%-ли һипертоник мәһлулла (бир јаша гәдәр 5—10 *мл*, 3—5 јаша гәдәр 15—20 *мл*) ималә етмәли. Һипертоник мәһлул бағырсағы гычыгландырараг перисталтиканы ојадыр. Мә'дә мөһтәвијјатынын зондла харич едилмәси, илыг физиоложи мәһлулла јујулмасы да атонијаларда јахшы нәтичә верир. Дәрманлардан

Kitabxana

прозеринин (простигмин, неостигмин) 0,05%-ли мәһлулунун, һәр јаша 0,1 *мл* (0,75 *мл*-дән чох олмамаг шәртилә) тә'јин едилмәси еффекти артырыр. Бә'зән илыг физиоложи мәһлулла сифон ималәси едилир.

Ағыр һалларда бөјрәк әтрафыны А. В. Вишневски үсулу илә паранефрал блокада етмәклә атонијаны арадан галдырмаг олур. Сүдәмәр ушаглара 0,25%-ли новокаин мәһлулундан һәр ики бөјрәјин әтрафына 10—15 *мл*, 3 јашында — 20—30 *мл*, 3—5 јашларында —30—50 *мл* јеридилир. Ејни заманда вена дахилинә 5—10%-ли һипертоник мәһлулдан 5—10 *мл* јеридилир. Бағырсаг парезләриндә ган вә ја плазма көчүрүлмәси чох јахшы нәтичә верир;

7) сидиклик атонијасына чох аз тәсадүф едилир. Хәстә 10—12 саата гәдәр сидик бурахмадыгда, сидиклик үзәринә истилик тә'јин едилир. Хәстәјә сидик бурахмаг үчүн нормал вәзијјәт верилир (әксөстәриш јохса) вә прозерин тә'јин едилир. Бу нәтичә вермәдикдә сидик там асептик шәраитдә катерләрлә бурахылыр;

8) кичик јашлы ушагларда операсијадан сонра мүхтәлиф амилләрин тә'сириндән (чохлу новокаин мәһлулунун сорулмасы, һипоксија, һиперкапнија, бејин габығынын һәрәки зонасынын һексенал вә пентотал илә гычыгланмасы вә ја башга мүхтәлиф сәбәбләрдән) гычолма әламәтләри башлајыр. Гычолмаја сәбәб һипоксија оларса, бронх јолларында олан селик сорулуб чыхарылыр, нәмләнмиш оксиکен верилир; вена дахилинә пентотал вурмаг да мәсләһәтдир. Бә'зән ушага мүаличә мәгсәдилә чохлу мәһлул вурдугда бејиндахили тәзјигин вә өдемин артмасындан гычлыг башлајыр. Мүаличә үчүн деһидратасијаедичи дәрманлардан глүкозанын 10—40%-ли мәһлулу вена дахилинә вурулур. Гычолмаја сәбәб јүксәк температурдурса, ону ашағы салмаг үчүн һәким дәрман тә'јин едир, о чүмләдән сүдәмәр ушаглара 0,01—0,02 *г* луминал верилир;

9) сүдәмәр ушагларда операсијанын һәчминдән вә кејфијјәтинин нөвүндән асылы олмајараг, бир нечә саат кечдикдән сонра онларын бәдән температуру (инфексија илә әлагәдар олмадан) 39—41°-јә гәдәр галхыр. Буна операсијадан сонракы һипертермија (һиперпирексија) дејилир. Бу заман ушағын вәзијјәти дәјишир: рәнки гызарыр, бәдәни тәрләјир, ојанма әламәтләри башлајыр; сонралар рәнки солур, сианоз мүәјјән едилир, тәнәффүсү сүр'әтли вә сәтһи олур. 10—12 саата гәдәр коллапс баш верәрәк хәстә тәләф ола биләр. Мүаличә үчүн ушағын башына, гара чијәринә, будлары вә бөјрәк наһијәләринә буз тә'јин едилир, отаг температурунда олан су илә бир нечә дәфә ималәә едилир (100—150 *мл* маје дүз бағырсаға јеридилир, сонра бошалдылыр вә јенә тәкрар едилир); 1—2 саат кечдикдән сонра ималәни јенидән тәкрар етмәк лазымдыр. Вена дахилинә сојуг глүкозанын 5%-ли мәһлулу, әзәлә арасына исә 1%-ли пирамидон мәһлулу (бәдән чәкисинин һәр *кг*-

на 0,5 *мл*, 25 *мл*-дән чох олмајараг) јеридилир. Стерил мәһлуллар олмадыгда пирамидон, аспирин, салисилат дәрманларын 1%-ли мәһлуллары илә 2 гат дозада илыг имaлә едирләр. Үрәк дәрманлары вә оксикен тә'јин едилир;

10) үмуми вә јерли мүаличә бирликдә апарылмалыдыр. Тәмиз вә планлы гајдада ичра едилән операсијаларда сарғы 3—4 күндән бир дәјишилир. Иринләмәјә шүбһә олдугда икинчи күн јара јохланылмалыдыр (инфилтрат, гызарты варса јерли мүаличә—солјукс, ултрајуксәктезликли чәрәјанла мүаличә тә'јин едилир). Антибиотикләрин мигдары артырылыр. Иринләмә мүәјјән олундугда, бир нечә тикиш сапы сөкүлүр. Бә'зән гарын бошлуғу операсијасындан сонра ејни тохумаларын бирбирилә тикилмәмәси, јаранын иринләмәси, һипопротеинемија вә авитаминоз нәтичәсиндә јаранын кәнарлары битишмир, тикиш сөкүлән кими гарын бошлуғу органларындан пијлик, бағырсаглар харичә чыхыр ки, буна евентрасија дејилир. Хәстә ушаг дәрһал операсија отағына апарылмалы, јаранын кәнарлары јенидән ишләнилмәли, ејни типли тохумалары бирбиринә тикмәклә, гарын бошлуғу гапанмалыдыр. Сонра ушаға ган вә плазма көчүрүлүр, поливитаминләр вә антибиотикләр тә'јин едилир.

ГАНКӨЧҮРМӘ.

Русијада ганкөчүрмәнин тарихи XIX әсрдән башлајыр. Ган груплары кәшф олундугдан сонра (1901) Русијада, Совет һакимијјәти гурулдугдан сонра исә Азәрбајчанда ганкөчүрмә иши кениш сурәтдә јајылмаға башламышдыр.

Ушаг хәстәликләри заманы ганкөчүрмәјә 1934—1936-чы илләрдән башланылмышдыр. Н. Нәриманов адына Азәрбајчан Дөвләт Тибб Институтунун ушаг чәрраһлығы клиникасында ганкөчүрмә 1938-чи илдән тәтбиг олунур (Р. Әкбәров).

Бизим клиниканын апардығы мүшаһидәләрдән ајдын көрүнүр ки, ушаглар јаш хүсусијјәтләринә бахмајараг, ганкөчүрмәни јахшы кечирирләр, бә'зи һалларда бөјүкләрдә мүшаһидә едилән мүхтәлиф реаксијалара онларда тәсадүф едилмир (Ә. Әлизадә). Ушаг јашларында ганкөчүрмә техники чәһәтдән (веналарын кичик олмасы, ушагларын нараһатлығы), бөјүкләрә нисбәтән, мүәјјән чәтинликләр төрәдир. Ганкөчүрмәјә көстәришләр шәрти олараг ики јерә бөлүнә биләр: 1) мүтләг көстәришләр — кәскин ганитирмә, шок, коллапс; 2) нисби көстәришләр — ган хәстәликләри, хроники характерли иринли хәстәликләр, сепсис һалы вә с.

Травмадан вә операсијадан сонра баш верән ағырлашма — шок, ганама илә бирликдә мүшаһидә олунарса, даһа ағыр формаја кечә биләр. Белә һалларда ганкөчүрмә, ән ваҹиб вә зәрури мүаличә тәдбиридир, чүнки анчаг бу васитә илә хәстә ушағы өлүм тәһлүкәсиндән гуртармаг олур.

Ганкөчүрмәјә башламаздан әввәл шокун вә кәскин ганитир-

мәнин дәрәчәләрини вә ушағын јаш хүсусијјәтини нәзәрә алараг, көчүрүлән ганын мигдары мүәјјән олунмалыдыр. Бунлар нәзәрә алынмазса, мүаличә тә'сирсиз олар вә јенидән ганкөчүрмәјә еһтијач олар.

Нисби көстәришләрә кәлинчә, бир чох хәстәликләр вардыр ки, (хроники, кәскин остеомиелитләр, иринли јаралар, хүсусән јанығлар, иринли плевритләр, сепсис) бунларын нәтичәсиндә хәстә ушагларда анемија вә һипопротеинемија баш верир, бу да јараларын сағалмасыны нәинки кечикдирир, һәтта сағалмајан хоралара чевирир. Ган, плазма вә ја ганәвәзедичиләрдән— полиглүкин вә һидролизин көчүрмәклә анемија вә һипопротеинемијанын гаршысы алыныр, бу да өз нөвбәсиндә, јараларын сағалмасына мүсбәт тә'сир көстәрир.

Хәстәләрин операсијаја һазырланмасы вә операсијадан сонракы дөврдә онларын вәзијјәтинин јахшылашдырылмасында да һемотрансфузијанын бөјүк әһәмијјәти вардыр. Бир чох хәстәликләр вардыр ки, онларын мүаличәсини јахшылашдырмаг вә сүр'әтләндирмәк мәгсәдилә ганкөчүрмәдән (50—100 *мл*) стимуләедичи амил кими истифадә едилир. Бунун нәтичәсиндә организмдә төрәјән дәјишикликләр сағалма просесини сүр'әтләндирир.

Елми тәдгигатлар көстәрир ки, мүаличә мәгсәдилә ушаглара ганкөчүрмәјә көстәришләр кетдикчә артыр вә бу да өзүнүн мүсбәт нәтичәләрини көстәрир (А. Н. Филатов).

Оғлан ушаглары арасында һемофилија хәстәлији олдугда, зәдәләнмәләр нәтичәсиндә баш верән ганаманын гаршысыны алмаг үчүн, ән әсас мүаличә васитәси ганкөчүрмәдир, чүнки ганкөчүрмә мүаличә васитәси олмагла бәрабәр, ејни заманда итирилән ганы да әвәз едир. Һемотерансфузијаја көстәришләрдән бири дә надир һалларда баш верә билән әкс групдан олан ганы көчүрмә нәтичәсиндә әмәлә кәлән һемолитик шокдур. А. Н. Филатовун мәсләһәтинә көрә, белә тәсадүфләрдә дәрһал хәстәнин ган групуну тә'јин етмәли, сонра ејни групдан олан ган көчүрүлмәлидир.

Ганкөчүрмәк үчүн дирсәк венасыны, бә'зән ону тапмаг мүмкүн олмадыгда исә (түк гырхылдыгдан сонра) әлин үзәриндәки вә ајагдакы веналары пунксија етмәкдән истифадә едилир.

Кичик ушагларда (сүдәмәр ушагларда) ганкөчүрмәјә көстәриш олдугда вә веналар ајдын көрүнмәдикдә, ган илик каналына шприс вә дамчы үсулу илә көчүрүлүр. Бу мәгсәд үчүн, гамыш сүмүјүнүн јухары метафизи, дабан, дөш сүмүкләри вә јахуд чанаг сүмүкләринин дараг һиссәси саһәсини хүсуси ијнә илә пунксија едиб, истәнилән мигдарда ган көчүрүлүр.

Бизим клиникада кичик јашлы ушаглара, хүсусән јанығлары мүаличә мәгсәдилә дабан сүмүјүнә (харичи сәтһдән) ган, плазма, глүкоза, антибиотикләр вә физиоложи мәһлуллар јеридилмәсиндән кениш истифадә олунур.

Техникасы. Ушаг архасы үстә узадылыр, сол гычын диз ојнағы азча бүкүлүр, топуғун харичи сәтһи спирт вә јодла тәмизләндикдән сонра дәри, дәриалты тохума сүмүјә гәдәр 0,5%-ли новокаин мәһлулу илә анестезија едилир (5,0). Хүсуси мандренли ијнә (И. А. Кассирски ијнәси) васитәси илә дабан сүмүјүнүн орта һиссәси пунксија едилир, ијнә илә сүмүјүн мүгавимәтн арадан галдырылан кими санки бошлуға дүшмә мүәјјән едилир. Бу ону көстәрир ки, биз ијнәни дабан сүмүјүнүн сүнкәрвары һиссәсинә дахил етдирмишик. Мандрен чыхарылыр, шприс васитәси илә тәдричлә ганкөчүрмә башланылыр.

Гамыш сүмүјүнүн ич сәтһиндә, диз ојнагындан тәхминән 2—4 *см* ашағы јерли анестезија апардыпдан сонра, ијнә илик каналына дахил етдирилир. Шприслә ган вә ја башга мәһлул јеридиләркән тәләсмәјә (1 дәгигә мүддәтиндә 3—4 *мл*) јол верилмәмәли. Илик каналы васитәси илә ганкөчүрмәнин бир мүсбәт чәһәти дә ондан ибарәтдир ки, бу заман илик вә интерорецепторлар гычыгланыр, бу да мүсбәт тә'сир көстәрмәјә билмәз.

Орта һесабла 3 јаша гәдәр олан ушагларын бәдән чәкисинин һәр *кг*-на 10—15 *мл* ган көчүрүлмәлидир, ганын үмуми мигдары исә 50—100 *мл* арасында олмалыдыр. Бөјүкләрдә олдуғу кими, ушагларда да ган групу мүәјјән едилдикдән сонра ејни груплу ган көчүрүлмәлидир.

Ганкөчүрмә заманы биоложи сынаг апармаг зәруридир, чүнки онлар һәмишә нараһат олур вә шикајәт едирләр. Буна көрә дә, бөјүкләрдә тәсадүфән экс груплу ган көчүрәндә баш верә биләчәк симптомлары дәрһал мүәјјән етмәк мүмкүн олдуғу һалда, ушагларда буну ајдынлашдырмаг гисмән чәтинлик төрәдир. Тәсадүфән экс груплу ган көчүрүлмүш олдугда, ушагларын рәнкләри авазыјыр, баш вә бел наһијәсиндә олан ағрылардан шикајәтләнирләр. Нәбзи тез-тез вурур, нараһатлыг, тәрләмә, кичик ушагларда тәнәффүсүн сүр'әтләнмәси, ағыр һалларда исә үшүтмә, гејри-ирадн нәчис вә сидик бурахма вә с. әламәтләр баш верир. Бу вахт ганкөчүрмә дәрһал дајандырылыр. Јенидән ејни групдан олан ган көчүрүлүр, физиоложи мәһлул вә калсиум мәһлулу вурулур. Үрәк дәрманлары тә'јин едилир, әтрафына истигач гојулур, адјала бүрүнүр.

Көчүрүлән ганын тә'сири механизминә кәлдикдә ајдын олмушдур ки, о, нәинки итирилән ганы әвәз едир, ејни заманда һемостатик, стимуләедичи, дезинтоксикасија вә десенсибилизасијаедичи тә'сир көстәрир. Көчүрүлән ган органнзмә, хүсусән онун ретикуло-ендителиал системинә гычыгландырычы тә'сир көстәрир, бу да ушағын хәстәлијә гаршы мүгавимәт гүввәсини артырыр.

Ушаг јашларында ганкөчүрмәјә экскөстәришләр бунлардыр: а) декомпенсасија олмуш үрәк хәстәликләри, кәскин бөјрәк вә гара чијәр хәстәликләри.

Сон заманларда ганы əвəз етмəк үчүн гејри-спесифик серумларын, хүсусəн Н. Г. Беленки серумунун ишлəдилмəсини тəклиф едирлəр (С. Д. Терновски).

Бөјүклəрдə олдуғу кими, ушаг јашларында да бə'зəн ганкөчүрмəдəн сонра үшүтмə, температурун артмасы кими ағырлашмалара раст кəлмəк олур, лакин бунлар аз мүддəтдəн сонра кечиб кедир.

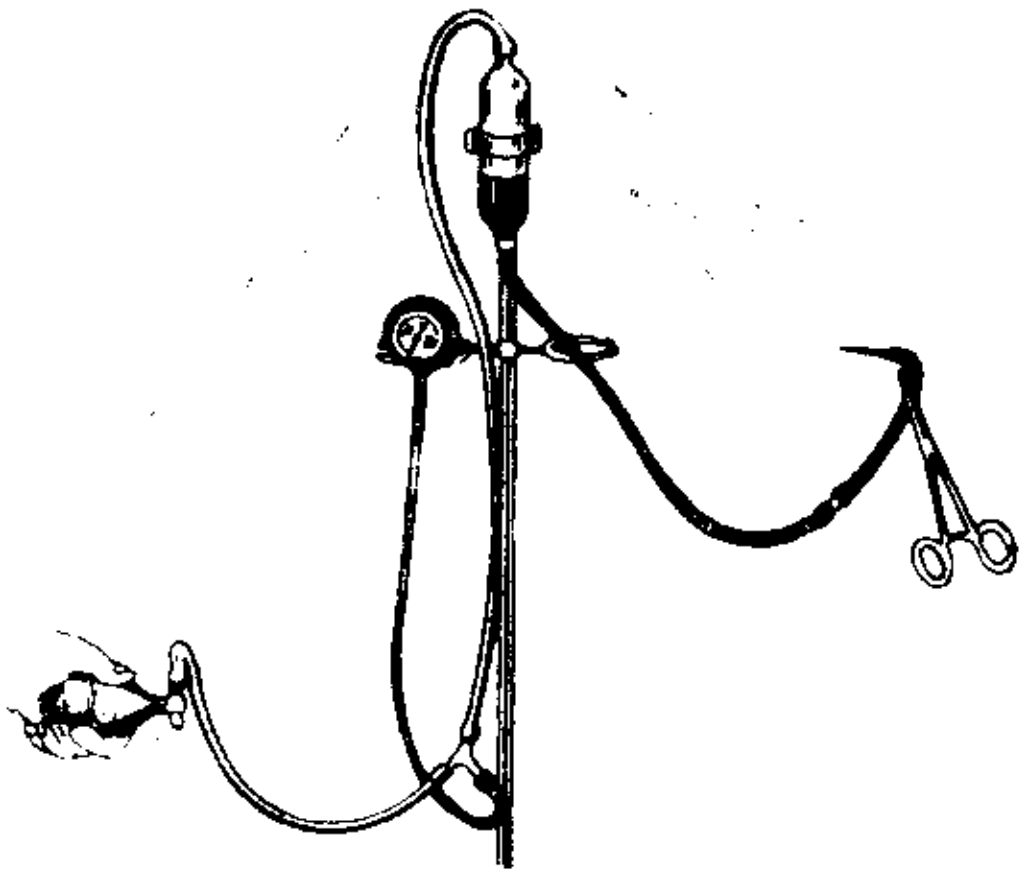

Шəкил 4. Артерија дахилинə ган көчүрмəк үчүн систем.

Ушагларда ағыр шок вə ја клиник өлүм баш вердикдə, артерија дахилинə јүксəк тəзјиглə (160—180,0 *мм* чивə сүтуну үзрə) ган көчүрүлүр, хəстə ағыр вəзијјəтдəн чыхан кими венаны пунксија етмəклə ганкөчүрмə давам етдирилир (шəкил 4).

Сон заманларын тəдгигаты көстəрир ки, ганкөчүрмəдə резус-амили ушаг организминə, хүсусəн гызлара мəнфи тə'сир көстəрир. Одур ки, ган көчүрəркəн ејни групплу олмагла резус-амилин мүсбəт вə ја мəнфи олмасыны габагчадан мүəјјəн етдикдəн сонра ган көчүрүлмəлидир. Əкс резус-амилли ган көчүрүлмəмəлидир.

ЧƏРРАҺИ КЕЈИТМƏ.

Чəррaһ, ушағын операсијаја һазырланмасы, ону ағрысыз кечирмəкдəн өтрү һансы кејитмə нөвүнүн даһа əлверишли олмасыны габагчадан дүшүнмəли вə сечмəлидир. Ушагларын шүуру бөјүклəрдəн фəрглидир, бунунла белə ону əһатə едəн хəстəхана мүһити онларда елə тə'сир ојадыр ки, санки һəмишə «ағры төрəјəчəк», бу да онларда горхулу һəјəчан кечирмəјə сəбəб олур. Онун палата јолдашы операсијадан гајыдаркəн агламыш олдугда, бу һəјəчан даһа да артыр. Хəстə ушаглар ону көрүб даһа чох горхуја дүшүрлəр. Бə'зəн кечə нөвбəлəри заманы палатаны јохлајаркəн, һəтта 4—5 јашлы ушагларын јатмамасынын сəбəбини сорушдугда онларын «сабаһ мəнə операсија олачаг» — дејə чаваб вермəлəри сүбут едир ки, онлар да бөјүклəр кими һəјəчан кечирирлəр.

Ушаглары операсијаја һазырлама дөврүндə тəнəффүс јоллары өјрəнилмəлидир, бурахылан диггəтсизлик үзүндəн тəнəф-

фүс јолларынын һәр һансы бир хәстәлији үмуми инһаларион наркоздан сонра пневмонијаја сәбәб олур. Операсијаја һазырлыг дөврүндә ушаглара тәмизләјичи ванналар едилмәли, түкү варса гырхылмалы, ималәә етмәли, операсија отағына апармадан габаг онун сидији бурахылмалыдыр. Кичик вә ја јени доғулмуш ушагларда кејитмәнин нөвүндән асылы олмајараг, операсијада ганитирмә, шок вәзијјәти вә маје итирмә (ушаглар давамсыз олурлар) кими ағырлашмаларын баш верәчәјини нәзәрә алараг онлара, профилактика мәгсәдилә 5%-ли глүкоза, физиоложи мәһлул, лазым кәләрсә һәтта ган вә ја плазма көчүрмәли.

Бөјүк ушагларда (8—9 јашдан јухары), бә'зән јени доғулмушларда јерли кејитмә васитәси илә операсија етмәк мүмкүн олурса да, галан јашларда кејитмә наркоз васитәси илә олмалыдыр; инһалјасион наркозлара әкскөстәришләр јохса, онун верилмә гајдасына чидди риајәт олунарса, ушаг јашларында ағырлашмалар бөјүкләрә нисбәтән аз олур.

Кејитмә 2 формада: 1) јерли вә 2) үмуми олур.

Јерли кејитмә. Ири јашлы вә сүдәмәр ушаглар арасында јерли кејитмә үсулу илә бә'зи операсијалары апармаг мүмкүн олур. Јерли анестезијалар бир нечә үсулла едилир:

1) и н ф и л т р а с и о н   а н е с т е з и ј а: габагча ушағын өзүнү јахшы апармасы үчүн, наркозларда олдугу кими, премедикасија едилмәси мәсләһәтдир. Бунун үчүн операсијадан 30—40 дәгигә габаг, һәр јаша 0,1 *мл* 1—2%-ли пантапон вә ја промедол мәһлулу вурулур (10 јашдан артыг оларса, 1 *мл*-дән артыг вурулмур). Операсија едиләчәк саһә тәмизләндикдән сонра тохумалар новокаинин 0,25% вә ја 0,5%-ли мәһлулу илә А. В. Вишневски үсулу илә гат-гат инфилтрасија едилир. Нәтиҹәдә јерли инфилтрасион анестезија јараныр. Анестезија едәркән ушаг тохумасынын палынлығы нәзәрә алынмалыдыр. Јени доғулмуш ушагларда јерли анестезија илә операсија едәркән, илк әввәл үст гатлар кејидикдән сонра кәсик апармалы; сонра алт гатлары кејидәрәк кәсији дәрин гатлара чатдырмалы. Онлара анестезија мәгсәди илә 0,25%-ли новокаин мәһлулуну 50—60 *мл*-дән чох вурмаг олмаз, чүнки бу токсик тә'сир көстәрир.

Операсија заманы шококен саһәләрә (ағ чијәр зонасында операсија олдугда онун көкүнә, лапаротомија заманы мүсариғәјә) новокаин мәһлулу јеритмәклә, шокун вә динамики бағырсаг тутулмасынын гаршысы алыныр. Јени доғулмуш ушагларда ган тәзјиги чивә сүтуну үзрә 75—60/30 *мм* олдуғундан, лапаротомија заманы гарын кәләфи зонасына блокада мәгсәди илә новокаин мәһлулу вурулмамалыдыр, чүнки бу ган тәзјигини даһа да ашағы салыр.

2) С ү м ү к и ч и   а н е с т е з и ј а. 12—15 јашлы ушагларда әтрафларда узун сүрмәјән (20—25 дәгигә) операсијалар апармаг үчүн, голун вә ја гычын јухары һиссәсини манжетлә (турна) сыхдыгдан сонра, ијнә сүмүјүн сәтһә јахын наһијәсиндән

илик каналына дахил едилир, 0,5%-ли новокаин мəһлулу 30—60 *мл* мигдарында јеридилир, беләликлә тохумалар кејијир.

3) Вена дахилинә јухарыда гејд олунан үсулла 0,5%-ли новокаин мәһлулу јеритмәклә дә этрафларда кејимә әлдә едилир.

Нагили анестезија вә онурға бејни анестезијасы (А. Бир, 1899) ушаг чәрраһлығы тәчрүбәсиндә јајылмамышдыр.

Үмуми наркоз. Бу 2 формада олур: 1) инһаләсион вә 2) гејри-инһаләсион наркоз.

Инһаләсион наркоз. Наркотик маддәләри тәнәффүс јоллары васитәси илә бәдәнә јеридәрәк алынан наркоза инһаләсион наркоз дејилир. Инһаләсион наркозларда баш верә биләчәк гусманын гаршысыны алмаг үчүн, бөјүк ушаглара операсијадан 4—5 саат габаг гида верилмир.

Операсија әрәфәсиндә ушагларын кечәни јахшы јатмасы үчүн, онларын јашына мүвафиг лүминал вә ја нембутал тә'јин едирләр.

Лүминалын јаша мүвафиг дозасы

Ушағын јашы	Дозасы
0—1 јаша гәдәр	0,01 *г*
1—2 —»—	0,02 *г*
3—4 —»—	0,03—0,04 *г*
5—6 —»—	0,05 *г*
7—9 —»—	0,07—1,0 *г*
10—14 —»—	0,15 *г*

Операсијаја бир саат галмыш премедикасија мәгсәдилә јени доғулмуш вә сүдәмәр ушаға ашағыдакы дозада 0,1%-ли атропин вә 1%-ли промедол мәһлулу тә'јин едилир (чәдвәлә бах).

Ушағын јашы	Бәдән чәкиси (*кг*)	1%-ли пантапон, *мл*-лә	0,1%-ли атропин, *мл*-лә	2,5%-ли пиполфен, *мл*-лә
Вахтындан габаг доғулмуш ушагларда . . .	2 *кг*-а кими	0,01	0,01	0,05
2 һәфтәлијә гәдәр . .	2—3	0,02	0,015	0,1
2 һәфтәдән јухары . .	3—4	0,05	0,02	0,2
2 јаша гәдәр	—	0,2	0,2	—

2 јашдан 10 јаша гәдәр һәр јаша 1%-ли пантапон вә 0,1%-ли атропин мәһлулундан 0,1 *мл* тә'јин едилир, 10 јашдан јухары олан ушаглара исә бу 1,0 *мл*-дән артыг олмајараг тә'јин едилир.

Атропин синирә ојадычы тә'сир етдијиндән, ағыз сују вәзиләринин секресијасыны азалдыр вә ефирин гычыгландырычы тә'сирилә чохлу ағыз сујуну јох дәрәчәсинә ендирир.

Наркозун тә'сирлилнјини артырмаг, нараһат ушаглары јухулу вәзијјәтдә операсија отағына апармаг үчүн онларын дүз бағырсағына барбитурат вә ја хлоралһидрат мәһлулу јеритмәклә базис—наркоз әмәлә кәтирирләр. Саф хлоралһидрат 6 ајлыг ушаға 0,1 *г*, 6 ајдан 2 јаша гәдәр— 0,15 *г*, 3—4 јашларда 0,2 *г* тә'јин едилир. Габагча ушағын бағырсағы тәмизләндикдән сонра, јухарыда гејд олунан дозада, 2-%-ли хлоралһидрат мәһлулу дүз бағырсаға јеридилир.

Инһалјасион наркоз үчүн ефир, азот 1-оксид (күлдүрүчү газ), флүотан, сиклопропан, трилен вә хлоретил кими фармаколожи дәрманлардан истифадә едилир. Инһалјасион наркоз вермәк үчүн бир чох маскалар (Есмарх, Омбредан, Садовенко маскалары) тәклиф едилмишдир. Лакин сон заманларда анестезиолокијанын инкишафы илә әлагәдар олараг, бу маскалардан дејил, хүсуси наркоз апаратларындан истифадә едилир. Бу апарат васитәси илә верилән ефирин мигдары оксикен газы гарышдырмагла мүәјјән һәдд дахилиндә олур.

Ушаг чәрраһлығы тәчрүбәсиндә ефир әсас јер тутур. О, гычыгландырычы, хошакәлмәјән гохуја, боғучу, сонрадан гусдуручу тә'сирә малик олмасына бахмајараг, токсик тә'сири аз, ишләтмә үсулу асандыр. Һипоксија заманы ефирин мигдары азалдылыр, әвәзинә чохлу оксикен вермәклә ушағын оксикенә олан еһтијачы тә'мин олунур.

Е ф и р н а р к о з у н а э к с к ө с т ә р и ш: хәстәләрдә асидоз, јухары тәнәффүс јоллары илтиһабы, ағ чијәрләрдә, гара чијәрдә вә башга наһијәләрдә узун сүрән иринли просесләрдир (амилоидозун баш вермәси).

Күлдүрүчү газ — азот 1-оксид (N_2O) рәнксиз, гохусуз, ширинтәһәр газ олмагла, ефирә нисбәтән зәиф наркотик тә'сирә маликдир; о, оксикенлә (4:1) гарышдырылмыш һалда наркоз үчүн истифадә едилир. Бу наркоз заманы дәрин кејимә алынмадығындан, ејни заманда һипоксија, сианоз кими әламәтләр вердијинә көрә чох јајылмамышдыр. Лакин башга наркотик дәрманларла (барбитуратлар, пантапон) бирликдә верилдикдә, чохлу оксикенлә тәчһиз олундугда, онун истифадәси кенишләндирилир. Күлдүрүчү газла наркоз гыса операсијалар заманы даһа тә'сирли олур.

Сон заманлар флүотан препаратыны ишләтмәклә әлдә едилән наркозун даһа сәмәрәли олдугуну сөјләјирләр. Бу препарат тез јуху кәтирир, јахшы релаксасија (әзәлә тонусу азалыр) вермәклә, хәстәләр јухудан тез, һеч бир дәјишиклик олмадан ајылыр. Лакин онун ишләдилмәси үчүн, хүсуси бухарландырычы вә һәмчинин дүзкүн дозада верилмәси тәләб едилир. Флүотаны тәтбиг едәркән аминазин, адреналин вә нордреналин верилмир.

Кичик (2—3 дәгигә сүрән) операсијалар (абсесләр, иринли лимфаденитләр, кәскин флегмоналар) заманы хлоретил инһалјасион наркозундан истифадә едилир; хлоретил ади Ес-

марх маскасы илә верилир. Бә'зән анестезистләр хлоретилин тез наркоз әмәлә кәтирмәк габилијјәтиндән истифадә едәрәк, ондан ефир-оксикен наркозлары заманы хәстәни тез јатыртмаг мәгсәдилә истифадә едирләр.

Инһалјасион наркозун нөвләри арасында ендотрахеал наркоз ән тәкмилләшмиш формадыр; бунунла јени доғулмушларда вә ири јашлы ушагларда ән мүрәккәб операсијалар едилир. Јени доғулмуш ушагларда интубасија релаксантсыз едилир. Хәстәни илк дәфә јатырдыгда күлдүрүчү газла оксикенин (2:1 нисбәти) гарышығындан истифадә едирләр, сонра хүсуси ларингоскопун (ушаглар үчүн Ендерсон, Макинтош ларингоскоплары) шпатели васитәси илә дил көкү сыхылыр, гыртлағын

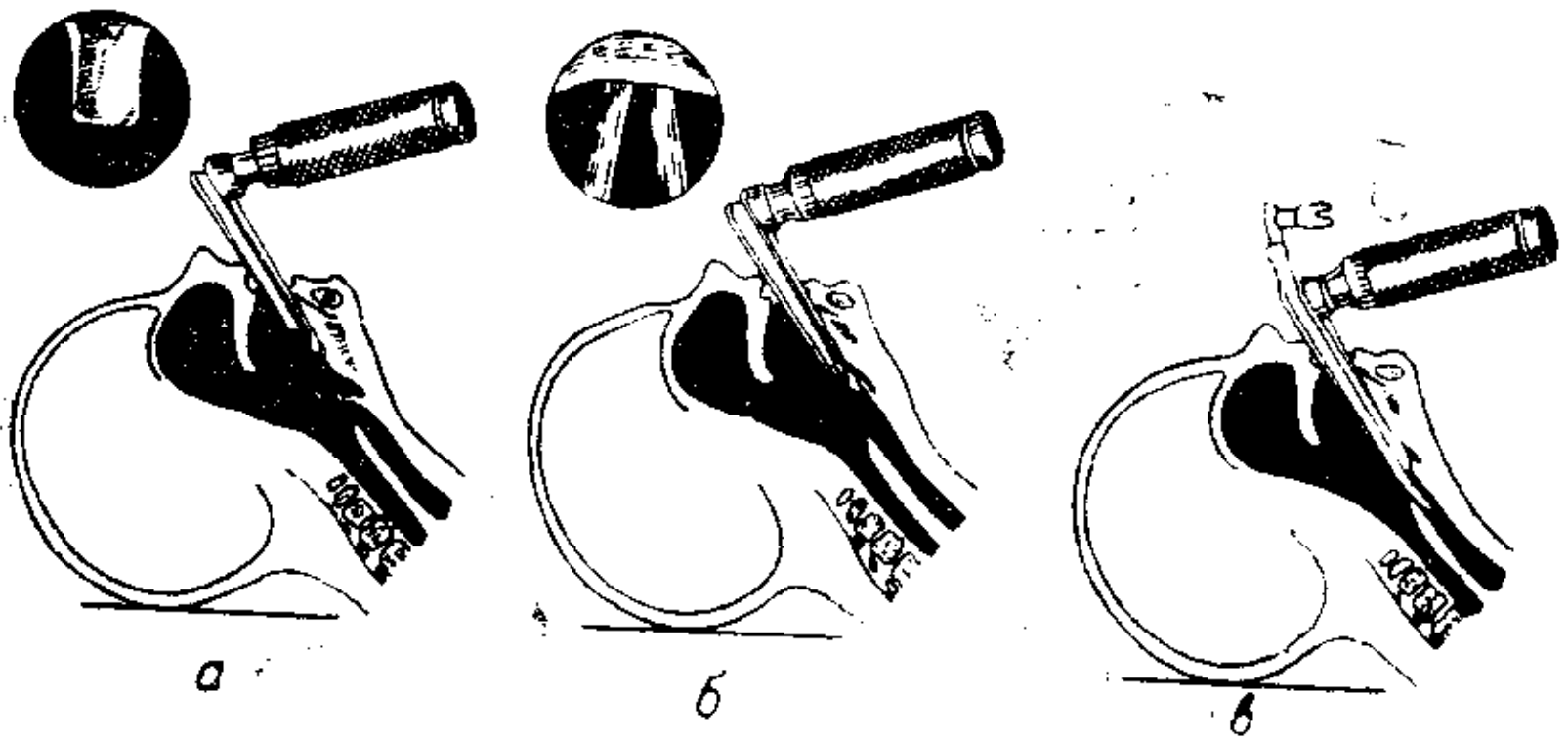

Шәкил 5. *а, б, в.* Ларингоскопија вә интубасијанын схеми.

үст кәнары (шәкил 5*а*) шпателин учу илә галдырылыр, сәс телләри вә гыртлағын кирәчәји көрүнүр (шәкил 5*б*), шпателин каналы васитәси илә еластик резин бору (Г. А. Бојков, шәкил 6)

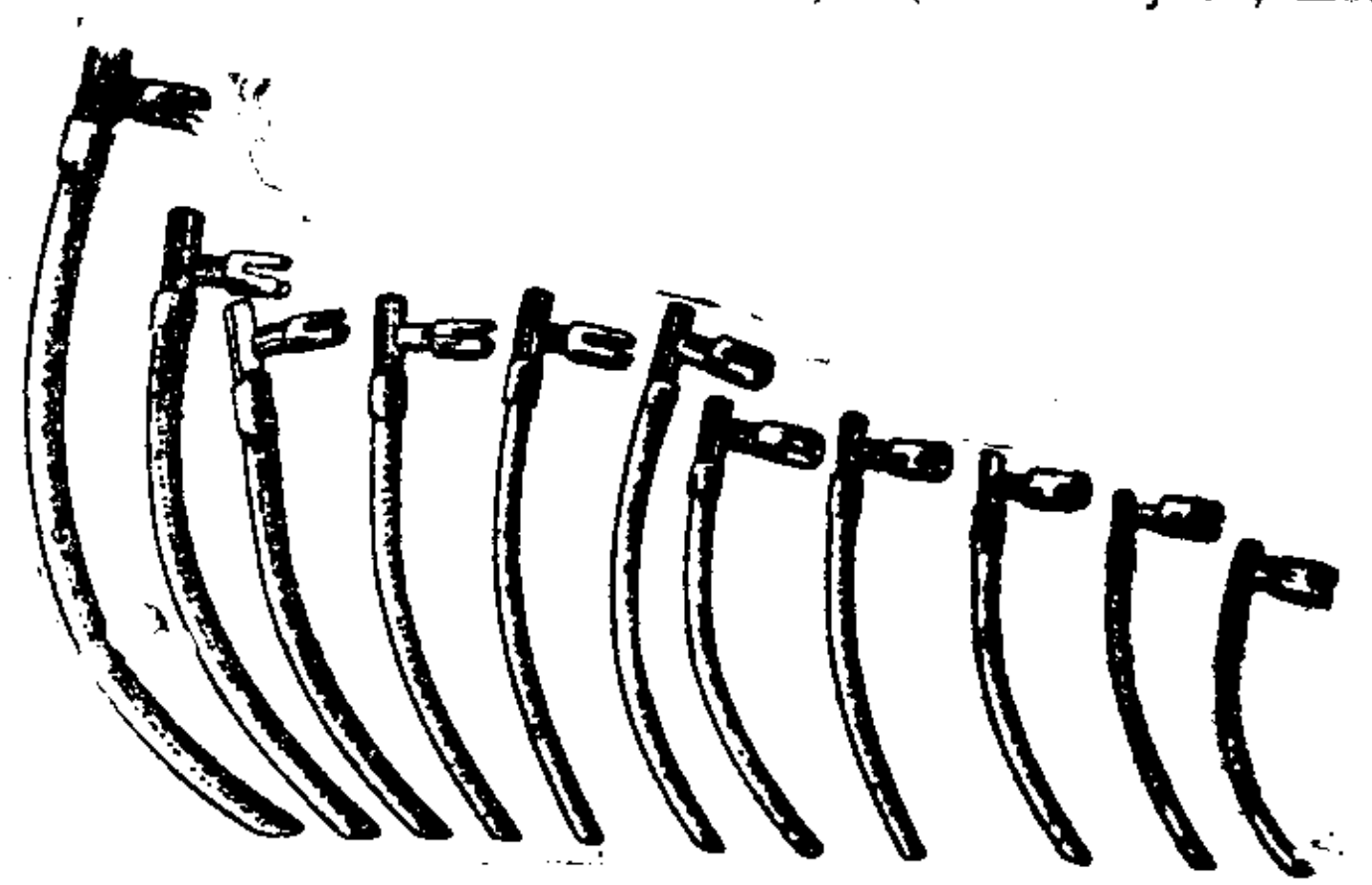

Шәкил 6. Ушагларда ендотрахеал **наркозларда ишләнилән** борулар.

бронхун диаметринә мүвафиг сечиләрәк дахил едилир (шә-кил 5 *в*). Сонра бош галан саһә тампон васитәси илә тыханыр. Әкәр чәрраһи әмәлијјат үз вә ағыз бөлкәсиндә ичра едилирсә, резин боруну бурун бошлуғундан кечирмәк лазым кәлир.

Јени доғулмуш ушагларда узун сүрән операсијалар заманы тәнәффүс әзәләләринин зәиф вә тез јорулмасыны нәзәрә алараг, идарәолунан тәнәффүс үсулуна кечмәк лазымдыр. Буна кечмәк үчүн релаксантлардан (листенон, дитилин, миорелаксин — 0,5) фраксион үсулла 1—3 *мл* ишләдилмәлидир.

Јени доғулмуш ушагларда идарәолунан тәнәффүс үсулу илә наркоз вериләркән, гапалы, дәјирми (бөјүкләрдә вә ири ушагларда олдуғу кими) дејил, Ајра (Ayre, 1937) модификасијасындан наркоз апараты илә интубасион бору арасында «Т»-вары үчканаллы (диаметри 6,2 *мм*) бору кечирилир. Белә ки, нәфәс алдыгда ефир вә ја нитрокен 1-оксид оксикенлә тәнәффүс системинә дахил олур. Нәфәс вердикдә исә, үчүнчү каналла верилән нәфәс, атмосфер һавасына гарышыр. Тәнәффүсүн сајы 32—36 олмалыдыр (шәкил 7).

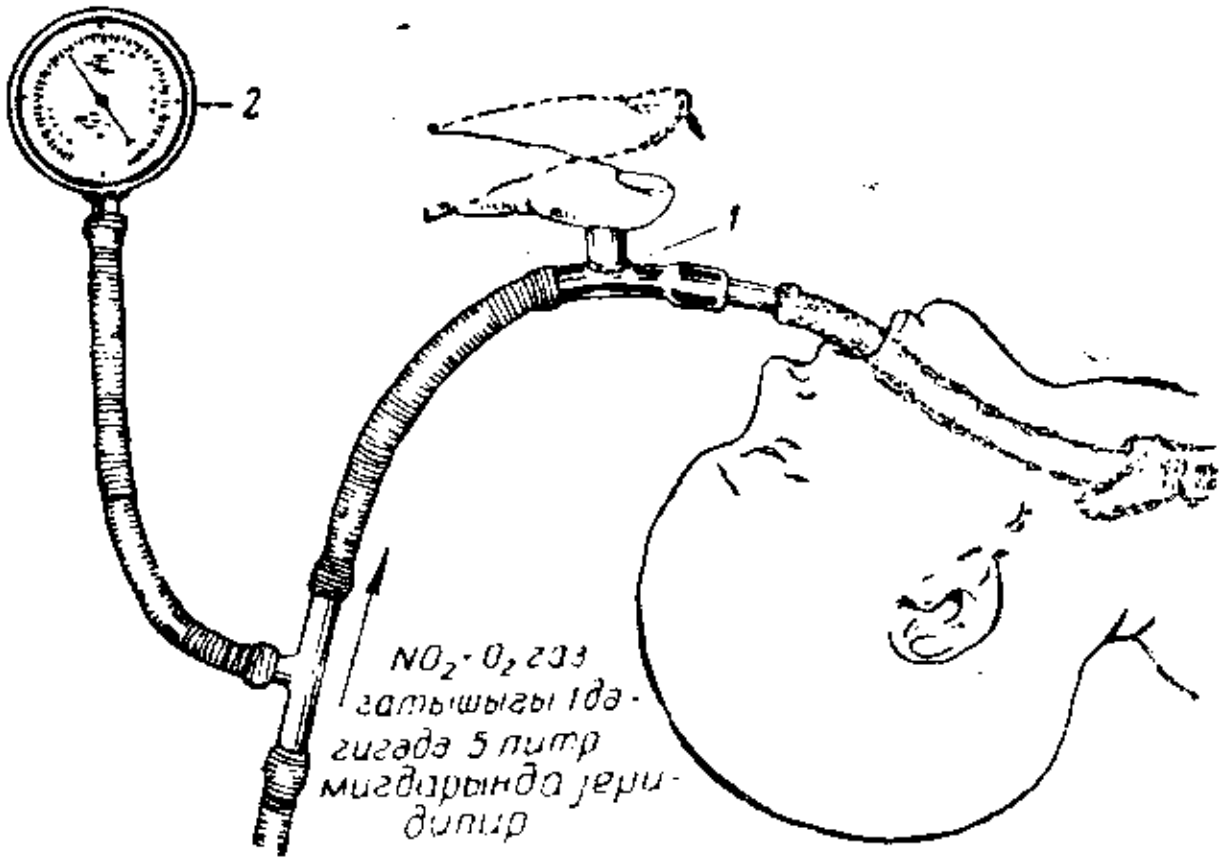

Шәкил 7. Јени доғулмуш ушагларда идарәолунан ендотрахеал наркозун схеми (*Ајра. С. Баирова ја көрә*).

Ендотрахеал идарәолунан наркозун әһәмијјәти бунлардыр: боғулма, өјүмә вә гусма әлејһинә, гусулан маддәнин тәнәффүс јолларына дүшмәмәси үчүн вә шока гаршы ән јахшы профилактикадыр. Ағ чијәр пајы үзәриндә апарылан чәрраһы әмәлијјат заманы о һәрәкәт етмир, операсијанын кедишини асанлашдырыр; тәнәффүсүн сајы вә дәринлијини анестезиолог идарә едир.

Потенсәедилмиш наркоз она дејилир ки, фармаколожи нејроплекик маддәләр (аминазин, дипразин вә и.) венаја, әзәлә арасы-

на вурулдугда наркоз әлдә едилмир, лакин бунлар наркотик маддәләрин тә'сирини гүввәтләндирир (јуху тез вә сакитликлә әмәлә кәлир). Векетатив синир системинин вә ендокрин системин функсијасы стабилләшир, буна кәрә дә организмин шока гаршы мүгавимәти артыр. Нејроплекик маддәләр операсијадан 1—2 саат габаг јеридилир. Онларын мәнфи чәһәти ганаманы артырмасы, ган итирмиш ушагларда ган тәзјигини тез ашағы салмасыдыр.

Сүн'и һипотермија вә фармаколожи һибернасија үсулу илә әлдә едилән наркозлар, ушағын јаш хүсусијјәтиндән асылы олараг (терморегулјасијанын пис олмасы!) ушаг чәрраһлығында јајыла билмәмишдир.

Сон заманларда наркозун дәринлијини, һипоксијанын дәрәчәсини билмәк үчүн електроенселографијанын бөјүк ролуну гејд едирләр. Наркоз заманы бејин тохумасынын електроенселографија јазыларынын көстәричиси, бејнин биопотенсиал гүввәсинин дәрәчәсини клиник әламәтләрдән даһа тез көстәрир.

Г е ј р и-и н һ а л ј а с и о н   н а р к о з. Наркозтөрәдичи фармаколожи маддәләри тәнәффүс јолу илә дејил, башга јолларла (вена дахилинә, әзәләарасына, дүз бағырсаг васитәси илә) бәдәнә јеридәрәк наркоз алынарса, буна г е ј р и-и н һ а л ј а с и о н   н а р к о з дејилир.

Бунун үчүн һексенал, тиопентал-натриум кими барбитурат препаратларындан истифадә едилир. Бунларын ишләдилмәси заманы ган тәзјигинин енмәси, тәнәффүс вә ган дөвраны системинин мәркәзләриндә функсионал позғунлуг (бә'зән рефлектору дајанма), дәрин олмајан, лакин узун сүрән јуху, интоксикасија әламәтләри кими ағырлашмалар баш верир.

Чәрраһлыг тәчрүбәсиндә вә о чүмләдән ушаг чәрраһлығында 1932-чи илдән башлајараг һексенал илә гејри-инһалјасион наркоз кениш јајылмаға башламышдыр. Ушаг чәрраһлығы тәчрүбәсиндә гејри-инһалјасион һексенал наркозу она көрә јајылмышдыр ки, о, үз вә дамағын анадан кәлмә гүсурларында пластик операсија апармаг үчүн шәраит јарадыр. Һексеналдан наркоз әлдә етмәкдән өтрү ону 2 үсулла: 1) вена дахилинә вә 2) әзәлә арасына вурмагла, бәдәнә јеридирләр. Операсијаја 20—30 дәгигә галмыш, ампула ичәрисиндә олан 1 *г* һексеналы әритмәк үчүн 10 *г* дистиллә едилмиш вә јахуд стерил физиоложи мәһлул төкүлүр. Ушағын һәр јашына 10%-ли һексенал мәһлулундан 1 *г* вена дахилинә тәдричән јеридилмәлидир (ушағын јашы 10-дан артыг олдугда да һексенал мәһлулуну 10 *г*-дан артыг јеритмәк олмаз). Вена дахилинә һексенал мәһлулуну јеритмәк чәтин олдугда, ону әзәлә арасына вурмаг олар. Бу шәртлә ки, ушағын бәдән чәкисинин һәр *кг*-на 10%-ли һексенал мәһлулундан 0,5 *мл* (ушағын чәкисинин һәр *кг*-на 0,05 *г* тәмиз һексенал) вурулмалыдыр. Мәсәлән, операсија олан ушағын бәдән чәкиси 12 *кг* оларса, 6 *мл* 10%-ли һексенал мәһлулу

јеридилир. 20—30 дэгигэ кечдикдэн сонра ушагларда наркоз һалы төрәјир. Әзәлә арасына вурулан һексенал мәһлулундан төрәјән наркоз, вена дахилинә јеритмәклә әлдә едилән наркоза нисбәтән кеч баш вернр.

Бә'зән һексенал наркозунун ајылма дөврүндә ушагларда һәјәчан кечирмә вә токсик әламәтләр тәзаһүр едир, бунларын гаршысыны алмаг үчүн ушағын бәдән чәкисинин һәр *кг*-на 1%-ли пантапон мәһлулундан 0,1 *г* вурулмалыдыр. Һексенал наркозу илә операсија едән чәррaһ һексеналын токсик тә'сирини, дозасыны вә наркозвермә техникасыны билмәли вә јадда сахламалыдыр, чүнки һексенал наркозу мүхтәлиф ағырлашмалар төрәдә билир.

Гејри-инһалјасион наркоз әлдә етмәк үчүн, барбитурат препаратларындан 2%-ли пентотал мәһлулуну вена дахилинә јеритмәклә наркоз әлдә етмәк олар.

II ФӘСИЛ

УШАГ ЈАШЛАРЫНДА КӘСКИН ИНФЕКСИЈА.

Јени доғулмуш ушагларда флегмона.

Јени доғулмуш (0—60 күнә гәдәр) ушагларда баш верән флегмона клиник кедиши е'тибарилә бөјүкләрдә вә бөјүк ушагларда мүшаһидә олунан флегмоналардан фәргләндијинә көрә, С. А. Васил јев (1937) буна **јени доғулмуш ушаглар флегмонасы**—phlegmona neonatorum ады вермишдир. Сонралар О. С. Бокастова (1939) бу тип флегмонанын кедишиндә мүшаһидә олунан клиник дәјишикликләри этрафлы сурәтдә тәсвир етмишдир.

Чох зәриф дәријә, дәриалты гата малик олан јени доғулмуш ушаглар, чүз'и травмаја мә'руз галдыгда инфексија гапысы ачылыр, гызылы стафилококклар вә башга микроблар инфексија гапысындан дахил олараг, дәри вә дәриалты тохумаларын јајылмыш илтиһабыны — флегмона төрәдирләр. Чох вахт флегмонанын әмәлә кәлмәсинә аналар вә јахуд мамалар тәрәфиндән ушагларын кикијенасына риајәт едилмәмәси сәбәб олур. Јени доғулмуш ушагларда баш верән флегмонанын, бөјүкләрдә олан флегмонадан фәрги бундан ибарәтдир ки, онларда некрозлашма просеси илтиһаб просесинә нисбәтән даһа бөјүк үстүнлүк тәшкил едир. Гыса бир мүддәт ичәрисиндә баш верән некроз нәтичәсиндә ушағын дәри вә дәриалты тохумасында дәјишикликләр әмәлә кәлир. Илтиһаб башлајан наһијәнин ган дамарларында тромблашма просеси башлајыр вә бу ган дөвраныны позур, дәриалты вә дәринин пиј һүчејрәләриндә, тәр вәзләриндә некроз баш вернр. Бу зонада јерләшән ган дамар-

ларынын һистоложи муајинәси, дамарларын диварларында склерозлашма просеси илә јанашы олараг харичи вә дахили гишаларынын илтиһаба уғрамасыны — ендо вә периартериитин баш вердијини көстәрир. Флегмона ән чох көкс гәфәси, омасағры наһијәсиндә вә бојунда јерләшир.

Клиникасы. Флегмона јүксәк (39—40°) температур илә, кәскин шәкилдә башлајыр. Буна көрә дә, ушагда нараһатлыг, ағлама, јухусузлуг баш верир; о, анасынын дөшүнү әммәкдән имтина едир. Просес инкишаф етдикчә, токсикоз әламәтләри — гусма вә исһал башлајыр. Флегмона олан наһијәдә илк дәфә дәринин инфилтрасијасы вә гызармасы мүшаһидә олунур; гызарты кетдикчә түндләшир, сонралар исә көјүмтүл рәнкә чалыр. Дәридә шишкинлик вә габарма олур. Флегмона инкишаф етдикчә, онун орта һиссәсиндә дәриалты тохумада некрозлашма просеси кетдији үчүн дәри назикләшир, алтына иринли маје топланыр, флүктуасија тә'јин олунур. Әкәр кәсик апарыларса, ја ирин ја да сероз маје илә гарышмыш дуру ирин, некрозлашмыш тохума гырынтылары харич олур (шәкил 8).

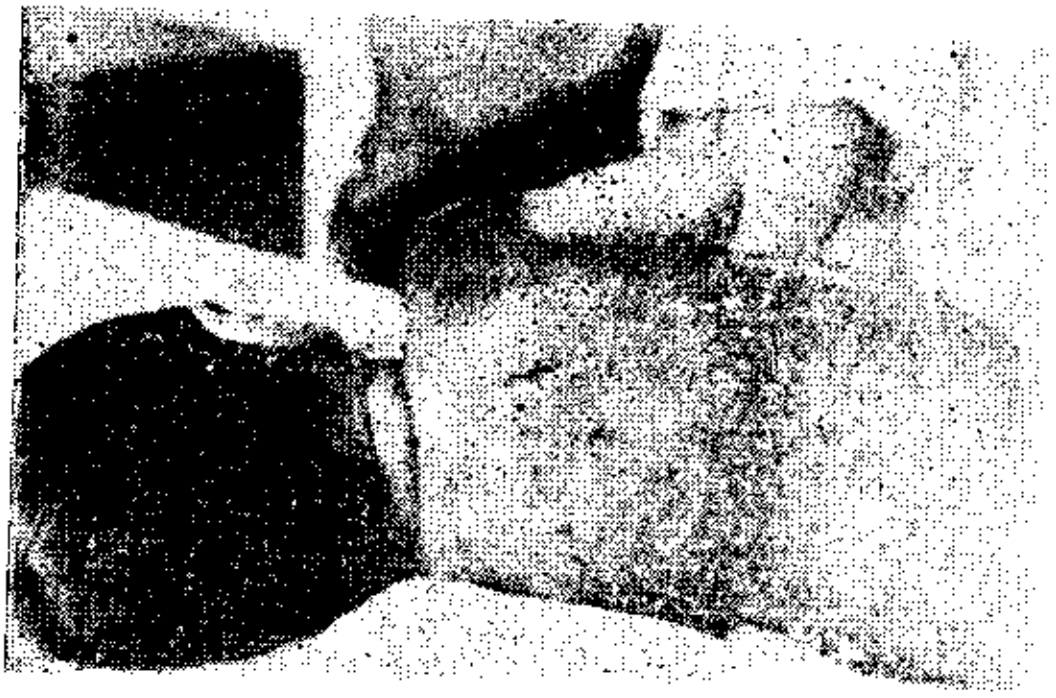

Шәкил 8. Јени доғулмуш ушагда флегмона *(өз мүшаһидәмиз).*

Хәстәлијин клиник кедишн микробларын вирулентлијиндән, ушағын јашындан, просесин локализасијасы вә организмин реактивлијиндән асылыдыр. Клиникасы 2 формаја бөлүнә биләр (Ф. И. Каипов): а) с а д ә (токсикозсуз) ф о р м а—бу заман јерли әламәтләр үстүнлүк тәшкил етмәклә, хәстәнин үмуми вәзијјәти гисмән јахшы олур; б) т о к с и к о з л у ф о р м а (септик вәзијјәт)—хәстәнин вәзијјәти ағыр олуб, јерли әламәтләр сүр'әтлә инкишаф едир, һәтта биринчи күнләр өлүм баш верә билир. Хәстәлијин кедишиндә иринли просес мүхтәлиф органлара (ағ чијәрләрә, ојнаглара) метастаз верир (Ә. Әлизадә). Ганда лејкоситоз (15—30.000) әмәлә кәлир.

Хәстәлијин кедиши 2 дөврә бөлүнүр: 1) п р о г р е с с и в, 2) р е п е р а с и ј а дөврләри. Һәр дөврүн өзүнәмәхсус мүаличә методлары вардыр.

Хәстәлијин кәскин прогрессив дөврүндән реперасија дөврүнә кечдикдә некрозлашмыш тохума сағлам тохумадан ајрылыр, демаркасија хәтти јараныр. Јени гранулјасија тохумасы әмәлә кәлир, бу вахтдан е'тибарән ушағын үмуми вәзијјәти гисмән јахшылашыр. Вахтында дүзкүн мүаличә апарылмазса, флег-

монанын чидди ағырлашмасы олан сепсис баш верир ки, бу да чох тәһлүкәлидир. Әксинә, дүзкүн апарылан мүаличә сајәсиндә просес мәһдудлашыр, некрозлашма әтраф тохумалара јајылмыр; әмәлә кәлмәмиш дефект исә гранулјасија тохумасынын әмәлә кәлмәси һесабына бәрпа олур.

Сепсис инкишаф етмишсә, бәлә ушагларын вәзијјәти ағыр олмагла, гранулјасија просеси зәиф инкишаф едир, узун мүддәт комплекс мүаличә тәләб олунур.

Диагнозу. Кәскин башланмасы, јүксәк температур, һиперемијалашан наһијәнин тез бөјүмәси вә ушағын јашы нәзәрә алынараг диагноз гојулур. Јени доғулмуш ушагларда баш верән флегмонанын башланғыч дөврүндә ону гызылјел илә гарышдырмаг олар. Хәстәлијин јерләшдијин наһијә, температурун характери вә флүктуасијанын аз мүддәт ичәрисиндә баш вермәси просеси онун гызылјел дејил, флегмона олдуғуну көстәрир.

Мүаличәси. Флегмонанын башланғыч дөврүндә флүктуасијанын әмәлә кәлмәсини көзләмәдән 1—1,5 *см* узунлуғунда, бир-бириндән 1,0—1,5 *см* аралы олмагла, флегмонанын мәркәзиндән башлајараг та сағлам тохума һүдудуна кечән кәсикләр апармаг лазымдыр (шәкил 9). Флегмона әтрафына блокада формасында антибиотикләрин 0,25%-ли новокаин мәһлулуну јеритмәк дә тәклиф олунур. Јара үзәринә 25%-ли магнезиум-сулфат (Magnesium sulfuricum) мәһлулунда исладылмыш саргы гојулур, бу да һипертоник мәһлул олдуғуна көрә соручу вә кејидичи тә'сир көстәрир. Сарғыны 8—12 саатдан бир дәјишмәк лазымдыр, чүнки просесин тез јајылмаг мејли вардыр. Некрозлашма инкишаф едирсә, јенә дә кәсикләр апармаг лазымдыр. Кәсикләр апармаг үчүн чох вахт кејитмә тәтбиг олунмур. Кәсик апардыгдан сонра, бә'зи алимләрин фикринчә, фитил гојмаг лазым дејилдир. Әкәр ирин харич олмасы үчүн шәраит јохса, бир сутка мүддәтинә бир вә ја икигатлы кичик тәнзиф фитилләр јеритмәк олар. Күндә 2—3 дәфә, сарғыдан габаг нсти зәиф калиум-перманганат мәһлулу илә ванналар тә'јин едилир, јаранын әтрафыны тәмизләдикдән сонра мәлһәмли сарғылар (пенисиллин мәлһәми) гојулур.

Шәкил 9. Флегмонанын мүаличәси үчүн апарылан кәсикләр (К. Ә. Баиров).

Үмуми мүаличәдә пенисиллин илә стрептомисинин комбинасијасы ушағын бәдән чәкисинә мүвафиг тә'јин едилир, мүали-

чәнин тә'сирлилиjи үчүн микробларын антибиотикләрә һәссаслығы өjрәнилир. Һәр 6—7 күндән бир микробларын антибиотикләрә гаршы һәссаслығыны мүәjjән етдикдән сонра мувафиг антибиотик тә'jин едилмәлидир. Флегмонанын интоксикасиjасыны азалтмаг, бәдәнин мүгавимәтини артырмаг үчүн ган, плазма, 5—10%-ли глүкоза вә физиоложи мәһлул jеридилир. Ушағын сүд әммәсини дә тә'мин етмәк лазымдыр.

Зәиф кедән гранулjасиjа вә епителизасиjа просесләрини сүр'әтләндирмәк үчүн дөнә-дөнә ган вә плазма көчүрүлүр.

Ф. И. Железнjакова (1950) көстәрир ки, ушаг jашларынын флегмонасы 16%-ә гәдәр (30 флегмонадан 25-и сағалыр), өлүм верә билир. Г. А. Остромоухова, А. А. Розинова, J. А. Мовшович (1962) өлүм һалларыны 5,6%-ә ендирмишләр. Бизим клиниканын мә'луматына көрә, сон илләр jени доғулмуш флегмоналы 60 ушагдан анчаг икиси өлмүшдүр.

Әсас мүаличә үсулу профилактикадыр. Асептика вә антисептика гаjдаларына әсасән доғум евләриндә иш вә аналар арасында ушағын кикиjенасы барәсиндә сөһбәт апарыларса, jени доғулмуш ушагларда флегмонанын баш вермәси һалларыны jох дәрәчәсинә ендирмәк олар.

Мастит (Mastitis)

Ушаг jашларында мастит (сүд вәзисинин илтиһабы) 2 дөврдә баш верир; 1) jени доғулмушларда (4—7-чи күнләрдә); 2) чинси jетишкәнлик дөврүндә.

Jени доғулмушларын сүд вәзиси 10—15 шүаи паjчыгдан (3—4 *мм* диаметрли) вә ахачагдан тәшкил олунмушдур. Ушагларын чинсиндән асылы олмаjараг, 4—7-чи күндән башлаjараг онларын дөшләриндә (анадан кечән естрокен һормону илә әлагәдардыр) физиоложи бөjүмә (кобудлашма) мүшаһидә олунур, бу 15—20 күнә гәдәр чәкилиб кедир. Бу заман сүд вәзиләри бөjүjүр, габарыглы олур, дәри рәнкини дәjишмир, әлләдикдә бәрк консистенсиjалы вә ағрысыз олур. Басдыгда сүд вәзисиндән сүдәбәнзәр маjе чыхыр.

Сүд вәзисинә инфексиjа 2 jолла кечир: а) дәринин тамлығы позулдугда (инфексиjа гапысы) микроблар билаваситә дөшә дахил олур; б) һематокен jолла. Хәстәлиjин мәншәjиндә стафилококклар әсас рол оjнаjыр.

Клиникасы. Кәскин башлаjыр, сүд вәзиси бөjүjүр, ағрылы олур, температур артыр, шишкинлик, һиперемиjа, инфилтрат, сонрадан исә флүктуасиjа мүәjjән едилир. Просес тезликлә флегмонаjа вә jа абсесә чеврилиб дешилир, ирин харич олур. Вирулент стафилококклар олдугда, просес даһа тез jаjылыр вә дәринләшир, һәтта некрозлашма баш верәрәк сонрадан дәрин jараjа чеврилир. Диагнозу чәтинлик төрәтмир.

Мүаличәси. Хәстәлиjин башланғыч дөврүндә (инфилтрасиjа заманы) исти компрес, ултраjүксәктезликли електрик чәрәjа-

ны тәтбиг едилир, әтрафы 0,25%-ли новокаин мәһлулунда әридилмиш антибиотиклә инфилтрасија едилир. Флүктуасија олдугда јерли хлоретил кејитмәси илә 2—3 радиал кәсик апармагла (1—1,5 *см*), јараја назик резиндән дренаж (12—24 саат мүддәтинә) вә һипертоник мәһлулла саргы гојулур.

Гыз вә оғланларда чинси јеткинлик дөврүндә сүд вәзиләри физиоложи олараг бөјүјүр, бә'зән бу 8—12 јашларында да баш верир. Мастит бир — вә ја икитәрәфли ола биләр. Дөш бөјүјүб габарыр, бә'зән ағрылы олур, әлләдикдә сүд вәзисинин ири гоз вә ја фындыг бојда бөјүмәси, бәрк консистенсија алмасы мүәјјән едилир. Хәстәләр ағрыдан шикајәтләнәрсә, кечәләр исти компрес гојулмасы мәсләһәт көрүлүр.

Иринли лимфаденит.

Лимфа вәзиләринин иринли илтиһабына — и р и н л и л и м ф а д е н и т lymphadenitis purulenta) дејилир.

Бөјүкләрдә олдуғуна нисбәтән, ушаг јашларында иринли лимфаденитләрин чох тәсадүф етмәсинин сәбәби онларын кечирдикләри инфексион хәстәликләрин (скарлатина, гызылча, дифтерија, су чичәји) чәнәалты вә бојнун лимфа вәзиләринә вердикләри ағырлашмалардыр. Мәсәлән, скарлатина 1,3% һалда иринли лимфаденитләрә сәбәб олур (Ә. Әлизадә, 1949).

Микроблар чәнәалты вә бојун лимфа вәзиләринә мүхтәлиф мәнбәләрдән: карнјезли дишләрдән, ағыз бошлуғунун мүхтәлиф иринли хәстәликләриндән, пиодермијалардан, дәри тамлығынын позулмасы нәтичәсиндә, дизалты вә гасыг наһијәси лимфа вәзиләринә исә ајаг бармагларында вә ја аралыгда зәдәләнмә олдугда (инфексија гапысы), ашағы әтрафын пиодермијаларында лимфа ахачағы вә ја һематоксен јолла кечәрәк, иринли илтиһаба сәбәб олур. Иринли лимфаденитләрин микрофлорасынын тәдгиги башга микроблара нисбәтән, хәстәлијин мәншәјиндә стафилококкларын вә стрептококкларын даһа чох рол ојнадыгларыны көстәрир (өз мүшаһидәләримиз).

Лимфа вәзиләринин иринли илтиһабынын ән чох бојунда, гасыг наһијәләриндә, чәнәалтында, аз мигдарда исә әнсә наһнјәсиндә мүшаһидә олунмасынын сәбәби лимфа вәзиләри системинин анатомо-топографик јерләшмәси илә изаһ олунур. Лимфа вәзиләриндә кедән илтиһаб процеси вә онун клиник кедиши бир чох амилләрлә: ушаг организминин инфексијаја гаршы мүгавимәт дәрәчәси, микробларын вирулентлији вә нәһајәт, дахил олан микробларын мигдары илә әлагәдардыр.

Клиникасы. Хәстәлик кәскин шәкилдә, јүксәк (38—39°) температур вә ағры илә башлајыр. Бә'зән ушаглар ағрыны азалтмаг мәгсәдилә, бојунларыны хәстә тәрәфә әјирләр (мәчбури вәзијјәт). Лимфа вәзиләри бөјүјүр, бу һәм көзлә, һәм дә палпасија етмәклә дә мүәјјән олунур. Хәстәлијин биринчи күнлә-

ринлә палнасија заманы ајры-ајры иринләмиш лимфа вәзиләри әлләнир. Илтиһаб просеси лимфа вәзиләринин капсулундан харичдә әтраф тохумалара јајылыр вә тохумалары да илтиһаба уғрадыр (периаденит).

Шәкил 10. Иринли лимфаденит (*өз мүшаһидәмиз*).

Шәкил 11. Иринли лимфаденитин флегмонаја чеврилмәси (*өз мүшаһидәмиз*).

Илк күнләрдә дәри өз рәнкини дәјишмир, хәстәлик инкишаф етдикчә јерли һиперемија әламәтләри мүәјјән едилир. Вәзиләрдә кедән һиперемија вә һиперплазија нәтичәсиндә өдемләшмә кетдикчә артыр. Әкәр, бу заман хәстә ушаглара сәмәрәли мүаличә едиләрсә, тәсвир олунан клиник әламәтләр тәдричән јох олур, сағалма баш верир. Организмин мүгавимәти азалдыгда, микробларын вирулентлијинин тә'сири илә катарал дәјишикликләр тәдричән деструктив, декенератив просесләрә кечәрәк иринләмә — абсес вә ја флегмона баш верир (Шәкил 10, 11). Бу заман хәстәләрин вәзијјәти даһа да ағырлашыр, температур јүксәлир, ағрылар артыр, онлар јата билмирләр, башларына һәрәкәтсиз сакит вәзијјәт верирләр, дөш әммәкдән галырлар. Просес олан наһијәдә дәри һиперемијалашыр, әлләдикдә јерли температурун артмасы вә флүктуасија мүәјјән олунур. Иринли илтиһаб просеси мәһдуд характер дашыјарса, бу заман абсесләрә хас клиник әламәтләр заһир олур; әксинә, просес тәкчә лимфа вәзисиндә дејил, әтраф тохумалара јајылмыш оларса, флегмона вә буна мувафиг клиник әламәтләр баш верәчәкдир.

Гасыг, голтуг вә дизалты лимфа вәзиләринин иринли илтиһабы бојун вә чәнәалты лимфа вәзиләри илтиһабына нис-

бәтән, она көрә аз тәсадүф едир ки, ушагларын һәмин јашларына аид олан инфексион хәстәликләр бу наһијәләрин лимфа вәзиләриндә аз-аз һалларда ағырлашмалар төрәдир. Әксәр һалларда бу наһијәләрин лимфаденитләринә сәбәб — ајаг вә әл бармаглары арасында олан иринли просесләрдән микробларын лимфа ахарлары вә бә'зән һематокен јолларла һәмин саһәләрин лимфа вәзиләринә дүшмәсидир. Клиникасына кәлинчә, гасыг наһијәсинин лимфа вәзиләри бөјүјүр, температур јүксәлир, ағрылар башлајыр. Ағрыны азалтмаг мәгсәдилә ушаг белини бүкүлү вәзијјәтдә сахлајыр, ону дүз дурмага мәчбур етдикдә ағрынын артмасындан шикајәт едир. Дәри гызарыр, әлләдикдә јерли температурун артмасы, вәзиләрин бөјүмәси вә ағрынын шиддәтләнмәси мүшаһидә олунур. Әкәр, абсес әмәлә кәлмишсә, флуктуасија мүәјјән едилир.

Диференсиал диагноза кәлинчә лимфа вәзиләринин вәрәмини вә богулмуш гасыг дәбәлнијини инкар етмәк лазымдыр. Диференсиал диагноз үчүн анамнездә дәбәлнијин олмасы, бармагларын иринли зәдәләнмәләри һаггында валидејндән сорушмаг лазымдыр. Бунлардан әлавә, објектив мүајинәдә ушағын үмуми вәзијјәтинин јахшы олмасы лимфаденитләри көстәрир.

Мүаличәси. Бојнун лимфа вәзиләринин кәскин илтиһабы заманы әсас мүаличә — ону төрәдән амилләрә гаршы (агыз бошлугу хәстәликләри, скарлатина, дифтерија) јөнәлдилмәлидир. Бундан әлавә, истилик терапијасы (солјүкс, ултрајүксәктезликли електрик чәрәјаны, исти компресләр) тә'јин едилир. Хәстә наһијәдә инфилтрат варса, онун әтрафына антибиотикләрин новокаин мәһлулу илә блокада вә үмуми антибиотикотерапија тә'јин едилир. Әкәр, кәскин лимфаденитләр инкишаф едәрәк абсес вә ја флегмонаја чеврилэрсә (гызарты вә флуктуасијанын олмасы илә тә'јин едилир) јерли кејитмә (хлоретил илә дондурма) јолу илә кәсик апарылыр. Әкәр, просес дәриндә јерләшәрсә (аденофлегмона), хлоретил илә кејитмә мүмкүн олмазса, онда гысамүддәтли инһалјасион (Рауш) наркоз вермәклә кәсик апарылмалыдыр.

Ушагларда бөјүкләрдә олдуғу кими бөјүк кәсикләр апармаға еһтијач јохдур. Әкәр, абсес бөјүк дејилсә, иринин тамамилә харич олмасы үчүн шәраит варса, фитил гојмаг лазым дејил. Сарғы 10%-ли дуз мәһлулу вә ја риванол (1.0—1000.0) илә гојулур. Бојнун лимфа вәзиләринин илтиһабы просеси, бојунда аденофлегмона шәклинә чеврилә биләр. Белә һалларда мүаличә мәгсәдилә нәинки дәри вә дәриалты тәбәгәдә, ејни заманда бојун фассијалары үзәриндә дә кәсикләр апармаг лазымдыр ки, ирин харичә чыхсын. Сонра исә антисептик дәрманларла сарғы гојулур. Кәсик апардыгдан 2—3 күн сонра мәлһәмләр вә ја емулсијалы сарғылар гојулур. Јерли мүаличәдән әлавә, үмуми мүаличә дә тәтбиг едилмәлидир.

Анаероб инфексија.

Ушаглар арасында јараларын анаероб инфексијалашмасы, бөјүклөрдө олдуғуна нисбәтән аз тәсадүф едир. Анаероб инфексија илә агырлашмыш јараларда, анаероблар групуна аид бир чох микроблар тапылыр, лакин ән чох тәсадүф едиләнләр B. perfringens, B. oedematiens, V. septique, B. histolyticus микробларыдыр.

Һәмин микроблар әксәрән аероб микробларла бирликдә чохлу әзәлә групуна малик олан наһијәләрин (сағры, буд, балдыр) чырылмыш вә парчаланмыш јараларында даһа чох инкишаф едирләр. Чүнки әзәлә гаты онлар үчүн даһа јахшы гидаланма мәнбәјидир. Хәстәлијин инкишафында микроблардан әлавә, тохумаларда некроз, некробиоз просесләринин, ган дамарларынын вә синир лифләринин зәдәләнмәсинин, јахшы иммобилизасија едилмәмәсинин дә ролу вардыр. Бә'зән әзилмиш-дидилмиш әзәлә күтләсинин вә сыныгларын чәрраһи ишләнмәсиндән сонра гојулан гапалы кипс саргысы анаероб инфексијанын инкишафына көмәк едир.

Клиникасы. Анаероб инфексија мүхтәлиф клиник кедишә малик олмагла бәрабәр, морфоложи структурасына вә анатомик јерләшмәсинә көрә мүхтәлиф олур. Онун клиникасы ашагыдакы чәдвәлдә тәсвир олунур.

Јајылма сүр'әтинә көрә	Клиник-морфоложи әламәтләрин үстүнлүјүнә көрә	Анатомик јерләшмәсинә көрә
Илдырым сүр'әтли	газлы форма	дәрин (субфассиал)
Тез јајылан	газлы-өдемли форма	сәтһи (спифассиал)
Тәдричән јајылан	чүрүнтүлү-иринли форма	

Јаранын инфексијалашмасында B. perfringens-ин иштиракы варса, тохумаларарасы саһәдә чохлу газ топланыр (шәкил 14), өдем просеси үстүнлүк тәшкил етмәсн исә B. histolyticus микробунун олдуғуну көстәрир (шәкил 12, 13).

Шәкил 12. Анаероб инфексијанын чүрүнтүлү-иринли формасы (*өз мүшаһидәмиз*).

Јараланмадан 5—7 күн кечдикдән сонра (инкубасија дөврү), хәстәлијин клиник әламәтләри мејдана чыхмаға башлајыр: јаранын шишмәси, санки сарғынын тарым олмасы, ағрынын нисбәтән артмасы, нараһатлыг, температурун артмасы вә апатија әламәтләри мүшаһидә олунур. Хәстәләрдә рәнкин авазымасы, азча саралма нәзәрә чарпыр. Јаранын вә әтраф тохумаларын өдемләшмәсиндән дәри өз рәнкини дәјишир, бә'зән мәрмәр кими парлаг вә ләкәли олур, әзәләләрин рәнки солур; јара ифразаты азалыр, бунунла бирликдә арада кичик јағ дамчылары әмәлә кәлир. Әлләмә заманы

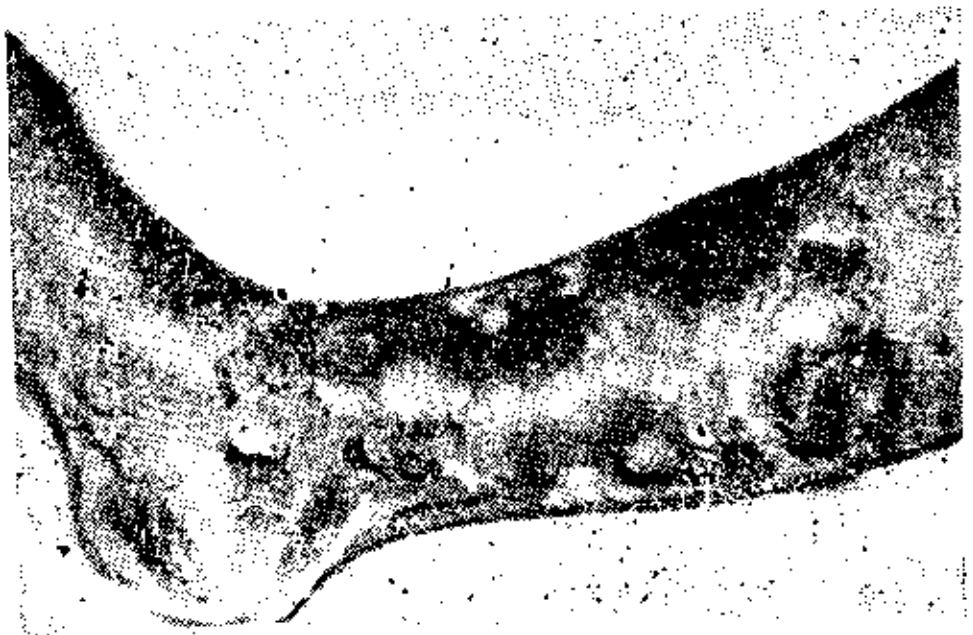

Шәкил 13. Газлы гангрендә өдем (*өз мүшаһидәмиз*).

ағры артыр, бә'зән тәзә гар үзәриндә кәзәркән чыхан сәсә охшар сәс ешидилир. Рентгенограмда тохумалар арасында һаванын олмасы көрүнүр (шәкил 14). Инфексијанын инкишафында чүрүнтү микроблары иштирак етдијиндән јара хүсуси гохуја малик олур (тохума чүрүмәси).



Шәкил 14. Рентгенограмда тохумалар арасында газын олмасы (*өз мүшаһидәмиз*).

Профилактикасы: а) илкин чәрраһи ишләмәнин тез вә дүзкүн тәтбиг олунмасындан; б) антибиотикләрин вә антигангреноз серумун јеридилмәсиндән ибарәтдир.

Мүаличәси. Хәстәлик диагностика едилән кими, хәстәни хүсуси палатаја көчүрмәк вә ајрыча сарғы отағында сарғыны дәјишмәк лазымдыр. Комплекс мүаличә тә'јин едилир: бөјүк кәсик апармагла (апоневрозларда да) гангренә уғрамыш тохумалар кәсилиб көтүрүлмәлидир, бу да тохума өдеминин азалдыр. Сонра јара антибиотик мәһлулу илә инфилтрасија едилир, һипертоник

Чәдвәл 2

Ушагларда вә јашлыларда һематокен остеомиелитин бактериолокијасы

С. Д. Терновскијә көрә		И. С. Венкеровскијә көрә		Kinder H., Hallenseheidt. F. K. көрә		Н. Н. Јелански вә И. Клевидә көрә		И. И. Михалевскијә көрә		Ә. М. Әлизадәјә көрә	
Флора	%	Флора	%	Флора	%	Флора	%	Флора	%	Флора	%
Гызылы стафилококк	80,8	Стафилококк	76,3								
Аг стафилококк	11.07			Гызылы һемолитик стафилококк	85.0	Сары, гызылы вә аг стафилококк	65.0	Стафилококк	76	Гызылы стафилококк	44,0
Стрептококк	1.73	Стрептококк	8,3	Стафилококк	85.5					Аг стафилококк	16.0
Стафилококк	—	Стафилококк				Стафилококк		Стрептококк	18,4		
Стрептококк	+	Стрептококк	2.6			Стрептококк	9,3				
вә башгалары	6.4	Пневмококк	3.7			Стафилококк вә башгалары	25.7	Башга микроблар	5.6	Башга микроблар	34
		Кокклар	3.2							Инкишаф јохдур	6.0
		Кофман чөпү	2.8								
		Инкишаф јох дур	3.1	Гарышыг микроблар	15.0						

мәһлул вә ја фурасилин мәһлулундан сарғы гојулараг иммобилизә едилир. Илдырым сүр'әтилә инкишаф едән анаероб инфексијаларда хәстәнин вәзијјәти ағыр олдугда, ачыг ампутасија етмәк мәсләһәтдир.

Анаероб инфексијанын чәррађи мүаличәси илә бирликдә серумла да мүаличә едилир. Антигангреноз серум дамчы үсулу илә вена дахилинә (5—10 дәфә физиоложи мәһлулда һәлл едилдикдән сонра Безредка үсулу илә вә ја әзәлә арасына мүаличә дозасында вурулур. Вена дахилинә вурманын мүсбәт чәһәти бундадыр ки, тез вә јүксәк антитоксик титр јаранып, мәнфи чәһәти исә бә'зән ган тәзјигини салмасыдыр. Бу заман серумун көчүрүлмәсини дајандырмалы, үрәк дәрманларындан ефедрин, кофеин вә адреналин вурулмалы, аз мигдарда ган вә чохлу физиоложи мәһлул јеридилмәлидир. Антибиотикләрин ишләдилмәсинә кәлинчә, бунлар чохлу вә комбинасијалы шәкилдә ишләнмәлидир.

Удлаг абсеси.

Удлағын дәрин лимфа вәзиләри илтиһаба уғрадыгда удлағын абсеси баш верир. Бу заман температур јүксәлир, удма вә нәфәсалма актлары ағрылы, чәтинләшмиш олур. Просес инкишаф етдикчә нәфәс алыб-вермә о гәдәр чәтинләшир ки, сианоз әламәтләри мејдана чыхыр. Тәнәффүс акты хырылтылы олур. Објектив мүајинәдә удлагда гызармыш, даирәви вә јахуд узунсов шиш көрүнүр; палпасијада флүктуасија мүәјјән олунур. Удлаг абсесләринин патокенези вә клиникасы гулаг, бурун вә боғаз хәстәликләринә даир дәрсликләрдә әтрафлы шәрһ едилир.

Хәстәлијин диагнозуну дүзкүн гојмаг мәгсәдилә бојун фәгәрәләринин рентген шәклини чәкмәк лазымдыр, чүнки бә'зән бојун фәгәрәләринин вәрәм спондилитләри заманы ирин сүзүләрәк удлаг наһијәсинә топланыр (сојуг абсес). Буну да удлағын ади абсесләри илә гарышдырмаг мүмкүндүр.

Мүаличәси. Удлаг абсесини диагностика етдикдә, бүтүн абсесләрин мүаличәсиндә олдуғу кими, бурада да кәсик апармаг лазымдыр. Лакин мүаличә едән һәкимдән еһтијатлылыг тәләб олунур, чүнки ушагларын өзләрини нараһат апармалары абсесин локализасијасыны мүәјјән едәркән вә кәсик апараркән чәтинлијә сәбәб олур. Кәсик ағыз бошлуғу ичәрисиндә апарылыр, бу мәгсәдлә тибб бачысы ушағы гучағында отураг вәзијјәтдә тутур. Мүаличә едән һәким габагчадан скалпелин сиври учундан 0,5 *см* ашағыја доғру тәнзиф вә јахуд јапышган пластыр сарыјыр (бу о мәгсәдлә едилир ки, скалпелин учу дәринә батмасын) вә кәсик апарыр. Ушаг дәрһал үзү үстә чеврилир ки, ирин тәнәффүс јолларына төкүлмәјиб ағыз бошлуғу илә харич олсун. 3—4 күндән сонра сағалма баша чатыр. Ејни заманда антибиотикотерапија апарылмалыдыр.

Гызылјел.

Дәри, дәриалты тохума, селикли гиша вә онларын лимфа дамарларынын кәскин вә сүр'әтлә артан илтиһаби просесинә гызылјел дејилир. Бөјүкләрә нисбәтән, ушагларда гызылјел хәстәлији аз тәсадүф едир, лакин кичик ушагларда хәстәлик даһа ағыр формада кечир. Ири јашлы ушагларда исә хәстәлијин кедиши нисбәтән јүнкүл олур.

Хәстәлијин етиолокијасында, әввәлләр дејилдији кими бир микроб (гызылјел стрептококку) дејил, бир нечә микроб (һемолитик стрептококк, стафилококк, пневмококк, бә'зән дә јаталаг чөпләри) иштирак едир.

Гызылјелин инкубасија дөврү чох мүхтәлифдир: бир нечә саатдан та бир нечә һәфтәјә гәдәр чәкә биләр. Клиник вә патоложи анатомик чәһәтдән 3 формада тәсадүф едир: 1) еритемалы гызылјел (Erysipelas erithematosa); 2) сулуглу (Erysipelas bullosa) вә 3) ганкреноз вә јахуд флегмоноз гызылјел (Erysipelas gangrenosa). Бә'зән клиник кедишиндә кәзичи хассә дашыдығына көрә, она кәзән гызылјел (Erysipelas migrans) ады верирләр.

Инфексијанын дахил олмасы үчүн инфексија гапысы (јаралар, јаныг сәтһи) олмалыдыр. Јени доғулмуш ушагларда инфексија көбәк чијәсиндән кечә биләр.

Клиникасы. Үмуми вә јерли әламәтләр ола биләр. Үмуми әламәтләр: әзкинлик, нараһатлыг, температур (38—40°), гусмадыр. Гызылјел үздә вә ја башда оларса, ушағын һушу тутгунлашыр, јахуд итир.

Јерли әламәтләр хәстәдә гызылјелин һансы формада олмасындан асылыдыр. Әкәр, еритематоз шәкилдә кедәрсә, инфексија дахил олан наһијә ал гырмызы көрүнүр, просес тез јајылыр, дәринин саглам һиссәсиндән ајрылыр, гызартынын кәнарлары киринтили-чыхынтылы олур (чографи хәритәдә олдуғу кими). Дәридә шишкинлик, әлләдикдә ағры вә јерли температурун артмасы мүәјјән олунур. Бармагла басдыгда гызарты чәкилир, бармағы галдыран кими јенидән әмәлә кәлир. Гызылјел бәдәнин мүхтәлиф јерләриндә: башда, үздә, көвдәдә, гыз ушагларында исә аралыгда, бөјүк чинсијјәт додагларында, сағрыда вә с. јерләшә биләр.

Сулуглу формада, епидермисин һүндүрә галхмасы вә мајенин јығылмасы нәтичәсиндә сулуглар әмәлә кәлир: маје чох вахт шәффаф вә сероз, бә'зән исә буланыг сероз-иринли олур.

Ганкреноз формада илтиһаб просеси нәтичәсиндә дәринин гидаланмасы позулур ки, бу да онун ганкренасына сәбәб олур.

Диагнозу. Типик формаларда гызылјели диагностика етмәк чәтинлик төрәтмир. Дифференсиал диагнозда ону јени доғулмуш ушагларда олан флегмона илә гарышдырмаг мүмкүндүр. Дәринин инфилтраты, сонрадан инкишаф едән флүктуасија вә нек-

розлашма просеси флегмонаны гызылјелдән ајырмаға имкан верир. Гызылјелин прогнозу тәһлүкәли дејилдир.

Мүаличәси. Хәстәләр изолјаторда сахланмалыдыр. Ән тә'сирли мүаличә пенисилинотерапијадыр. Онун тә'сирлилијини артырмаг үчүн дахилә стрептосид вермәк вә кварс шүалары тә'јин етмәк лазымдыр. Үмуми пенисилинотерапија хәстәлијин чәкилиб кетмәсинә сәбәб олур вә токсик әламәтләри арадан галдырыр. Пенисиллин илә стрептосид тә'јин едәркән ушагларын јашы, хәстәлијин ағырлығы нәзәрә алынмалыдыр. Гиданын кејфијјәтинә, вахтында верилмәсинә фикир верилмәлидир. Ағрыны азалтмаг вә харичи тә'сирләрдән горумаг үчүн стерил вазелин јағы илә сарғы гојмаг мәсләһәтдир. Гызылјел кичик ушагларын сағрысы, аралыг вә харичи чинсијјәт органларында оларса, зәиф калиум перманганат (1,0 : 6000,0) мәһлулу илә ванналар тә'јин едилмәлидир. Бу, дәринин кичишмәсини вә ағрыны азалдыр. Профилактика мәгсәди илә асептика гајдаларына риајәт едилмәлидир.

Кәскин инфексион һематокен остеомиелит.

Микробларын һематокен јолла илик каналына дүшәрәк, иликдә илтиһаб төрәтмәси (остеомиелит), сүмүјүн илтиһабы (остит) вә сүмүкүстлүјүнүн (периостит) бирликдә илтиһабына кәскин һематокен остеомиелит дејилир.

Бу хәстәлик јени доғулмуш ушаглардан тутмуш та 15 јашына гәдәр ушагларда тәсадүф едир, бүтүн һематокен остеомиелитләрин 75%-и 12—13 јаша гәдәр ушагларын пајына дүшүр (Т. П. Краснобајев). Ән чох 3—5 јашдан сонра баш верир (С. Д. Терновски, Ә. М. Әлизадә). Клиникамызын материалларында кәскин һематокен остеомиелит ушаглар арасындакы бүтүн чәрраһи хәстәләнмәләрин 6,5 %-ни тәшкил етмишдир.

Хәстәлијин патокенезиндә мүхтәлиф амилләр рол ојнајыр. Бу амилләрдән бири сүмүјүн ган дамарлары илә тәчһиз олунмасы хүсусијјәтидир: 1) сүмүкүстлүјү, сүмүк вә илик бирликдә дамарларла зәнкин тәчһиз олунмушлар; 2) лүлә сүмүкләринин епифизар вә диафизар һиссәләрини ганла тәчһиз едән ајрыча дамарлар вардыр вә бунлар бир-бирилә анастемозлашмырлар (бу да остеомиолитин јајылмасына мане олур); 3) епифиз ган дамарлары, ојнаг капсулу вә вәтәрләрин дамарлары илә анастомозлашыр (бу да иринли просесин ојнаға кечмәсинә шәраит јарадыр); 4) aa nutrici сүмүк ичәрисинә дахил оларкән 2 чүр шахәләнир (макистрал, сәпәләнән типли). Макистрал шахәләнмәдә дамар сүмүк ичәрисинә дахил оларкән 2 башлыча һиссәјә бөлүнүр (јухары вә ашағы), сонра сүмүк учларына доғру узандыгча биринчи, икинчи вә үчүнчү дәрәчәли шахәләрә бөлүнәрәк, сүмүк учларында дамар тору әмәлә кәтириб гуртарыр, бу да микробларын сүмүкдә чөкәрәк галмасына сәбәб олур (А. А. Бобров, 1889. Лексер, 1894). Дамарлар сүмүк дахилиндә сиври бучаг

шəклиндə шахəлəнир (А. Н. Максименков). Буна көрə дə, сүмүк ичəрисинə дүшмүш микробларын (ембол, тромб) лəнкиjəрəк галмасы остеомиелитə сəбəб олур. Лакин дамарларын бу хүсусиjjəти һематокен остеомиелит просесинин патокенезиндə əсас рол оjнамыр.

С. М. Дерижановун (1940) фикринчə, остеомиелитин патокенези сүмүjə дүшəн микробларын мигдарындан вə вирулентлиjиндəн деjил, организмин сенсибилизасиjасындан (аллеркиjа) асылыдыр. Һематокен остеомиелитин баш вермəси үчүн габагчадан мүхтəлиф амиллəрин тə'сирилə организмин сенсибилизасиjасы вə сүмүк тохумасына микробларын дүшмəси лазымдыр. С. М. Дерижанов өз фикрини сүбут етмəк үчүн ат серумуну дөнə-дөнə jеритмəклə, сенсибилизə олмуш ада довшанынын гулаг венасына, һəлледичи мигдарда серум вə аз мигдарда микроблар jеридəрəк, сүмүjə тахта чəкичлə бир нечə дəфə вурдугда, сүмүкдə һематокен остеомиелит алмаға мүвəффəг олмушдур. Демəли, һематокен остеомиелит сенсибилизə олмуш организмин үмуми фонунда бактеремиjа олдугда, jерли амилин (травманын) тə'сири саjəсиндə баш верир. Хəстəлиjин баш вермəсиндə геjриспесифик гычыгландырычылардан травманын, гида позгунлугларынын, кечирилмиш хəстəликлəрин вə гəбул олунмуш дəрманларын (витаминлəр) да ролу вардыр.

Синир—рефлектору нəзəриjjəjə көрə, организмə харичи мəһəлли вə гүввəли тə'сирлəр нəтичəсиндə (травма, соjуг, физики амиллəр) сүмүjү гидаландыран дамарларын спазмындан онун гидаланмасы позулур, сенсибилизə олунмуш организмин фонунда остеомиелит баш верир (Н. Н. Jелански, Б. В. Турбин).

Хəстəлиjин етиолокиjасында стафилококклар, стрептококклар вə башга микроблар иштирак едир (2-чи чəдвəлə бах). Микроблар гана мүхтəлиф иринли мəнбəлəрдəн (удлаг һəлгəсиндəн), ағызда селикли гишанын зəдəлəндиjи jерлəрдəн, абсеслəрдəн, тендовакинитлəрдəн, сепсисдəн) кечəрəк (бактеремиjа) остеомиелит төрəдир.

Патоложи анатомиjасы. Илтиһаб просеси əксəрəн сүмүjүн метафизиндəн, бə'зəн исə епифизар һиссəсиндəн (көрпə jашлыларда) башлаjыр. Иринли просес илик каналы боjунча jаjыларaг (сүмүк флегмонасы), Һаверс каналлары васитəси илə сүмүклə сүмүкүстлүjүалты саһəjə топланыр вə сүмүкүстлүjүалты абсес əмəлə кəлир. Сүмүкүстлүjү дартылыр вə сүмүкдəн соjулмаға башлаjыр, бу заман хəстə ушаглар ағрынын локализасиjасыны көстəрə билирлəр. Ирин топландыгча сүмүкүстлүjүнү дешəрəк əзəлəлəр арасына jаjылыр, əзəлəарасы вə дəриалты флегмоналар əмəлə кəлир. Сонра сүмүjү гидаландыран дамарын тромбозу вə иринин тəзjиги нəтичəсиндə сүмүjүн гидаланмасы позулур. Нəтичəдə орада секвестрлəр вə jа сүмүкдə патоложи сыныг баш верир. Секвестр бошлуғу диварындан вə периост гатындан jени сүмүк рекенерасиjасы баш вермəси нəтичəсиндə секвестр кап-

тулу инкишаф едир вә харичә дешиләрәк остеомиелитик фистул әмәлә кәлир.

Сүмүјү гидаландыран дамарын һансы наһијәдә тромблашмасындан асылы олараг органын ган дөвраны (шәкил 15) мүхтәлиф дәрәчәдә позулур; гисмән, диффуз вә тотал секвестрләр әмәлә кәлир (шәкил 16, 17, 18). Остеомиелит просесиндән төрәјән патоложи сыныглар, әксәрән онун кәскин дөврүндә (1—2-чи һәфтәләрдә), сүмүкүстлүјү һесабына јени сүмүк рекенерасијасы әмәлә кәлдикдән сонра вә бә'зән исә ондан габаг башлајыр. Остеомиелитдән төрәјән секвестрин тамамилә формалашмасы вә капсулун инкишафы үчүн 6—7 һәфтә вахт лазымдыр. Сүмүкүстлүјү рекенерасијасынын (галынлашмасы) вә ја сүмүјүн склерозлашмасынын рентгенограмда (хәстәлијин 2-чи һәфтәсиндән көрүнмәјә башлајыр) көрүнмәси, һематокен остеомиелит диагнозуну асанлашдырыр.

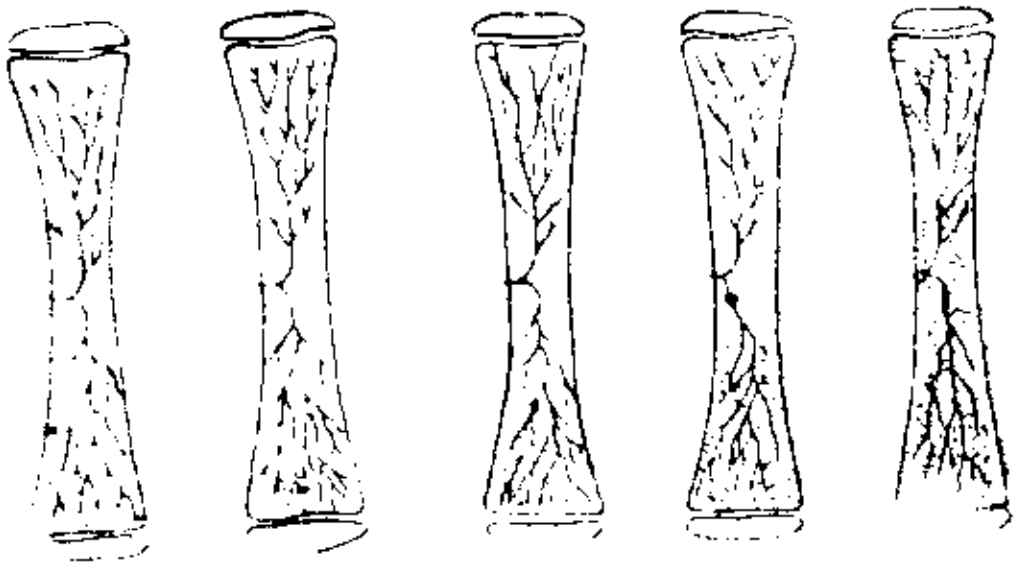

Шәкил 15. Сүмүјү гидаландыран дамарларын тромбла тутулмасынын вә некроз әмәлә кәлмәсинин схеми.

Шәкил 16. Буд сүмүјүнүн тотал секвестри вә бојнунун патоложи сыныгы.

Клиникасы. Хәстәлијин клиник кедишинә организмин сенсибилизасија дәрәчәси, микробларын вирулентлијн, ушағын јашы вә остеомиелитин локализасијасы тә'сир едир. Буна көрә, клиник әламәтләр мүхтәлиф формаларда башлајыр. Т. П. Краснобајева көрә, бу 3 фор-



Шәкил 17. Гамыш сүмүјүнүн диффуз секвестри.

мада олур: 1) т о к с и к и (адинамик) ф о р м а — просес илдырым сүр'этилә башлајыр, үмуми септик әламәтләр јерли әламәтләрдән тез баш верир. 1—2 күндә хәстәләр тәләф ола биләр; 2) с е п т и к о п и е м и к ф о р м а — бу ән чох тәсадүф едән ағыр формадыр. Характер хүсусијјәти будур ки, септик әламәтләр илә бәрабәр сүмүјүн илтиһабы, онун јерли әламәтләри бир заманда баш верир. Септикопиемик формалы остеомиелит башга органлара: аг ҹијәрләрә, перикарда (шәкил 19), бејинә вә башга сүмүк тохумасына метастаз верәрәк јени ирин очаглары төрәдир (Ә. М. Әлизадә); 3) ј ү н к ү л ф о р м а — хәстәләрин вәзијјәти бир о гәдәр дәјишмир, сүмүкдә илтиһаб просеси мәһдуд олур, клиник әламәтләр зәиф инкишаф едир.



Шәкил 18. Гамыш сүмүјүнүн гисмән (һиссәви) секвестри.

Бизим мүшаһидәләримизә вә фикримизә көрә, кәскин һематокен остеомиелитин патокенезиндә әсас рол ојнајан аллеркијанын дәрәҹәсини нәзәрә алараг онун клиник кедишини ашағыдакы формалара бөлсәк даһа јахшы олар: а) һ и п е р е р к и к (илдырым сүр'әтли); б) н о р м е р к и к (ағыр септик); в) а н е р к и к (јүнкүл) формалар. Хәстәлијин кедиши кәскин вә хроники фазалара бөлүнүр. Хәстәлијин клиник әламәтләрини јадда сахламаг үчүн ону 2 група бөлмәк олар: а) үмуми форма — хәстәлик бирдән-бирә үшүтмә илә башлајыр, үмуми вәзијјәти онун формасындан асылы олараг ағыр, орта вә ја јүнкүл ола биләр. Температур јүксәлир (39—40°); биринчи күн мәһәлли ағрылар олмур, баш ағрысы, кичик јашлы ушагларда гусма, гида гәбул етмәкдән имтина етмә, нараһатлыг вә ағлама олур. Токсик формада гычолма, шүурун итмәси, биринчи-икинчи күн өлүм баш верир. Септикопиемик формада хәстәнин вәзијјәти, биринчи формада олдуғуна нисбәтән јүнкүл олур. Јаталаг хәстәлијинин башланғычыны хатырладыр; б) јерли әламәтләр — хәстәлијин 2—4-чү күнүндән е'тибарән башла-

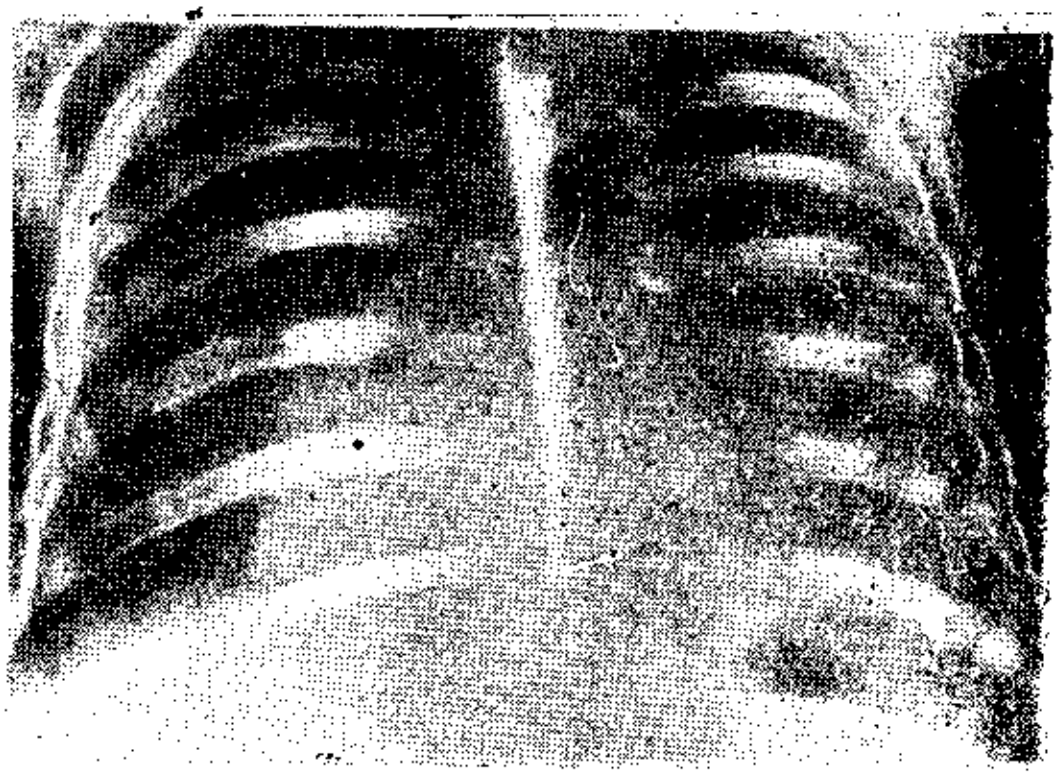

Шәкил 19. Һематокен остеомиелитин ағырлашмасы олан иринли перикардит (*өз мүшаһидәмиз*).

јыр, јерли ағрылары ири ушаглар даһа тез мүәјјән едирләр. Ағрыны азалтмаг үчүн әтрафлары һәрәкәтсиз сахлајыр вә мүвафиг вәзијјәт верирләр. Ағры кәскин олур, һәрәкәт заманы артыр; кичик ушаглар бу заманда ағлајыр. Јумшаг тохумаларда остеомиелитин локализасијасына мүвафиг кәркинлик, өдем вә шишин артмасы мүшаһидә едилир. Тәдричән дәри һиперемијалашыр, јерли температур артыр, дәрин флүктуасија мүәјјән едилир, бу да иринин дәринә — әзәләләр арасына јајылмасыны (флегмона) көстәрир.

Остеомиелит просеси лүлә сүмүкләринин ојнаға јахын һиссәләриндән башладығына көрә, ојнаг рефлектор олараг бөјүјүр, дәри бүкүшләри һамарлашыр, ојнаг дахилинә сероз маје топланыр, һәрәкәти ағрылы олур. Бу заман хәстәлијин диагнозу асан гојулур. Үчүнчү формада јерли әламәтләр тәдричән инкишаф едир, үмуми вәзијјәт кафи олур, септикопиемија әламәтләри олмур, температур субфебрил олур, бә'зән 38°-јә галхыр.

Диагнозун гојулмасы биринчи күн чәтинлик төрәдирсә дә, сонракы дөврдә просесин инкишафы илә јерли әламәтләрин көрүнмәси, јүксәк температур, лејкоситоз (10.000—20.000) вә ЕЧР-нин артмасы диагнозу асанлашдырыр. Һематокен остеомиелит хәстәлијинин тә'јининдә рентгенограм едилмәлидир, лакин 7—10-чу күнә гәдәр рентгенограмда сүмүкдә кедән деструксијанын тә'јин олунмамасы рентген мүајинәсинин әһәмијјәтини азалдыр. Рентгенограмда сүмүкдә периостун галынлашмасыны, сүмүк тохумасы дузларынын мәһәлли сорулмасыны — остеопароз, бә'зән исә патоложи сынығы көрмәк мүмкүн олур. Епифизар остеомиелитләр рентгенограмда даһа тез мүәјјән едилир. Диагноз үчүн ганын бактериоложи мүајинәсинин әһәмијјәти вардыр. Дифференсиал диагностикада кәскин ревматизмдән, јумшаг тохумаларын флегмонасындан, кәскин лимфаденитләрдән ајырмаг лазымдыр. Кәскин ревматизмдә агры хәстәлијин башланғычында сүмүкдә дејил, ојнагда јерләшир. Мәһәлли әламәтләр остеомиелитләрдә кәскин башламагла тез инкишаф едир, ревматизмдә исә тәдричән башламагла чох да кәскин олмур. Ревматизмдә агрылар бир чох ојнагларда олур (полиартрит). Ојнагда ирин јох, сероз маје топланыр; остеомиелитдә агры бир ојнагда, иринли артрит шәклиндә башлајыр, сүмүјүн сонракы рентген мүајинәси деструксијаны көстәрир, ревматизмдә сүмүкдә дәјишиклик көрүнмүр.

Јумшаг тохумаларын кәскин флегмонасында јерли әламәтләрдән гызарты, температурун јүксәлмәси, флүктуасија сүр'әтлә инкишаф едир, сүмүк тохумасында исә деструксија олмур. Бу әламәтләр кәсик апарылан заман сүмүкүстлүјүнүн зондла мүајинәсиндә мүшаһидә олунур. Ирин харич олдугдан сонра, хәстәнин вәзијјәти јахшылашыр вә остеомиелитдән бу әламәтләрлә ајрылыр.

Лимфаденитләр кәскин вә иринли олдугда, онлары кәскин остеомиелитләрлә гарышдырмаг олар. Кәскин лимфаденитләр

мүәјјән наһијәләрдә (гасыг наһијәсиндә, голтугда, бојунда) јерләшмәклә, хәстәнин вәзијјәти чох агыр олмур, кәсик апардыгдан сонра хәстәлијин диагнозу гојулур.

Мүаличәси. Т. П. Краснобајева көрә мүаличә 3 әсас истигамәт үзрә: а) хәстәлијин төрәдән амилә гаршы; б) јерли просесә гаршы; в) инфексијаја гаршы организмин мүгавимәтини артырмагла апарылмалыдыр. Мүаличәнин тә'сири инфексијаја гаршы антибиотикләрлә еркән мүаличәдән асылыдыр. антибиотикограмдан (микробларын антибиотикә һәссаслыгы) асылы олараг, беләә мүаличә комбинасијалы (пенисиллин, стрептомисин, биомисин, тетрасиклин, ауромисин) тә'јин едилир. Антибиотикләри хәстә ушагын әзәләләри арасына, венасына, артеријасына вә сүмүк дахилинә јеритмәклә үмуми мүаличә апарылыр. Биринчи күнләр илтиһаб зонасыны пунксија етдикдән сонра ирин харич едилир, јеринә антибиотикләр јеридилир. Антибиотики тә'јин едәркән ушагын јашы вә остеомиелит просесинин ағырлыгы нәзәрә алынмалыдыр. Сакитлик вермәк мәгсәдилә әтрафа кипс лонкети гојулмалыдыр. 2—3 јашлы ушагларда әтрафы тәсбит етмәк мәгсәдилә ашағы әтрафа јапышган пластырла вә ја дәридән дартма тәтбиг етмәли (Шаде), јухары әтрафда исә Дезо сарғысындан истифадә едилир. Чох заман кәскин һематокен остеомиелитдә иринләмә просеси јумшаг тохумаларын дәрин гатларына јајылдыгына көрә (әзәләарасы флегмона), кәсик апарылмалыдыр.

Хәстә ушаглар клиникаја дахил оларкән, иринләмә просесинин јумшаг тохумалар арасына јајылмасынын гаршысыны алмаг үчүн сүмүкүстлүјүалты абсеси јарылыр вә ирин харич едилир. лакин дренаж гојулмамалыдыр. Антибиотикләрлә мүаличә вә әтрафын тәсбит олунмасы илтиһаб просесинин там сөнмәси дөврүнә гәдәр давам етдирилмәлидир. Үмуми интоксикасијаны (сенсибилизасијаны) азалтмаг, ушагын инфексијаја гаршы мүгавимәтини артырмаг үчүн дәри алтына 5%-ли глүкоза, физиоложи мәһлул, ган вә ја плазма көчүрүлмәлидир. Јүксәк калорили, тез һәлл олан зүлаллы гидалар, поливитаминләр вә калсиум дузлары тә'јин едилир.

Апарылан комплекс мүаличә нәтичәсиндә кәскин һематокен остеомиелитдән өлүм фаизи азалмышдыр. Комплекс мүаличәјә бахмајараг, кәскин һематокен остеомиелит бә'зән тамамилә сағалмајыб хроники фазаја кечир.

Кәскин һематокен епифизар остеомиелит.

Јени доғулмуш ушагларда ән чох кәскин, һематокен епифизар остеомиелитә раст кәлирик. Хәстәлик үмуми септикопиемијанын ағырлашмасы кими баш верир. Балдыр вә базу сүмүкләринин епифизи һематокен остеомиелитә даһа чох тутулур (К. Ә. Баиров, 1963)

И. А. Фрејберг (1950) кәскин һематокен епифизар остеоми-

елитин клиник кедишини 2 формаја бөлүр: а) токсико-септик форма — хәстәлик кәскин шәкилдә башлајараг ушағын вәзијјәтини ағырлашдырыр, температур 39—40°-јә галхыр, гычолмаларла башлајыр, үзүнүн рәнки дәјишир, санки үз сиврилəшир, шүурда гејри-адилик, диспептик әламәтләр, сүд әммәкдән имтина етмә, нараһатлыг олур; ушағы һәрәкәт етдирдикдә, хүсусән әтрафлары бүкүб ачдыгда сәбәби бәлли олмајан ағлама башлајыр. 24—36 саатдан сонра јерли әламәтләр — шишкинлик, гызарты, һәрәкәтдән галма, әлло јохладыгда бәрк ағлама олур; б) кәскин јерли епифизар остеомиелит — ушағын вәзијјәти биринчи формаја нисбәтән гәнаәтбәхш олур, хәстәлик температурла (38—38,5°) башлајыр.

Токсикоз әламәтләри чүз'и, бә'зән дә һеч олмур, јерли әламәтләр бир-ики күндән сонра башлајыр; ушаг ағрынын интенсивлијини азалтмаг үчүн рефлектору олараг остеомиелит олан наһијәјә мәчбури вәзијјәт верир, һәрәкәт етмир, пассив һәрәкәт етдирилдикдә вә бәләндикдә ағрыдан бәрк ағлајыр. Јерли әламәтләрдән епифизар наһијәдә шишкинлик, өдем, инфилтрат мүәјјән едилир, биринчи күн дәри рәнкини дәјишмир, иринин јумшаг тохумалар арасына јајылмасына көрә һиперемија, јерли олараг температурун артмасы вә флүктуасија мә'лум олур. Ренткенограмда мүшаһидә олунан дәјишикликләр хәстәлијин башланғычындан 7—14 күн кечдикдән сонра ашкар олур. Гејд етмәк лазымдыр ки, јени доғулмуш ушагларын лүлә сүмүкләринин епифиз һиссәләриндә бә'зән сүмүк үнсүрләри олмадығындан рентkенограмда деструктив әламәтләр көрүнмүр. Ганда лејкоситоз (10.000—25.000), нејтрофиллөз олур. Епифизар һематокен остемиелитләрин ән чох төрәтдији ағырлашма иринли просесин ојнаға ачылмасыдыр — кәскин иринли артрит вә патоложи сынывглардыр.

Мүаличәси. Ушагларын интоксикасијасыны азалтмаг үчүн хәстәлијин биринчи күнүндән, ушағын чәкисинин һәр килограмына 150 *мл* 5%-ли глүкоза (вена дахилинә) дамчы үсулу илә јеридилмәли, витаминләрдән В, С, ган вә ја плазма (30—50 *мл*) көчүрүлмәли, гамма-глобулин, физиотерапија (УЈТ) тә'јин едилмәлидир. Биринчи күн антибиотикләрин комбинасијасындан истифадә едилир, микрофлоранын һансы антибиотикә һәссас олмасыны тә'јин етдикдән сонра исә мүвафиг доза тә'јин едилир.

Епифизар остеомиелитләр ојнаға ачылдыгда, иринли артрит әламәтләри (ојнагын бөјүмәси, ағры, јерли һәрарәтин артмасы, пассив һәрәкәт заманы ушағын бәрк ағламасы, флүктуасија) тә'јин олундугда пунксија едилир, маје харич едилдикдән сонра јеринә новокаин мәһлулунда һәлл олунмуш антибиотик јеридилир. Әтрафа сакитлик вермәк мәгсәдилә фиксасија едилир. Ојнаға 2—3 дәфә едилән пунксијадан еффект олмадыгда 3—4 *см* узунлугунда артротомија едилир, јараја фитил гојулмур. Параартикулјар флегмонада кәсик апарылыр вә 2—3 фитил гојулур.

Хроники һематокен остеомиелит.

Хроники һематокен остеомиелит илкин вә икинчили олмагла ики формаја бөлүнүр: илкин хроники остеомиелит кәскин дөвр олмадан башлајыр, икинчили хроники остеомиелит исә кәскин һематокен остеомиелитин икинчи фазасы кими башлајыр. Организмин сенсбилизасијасынын чүз'и шәкилдә, мүгавимәтинин күчлү олмасы, сүмүјә дүшән микробларын вирулентлији вә мигдарынын аз олмасы нәтичәсиндә һематокен остеомиелит кәскин клиник әламәтләрлә дејил, илкин хроники остеомиелит шәклиндә тәсадүф едир. Хроники һематокен остеомиелит сүмүкдә илтиһаб процессинин мәһдудлашмасы вә ушағын вәзијјәтинин јахшылашмасы илә характеризә олунур.

Сүмүјү гидаландыран дамарларын бир һиссәсинә олан тәзјиг (иринин илик каналына топланмасы) вә тромблашма нәтичәсиндә сүмүкдә некрозлашма әмәлә кәлир. Сүмүкдә јаранан остеопластик вә рекенерасија процесләри илә бирликдә некрозлашмыш һиссә ана сүмүкдән ајрылараг секвестрә чеврилир, о, гранулјасија тохумасы илә әһатә олунараг секвестр капсулу ичәрисиндә јерләшир. Сүмүјүн диаметриндә секвестрин тутдуғу саһәдән асылы олараг, мәркәзи (секвестр сүмүјүн дәрин гатында), кортикал (сүмүјүн харичи сәрт гатында) вә даирәви (секвестрә мәһдуд саһәдә сүмүјүн диаметрини әһатә едир) секвестр ады вермишләр. Секвестрин сүмүк ичәрисиндә галмасы иринли фистуллара сәбәб олур. Узун сүрән иринли просес мүаличә олмадыгда, паранхиматоз органларда амилоидоз просесинә сәбәб олур. Фистулун әтрафы гырмызы һиперграулјасион тохума илә әһатә олмагла, даима ирин харич олур, бә'зән о бағланыр, јенидән ачылараг иринин харич олмасы тәкрарланыр. Сүмүкдә кедән некрозлашмадан һематокен остеомиелитин хроники фазасында патоложи сыныг јарана билир.

Клиникасы. Белә ушаглар арыг олурлар, рәнкләри авазыјыр (анемија), үзләриндә хәстәлик әламәти көрүнүр, чүз'и ағры, субфебрил температур олур. Хәстә наһијәдә јумшаг тохумалар шишир, сыхлашыр, галынлашыр вә сүмүк илә сых әлагәдә олмасы мүәјјән едилир. Фистул бир вә ја бир нечә олур, азча ирин харич олур, әлләдикдә сүмүјүн галынлашмасы мүәјјән олунур.

Рентген шәклиндә сүмүкүстлүјүнүн галынлашмасы, секвестрин локализасијасы, онун һәчми мүәјјән олунур ки, бу да операсија заманы хүсусилә әһәмијјәтлидир.

Диагнозун дүзкүнлүјү үчүн әтрафлы топланылмыш анамнезин бөјүк әһәмијјәти вар (хәстәләнмәнин кәскин шәкилдә башламасы, сонра хроники шәклә кечмәси, бә'зән јарадан секвестрләрин — хырда сүмүк гырынтыларынын чыхмасы).

Иринли просес метафиздән сүмүјүн бөјүмәсиндә иштирак едән гығырдаға кечдикдә вә онда бөјүк дағылма просеси төрәдикдә, кәләчәкдә сүмүјүн инкишафдан кери галмасына сәбәб

олур. Бөлә ағырлашма ән чох кичик ушагларын ашағы әтрафларында тәсадүф олунур. Остеомиелит просеси сүмүјүн гығырдаг һиссәсиндә јерләшәрәк јахын ојнаға (хүсусән, диз ојнағына) ачыларса, кәскин артритә вә нәһајәт, мүхтәлиф деформасијалара сәбәб олар.

Хроники һематокен остеомиелити вәрәм, сифилитик остеомиелит вә Јуинг саркомасы илә дифференсиасија етмәк лазымдыр. Вәрәм остеомиелити тәдричән инкишаф едир, әзәлә атрофијасына, хәстә әтрафын сағлам әтрафа нисбәтән назикләшмәсинә, ојнагда һәрәкәтләрин мәһдудлашмасына—контрактураја сәбәб олур. Бу һал һематокен остеомиелитдә олмур. Фистуллар ојнагларла әлагәдар олур, онун әтрафында шүшәјәбәнзәр көјүмтүл гранулјасија тохумасы инкишаф едир, ирин дуру олур. Хроники һематокен остеомиелитдә исә гранулјасија тохумасы гырмызы, ирин исә әксинә, гаты олур. Рентген шәкли бунлары бир-бириндән ајырмаг үчүн ән јахшы васитәдир. Хроники һематокен остеомиелитдә сүмүкүстлүјүнүн галынлашмасы вә секвестр ајдын көрүнүр, вәрәмдә исә сүмүјүн остеопорозу вә кичик секвестр мүәјјән едилир. Пирке вә Манту реаксијалары мүсбәт олур.

Сифилитик остеомиелитдә сифилисә мәхсус олан бир чох башга әламәтләр — бурунун јәһәрәбәнзәр олмасы, дишләрин зәдәләнмәси, кератит, Вассерман реаксијасынын мүсбәт олмасы ону хроники һематокен остеомиелитдән фәргләндирир. Јуинг саркомасы кәскин әламәтләр олмадан башлајыр. Рентгенограмда диафиздә мәһдуд соғанағабәнзәр контур, секвестрсиз сүмүјүн сәрт һиссәсиндә остеолизи хатырладан деструктив дәјишикликләр олур. Јајылмыш ләкәләр шәклиндә остеопороз көрүнүр; һематокен остеомиелитдә исә бунлар олмур.

Мүаличәси. Апарылмыш бир чох тәдгигатлара вә клиникамызын мүшаһидәләринә әсасән демәк олар ки, чәрраһи мүаличәјә секвестрләрин тәшәккүл тапмасы просеси (6—8 һәфтә) гуртарандан сонра башламаг лазымдыр. Вахтындан тез башланан чәрраһи мүаличә нәинки нәтичә вермир, һәтта јени некрозлашмыш очагларын баш вермәсинә сәбәб олур. Әксинә, чох көзләмә заманы да иринли просес нәтичәсиндә паренхиматоз органлар декенерасијаја уғрајыр, дикәр тәрәфдән јени јаранмыш сүмүк һүчејрәләри јениндән просесә чәлб олунур.

Операсијаја һазырлыг дөврүндә ушагда һипопротеинемијаны вә азганлылығы ләғв етмәк үчүн ган вә плазма көчүрүлмәли, микрофлоранын антибиотикләрә һәссаслығы мүәјјән едилмәли. Операсијаны үмуми наркозла етмәк даһа јахшы вә асандыр[1]. Әтрафа турна салдыгдан сонра илтиһаба уғрамыш наһијәдә јумшаг тохумалар сүмүјә гәдәр јарылыр, сүмүјүн үзәри ачылдыгдан сонра сүмүкүстлүјү јарылыр вә распаторла сүмүкдән ајры-

[1] Сон заманлар бөјүк ушагларда сүмүк дахилинә 0,5%-ли новокаин мәһлулу јеритмәклә дә операсија апарылыр.

464—4

лыр. Остеотомијадан сонра секвестр харич едилир (секвестректомија), бошлуғун иринли грануліасија тохумасы сүмүк гашыглары васитәси илә гашыныб, тәмизләнир.

Операсијадан сонра әмәлә кәлән бошлуғу долдурмаг үчүн бир чох методлар тәклиф едилмишдир: сүмүкдә олан бошлуғун диаметри бөјүк дејилсә, стерил стрептосид, пенисиллин вә ја стрептомисин тозу төкәрәк долдурулур. Сон заманлар сүмүк бошлуғуну долдурмаг үчүн биоложи үсулдан: сүмүк көчүрүлмәси вә ја операсија олунмуш наһијәдән бир әзәлә дилими (ајагчығы олмагла) һазырлајараг сүмүк бошлуғунун ичәрисинә салмагдан истифадә едилир. Бу дилим сүмүк бошлуғуна јеридиләркән онун истигамәти артериал ган дөвранына мүвафиг олмалыдыр. Нәтичәдә әзәлә тохумасы тәдричән остеоид тохума илә әвәз олур. Дилим бошлуга салынмаздан габаг, онун јери спиртлә тәмизләнилир, стрептосид вә ја пенисиллин тозу сәпилир (бу сәтирләрин мүәллифи һәмин үсулла 50 операсија етмиш вә јахшы нәтичә әлдә етмишдир). Сонра бүтүн тохумалар гат-гат кетгутла тикилир вә әтраф кипс лонкети илә тәсбит едилир. Даһа сонралар үмуми пенсиллино-терапија, витаминләр тә'јин едилир; ган вә плазма көчүрүлүр, калсиум дузлары тә'јин едилир. Апарылан комплекс мүаличә, јениндән иринләмәнин баш вермәсинин гаршысыны алыр вә үмуми интоксикасијаны арадан галдырыр; нәтичәдә хәстә сағалыр.

Ушагларда хроники остеомиелитләрин хүсуси формаларына: албуминоз остеомиелитә (ирин әвәзинә сероз маје вә сүмүкүстлүјүнүн галынлашмасы зәиф олур), хроники склерозлашан остеомиелитә (Гарре) (бу илкин хроники остеомиелит олмагла, склероз просеси даһа күчлү шәкилдә инкишаф едир), шишәбәнзәр остеомиелитә раст кәлмәк олур.

Субпекторал абсес.

Ушагларын дәри вә дәриалты тохумасы зәриф вә иринләмәјә мејлли олдуғуна көрә онларын голунда, әлләриндә тез-тез фурункул вә ја фурункулөз әмәлә кәлә биләр. Лимфа јоллары илә инфексија көкс әзәләсинин лимфа вәзиләринә дүшәрәк онларда иринләмә (абсес), һәтта дәрин флегмона әмәлә кәлмәсинә сәбәб олур. Хәстәлијин етиолокијасында мүхтәлиф микроблар, хүсусән антибиотикә давамлы һемолитик стрептококлар рол ојнајыр.

Клиникасы. Фурункул вә ја фурункулөздан сонра бирдәнбирә ушагда үшүтмә, гыздырма башлајыр, вәзијјәт ағырлашыр, ушаг јатмыр, сүд әммәкдән имтина едир вә гусур. Ушағын голуну јанына гојараг бәләдикдә ағрынын артмасындан ағлајыр. Илк күндә көкс гәфәси наһијәсиндә иринләмә просеси дәриндә јерләшдијиндән јерли әламәтләр мүәјјән олунмур. 2—3-чү күндән е'тибарән көкс наһијәсиндә шишкинлик, гызарты, јерли

температурун вә агрынын артмасы мүшаһидә олунур. 4—5-чи күн көкс әзәләси наһијәсиндә ајдын шишкинлик (шәкил 20) мүәјјән едилир; о, көрпүчүкалты вә голтуг наһијәләринә јајылыр. Голун узаглашдырылмасы көкс әзәләләриндә кәркинлик төрәтдијиндән агрынын артмасына сәбәб олур. Ганда лејкоситләрин мигдары чохалыр, сола мејллији баш верир. Иринли просесин дәриндә јерләшмәси көкс фассијаларыны вә гүввәли әзәләләрини дешәрәк харичә чыха билмәдијиндән дәрин лимфа системинә јајылыб, плевра вә орта дивара кечир, онларын чидди иринли агырлашмасына сәбәб олур.

Шәкил 20. Әзәләалты (субпекторал) абсес (*өз мүшаһидәмиз*).

Мүаличәси. Хәстәлијин биринчи күнү исти компрес, антибиотикотерапија тә'јин едилир. Просес инкишаф едәрсә, бөјүк көкс әзәләсинин харичи кәнарына мүвафиг кәсик апармагла ирин тәмизләнир. Иринин антибиотикә һәссаслыгы мүәјјән олунур, мүвафиг антибиотикләр тә'јин едилир. Ирин харич олдугдан сонра исә хәстә ушаг сағалмаға башлајыр.

Сулу хәрчәнк, нома (Noma).

Агыз бошлуғунун селикли гишасы вә јумшаг тохумаларында, бә'зән јанағын дәрисиндә инкишаф едәрәк сүмүјә јајылан гангреноз просесә **с у л у х ә р ч ә н к в ә ј а н о м а** (Noma) дејилир. Просес әтраф тохумалара јајылараг, онларын чүрүмәсинә вә дағылмасына сәбәб олур. Буна көрә, хәстәлијә сулу хәрчәнк ады верилмишдир. Нома бә'зи һалларда гыз ушагларынын харичи чинсијјәт үзвләриндә вә анус әтрафында да тәсадүф едилир. Хәстәлик гидаланмасы позулмуш, арыг, авитаминозлу вә инфексион хәстәликләр (гызылча, малјарија, скарлатина, јаталаг) кечирмиш ушагларда тәсадүф едир.

Сулу хәрчәнкин етиолокијасында спирохеталардан, симбиоз һәјат кечирән ијәбәнзәр чөп (B. fusiformis) вә анаероб група мәнсуб олан микроблардан перфрингенсин (B. perfringens) ролуну көстәрирләр. Хәстәлијин әмәлә кәлмәсиндә әсас рол ојнајан тәкчә микроблар дејил, организмин реактивлијинин дә дәјишмәсидир.

Клиникасы. Илк дәфә ағызда хоралы стоматит башлајыр,

сонра ағызын селикли гишасында кичик сулуглар әмәлә кәлир, ичәрисинә буланыг маје топланыр, партлајыр вә хораја чеврилир. Просес дәрин гатлара јајылыб, әввәлчә көј, сонра исә гара ләкә әмәлә кәтирир ки, бу да некрозун башланмасыны көстәрән әсас әламәтдир. Некроз — гангрена просеси дәрин тохумалара кечәрәк, ағызын бучағына вә харичи тохумалара јајылыр, пис гохулу олур — чүрүнтү ији верир. Хәстәлик нәтичәсиндә әмәлә кәлән дефектдән дишләр вә ағыз бошлуғунун ичи көрүнүр. Хәстә ушағын вәзијјәти кетдикчә ағырлашыр, температуру 40°-јә гәдәр јүксәлир, јемәкдән имтина едир, рәнки авазыјыр, анемија инкишаф едир. Нома хәстәлијинин ағыр формасында просес прогрессив шәкилдә инкишаф едәрәк, бир нечә күн әрзиндә сепсисә кечир, ушағы тәләф едир. Хроники формаја кечдикдә, сонракы дөврдә демаркасија сәрһәдди јаранып, некрозлашмыш тохума ајрылыр, јериндә чапыглашма вә нәтичәдә үздә деформасијалар әмәлә кәлир.

Профилактикасы вә мүаличәси. Профилактикасы — ушағын витамин балансынын позулмасына јол вермәмәк вә ағыз бошлуғуна гуллуғу јахшылашдырмагдан ибарәтдир.

Мүаличәси үмуми вә јерли олмалыдыр. Белә хәстәләр чох зәиф олдуғуна көрә онлара јүксәк калорили вә витаминли (А, С) гидалар тә'јин едилир. Хәстә ушаглара дөнә-дөнә кичик дозаларда ган вә плазма көчүрмәјин әһәмијјәти вардыр. Анаероб инфексијаја гаршы мүбаризә үчүн спесифик анаероб серумун вурулмасынын мүсбәт нәтичәсини гејд едирләр (Каршавин, Власов). Јерли мүаличәдә ағыз бошлуғуну, хүсусән нома олан саһәни исти калиум перманганат мәһлулу (1 : 5000) илә тез-тез јумалы. Антибиотикләр илә сулфонамид препаратларын бирликдә тә'јин едилмәси сәмәрәли нәтичә верир. Дәрманларын дозасы ушағын јашындан вә просесин нә дәрәчәдә кетмәсиндән асылыдыр. Чәрраһи мүаличәдә термокаутер, јахуд скалпел васитәси илә өлмүш тохумалар сағлам тохума сәрһәддиндән кәсилир вә ја јандырылыр. Нома сағаландан сонра, јанагда әмәлә кәлмиш гүсуру вә ејбәчәрлији арадан галдырмаг үчүн пластик чәрраһи әмәлијјат апарылмалыдыр.

III ФӘСИЛ

УШАГ ЈАШЛАРЫНДА ХРОНИКИ ЧӘРРАҺИ ИНФЕКСИЈА.

Сүмүк вә ојнаг вәрәми.

Вәрәм, ичтимаи хәстәлик олмагла, капиталист өлкәләринин мәзлум вә истисмар олунан халглары арасында даһа чох јајылмышдыр.

Сүмүк вә ојнагларын вәрәми, чәрраһи вәрәм хәстәлијинин

јајылмыш формасыдыр. Ушаглар арасында, бөјүкләрә нисбәтән даһа чох тәсадүф етмәсинә сәбәб — ушаг организминин бир сыра анатомик-физиоложи хүсусијјәтләридир. Сүмүк вә ојнагларын вәрәм хәстәлији, вәрәмин бир формасы олмагла, икинчили просесдир. Илк дәфә вәрәм чөпләри тәнәффүс системи, рекионар лимфа вәзиләри вә мә'дә-бағырсаг системиндән һематокен вә лимфокен јолларла ојнаглара вә сүмүјә метастаз верәрәк (диссеминасија) онларын вәрәм илтиһабыны төрәдир.

Әксәрән сүмүк-ојнаг системинә дүшән вәрәм чөпләри бурада илтиһаб төрәдирсә дә, просес кениш инкишаф едә билмир. Кичик илтиһабланмыш саһә мүәјјән мүддәт ичәрисиндә сағалыр вә онун јериндә чапыглашмалар әмәлә кәлир, буна көрә дә хәстәлик клиник чәһәтдән тәзаһүр етмир. Бу сәбәбдән дә ушаглар арасында үмуми вәрәм просесинин јајылмасына бахмајараг, сүмүк вә ојнагларын вәрәминә аз тәсадүф едилир.

Сүмүк-ојнаг вәрәминин ушагларда инкишафы үчүн тәкчә сүмүк системинин ган вә лимфа дамарлары илә зәнкин тәчһиз олунмасы, организмин иммунитет јаратмаг габилијјәтинин зәиф олмасы дејил, еһни заманда мүхтәлиф инфексион хәстәликләр (гызылча, көјөскүрәк, малјарија, скарлатина) кечирмә, травма, гида позғунлуғу, мәишәт шәраитинин јахшы олмамасы вә с. амилләрин тә'сири нәтичәсиндә организмин аллеркија һалына дүшмәсинин вә зәифләмәсинин ролу вардыр. Ушагларын јашына мүвафиг сүмүк вәрәминин јајылмасы, мүәјјән бир ганунаујғунлуг үзрә кедир, белә ки, хәстәләнмәнин ән јүксәк фаизи (82%) он јаша гәдәр ушагларда олур.

Скелет сүмүкләри арасында вәрәмә ән чох фәгәрәләр, даһа сонра ајағын, әлин кичик лүлә сүмүкләри, диз ојнағы вә будчанаг ојнағы тутулур. Бир сыра мә'луматлара көрә, фәгәрәләрин, ајағын, әлин, диз вә чанаг ојнаглары сүмүкләринин вәрәми бүтүн сүмүк вәрәминин 90%-ни, 10%-ни галан сүмүк вәрәми тәшкил едир. Вәрәм просесинин сүмүкләр арасында белә бир ганунаујғунлуг әсасында бөлүнмәсини, фәгәрәләрин, әлин, ајағын кичик сүмүкләринин диафизар һиссәсинин дамарлашма хүсусијјәти вә бәдәнин сүмүкләр үзәринә дүшән тәзјиги илә изаһ етмәк олар (П. К. Корнев). Вәрәм просесинә илк әввәл сүмүјүн ојнаға јахын олан уҹлары (метафиз, мета—епифиз, епифиз, субхондрал һиссәләр) мә'руз галыр, сонракы дөврдә исә инкишаф едәрәк сүмүјү вә гығырдағы дағыдараг ојнаға ачылыр, сүмүк-ојнаг вәрәмини төрәдир. Бә'зән исә, әксинә олараг, вәрәм чөпләри ојнағын синовиал гишасына дүшәрәк онун илтиһабыны төрәдир (синовит) вә сонрадан просес гығырдаға вә сүмүјә кечәрәк, вәрәм артрити вә остеоартрит әмәлә кәтирир. Бунлардан әлавә, сүбут олунмушдур ки, вәрәм чөпләри еһни заманда сүмүјүн ојнаға јахын һиссәсинә вә ојнағын синовиал гишасына дүшәрәк, һәр ики һиссәдә бир вахтда вәрәм просеси баш верир. Сүмүјүн узаг һиссәсиндә (метафиз, мета—епифиз) јерләшән вәрәм просеси, клиник чәһәтдән өзүнү субхондрал вә ја

синовиал формаја нисбәтән кеч көстәрир, чүнки бу формаларда вәрәм просеси ојнагәтрафы јумшаг тохумалара вә ја ојнаға тез ачылыр. Бә'зән көһнә вәрәм просеси өзүнү көстәрмәдији һалда, јенидән метастаз васитәси илә (ган вә лимфа илә) вәрәм чөпләри һәмин наһијәјә дүшүр вә орада олан көһнә вәрәм просесини фәаллашдырыр.

П. К. Корневин фикринә көрә, ојнаг вәрәминин патомофоложи вә патокенетик инкишафында 3 фаза вардыр: I фаза — сүмүјүн ојнаға јахын зонасынын сүнкәрвары һиссәсиндә јерләшән мәһдуд вәрәм — илкин остит; II фазада просес сүмүкдән ојнаға ачылараг орада ексудат, деструксија вә пролиферасијаја сәбәб олур. Сағалма просеси инкишаф етдикчә, ојнағын ајры-ајры һиссәләриндә чапыглашма әмәлә кәлир, просесин фәаллығы итир — просес сөнүр; III фазада вәрәм просесинин сабитләшмәси, дағылмыш сәтһләринин јенидән санки остеоартроз типли рекенерасијасы (бәрпасы) башлајыр. Бә'зән исә вәрәм просеси јенидән ресидив верә биләр.

Сүмүк-ојнаг вәрәминин клиникасы. Сүмүк-ојнаг вәрәминин клиник мәнзәрәсиндә тәсадүф олунан ајры-ајры әламәтләрә кечмәздән әввәл, бир груп симптомлары **көстәрмәк лазымдыр** ки, бунлар чох заман вәрәмин локализасијасындан асылы олмајараг, ејни типли вә ејни хассәли олур, бу да сүмүк-ојнаг вәрәминин локализасијасындан асылы олмајараг диагнозун гојулмасыны асанлашдырыр.

Әксәрән вәрәм просеси јалныз бир ојнағы тутур. Ојнагларын вәрәминдә диггәтлә вә инадла топланылмыш анамнез хәстәлијин мүәјјән едилмәсиндә әсас амил олур. Адәтән, хәстәлик тәдричән башлајан вә узун мүддәт инкишаф едән бир хүсусијјәт дашыдығына көрә онун илкин әламәтләри, хәстәләрин фикрини (хүсусән, кичик јашлы ушагларда) өзүнә чәлб етмир. Кичик ушагларда валидејнләрин фикри хәстәлијин олмасына о заман чәлб олур ки, вәрәм просеси әтрафын функсијасында бир позғунлуг төрәтмиш олсун: ушаг ајағыны јерә гојанда бүдрәјир, ајаглары долашыр, бә'зән ахсајыр, ағрыјыр, јеридикдә ағры артыр. Ағрылар өз характери е'тибарилә шиддәтли вә зәиф олур, онун артмасы, ојнаг үзәринә дүшән агырлыгдан вә ијтиһаб просесинин инкишаф дәрәчәсиндән асылыдыр.

П. К. Корнев ојнаг вәрәми заманы баш верән патоморфоложи дәјишикликләрдән асылы олараг, онун клиникасыны 3 фазаја бөлүр: 1) **преартрит фазасы** — артритдән габагкы дөврдүр, әламәтләри чәтинликлә мүәјјән едилдијинә көрә, диагнозу да чәтинликлә гојулур; 2) **артритин инкишаф дөврү** — бүтүн клиник әламәтләр ајдын мә'лум олур. Бунун да башланғыч, инкишаф вә нәһајәт, сөнән дөврләри вардыр; 3) артритин сонунчу фазасы — **сөнән дөвр,** бу заман просесин сөнмәсинә бахмајараг, клиник әламәтләр тамамилә итмир, хәстә сағалыр.

Валидејнләр ушагда сон заманларда үмуми сүстлүк, әзкинлик, ојнајаркән тез јорулмаг, иштаһасызлыг, арыглама, азачыг

солғунлуг, кечәләр тәрләмә вә субфебрил температур (37—37,5°) олмасыны гејд едирләр.

Објектив мүајинәдә хәстәлијә тутулмуш әтрафын (гычын вә ја голун) әзәләләринин атрофијалашмасы (арыгламасы) нәзәри чәлб едир. Буна сәбәб синир трофикасынын позулмасы вә чох вахт ушағын өз әтрафыны ағрыдан горумаг үчүн һәрәкәтсиз вәзијјәтдә сахламасыдыр. Бә'зән ушаглар ағрыны вә әзәлә кәркинлијини азалтмаг үчүн гычлара вә ја голлара мүәјјән әлверишли вәзијјәт верирләр, бу да коләчәкдә ојнагда рефлектор контрактуранын әмәлә кәлмәсинә сәбәб олур. Бә'зән кичик ушагларда әтрафын арыгламасыны көрмәк чәтинлик тәшкил етдији һалда, әлләдикдә әзәләләрин атрофијасыны мүәјјән етмәк мүмкүн олур. Палпасија заманы вәрәмә тутулмуш ојнаг наһијәсиндә јерли һәрәкәтин артмасы вә јерли (рекионар) лимфа вәзиләринин бөјүмәси гејд олунур.

Әтрафларын ојнагларында олан вәрәм просесини мүәјјән етмәк үчүн Л. П. Александров (1896) әламәтинин һәм диагностик, һәм дә диференсиал диагностик әһәмијјәти вардыр. Бу симптомун маһијјәти ондан ибарәтдир ки, әзәләләрин атрофиләшмәси илә бир заманда ојнаг наһијәсиндә дәри бүкүшләринин вә дәриалты пиј тәбәгәсинин галынлашмасы башлајыр. Буну билмәк үчүн дәри вә дәриалты пиј гатыны симметрик наһијәләрдә 2 бармагла (сағлам вә хәстә ојнагда) тутуб јухары галдырырлар. Хәстә тәрәфдә дәри вә дәриалты пиј гатынын сағлам тәрәфә нисбәтән галынлашмасы мүәјјән едилир (шәкил 21). Ојнаг вәрәминдә онун капсулунун галынлашмасы, ичәрисиндә топланан маје (сероз-фибриноз вә ја ирин) һесабына исә һәчминин бөјүмәси вә ишишмәси мүшаһидә едилир. Ојнаға мајенин топланмасыны билмәк үчүн, сағлам ојнагла мүгајисә етмәк вә ја палпасија заманы флүктуасијанын олмасыны ашкара чыхармаг лазымдыр.

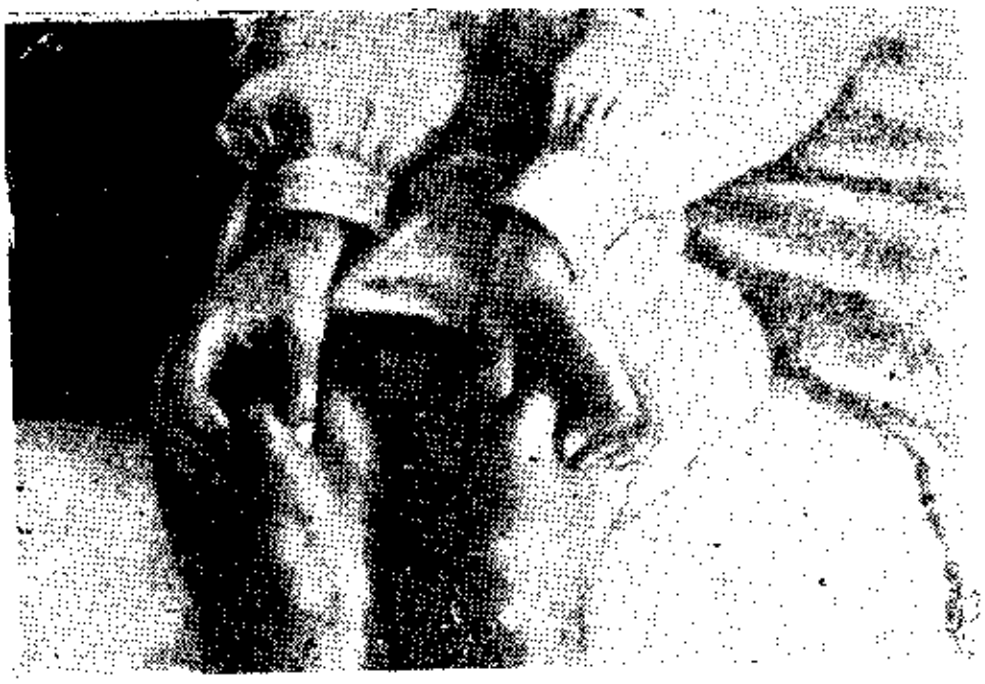

Шәкил 21. Дәри гатынын хәстә диз ојнағы тәрәфиндә галынлашмасы (*Александров симптому*).

Сүмүк вә ојнаг вәрәминин кедишиндә сојуг абсесләр әмәлә кәлир (илтиһаб әламәтләри олмур). Вәрәм просесиндә тохумаларда некротик-казеоз дағынты инкишаф едир. Нәтичәдә әмәлә кәлән ирин јумшаг тохумалара доғру өзүнә јол ахтарыр, тәдричлә сүзүләрәк зәдәләнмиш наһијәјә јахын дәриалтына топланмаға башлајыр (сүзәк абсесләр), мүхтәлиф өлчүдә олур. Бу исә чох вахт хәстәлијин әввәлиндә вә ја хәстәлијин кәскин ала-

мәтләри сөндүкдән сонра башлаја биләр. Сојуг абсесләри диагностика етмәк чәтинлик төрәтмир, шиш флүктуасијалы олур, ағры вермир. Абсесин үзәриндә олан дәри өз рәнкини дәјишмир; сонрадан дешиләрәк ирин харичә ахыр. Иринин характеринә әсасән онун вәрәмдән әмәлә кәлдијини демәк олар (ирин дуру, ичәрисиндә тохума чүрүнтүләри олур).

Сојуг абсес дешилдикдән сонра, узун мүддәт сағалмајан фистуллар әмәлә кәлир вә икинчили инфексијанын гошулмасы тәһлүкәси јараныр.

Диагностикасы. Бурада рентгенографијанын әһәмијјәти бөјүкдүр. Рентгенограмда ән чох көзә чарпан сүмүкдә олан остеопороздур (вәрәм нәтичәсиндә әһәнк дузларынын азалмасы). Рејнбергин ифадәсинә көрә, бу әријән шәкәри хатырладыр. Сонракы дөврләрдә сүмүкдә деструксија әламәтләри илә бирликдә секвестрләр көрүнүр, секвестрин көлкәси кичик вә тутгун олур. Ојнаг ичәрисинә маје топланарса, ојнаг капсулунун дартылмасы һесабына ојнаг јарығынын бөјүмәси мүшаһидә олунур.

Диагнозун гојулмасы үчүн Пирке вә Манту реаксијаларынын мүсбәт олмасынын әһәмијјәти вардыр. Еритроситләрин чөкмәси реаксијасынын (ЕЧР) сүр'әтләнмәси, һипопротеинемија (ганда зүлалын азалмасы) сүмүк вәрәминин диагнозу вә прогнозу һаггында мә'лумат верир (өз мүшаһидәләримиз).

Диференсиал диагностика. Сүмүк вәрәмини чох вахт (хүсусән просесин диафиздә јерләшәрәк ојнаға ачылдығы заман) кәскин һематокен остеомиелит илә гарышдырмаг олар. Јахшы топланмыш анамнездә хәстәләнмәнин кәскин шәкилдә башланмасы һаггында мә'лумат, клиник кедишин ағыр олмасы, рентгенограмда сүмүкүстлүјүнүн галынлашмасы вә секвестрләрин ајдын көрүнмәси сүмүк вәрәминин олмамасыны сүбут едир.

Сүмүк вәрәмини сифилисдән ајырмаг үчүн ән чох практики әһәмијјәтли чәһәт Вассерман реаксијасынын мүсбәт олмасыдыр. Сүмүк сифилисиндә кечә ағрылары олур, рентгенограмда сүмүкүстлүјүндә галынлашма, гуммоз дәјишикликләр (гуммоз остеопериостит) вә склерозлашма олдуғу һалда вәрәм остеомиелитиндә бунлар олмур.

Бә'зән һемафилик ушагларда ојнаға дөнә-дөнә гансызма нәтичәсиндә ојнагда фибрин чөкүнтүләри әмәлә кәлир, о, деформасијаја уғрајыр, капсулу галынлашыр. Ојнағын функсијасы позулдуғуна көрә, һәтта әзәлә атрофијасы да мејдана кәлир ки, бунлар ојнаг вәрәмини хатырладыр. Диагноз үчүн анамнездә һемофилијаја даир мә'луматын (тәкрар ганамалар) бөјүк әһәмијјәти вардыр. Бундан башга, Пирке вә Манту реаксијалары диагнозун дүзкүнлүјүнү мүәјјән едир.

Бә'зән вәрәм ушагларда көзләнилмәдән чидди ағырлашмалар төрәдир. Бу да вәрәмин милиар формаја кечмәси вә вәрәм менинкитинин әмәлә кәлмәсиндән ибарәтдир ки, һәмин ағырлашмаларын нәтичәси чох тәһлүкәлидир.

Мүаличәси. Сүмүк-ојнаг вәрәминин мүаличәси үмуми вә јерли

тәдбирләрдән ибарәт комплекс шәкилдә, консерватив вә чәрраһи үсулла апарылыр. Лакин сон заманлар кениш истифадә олунан антибиотикләр (стрептомисин) вә кимјәви препаратлардан: ПАСТ (параамино-салисилат туршусу), фтивазид, тубазид (салјузид) кими дәрманларын тәтбиг едилмәси чәрраһи мүаличә үчүн көстәришләри хејли азалтмышдыр.

Санаторијаларда хәстәләрин гидаланмасыны дүзкүн тәшкил етмәк, тәмиз һава, күнәш мүаличәси (һелиотерапија), хәстәләнмиш әтрафа сакитлик вермәк мәгсәдилә фиксасија вә мувафиг дозада спесифик дәрманлар тә'јин етдикдә мүаличә јахшы нәтиҹә верир. Белә комплекс мүаличә үсулуну тәтбиг едәркән ушагларын психолокијасына да тә'сир етмәк лазымдыр ки, онлар мә'јус вә гәмкин олмасынлар, һәјатдан узаг дүшдүкләрини һисс етмәсинләр.

Т. П. Краснобајев өз мүшаһидәләринә әсасән тәклиф етмишдир ки, белә хәстәләр өз јашадыгы јердә мүаличә олунсунлар, онлары хүсуси курорт вә санаторијалара апармаға еһтијач јохдур. Күнәш вә һаванын мүаличәви тә'сири илә ушагларда үмуми вәзијјәтин јахшылашмасы јерли просесин сағалмаға мејлли олдуғуну көстәрир. Гыш мөвсүмүндә исә сүн'и ултрабәнөвшәји шуалардан (кварс лампасы) истифадә едилмәлидир.

Д. С. Терновски, ушагларын јашыны вә бәдән чәкисини нәзәрә алараг хүсуси гида нормасы тәклиф едир: 1—3 јашлы ушагларын чәкисинин һәр *кг*-а 4 *г* зүлал, 4 *г* јағ, 12 *г* сулу карбон, 3—7 јаша гәдәр — бәдән чәкисинин һәр *кг*-на 3,5 *г* зүлал вә јағ, сулу карбонлар 12—15 *г*, 7—10 јашларында бәдән чәкисинин һәр *кг*-на јаг вә зүлал 2 *г*, сулу карбон 12—15 *г*. Кичик ушаглар үчүн верилән зүлалын 70%-ни, бөјүк ушагларда исә 50—65%-ни һејвани зүлал тәшкил етмәлидир. Гиданын тәркибиндә калсиум дузу 2—3 *г*, фосфор 1,5 *г*, 7 јашдан јухары олан ушаглар үчүн калсиум вә фосфор 1 *г*, дәмир 0,015 *г* олмалыдыр.

Ушагларын јашыны вә вәрәм просесинин кедишини нәзәрә алараг, ашағыдакы дозаларда стрептомисин, фтивазид, тибон вә ПАСТ тә'јин едилир. 5 јаша гәдәр ушаглара стрептомисин күндә 2 дәфә, һәр дәфә 0,125 *г* верилир. Әкәр вәрәм просеси агыр формалы оларса, 2—3 күндән сонра дозаны күндә 2 дәфә, һәр дәфә 0,2—0,25 *г* артырмаг олар. Стрептомисинин мигдары вәрәм просесинин формасындан асылы олараг, мүаличә курсу мүддәтиндә 30—45 *г*-а гәдәр ола биләр. Ушағын 5—10 јашы олдугда, күндә 2 дәфә, һәр дәфә 0,25 *г* тә'јин едилир, мүаличә курсу әрзиндә 45—60 *г*-а гәдәр стрептомисин верилир. Мүаличәнин тә'сирлилијини артырмаг үчүн, вәрәм просесинин характерини вә ушағын јашыны нәзәрә алмагла ашағыдакы дозада ПАСТ тә'јин едилир: 0—3 јаша гәдәр суткада 1—2 *г*; 4—7 јаша гәдәр суткада 3—4 *г*; 8—12 јаша гәдәр суткада 4—8 *г*. Күндәлик олараг верилән доза дөрд дәфә, јә'ни һәр 6 саатдан бир тә'јин едилмәлидир. Белә гарышыг мүаличә сүмүк-ојнаг вәрәминин илк

вахтларында јахшы нәтичә верир. Мүаличә курсуну там сағалмаја гәдәр бир нечә дәфә тәкрар етмәк лазым кәлир.

Јерли мүаличәдә әтрафа дүшән ағырлығы азалтмаг үчүн ону дүзкүн функсионал вәзијјәтдә иммобилизәедичи сарғы: кипс шиналары, кипс чарпајылары, скелет вә ја дәри дартмасы, нәһајәт, там һәрәкәтсиз олмаг үчүн даирәви кипс сарғылары тәтбиг едилир.

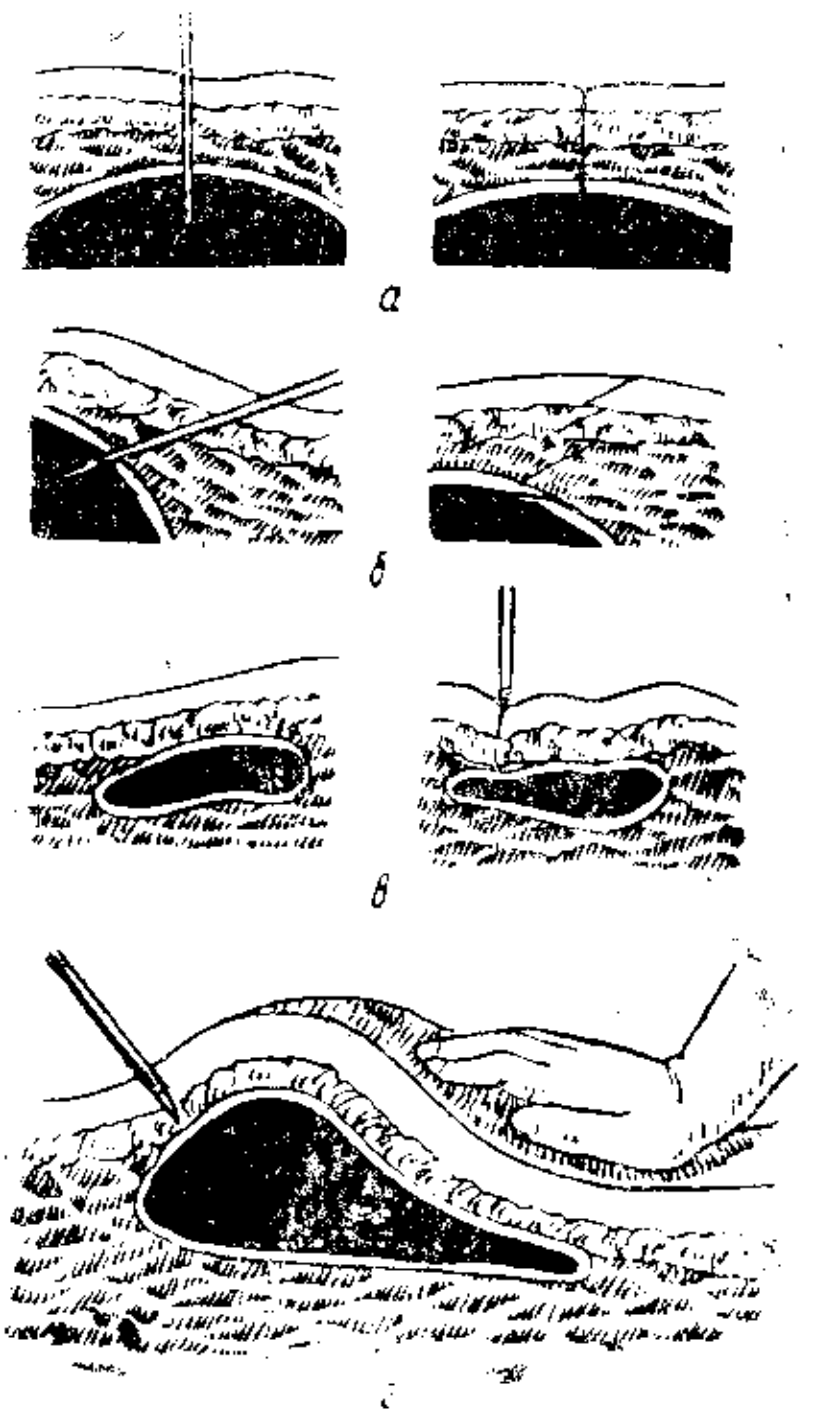

Шәкил 22. Сојуг абсесләрдә П. Г. Корнев үсулу илә пунксијанын схеми.

Сојуг (сүзәк) абсесин башланғыч дөврүндә систематик санатор-ортопедик мүаличә илә бир сырада стрептомисин вә кимјәви терапевтик маддәләрдән (ПАСТ, фтивазид, тибон) тә'јин етдикдә, бә'зән абсес сорулур. Лакин чохдан бәри давам едән сүзәк (сојуг) абсесләр медикаментоз мүаличә (стрептосид, ПАСТ, фтивазид, тибон) илә истәнилән нәтичәни вермир. Сүзәк (сојуг) абсесин дешилмәси үчүн, башына узун вә јоғун ијнә тахылан шприслә абсес пунксија едилир (ијнәни сағлам дәри наһијәсиндән батырыб, сонра онун истигамәтини дәјишмәк лазымдыр ки, әмәлә кәлән канал дүз јох, әјри шәкилдә кетсин). Ирин сорулдугдан сонра ијнә харич едилир вә онун јери каллодиумла јапышдырылыр (шәкил 22). Сон заманлар сүзәк (сојуг) абсесләрин радикал мүаличәси мәгсәдилә чәрраһи үсул тәклиф едирләр (А. Т. Лидски, М. Л. Шулутко, Н. П. Јелохина). Ушаг јашларында чәрраһи мүаличәјә көстәришләр мәһдудлашдырылмалыдыр; бу консерватив мүаличә нәтичә вермәдикдә, просес прогрессив шәклиндә инкишаф етдикдә вә ушағын вәзијјәти кетдикчә ағырлашдыгда тәтбиг едилмәлидир.

Чәрраһи мүаличә 3 шәкилдә тәтбиг олунур:

1 — мәһдуд просесләрдә некростомија;

2 — ојнагларын резексијасы;

3 — коррексијаедичи әмәлијјатлар.

Вәрәм просеси сүмүјүн мәркәзиндә мәһдудлашмыш олдугда, јахуд ојнаға јахын јерләшдикдә, гранулјасијаларын, некротик күтләләрин вә секвестрли бошлугларын чәрраһи јолла харич едилмәси вә тәмизләнилмәси лазымдыр (некротомија), экстәг-

дирдә иринли вәрәм просеси ојнаға ачылараг, даһа ағыр форма олан ојнаг вәрәми төрәдә биләр.

Ојнагларын резексијасына көлинчә (вәрәмин фәаллығынын арадан галхмасы дөврүндә), бөјүкләрдә олдуғуна нисбәтән, ушагларда даһа аз тәтбиг едилир, чүнки резексија едилдикдә сүмүјүн бөјүјән һиссәси бә'зән зәдәләнә биләр, бу да әтрафын бөјүмәсини дајандырыр. Көстәриш олдугда исә ојнағы мәһдуд шәкилдә резексија етмәли, бу шәртлә ки, сүмүјүн бөјүјән һиссәси зәдәләнмәсин.

Сүмүк-ојнаг вәрәминин ағыр формаларындан сонра төрәјән деформасијалары арадан галдырмаг мәгсәдилә коррексијаедичи операсија ичра едилир (артродез вә икинчили артропластика).

Т. П. Краснобајевин фикринә көрә, сүмүк вә ојнаг вәрәминин там сағалмасы она дејилир ки, бир нечә илләр әрзиндә просес һеч бир клиник әламәтлә өзүнү көстәрмәјәрәк, рентгенограмда сүмүјүн гурулушу сағлам сүмүјә бәнзәсин.

Вәрәм спондилити (Spondilitis tuberculosa).

Онурға вәрәминә с п о н д и л и т (spondilitis) дејилир. Бу, ушаглар арасында сүмүк вәрәминин чох јајылмыш (36—40%) вә ағыр формасыдыр. Ән чох 2—5 јашларында тәсадүф

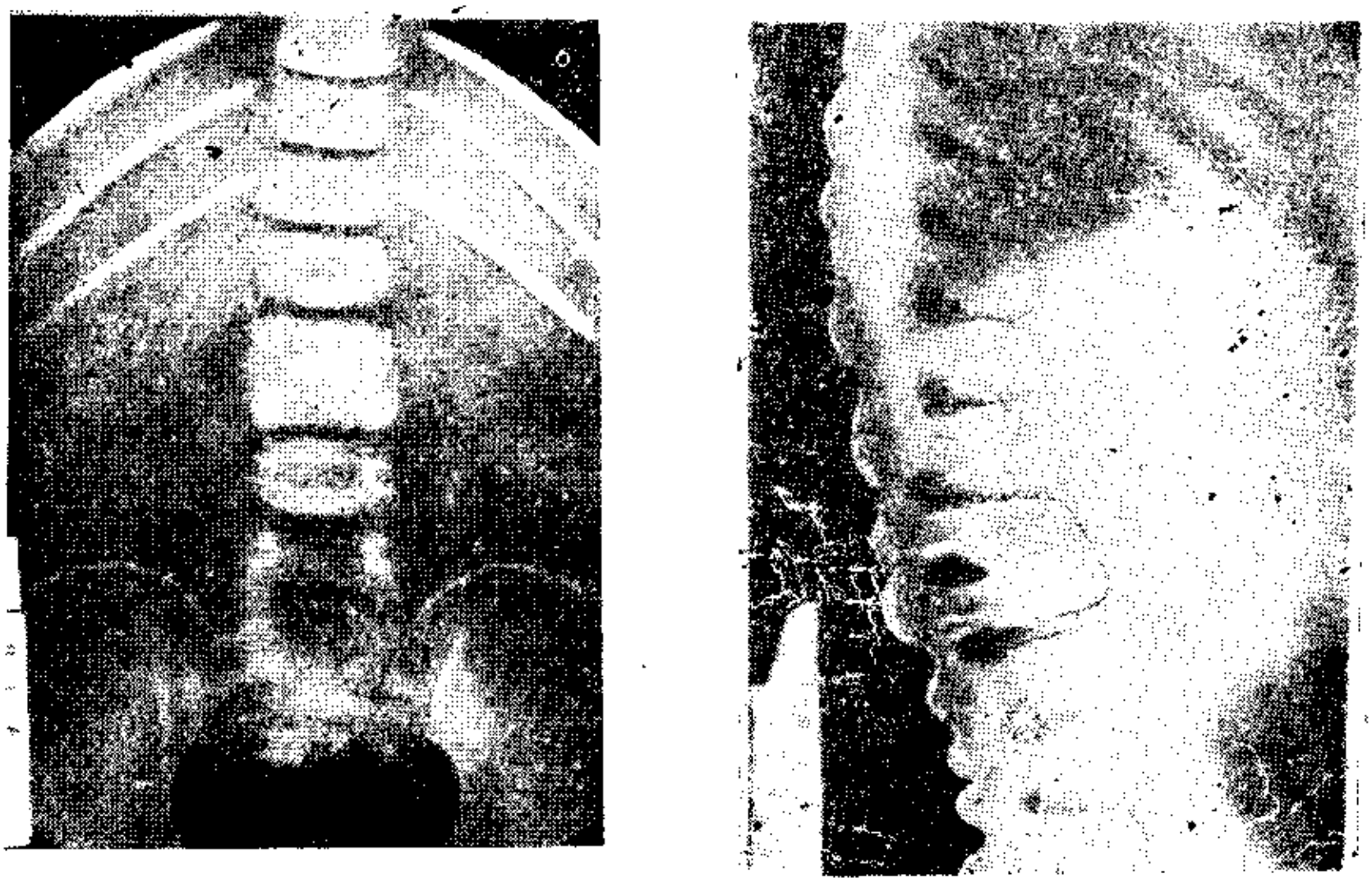

Шәкил 23, 24. Бел фәгәрәләринин вәрәм спондилити (*өз мушаһидәмиз*).

едир. Вәрәм процесси әксәрән фәгәрәнин чисминдән (сүнкәри һиссәсиндән, бурада чохлу гыса ган дамарлары олдуғуна көрә), надир һалларда исә фәгәрә чыхынтысындан башлаја билэр. Әкәр вәрәм процесси фәгәрәләрин өн һиссәсиндән (чисминдән) баш верәрсә, она spondilitis anterior, арха һиссәсиндән (чыхынтылардан) башлајарса — spondilitis posterior дејилир. Бүтүн фәгәрәләр вәрәм процессинә еjни дәрәчәдә чәлб олунмур, ән чох вәрәмә тутулан ашағы көкс вә јухары бел фәгәрәләридир, сонра вәрәмә орта вә јухары көкс вә ашағы бојун фәгәрәләри чәлб олунур.

Патоложи-анатомик чәһәтдән спондилит казеоз остит, надир һалларда исә остеомиелит шәклиндә башлајараг инкишаф едир. Нәтичәдә фәгәрә чисминин сүнкәрвары вә сәрт маддәси дағылмаја мә'руз галыр, јухарыда јерләшән фәгәрәнин тәзјигиндән сыхылыр вә чөкүр (шәкил 23, 24). Дағылма нәтичәсиндә казеоз күтләләр ирин мәнбәјинә чеврилэрәк иринли сүзәк (сојуг) абсесә чеврилир. Просес инкишаф етдикчә, фәгәрәнин өн һиссәси (чисим) дағылдыгда, хәстәнин онурғасында деформасија — кифоз. донгарлыг мејдана чыхыр (шәкил 25).

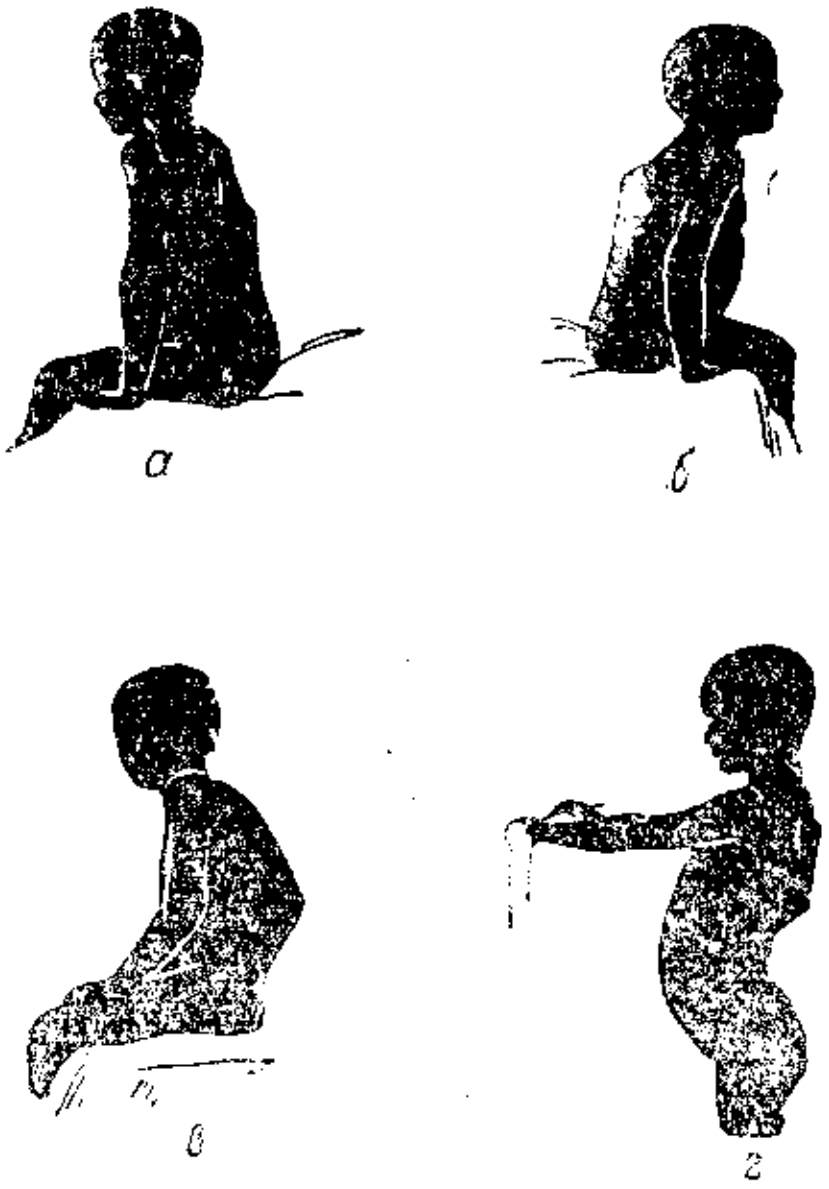

Шәкил 25. Вәрәм спондилитинин симптомлары. а) — дүјмәјәбәнзәр габарыглыг; б) — архаја әјилмә; в) — бучаглы донгарлыг; г) — компенсә олмуш лордоз (*П. К. Корнева көрә*).

Клиник мәнзәрәси. Спондилитин илк әламәти ағрыдыр, лакин кичик ушаглар ағрынын локализасијасыны көстәрә билмирләр. Ағры онурға јахынлығындакы синир ганглионларына олан тәзјиг илә изаһ олунур. Хәстәләр динч отурдугда вә узандыгда ағры азалыр, әксинә, һәрәкәт етдикдә вә ағыр шеј галдырдыгда о, артыр. Спондилитләр заманы ушаглар еһтијатла һәрәкәт едәрәк, белләрини дүз сахламаға чалышырлар, бели һәрәкәт етдирмәкдән чәкинирләр. Әкәр ушаг јердән бир шеји галдырмаға мәчбур едиләрсә, о, белини әјмәдән әли илә будуна истинад едәрәк, гычларыны бүкүб, јердәки һомин әшјаны галдырыр (шәкил 26, *в, г*). Әкәр процесс бојун фәгәрәләриндә оларса, ушаглар бојунларына мәчбури вәзијјәт верирләр; бә'зән исә башларыны әлләри илә тутараг бојуна дүшән ағырлығы азалдырлар ки, ағры олмасын (шәкил 26, *а, б, в, г*).

Онурғаны палпасија етдикдә, просес олан наһијәдә ағрынын артмасы вә фәгәрәнин арха чыхынтысынын архаја даһа чох чыхмасы көзә чарпыр. Бу спондилитин чохдан башландығыны вә донгарлығын инкишаф етмиш олдуғуну көстәрир.

Вәрәм просеси көкс фәгәрәләриндә јерләшәрсә, бело һалларда фәгәрәләрин чоху просесә чәлб олунур, сүзәк (сојуг) абсесләр вә донгарлыг баш вермәклә, бә'зән ифлич әламәтләри дә көрүнүр. Вәрәм просеси I—II бел фәгәрәләрини тутарса, хәстәләрин јеришләриндә характер хүсусијјәт нәзәрә чарпыр: онлар гарынларыны габаға доғру керирләр, бел наһијәсиндә исә лордоз даһа чох инкишаф едир.



Шәкил 26. Вәрәм спондилитинин инкишаф дөвүндә, онун наһијәсиндән асылы олараг әламәтләри: *а*—бојунда; *б*—көкс-белдә; *в*—ајаг үстә дурдугда; *г*—әјилиб әшја көтүрдүкдә.

Сүзәк абсес m. ileo-psoas истигамәтиндә ахараг, галча чухуру наһијәсиндә, бә'зән исә буд сүмүјү наһијәсиндә јерләшир. Вәрәм спондилитләриндән шүбһәләндикдә, онурғанын еластиклијини јохламаг лазымдыр. Хәстә, гарны үстә тахта чарпајы үзәриндә узандырылыр, бир әлло ушағын һәр ики гычы јухары галдырылыр: икинчи әллә онурғанын һәрәкәтлији мүајинә олунур (шәкил 27). Белә вәзнијјәтдә мүајинә едәркән сағлам һиссәдә әзәлә кәркинлији итир, лакин вәрәм просеси олан наһијәдә мүһафизә олунур. Әзәлә һипертонијасынын башланмасыны көстәрән еркән әламәт П. К. Корневин «чиловлар» симптомудур. Хәстәлик онурғанын орта һиссәсини тутдугда, бели әјәндә јахуд чөкиб нлә азачыг вурдугда, онурға бојунча һәр ики тәрәфдә, хәстәләнмиш наһијәдән курек сүмүкләринин ич кәнарларына доғру әзәлә золағы мүшаһидә олунур (шәкил 28). Бә'зән онургада вәрәм нәтичәсиндә әһәмијјәтли дәрәчәдә деформасија (кифоз, лордоз) төрәмәсинә бахмајараг, онурға бејин тәрәфиндән функсионал позғунлуг көрүнмүр. Бә'зән сүзәк абсесләрин онурға бејинә механики тә'сириндән нәники ашағы әтрафларда параплекија, һәтта чанаг органларында да ифлич мејдана чыха билир.

Рентгенограмда фәгәрә чисминин деформасијасы, фәгәрә-

арасы гығырдағын дағылмасы, онун хәттинин наһамарлығы мүәјјән олунур. Әкәр вәрәм просеси чохдан башланмышса, о һалда фәгәрәарасы гығырдаг тамамилә позулур, фәгәрәарасы јарығ (саһә) исә тамамилә јох олур (шәкил 23, 24).

Шәкил 27. Фәгәрәләрин вәрәми заманы онурғанын һәрәкәтлијинин мүәјјән олунмасы *(Т. П. Краснобајевә көрә).*

Диференсиал диагноза: кәлинчә, ушагларда вәрәм спондилитини рахитдән төрәјән кифоз, инфексион вә травматик спондилит илә диференсасија етмәк лазымдыр. Кифозун рахит нәтичәсиндә әмәлә кәлдијини билмәк үчүн, ушаг гарны үстә узандырылыб, бәдәнинин ашағы һиссәси галдырылыр. Белә һалда кифоз (бел вә көкс фәгәрәләри наһијәсиндә) итәрсә, онун рахит мәншәли олмасы сүбут едилир. Кифоз итмәзсә, бу, вәрәм спондилитини көстәрир. Травматик вә инфексион спондилити ајырд етмәк үчүн анамнезин вә рентгенограмын бөјүк әһәмијјәти вардыр.

Мүаличәси. Спондилитин мүаличәси сүмүк-ојнаг вәрәминин үмуми мүаличәси кими апарылыр. Хәстәјә динчлик вермәклә онурғаја дүшән бәдән тәзјигини ізүнкүлләшдирмәк лазымдыр. Санаторија шәраитиндә ушағын онурғасынын формасына мүвафиг гајрылмыш кипс чарпајысында јерләшдирмәк ән јахшы мүаличә васитәсидир. Кипс чарпајысы хәстәнин нәинки башыны, бојнуну, көкс гәфәси наһијәсини, һәтта будуну да әһатә етмәлидир (шәкил 29). Хәстәдә донгарлыг оларса, мүвафиг һиссәјә кипс чарпајысы ичәрисиндә кичик памбыг балынч гојулур, даими вә аһәстә тәзјиг нәтичәсиндә донгарлыг тәдричән дүзәлир (реклинасија). Кипс чарпајысы илә мүаличә, вәрәм просесинин сөнмәси дөврүнә гәдәр тәтбиг едилмәлидир.

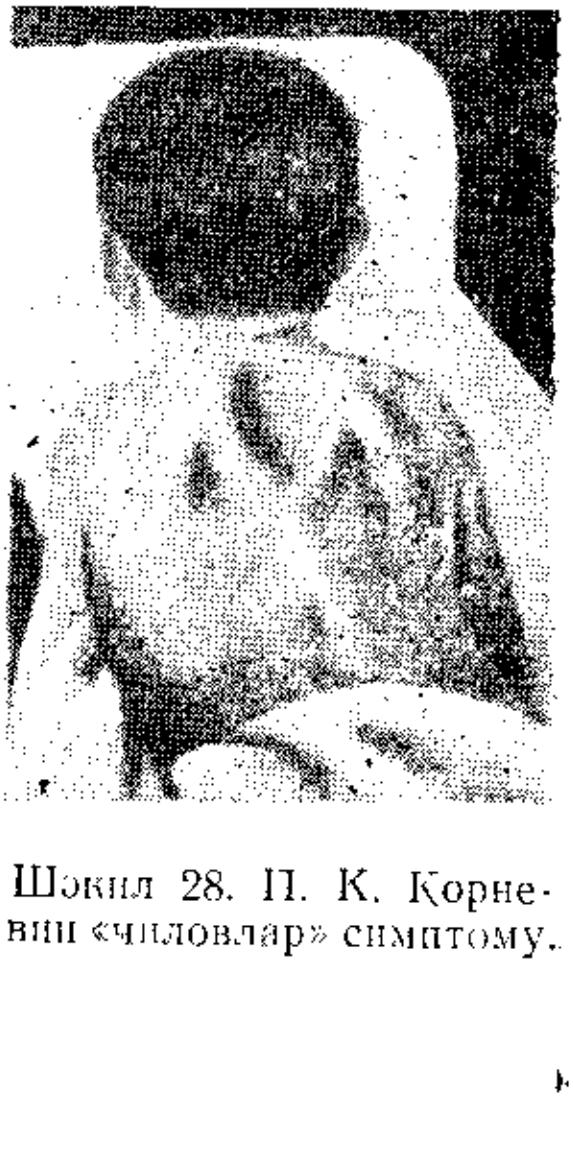

Шәкил 28. П. К. Корневин «чыловлар» симптому.

Спондилитләр заманы тәтбиг олунан чәрраһи әмәлијјаты 4 група бөлмәк олар: 1) илкин вәрәм олан наһијәдән кәнар фиксасија; 2) фәгәрә чисминдә олан вәрәм просесинин (хүсусән бел-ома фәгәрәләриндә) чәрраһи јолла ләғв едилмәси; 3) ифлич төрәмиш олдугда декомпрессија етмәклә ифличин арадан гал-

дырылмасы; 4) донгарлыгы азалтмаг мәгсәдилә пластик операсија.

Чәрраһи әмәлијјат, вәрәм просесинин дөвру вә фазасы нәзәрә алынмагла ичра едилмәлидир.

Шәкил 29. Кипс чарпајысынын гојулмасы (*И. Г. Руфановдан*).

Вәрәм спондилитинин нәтичәси пис олмур. Вахтында мүаличә етмәмәк нәтичәсиндә фистулларын икинчили инфексијалашмасы вә амилоидоз нәтичәсиндә өлүм баш верә биләр.

Вәрәм кокситн (Coxitis tuberculosa).

Буд-чанагы ојнағынын вәрәминә к о к с и т (coxitis tuberculosa) дејилир. Бу сүмүк-ојнаг вәрәми, вәрәмин чох јајылмыш формасы олмагла, спондилитдән сонра икинчи јери тутур. Т. П. Краснобајевин вердији мә'лумата көрә, буд-чанаг ојнағы вәрәминин 91%-и 10 јаша гәдәр (хүсусән 3—5 јашда) ушагларда тәсадүф едир, оғлан вә гызлар хәстәлијә ејни дәрәчәдә тутулурлар. Ики јаша гәдәр ушагларда аз тәсадүф едир.

Патоложи анатомијасына кәлинчә ики формада: сүмүк формасында (90,6%) вә синовиал формада (9,4%) мүшаһидә едилир (З. Ј. Ролје). Просес ән чох чанаг (сиркә касасы сүмүкләриндән), аз вахт исә буд сүмүјүнүн бојнундан башлајыр, сонрадан ојнаға кечир, онун гығырдаг сәтһиндә дағылма төрәдир. Вәрәм кокситн чох тәсадүфләрдә пролифератив хассә дашыјыр. Вәрәм просеси сиркә касасындан вә ја буд сүмүјү башындан башлајараг, тәдричән әтрафа јајылыр, ојнаг капсулунда инфилтрасија төрәдир, ојнагын һәчми бөјүјүр вә о, функсијадан дүшүр. Казеоз просес илә јанашы олараг ириниәмә баш верир. Буд-чанаг ојнағы вәрәми инкишаф етдикчә, ојнагарасы саһә кенәлир. Онун капсулу дартылыр, фиксасијаедичи бағлар дағылмаја мә'руз галыр, нәтичәдә ојнагын патоложи чыхығы баш верир.

Клиникасы. Буд-чанаг ојнағы вәрәми тәдричлә башламагла, инкишафында 3 фаза вардыр: 1) а р т р и т г а б а ғ ы ф а з а — бу заман ушагда сүстлүк, ојнајаркән тез јорулма, чүз'и ағры температурун 37,2—37,5°-ә галхмасы кими әламәтләр олур. Анамнездән бәлли олур ки, сәһәр јухудан ајылдыгдан сонра ушагда ағры олмур, бә'зән ағры (отураг синиринин гычыгланмасына көрә) диз ојнағына иррадиасија верир; 2) а р т р и т

фазасында вәрәм просеси сүмүкдән ојнагын синовиал гишасына кечәрәк, ојнаг илтиһабы төрәдир. Артрит фазасында клиник әламәтләр тәдричән, бә'зән исә кәскин формада инкишаф едир. Кәскин формада ағры шиддәтләнир, температур 38,5—39,5°-јә галхыр, ојнағын һәрәкәти мәһдудлашыр, лејкоситләрин мигдары артыр вә септик әламәтләр баш верир. Беләклиник кедишә малик олан вәрәм коксити кәскин һематоксеностеомиелити хатырладыр. Хәстәлик тәдричән инкишаф етдикдә исә, үмуми зәифлик, рәнкин авазымасы, үмуми интоксикасија әламәтләри мејдана чыхыр. Јерли әламәтләрдән — ағры, ахсама, әзәлә атрофијасы вә гасыг наһијәси лимфа вәзиләринин бөјүмәси мүәјјән едилир.

Хәстәләри узандырылмыш вәзијјәтдә мүајинә етдикдә, будсағры әзәләләринин атрофијасы, дәри гатынын галынлашмасы көзә чарпыр. Ојнаға өндән вә архадан тәзјиг етдикдә, даими характерли ағры шиддәтләнир, онун дәрәчәси исә просесин интенсивлији илә әлагәдардыр.

Хәстәлијин башланғыч дөврүндә ојнагын ачылма һәрәкәти, сонракы дөврдә узаглашма вә ротасија (фырланма) һәрәкәтләри позулур вә мәһдудлашыр. Буд-чанаг ојнағынын илтиһабы нәтичәсиндә, ојнагда ачма һәрәкәтинин мәһдудлашдығыны тә'јин етмәк үчүн, Т. П. Краснобајевин мәсләһәти үзрә, хәстә үзү үстә бәрк чарпајыда узадылыр, һәр ики диз ојнағы бүкүлмүш һалда (дүз бучаг әмәлә кәләчәк вәзијјәтдә) симметрик олараг јухары галдырылыр вә ојнагын һәрәкәтиндә мәһдудлуғун олмасы мүәјјән едилир. Буну даһа јахшы көрмәк үчүн С. Д. Терновски «сағрынын галхмасы симптомуну» тәклиф етмишдир. Хәстә јухарыдакы гајда үзрә бәрк чарпајыда узадылыр, диз ојнағы бүкүлмүш вәзијјәтдә јухары галдырылыр. Буд-чанаг ојнағында бүкмә контрактуру олдуғуна көрә, хәстә сағры наһијәси сағлам сағры наһијәсинә нисбәтән даһа чох јухары галхыр. Бу заман әлимизи сағры наһијәсинә гојуб јохладыгда, әзәлә кәркинлији мүәјјән едилир (шәкил 30).



Шәкил 30. «Сағрынын галхмасы» симптому *(С. Д. Терновски)*.

Просес инкишаф етдикчә, хәстә ушаг ојнағын ағрысыны вә дүшән тәзјиги азалтмаг үчүн, ојнаға мәчбури вәзијјәт верир, бу да контрактура сәбәб олур. Илк бахышда елә кәлир ки, әтрафын бири узанмышдыр (шәкил 31). Вәрәм просеси прогрессив шәкилдә инкишаф едәрсә, бу фазада ојнаг башыны сиркә касасында фиксәсијаедичи бағ апаратынын дағылмасы нәтичәсиндә патоложи чыхыг әмәлә кәләр (4—5%).

Рентгенограмда остеопороз илә јанашы олараг чанаг, сиркә касасы вә ојнаг башында әһәмијјәтли дәрәчәдә деструктив дә-

јишиклик тапылыр, сүмүкүстлүјү тәрәфиндән исә реаксија олмур (шәкил 32, 33).

Патоложи чыхыг әтрафын көдәлмәсинә сәбәб олур, буну санки компенсә етмәк үчүн ушаг сонралар онурға сүтунуну әјри һалда сахлајыр, бу исә онурға әјрилијини әмәлә кәтирир. Буд-чанаг ојнағы чыхығы заманы бөјүк бурма, Розер-Нелатон хәттиндән јухарыда көрүнүр; 3) артритдән сонракы фазада просес стабил характер дашыјыр. Ағры вә јухарыда гејд олунан башга әламәтләр итир, ја өз кәскинлијини азалдыр; әзәлә атрофијасы, анкилоз вә ја псевдоартроз мүшаһидә олунур, компенсатор ујғунлашма инкишаф едир.

Шәкил 31. Ашағы әтрафлардан биринин санки узанмыш вәзијјәти.

Диференсиал диагностика үчүн анамнезин диггәтлә топланмасы вә ренткендә вәрәм коксити нәтичәсиндә сүмүк вә ојнагда олан дәјишикликләр вәрәм коксити олдуғуну көстәрир. Кәскин һематокен остеомиелитдә исә, 2—3 һәфтәјә гәдәр сүмүкдә (рентгенограмда) секвестрләрлә јанашы оларағ сүмүкүстлүјүнүн галынлашмасы көрүнүр; вәрәм кокситиндә исә белә һадисәләр мүәјјән едилмир.

Вәрәм кокситини буд сүмүјү башынын остеохондропатијасы (Пертес хәстәлији) илә гарышдырмаг олар. Буд сүмүјү бојнунун ган дөвранынын позулмасы нәтичәсиндә асептик некроздан деформасија башлајыр. Хәстәлијин башлангычы вәрәм коксити хәстәлијинин симптомларыны хатырладыр. Сонракы дөврләрдә апарылан клиник мүшаһидәләрдән ајдын олур ки, Пертес хәстәлији заманы Александров әламәти, сүзәк (сојуг) абсесләрин, ојнағын илтиһабы әламәтләринин олмамасына әсасән вәрәм кокситиндән ајрылыр. Рентгенограмда исә бунлары даһа асан ајдынлашдырмаг мүмкүн олур.

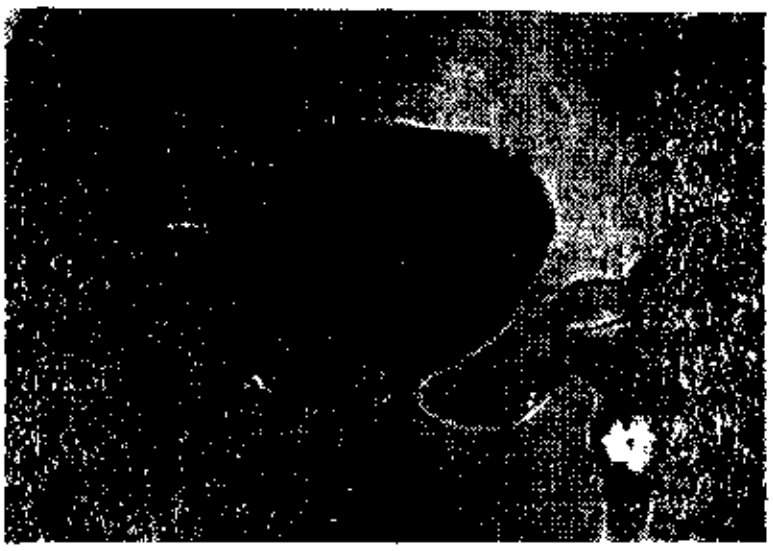

Шәкил 32. 33. Вәрәм кокситиндә буд-чанаг ојнағынын рентгенограмда көрүнүшү (*өз мүшаһидәмиз*).

164- 5

Мүаличәси. Сүмүк-ојнаг вәрәминдә тәтбиг олунан комплекс мүаличә (санатор мүаличә, антибиотикотерапија, антибактериал дәрманлар, ортопедик мүаличә) бурада да тәтбиг олунмалыдыр.

Хәстәлијин диагнозу гојулан кими, ојнаға сакитлик вермәк вә она дүшән ағырлығы максимал дәрәчәдә азалтмаг мәгсәдилә јапышган пластыр васитәси илә даими дартма (әтрафын охуна мүвафиг) тә'мин едилмәлидир. Кәскин ағрылар олдугда (дартма үсулу илә ону сакитләшдирмәк мүмкүн олмадыгда) даирәви коксит кипс сарғысы гојулур. Просес сөндүкдә вә ағрылар азалдыгда, даирәви кипс сарғысы чарпајы илә әвәз олунур. Һәким кипс сарғыларыны гојаркән, әввәлчәдән билир ки, ојнагда һәрәкәтсизлик нәтичәсиндә анкилоз јараначаг, буна көрә дә кипс сарғысыны гојаркән ојнаға функсионал чәһәтдән даһа јахшы, әлверишли вәзијјәт вермәк лазымдыр. Сүзәк (сојуг) абсес баш вермишсә вә бунлар бөјүјүрсә, кәләчәкдә ирин фистулу әмәлә кәлмәмәси үчүн, шприс васитәси илә онун иринини сормаг лазымдыр. Әмәлә кәлмиш фистуллары икинчили инфексијалардан горумалы, экс тәгдирдә ағырлашма баш верә биләр.

Просес сөндүкдән сонра (бу, клиник вә рентгеноложи јолла мүәјјән олунур), хәстәләрә әл ағачынын көмәји илә кәзмәјә ичазә верилир, бу дөврдә чох дигтәтли олмаг лазымдыр, чүнки просес јенидән башлаја биләр.

Чәрраһи мүаличәјә кәлинчә, бу буд-чанаг ојнағы вәрәминдә гисмән кениш шәкилдә тәтбиг олунур: чәрраһи әмәлијјат (некротомија, гәнаәтли резексија, гәнаәтли резексија илә бирликдә ојнагдахили артродез — П. К. Корнев) вәрәм просесинин локализасијасы вә инкишаф мәрһәләси илә әлагәдар олмалыдыр. Фәал чәрраһи мүаличә заманы әтрафын функсијасы нәзәрә алынараг, коррексијаедичи (дүзәлдичи) вә ортопедик операсија едилмәлидир. Әтрафын функсијасыны јахшылашдырмаг үчүн, она дүзкүн истигамәт вермәк мәгсәдилә бурмаалты остеотомија, ојнағын позулмасы заманы ајаға истинад јери етмәк үчүн ојнагданкәнар артродез операсијалары тәтбиг олунур. Белә һалларда анкилоз јаратмаг даһа әлверишлидир. Гејд етмәк лазымдыр ки, бүтүн операсијалар анчаг вәрәм просеси сакитләшдикдән сонра едилмәлидир.

Патоложи чыхыгларын мүаличәсинә кәлинчә, бә'зән сүмүкдән вә јапышган пластыр илә дартма нәтичәсиндә ојнаг башы ојнаг чухуруна дүшүр. Сиркә касасы ичәрисиндә инкишаф едән ғранулјасија тохумасы күтләси, ојнаг башынын ојнаг ичәрисинә дүшәрәк орада галмасына манеә төрәдир. Белә олдуғу тәгдирдә просесин там сакитлик дөврүндә буд-ојнаг чыхығында тәтбиг олунан үсуллар васитәси илә, ојнаг башыны ојнаг чухуруна салмаг лазымдыр.

Т. П. Краснобајевин вердији мә'лумата көрә, ағыр формалы кокситләр заманы ушаглар арасында өлүм 5,3% тәшкил едир. Өлүмүн сәбәби фистулларын нәтичәсиндә амилоидоз, милиар

вәрәм вә башга ағырлашмаларын төрәмәсидир. Апарылан муаличә нәтичәсиндә 50%-дән чох олан сағалма функсионал чәһәтдән јахшы нәтичә верир.

Диз ојнағы вәрәми (gonitis tuberculosa).

Вәрәм гонити ән чох 10 јаша гәдәр ушаглар арасында јајылараг, ики формада олур: 1) синовиал форма, 2) сүмүк формасы.

Синовиал формалы гонит аз (7—10%) тәсадүф едир. Муајинәләр көстәрир ки, илк әввәл вәрәм очағы буд вә гамыш сүмүкләриндә олур, просесин инкишафы нәтичәсиндә сүмүк дағылараг ојнаға ачылыр, вәрәм гонити инкишаф едир. Бә'зән диз гапағы сүмүјү вәрәминдән дә гонит баш верә биләр.

Диз ојнағынын синовиал формалы вәрәминдә, ојнаг дахилинә сероз вә ја сероз-фибриноз маје топланыр, онун һәчми бөјүјүр, ојнаг һидропсу (hydrops genu) әмәлә кәлир. Просес фунгоз шәклә кечдикдә, синовиал гишада вә капсулда инфилтрасија, ојнаг бүкүшләриндә исә гранулјасија тохумасы инкишаф едир. Токсики вә механики тәзјигин тә'сирилә ојнаг гығырдағы тәдричлә һәлл олур вә сорулмаға башлајыр, сонра вәрәм просеси сүмүк тохумасына кечәрәк, сүмүк-ојнаг вәрәми төрәдир. Фунгоз формалы (сүнкәр шәкилли) вәрәмдә диз ојнағы бөјүјүр, тохумасы шишир, дәрисинин рәнки ағарыр. Бу чүр ојнаг вәрәминә кечмишдә мүәллифләр а ғ ш и ш (tumor albus) ады вермишләр.

Диз ојнағынын һидропсу сонракы дөврдә тохумаларын казеоз дағылмасы нәтичәсиндә иринли просесә чеврилиб, харичә ачылыр вә фистул әмәлә кәлмәсинә сәбәб олур.

Диз гапағы сүмүјүндә вәрәм просеси олдугда, ирин билаваситә харичә ачылыр вә ојнагла әлагәдар олмур. Бунун диференсиал диагноз үчүн бөјүк әһәмијјәти вар вә муаличәнин кедишиндә нәзәрә алынмалыдыр.

Клиник мәнзәрәси. Илк дөврләрдә хәстәлик өзүнү һеч бир клиник әламәтләрлә билдирмир. Лакин хәстәләр кәзәндә тез јорулмагдан вә гејри-мүәјјән агрыдан шикајәтләнирләр. Онун клиник әламәтләри просесин ексудатлы (50—70%) вә ја пролифератив (30—35%) формасындан асылыдыр.

Ојнага бахдыгда онун ичәрисинә топланан сероз маједән вә ојнаг капсулунун галынлашмасындан ојнагын һәчминин бөјүдүјү мүәјјән олунур. Бу чүр дәјишикликләр, башга хәстәликләр нәтичәсиндә дә баш вердикдә, вәрәм етиолокијалы сероз синовитләрдән һеч дә ајрылмыр. Муајинәдә температурун 37,2—37,3° олмасы, көкс гәфәсинин рентген мүајинәсиндә трахеобронхиал вәзиләрин вәрәми, вәрәм гонитинин олмасына шүбһәни даһа да артырыр. Әлләмә заманы ојнаг ичәрисинә сероз мајенин топланмасы, синовиал гишанын галынлашмасы вә кобудлашмасы, сағлам ојнаға нисбәтән һәрәкәтин артмасы мүәјјән еди-

лир. Буд əзалəлəринин атрофијасы, Александров симптому вə сүмүкдə ағры нөгтəси тапылыр. Бу дөврдə ојнаг пунксија единлəрсə сероз маје алыныр, сонракы дөврлəрдə сероз маје фибринин гарышмасына көрə буланыр. Синовиал формалы вəрəм гонитиндə, ола билсин ки, просес мəһдудлансын вə бунунла да гуртарсын.

Фунгоз формалы вəрəмдə диз ојнағы бəрабəр дəрəчəдə галынлашыр вə тохумасы өдемли көрүнүр. Ојнағын мүајинəси сапки флүктуасијанын олмасыны көстəрир. Һəгигəтдə исə ојнаг ичəриси маје илə дејил, јумшаг гранулјасија тохумасы илə долудур. Ојнағын функсијасы позулур, һəрəкəти мəһдудлашыр, ағры артыр вə контрактур əламəтлəр тəзаһүр едир. Хəстəлəрин ирадəсиндəн асылы олмајараг, диз ојнағы наһијəсиндə күт бучаг əмəлə кəлдији вəзијјəтдə контрактур баш верир, сонралар исə контрактур дүз бучаг өлчүсүнə гəдəр арта билəр.

Гонитин сүмүк формасында мүшаһидə олунан симптомлар, синовиал формада олан əламəтлəрин ејнидир. Бурада вəрəм сүмүкдəн башладығына көрə, ушаглар анчаг ағрыдан шикајəт едирлəр, ојнагда исə һеч бир əламəт нəзəри чəлб етмир. Просес инкишаф едəрəк ојнаға ачыларса, онда ојнагда гејд олунан əламəтлəр көрүнəр.

Кичик ушагларда диз ојнағы вəрəми кəскин формада башлајыр, температур 38—39°-јə галхыр, ојнагда күчлү ағрылар олур, бу да хəстəлəри даһа чох нараһат едир.

Гонитлəрин кечикмиш дөврлəриндə вəрəм просеси ојнаг бағларыны дағыдыр, нəтиҹəдə патоложи чыхыг əмəлə кəлир.

Рентгенограмда сүмүклəрин остеопорозу диггəти чəлб едир. Əкəр, сүмүк формалы вəрəм оларса, сүмүјүн дəјишиклијə уғрамасы ајдын көрүнүр (шəкил 34, 35).

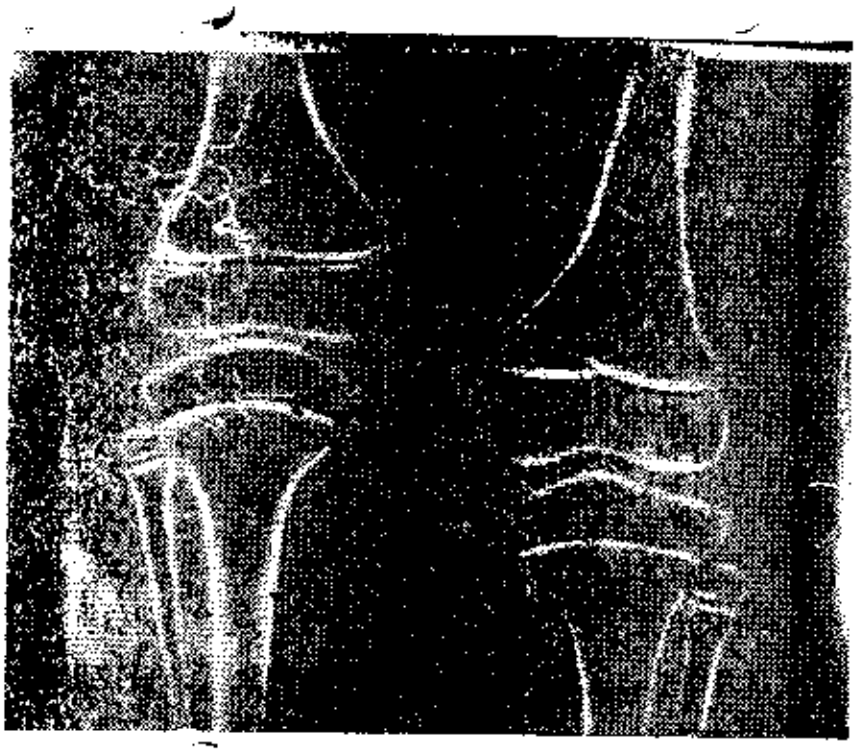

Шəкил 34, 35. **Диз ојнағы вəрəминин** рентгенограмда **көрүнүшү** (*өз мүшаһидəмиз*).

Диференсиал диагноза колдикдә, буну диз ојнағынын сифилиси илә гарышдырмаг олар. Диз ојнағынын сифилисиндә ағры чүз'и олур, ојнағын функсијасы галыр. Вассерман реаксијасы мүсбәт олур, рентгенограмда сүмүкүстлүјүнүн галынлашмасы көрүнүр; бунунла да сүмүк вәрәминдән фәргләнир. Травматик гонитләрдә исә анамнез (травмадан аз вахт кечәндән сонра бу хәстәлијин баш вермәси) белә гонитин башланмасыны, мүаличәдән тез сағалма әламәтләри исә вәрәмин олмамасыны көстәрир.

Бу хәстәлији һабелә Броди абсеси илә дә гарышдырмаг олар, лакин рентгенограмын көмәји илә ону вәрәмдән ајырд етмәк мүмкүн олур.

Мүаличәси. Вәрәм гонитиндә консерватив вә чәрраһи мүаличә апарылыр. Әсас мүаличә үсулу консерватив санатор-ортопедик мүаличәдир. Сүмүк-ојнаг вәрәминә гаршы апарылан үмуми мүаличә тәдбирләриндән әлавә, илк нөвбәдә, јерли мүаличә дә тәтбиг едилмәлидир. Хәстәлијин фәал дөврүндә јатаг режими, коксит кипс саргысы салмагла әтрафа сакитлик верилир, төрәјә биләчәк контрактурун гаршысы алыныр. Бунун үчүн даими дартма јаратмагла ушағын јашына мүвафиг јүк (1,5—3 *кг*) асылыр, диз ојнағы үстүнә исә гумла долу балынч гојулур ки, үстдән тәзјиг етмәклә контрактур гисмән дүзәлсин. Сонралар исә кипс сарғысы салыныр. Просес сакитләшдикдән сонра хәстәләрә әл агачы илә еһтијатла кәзмәјә ичазә верилир.

Чәрраһи мүаличәјә кәлинчә, ушаг јашларында ојнаг резексијасы аз тәтбиг едилир, чүнки бу, сүмүкләрдә бөјүмә просесини сахлајыр, әтрафын гысалмасына сәбәб олур. Буна көрә, резексија 10—12 јашларындан сонра едилмәклә гәнаәтли олмалыдыр. Резексијаја көстәришләр: 1) вәрәм просесинин сөнән дөврүндә сағалманы тамамламаг мәгсәдилә (планлы резексија); 2) көһнәлмиш вә ресидивверән формаларын сакитлик дөврүндә вәрәм просесини ләғв етмәк үчүн; 3) артритдән сонракы дөврдә (фазада) ортопедик мәгсәдлә резексија. Резексија ојнагдан кәнар вә гәнаәтли олмалыдыр; чалышмаг лазымдыр ки, спифизар гығырдаға тохунулмасын (П. К. Корнев).

Операсијанын башга нөвләриндән: ојнаға јахын наһијәләрдә вәрәм просеси мәһдуд олдугда, ону ити гашығлар васитәси илә сағлам сүмүјә гәдәр гашыјараг (секвестрләр варса, онлар чыхарылыр) сонра јараја стрептомисин тозу төкүлүр. Тикишләр гојулур вә үмуми принсип үзрә мүаличә апарылыр.

Диз ојнағында просес сөндүкдән сонра, бурада бүкүлмә анкилозу әмәлә кәлмишсә, буну дүзәлтмәк үчүн Вреден тәрәфиндән тәклиф олунмуш «буд метаплазијасы» операсијасы јахшы нәтичә верир[1].

---

[1] Бизим клиникада бу чүр 5 операсија апарылмыш вә јахшы нәтичә алынмышдыр.

Әлләрин вә ајагларын кичик лүлә сүмүкләринин вәрәми (spina ventosa tuberculosa).

Әлләрин вә ајагларын дараг вә фаланга сүмүкләри диафизинин вәрәминә spina ventosa дејилир. Бу ад она көрә верилмишдир ки, вәрәм просеси нәтичәсиндә сүмүк көпүр, бөјүјүр, ичәриси исә дағылма (казеоз) нәтичәсиндә бошлуға чеврилир. Ән чох јухары әтрафда вә симметрик шәкилдә олур, кичик јашлы ушагларда тәсадүф едир. Башга сүмүкләрин вә ојнагларын, һәтта лимфа вәзиләринин вәрәми илә јанашы олараг баш верир.

Клиникасы. Бармағын лүлә сүмүјү һәртәрәфли бәрабәр шишмәјә вә көпмәјә башлајыр; буна бахмајараг, хәстә ағрыдан шикајәт етмир. Тәдричән просес јумшаг тохумалара јајылдыгча илтиһаблашма, гызарты әламәтләри көрүнүр. Дәри кет-кедә назикләшир вә дешилир, фистул әмәлә кәлир. Фистулдан нәинки узун мүддәт ирин ахыр, һәтта кичик секвестрләр дә харич олур; фаланга вә дараг сүмүкләриндә давам едән вәрәм просеси дагылма нәтичәсиндә онларын гысалмасына, деформасијасына вә функсионал позғунлугларына сәбәб олур (шәкил 36).

Шәкил 36. IV бармагын әсас фалангасынын вәрәми *(И. Г. Руфановдан).*

Рентгенограмда сүмүјүн (хүсусән мәркәзиндә) дағылма очаглары, онун көпмәси көрүнүр; чох заман секвестрин көрүнмәси диагнозу асанлашдырыр.

Мүаличәси. Үмуми вә јерли мүаличә олунмалыдыр: бармаға сакитлик вермәк үчүн шина вә ја кипс сарғысы гојулур. Рентгенограмда бөјүк секвестр көрүнәрсә, ону чыхармаг мәгсәдилә остеотомија едилир вә сүмүк гашыныр, јеринә стрептомитсин тозу төкүб тикиш гојулур.

Базу ојнағы вәрәми (Omarthritis tuberculosa).

Базу ојнағынын вәрәминә ушаг јашларында аз (Тихова көрә 3%) тәсадүф едилир. Ики формада (сүмүк вә синовиал формаларда) олур. Сүмүк формасынын ән чох тәсадүф олунан нөвү гуру

каријес (caries sicca) формасыдыр. Хәстәлик онунла фәргләнир ки, бурада иринләмә вә фистуллар олмур, просес ојнаг капсулундан чыхмыр вә ону бүзүб атрофијалашдырыр. Вәрәм просеси нәтичәсиндә базунун башчыгында вә епифизар гығырдагда позғунлуг, дағылма башлајыр (шәкил 37), бу да кәләчәкдә сүмүјүн бөјүмәмәсинә вә патоложи чыхыға сәбәб олур. Вәрәм просеси бә'зән күрәк сүмүјүнүн ојнаг сәтһиндән вә ја акромион һиссәсиндән башлајыр.

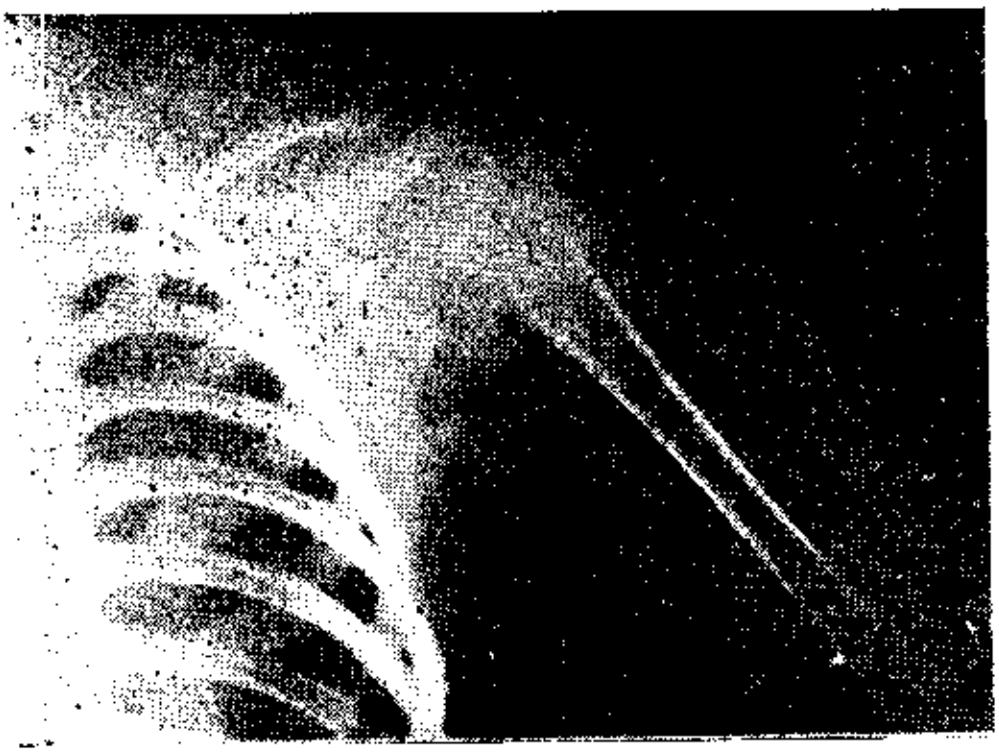

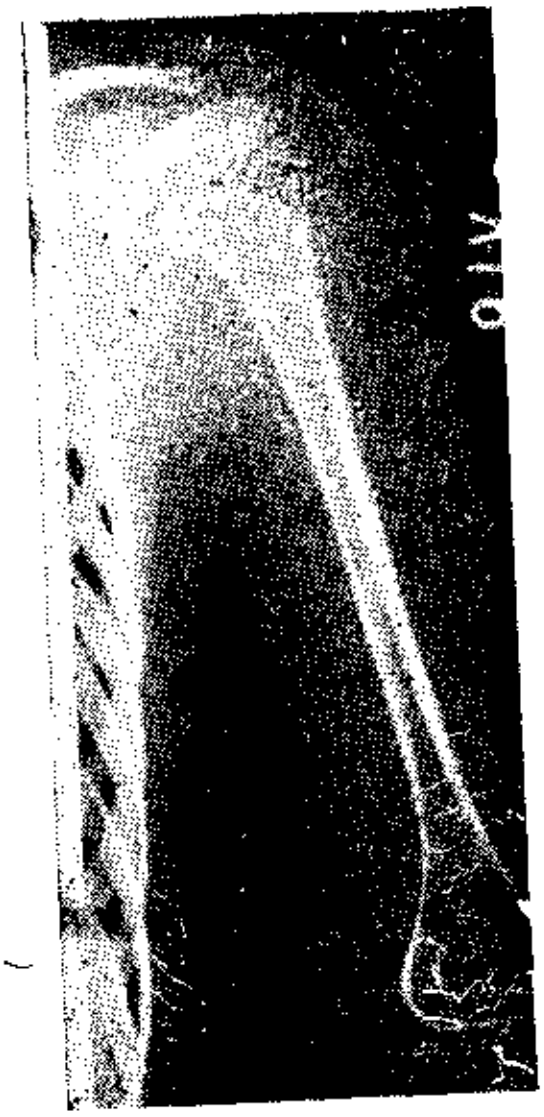

Шәкил 37. 38. Базу сүмүјү вә базу ојнағы вәрәми *(өз мүшаһидәмиз).*

Икинчи — синовиал форма — просес ојнағын синовиал гишасындан башлајыр. Онун ичәрисинә әввәлләр сероз-фибриноз маје топланыр ки, бу да кәләчәкдә иринә чеврилир вә фистуллар төрәјир.

Клиник мәнзәрәси: базу ојнағы наһијәсиндә ағрылар, әлләдикдә ағрынын артмасы, һәрәкәтин (хүсусән, узаглашдырычы вә фырланма һәрәкәтинин азалмасы, сонралар базу наһијәсиндә әзәлә (m. deltoidei) атрофијасыдыр. Әзәләнин атрофијаја уғрамасы илк әламәтләрдәндир, көзә даһа тез чарпыр (хәстә голуну көксүнә сыхыр, әлини тәрпәтмир). Хәстәни һәрәкәт етмәјә мәчбур етсәк, һәрәкәтин мәһдудлуғу көзә чарпмагла, онун күрәк сүмүјү вә базу саһәси (чијин гуршагы) һесабына олдуғу мүәјјән олунур. Температур субфебрил, Пирке реаксијасы мүсбәт олур.

Рентгенограмда остеопороз вә базу сүмүјүнүн башчығынын әһәмијјәтли дәрәчәдә дағылмасы мүшаһидә едилир (шәкил 38).

Мүаличәси. Мүаличәнин әсас принсипи консерватив метод олмалыдыр. Ојнаға раһатлыг вермәк мәгсәдилә, ону фиксасија етмәли. Әкәр просес ексудатив формалы исә, она даирәви кипс саргысы, јүнкүл формада исә — шина сарғысы да гојула биләр. Буну кәләчәкдә һәтта ләчәк сарғысы илә әвәз етмәк олар. Гуру формада сағалма тез (1,5—2 илә кими) баша чатыр.

Дирсәк ојнағы вәрәми.

Ән чох 5 јаша гәдәр ушаглар арасында јајылмышдыр вә базу ојнағынын вәрәминә нисбәтән чох тәсадүф едир. Сағ дирсәк ојнағы сола нисбәтән чох хәстәләнир.

Дирсәк ојнағы вәрәми, ојнаг сүмүкләриндән дирсәк сүмүјүндән вә базу сүмүјү епикондулусундан (даһа чох), мил сүмүјүндән вә olecranon-дан, ојнаға јахын наһијәләрдән, епифиздән (аз) башлајыр вә инкишаф нәтичәсиндә ојнаг ичәрисинә ачылыр. Синовиал формалы дирсәк ојнағы вәрәми аз тәсадүф едир (21 %). Хәстәлик узун сүрүр. Чох заман сүмүкдә јерләшән илкин вәрәм очағы һеч бир агры вермир, өзүнү кичик шишлә көстәрир вә ағры анчаг бәрк һәрәкәт етдикдә төрәјир. Әлдә зәифлик, дирсәк ојнағында һәрәкәтин мәһдудлуғу башланыр. Саид вә хүсусән базу әзәләләри атрофијаланыр, ојнаг наһијәсиндә шишин артмасы һесабына онун гатлары һамарланыр, әлләдикдә ојнаг капсулунун галынлашмасы мүәјјән олунур.

Ојнаг ичәрисиндә фунгоз күтлә артдыгча «ағ шиш» әмәлә кәлир, хәстәдә температур артыр (хүсусән ахшам гыздырмасы олур). Бә'зән ириләмә просеси инкишаф едәрәк, сузәк (сојуг) абсесләрә чеврилир вә хәстәнин вәзијјәти ағырлашыр. Ирин саидин бојунча сүзүләрәк фистуллара чеврилир. Рентгенограмда остеопороз вә ојнағы тәшкил едән сүмүк башчыгларынын дағылмасы, вәрәм очагы вә ојнагарасы саһәнин даралмасы көрүнүр. Чох вахт клиник сағалмадан сонра ојнагда анкилоз галыр.

Мүаличәси. Мүаличә әсасән консерватив олмалыдыр. Сакитлик вермәк мәгсәдилә, кипс вә ја шина гојулур. Кипс саргысы елә гојулмалыдыр ки, (дирсәк ојнағы дүз вә јахуд 110° бучаг алтында бүкүлмүш, супинасија илә пронасија арасында орта вәзијјәтдә олмалыдыр) анкилоз олса да әлдә функсионал позғунлуг чох олмур.

Сүмүк-ојнаг вәрәминин бүтүн формаларында тәтбиг олунан мүаличә бурада да тәтбиг едилмәлидир.

Габырғалар вә дөш сүмүјүнүн вәрәми.

Габыргаларын вәрәминә аз тәсадүф олунур. Орта (V—VIII) габырғаларын вәрәми, башгаларына нисбәтән, чох олур; просес габырғанын өн сәтһиндән башлајыр. Хәстәлијин башланғычындан аз мүддәт кечдикдән сонра, габырға наһијәсиндә абсес әмәлә кәлир. Бә'зән вәрәм просесинә габырға гығырдағы да чәлб олунур (хондрит), бу да узун мүддәт ирин ифраз едән фистулларын төрәмәсинә сәбәб олур.

Хәстәлијин клиник мәнзәрәсинә кәлинчә, башланғыч дөврүндә чүз'и ағры, просес наһијәсиндә азачыг шишкинлик вә иринин топланмасы илә әлагәдар олараг, флуктуасија мүәјјән олу-

нур. Бә'зән сүзәк (сојуг) абсес ашағылара сүзүлүр, буна көрә дә просесин локализасијасыны билмәк чәтинләшир. Рентгенограмда чүз'и деструксија тапылыр.

Дөш сүмүјүнүн вәрәминә дә аз тәсадүф олунур, просес ән чох дөш сүмүјүнүн дәстәји наһијәсиндә, габырға илә бирләшән наһијәдә олур, бу заман гығырдаг да вәрәмә тутула биләр.

Бурада да јухарыда олдуғу кими, хәстәлик өзүнү сүзәк (сојуг) абсесин әмәлә кәлмәси илә көстәрир. Сүзәк абсес бә'зән дөш сүмүјүнүн арха сәтһиндә дә јерләшә биләр. Дөш сүмүјү вәрәминдә, башга сүмүк вәрәминә нисбәтән, абсесләр даһа тезликлә харичә ачылараг, фистула чеврилир.

Диагнозун дүзкүнлүјү үчүн рентгенографијадан, Пирке вә Манту реаксијаларындан истифадә олунмалыдыр.

Мүаличәси — үмуми гајда үзрә апарылыр. Бә'зән чәрраһи үсулла да мүаличә јахшы нәтичә верир. Бунун үчүн көстәриш — габырғада секвестрләрин олмасыдыр. Габырғанын вәрәмә чәлб олунмуш һиссәси резексија едилир, бунунла бирликдә фистул да бојламасына кәсиләрәк арадан галдырылыр. Сағлам тохума һиссәсинә тикиш гојулур. Буна бахмајараг, сонрадан вәрәмә гаршы спесифик дәрманларла мүаличә едилмәлидир.

Топуг ојнағы вә ајаг сүмүкләринин вәрәми.

Топуг ојнағы вә ајаг сүмүкләринин вәрәми, сүмүк-ојнаг вәрәминин 5%-ни тәшкил едир. Топуг ојнағы вәрәми 5 јаша гәдәр ушагларда, ашыг-дабан ојнағы вә башга ајаг сүмүкләринин вәрәми исә бөјүк јашларда тәсадүф едир. Сағ вә сол тәрәфләр ејни дәрәчәдә вәрәмә тутулур, икитәрәфли просес исә аз тәсадүф едир. Бурада просес чох заман сүмүкдән башлајыр, синовиал гишадан демәк олар ки, һеч вахт башламыр; сонрадан исә ојнаға кечә биләр. Ашыг сүмүјү вәрәмә ән чох чәлб олур, тезликлә фистул верир.

Хәстәләрин илк шикајәтләри — ајагда вә ојнаг наһијәсиндә олан ағрылардыр. Ағрыдан хилас олмаг үчүн, хәстәләр ојнаға дүшән тәзјиги азалтмаға чалышырлар. Буна көрә дә, тәзјиги бармагларын үзәринә салараг ахсаја-ахсаја кәзирләр. Ојнағын арха наһијәсиндә, Ашил вәтәринин јан сәтһләриндә шишкинлик тапылыр. Просес инкишаф етдикчә, топуг ојнағынын ачылма функсијасы мәһдудлашыр, балдырда әзәлә атрофијасы башлајыр; Александров симптому мүсбәт олур. Топуг ојнағы өз вәзијјәтини дәјишир, ејбәчәрләшир (атајаглылыг — pes equinus), јерли температур артыр, әмәлә кәлән ирин вәтәр јатаглары истигамәтиндә ахараг, дәринин назик олдуғу јердә дешир вә фистула чеврилир.

Бә'зән ушагларда вәрәм просесинә тәкчә дабан сүмүјү чәлб олур (хүсусән мәркәзи һиссәси), бурада казеоз иринли дағылма просеси башлајыр, сағалма просеси узун сүрүр.

Диагнозу тəсдиг етмəк үчүн рентгенографија едилир, бу заман сүмүкдə остеопороз, јахуд мəһдуд вəрəм очағы көрүнүр.

Мүаличəси. Əн јахшысы еркəн олараг санатор-ортопедик мүаличə тəтбиг етмəкдир. Раһатлыг вə сакитлик вермəк үчүн кипс сарғылары гојулур. Əкəр ајагда деформасија варса (контрактур нəтичəсиндə), габагча ајаг дүзəлдилир, (наркозла) сонра исə кипс сарғысы гојулур. Просес сакитлəшдикдəн сонра əл ағачынын көмəклији илə кəзмəјə ичазə верилир. Белə ушаглар евдə патронаж хидмəти шəраитиндə мүаличə олунмалыдыр.

Бојнун лимфа вəзилəринин вəрəми (Lymphadenitis tuberculosa).

Бојнун лимфа вəзилəринин вəрəми үмуми вəрəм просесинин јерли формасы олмагла, тəдричəн инкишаф едəн спесифик просесдир. Илкин мəнбəји удлаг наһијəсиндə јерлəшəн лимфоид тохумадыр, бə'зəн вəрəмин диссеминасијасы нəтичəсиндə дə баш верə билəр.

Клиникасы. Просес m. sternocleidomastoidei өн вə арха сəтһлəриндə јерлəшир, бə'зəн исə чəнəалты лимфа вəзилəриндəн башлајыр. Вəрəм просеси ағрысыз башлајыб, тəдричəн инкишаф едир; вəзилəр кетдикчə бөјүјүр, əллəнилир вə консистенсијасы бəрк олур. Вəрəмə тутулмуш лимфа вəзилəри илк əввəл ајрылыгда əллəнилир, лакин просес лимфа вəзисиндəн əтраф тохумалара кечдикдə, ону да просесə чəлб едир (периаденит). Бу дөврдə лимфа вəзилəри бир-биринə гарышараг пакет шəклиндə əллəнилир. Ушагда ағрылар артыр, температур субфебрил характер дашыјыр; хəстə арыглајыр, рəнки авазыјыр. Просес јазда гисмəн кəскинлəшир. Мүаличə олмадыгда, казеоз дағылма нəтичəсиндə лимфа вəзилəринин мəркəзиндə флуктуасија мүəјјəн олунур, сонра бу дешиклəрəк узун сүрəн фистула чеврилир.

Мүаличəси. Консерватив үсулла олур: стрептомисин, ПАСТ вə фтивазид тə'јин едилир. Хəстəлијин кечикмиш формалары олдугда, чəрраһи үсулла мүаличəдəн сонра, јенидəн стрептомисин, ПАСТ вə фтивазид тə'јин едилир.

IV ФƏСИЛ

ЗƏДƏЛƏНМƏЛƏР, СЫНЫГЛАР ВƏ ЧЫХЫГЛАР.

Ушагларда сыныгларын хүсусијјəтлəри вə мүаличəси.

Ушагларда сүмүк тохумасынын морфоложи вə физики хүсусијјəтлəри, онларда сыныгларын нөвлəрини вə мүаличə мүддəтини бөјүклəрдəн фəрглəндирир.

Ушагларда сүмүк вə сүмүкүстлүјүнүн еластиклији, ону əһатə

едән јумшаг тохумалар илә сых әлагәдардыр. Ушаг һүндүрлүкдән јыхыларкән епифизар һиссәдә јерләшән гығырдаг санки бир јастыг кими зәрбәнин тә'сир гүввәсини азалдыр, бу биоложи амилләрә әсасән ушаглар арасында бөјүкләрә нисбәтән, јыхылма нәтиҹәсиндә сыныглар аз олур.

Сүмүкүстлүјүнүн галын, мөһкәм вә еластик олмасы, бојун артмасына мәхсус епифизар гығырдаг ушаглар арасында хүсуси формалы сыныға сәбәб олур ки, бөјүкләрдә бунлар тәсадүф етмир. Ушагларда тәсадүф олунан бу сыныглар натамам сыныглар (infracturae incompletae) групуна аиддир: а) г ы р ы л м а — (infrationes) сүмүкүстлүјү мөһкәм вә еластик олдуғуна көрә, сүмүк бүкүлдүкдә бир тәрәфдән сынырса да әкс тәрәфдә сынмајараг галыр (јашыл будаг бүкүләркән бир тәрәфдән сындығы кими); б) с у б п е р и о с т а л (сүмүкүстлүјүалты) с ы н ы г — сүмүк тохумасы, сүмүкүстлүјүнә нисбәтән аз еластик олдуғундан кәнардан олан тә'сирдән сүмүк сыныр, лакин сүмүкүстлүјү өз тамлығыны мүһафизә едир (бунлар саид вә балдыр сүмүкләриндә тәсадүф едир); в) е п и ф и з и о л и з — сүмүк учларында јерләшән бој епифизар гығырдағы травманын тә'сирилә сүмүјүн диафиз һиссәсиндән гопараг ајрылыр вә јерини дәјишир. Епифизиолизи төрәдән травманын механизми бөјүкләрдә чыхыглара сәбәб олур. Епифизиолиз сүмүк учларынын о һиссәсиндә мүшаһидә олунур ки, ојнаг капсулу епифиз гығырдағына бағланыр.

Сыныгларын клиник кедиши вә диагнозунун мүәјјән едилмәси бөјүкләрдә олдуғундан әһәмијјәтли дәрәҹәдә фәргләнмир. Ушагларда сынығын мүалиҹәсиндә үч әсас принсип тәтбиг етмәк: а) сыныг учларыны репозисија етмәк; в) дүзәлдилмиш сүмүк учларыны, сүмүкләшмә тамамланана гәдәр, ејни вәзијјәтдә сахламаг; г) сынмыш сүмүјүн анатомија вә функсијасыны бәрпа етмәк лазымдыр.

Сыныгларын мүалиҹәсиндә әсасән фиксасијаедичи кипс сарғылары (лонкетләр), дәри вә скелети функсионал дартма үсуллары тәтбиг едилир.

Ушаглар арасында сыныгларын ҹәрраһи үсулла мүалиҹәси хүсуси көстәришләр олдугда (дүз битишмәјән сыныглар, сүмүк учлары арасына әзәлә вә ја фассија тохумасынын кечмәси, — interpositio нәһајәт, наркозла репозисија етмәк мүмкүн олмадыгда тәтбиг едилир.

Сыныгларын сүмүкләшмә (габар әмәлә кәлмәси) дөврү ушагларда, бөјүкләрә нисбәтән, гыса олур.

Кәллә вә бејин тохумасынын зәдәләнмәләри.

Ушаг јашларында кәлләнин зәдәләнмәләри, бүтүн зәдәләнмәләрин чох фаизини (27—41,4%) тәшкил едир (С. Д. Терновски, Н. Г. Дамје, У. Ј. Русадзе вә б.) вә бунларда өлүм фаизи

јүксәк олур. Зәдәләнмәләрин сәбәби нәглнјјат васитәләри (автомобил, трамвај, велосипед, троллејбус) һүндүрлүкдән (балкон, ағач, һасар) јыхылмагдыр. Ән чох 5—10 јашлы ушаглар арасында мүшаһидә едилир, бу да онунла изаһ едилир ки, һәмин ушаглар бөјүкләрин нәзарәтсизлији үзүндән мәишәтдә, ичтимаи јерләрдә өзләрини апара билмирләр. Гызларда, огланлара нисбәтән, 2 дәфә аз олур.

Зәдәләнмәнин механизми 2 група бөлүнүр: 1) васитәсиз зәдәләнмә — кәлләјә һәр һансы бир бәрк әшја илә вурулмасы, һәрәкәтдә олан башын һәрәкәтсиз чисмә дәјмәси; 2) васитәли зәдәләнмә — ајаг үстә һүндүрдән јыхылма, чәнәалты наһијәсинә зәрбә енмәси. Кәлләнин агыр травмаја уғрамасына бахмајараг, ушаглар бунлары бөјүкләрә нисбәтән јүнкүл кечирирләр. Бунун сәбәбләри: 1 — ушагларда кәллә сүмүкләри тикишләринин мөһкәмләнмәмәси, бу да сүмүкләрин сынма нәтичәсиндә јерләринин дәјишмәсинә сәбәб олур; 2 — кәллә сүмүкләринин чох еластики олмасына сәбәб сүмүјүн тәркибиндә дузларын аз олмасыдыр; 3— субарахноидал саһәнин бөјүк вә мајс илә долу олмасы травманын бејнә тә'сирини азалдыр.

Ушагларда кәллә сүмүкләринин бир хүсусијјәти дә ондан ибарәтдир ки, сүмүк чатламасы кәллә гөвсүндән башлајараг онун әсасына доғру узаныр, чүнки тәпә сүмүкләри өз еластиклијини узун мүддәт мүһафизә етдији һалда, кәллә әсасы сүмүкләри бәрк консистенсијалы олур.

Кәллә зәдәләнмәләрини ики јерә бөлмәк олар: 1 — кәлләнин јумшаг тохумаларынын зәдәләнмәләри; 2— кәллә сүмүкләринин зәдәләнмәләри.

Кәлләнин јумшаг тохумаларынын зәдәләнмәләри.

Јумшаг тохумаларын зәдәләнмәләри мүхтәлиф амилләрин (доғум, јыхылма, күт әшја илә вурулма) тә'сириндән баш вериб гапалы вә ачыг формаларда олур.

Гапалы зәдәләнмәләр чох тәсадүф едир.

Клиникасы. Зәдәләнән наһијәдә агрылы шиш, гансызма вә инфилтрасија олур. Зәдәләнмәдән сонра төрәјән һематома дәјирми вә ја јајылмыш формаларда олур. Әкәр һематома дәјирми исә, бу онун јумшаг тохумаларын ичәрисиндә олмасына дәлаләт едир, јајылмыш формада исә јумшаг тохумаларын алтында олмасыны көстәрир (шәкил 39).

Бә'зән доғум заманы кәлләнин һәчми доғум јолларына үјгун кәлмәдикдә, бурадан кечәркән үјгунлашма мәгсәди илә кәллә сүмүкләри бир гәдәр јерләрини дәјишир. Бу заман травмадан сүмүкүстлүјү сојулур, алтына ган топланыр, бу ади һематомалардан һәчм е'тибары илә хејли бөјүк, әсасы исә кениш олур. Буна кефалоһематома дејилир. Кефалоһематома чох заман кәлләнин јан сәтһиндә вә ја әнсә наһијәсиндә јерләшмәк-

лә, доғумдан бир нечә күн кечмәсинә бахмајараг, бөјүјүр вә артыр. Әлләдикдә — ајдын флүктуасија, әтрафында исә бәркләшмиш инфилтрат мүәјјән едилир.

Кефалоһематоманын бир хүсусијјәти дә вардыр ки, ади һематомалара нисбәтән кеч сорулур. Буна көрә дә сорулма чох узун сүрәрсә, асептика гајдаларына бүтүнлүклә риајәт етмәклә шприс васитәси илә сорулмалыдыр. Башга һематомалар вә шишләр исә 4—5 күн әрзиндә һеч бир мүаличә едилмәдән дә сорулур.

Шәкил 39. Кәлләнин јумшаг тохумасынын зәдәләнмәсиндән әмәлә кәлән һематома (*өз мүшаһидәмиз*).

Кәлләнин јумшаг тохумаларынын ачыг зәдәләнмәләри сиври вә ја сүрүшкән күт аләтләрин тә'сириндән төрәјир, зәнкин ган дамарлары олдуғундан күчлү ганамаја сәбәб олур. Јара дәри илә апоневрозда јерләшдикдә ағзы араланмыр, чүнки дәри илә апоневроз тохумалары арасында фиброз атмаларла әлагә вардыр, эксинә, апоневроз зәдәләнмиш олдугда, онун сүмүкүстлүјү гаты илә јумшаг (бош) тохума васитәсилә әлагәдар олмасына көрә, јара азча аралы галыр вә дәјишир.

Мүаличәси. Түкләр гырхылыр, јаранын әтрафы ишләнилир, јерли кејитмәдән сонра тикиш гојулур. Башда тохумаларын ганла јахшы тәчһиз олмаларына көрә, јараланмадан 24 саат кечмәсинә бахмајараг, ади үсулла чәрраһи ишләмәдән сонра да тикиш гојула биләр. Тикиш гојмаздан габаг сүмүк тохумасында сыныгын олмасыны мүәјјән етмәк мәгсәди илә бахмаг вә јохламаг лазымдыр. 7-чи күнү тикиш сөкүлмәлидир.

Кәллә сүмүкләринин зәдәләнмәләри.

Ушагларда кәллә сүмүкләринин травмаја чох мә'руз галмасына бахмајараг сыныглар аз раст кәлир; эксинә, сүмүјүн галынлығынын вә мөһкәмлијинин аз олмасы нәтичәсиндә, бејин тохумасы бөјүкләрдә олдуғуна нисбәтән чох зәдәләнир.

Сыныгы төрәдән гүввәнин тә'сир күчүндән вә истигамәтиндән асылы олараг, кәллә сүмүјүндә бир нечә нөв сыныға раст кәлмәк олур:

а) импрессион сыныг — кәллә сүмүјүнүн мәһдуд јеринә ендирилән зәрбәдән о наһијәдә натамам-гыфвары сыныг әмәлә кәлмәклә, кәллә дахилинә кириб бејнә тәзјиг едир, јәни заманда сыныг мәркәзиндән әтрафда олан сүмүкләр шүавары

вә ја даирәви чатламалар верир ки, буна **импрессион кәллә сыныгы** дејилир;

б) **депрессион сыныг** — кәллә сүмүјү наһијәсинә сәтһи бөјүк олан чисмин перпендикулјар зәрбәси нәтиҹәсиндә сүмүк там сынараг кәллә бошлуғу ичәрисинә јеријир вә бејин тохумасына депрессив тәзјиг көстәрир. Буна **кәллә сүмүкләринин депрессион сыныгы** дејилир (шәкил 40);

Шәкил 40. Кәллә сүмүкләринин депрессион сыныгы (өз мүшаһидәмиз).

в) **хәтти сыныг вә чатлама** — зәрбә енән нөгтәдә кәллә сүмүкләриндә сыныг вә ја чатлама баш верир, бу да бир хәтт үзрә јајылараг, ја сүмүк тикишләриндә, јахуд кәллә әсасында гуртарыр.

Ушагларда кәллә сүмүкләринин **ачыг вә гапалы** сыныгларына раст кәлирик; ән чох гапалы формалар олур. Тәпә сүмүкләринин сыныгы, кәллә әсасы сыныгына нисбәтән, чох тәсадүф едир, лакин онун диагнозу асанлыгла мүәјјән едилә билир.

Клиникасы. Зәдәләнмиш наһијәдә шишкинлик, әлләмә заманы ағры мүәјјән едилир; шишкинлик вә ја гансызма мүхтәлиф бөјүклүкдә олур. Әкәр импрессион вә депрессион сыныглар варса, әлләмәдә сыныгын кәнары вә тәзјиг едән һиссә мүәјјән едилир; һематома бөјүк олдугда буну билмәк мүмкүн олур, ајдын флүктуасија һисс едилир. Хәтти чатлама вә ја сыныг олдугда, хәстәдә тәкҹә ағрыјан наһијә мүәјјән едилир. Бә'зән сыныг хәтти сүмүкләрин тикиши наһијәсиндә гуртармасына көрә, тикишләрин јерләрини дәјишдирир. Бу заман бејнин сәрт гишасы да зәдәләнәрсә, бејин мајеси нәбзвурма илә апаневроз тохумасы алтына топланыр, бу исә флүктуасија илә мә'лум олур. Һематомадан ајырмаг үчүн диггәтли мүајинәдә флүктуасијанын нәбзвурмасы мүәјјән едилир ки, бу да бејин бошлуғу илә әлагәни көстәрир. Һематоманын нәбзвурмасы 2—3 күндән сонра јох олур.

Кәллә сүмүкләринин сыныгы, зәрбә дәјән нөгтәдә дејил, бу нөгтәнин әкс тәрәфиндә јерләшән сүмүкдә дә баш верир. Бу, сыныгы төрәдән гүввәнин бејин мајеси васитәси илә нәгл олунмасы илә изаһ олунур. Кәллә сүмүкләринин сыныгы әксәрән бејин силкәләнмәси вә бејин зәдәләнмәси илә бир анда мүшаһидә олунур. Буна көрә, кәллә сүмүкләри сыныглары заманы баш

ағрысы (мүхтәлиф дәрәчәдә), баш кичәлләнмәси, хәстә ушағын гулағында санки күј, өјүмә, гусма, шүурун итмәси вә неврложи симптомлар мүшаһидә олунур. Кәскин зәдәләнмәләрдән сонра ушагларда ојанма вә сонра ләнкимә әламәтләри мүшаһидә едилир, бу да бејин габығынын функсијасынын динамик позғунлуғу илә изаһ олунур. Психи ојанма заманы нәбз тез-тез вурур, артериал ган тәзјиги ендији һалда (бә'зән арта да биләр), веноз вә онурға бејин мајесинин тәзјиги јүксәлир. Кәллә сүмүкләринин сыныглары бејин силкәләнмәси илә бирликдә олдугда, ојанма вә ләнкимә фазалары тез кечдији һалда, бејин тохумасы зәдәләнмәләри олдугда бу әламәтләр 5—10 күнә гәдәр сүрүр.

Кәллә сүмүкләри сыныгларынын диагнозу рентгенографија васитәси илә мүәјјән едилир.

Мүаличәси. Кәллә сүмүкләринин сыныглары әсасән консерватив үсулла мүаличә едилир. Чәрраһи үсулла мүаличә анчаг компрессион вә ағыр формалы импрессион сыныгларда едилир, јә'ни кәллә бошлуғу дахилинә кирмиш сүмүк гәлпәси декомпрессија едиләрәк, өз јеринә гојулдугдан сонра јара тикилир. Кичик ушагларда бә'зән кәллә сүмүкләри натамам сынараг ичәријә доғру әјилир (еластик олдуғуна көрә). С. Д. Терновскинин мүшаһидәсинә көрә, бу өз-өзүнә дүзәлир вә сағалыр.

Кәллә сүмүкләринин ачыг сыныглары.

Кәллә сүмүкләринин ачыг сыныглары ушаглар арасында аз тәсадүф едир. Јумшаг тохумаларын јараланмасы илә (кәсилмә, әзилмә, дешилмә) бир вахтда сүмүкләрдә дә сыныг олур. Инфексија гапысынын олмасы, кәләчәкдә иринли менинкитин, енсефалитин вә бејин абсесинин инкишафы үчүн шәраит јарадыр. Кәлләнин ачыг сыныглары заманы бејин тохумасынын силкәләнмәси, әзилмәси вә парчаланмасы — дидилмәси ола биләр, нәтичәдә бејин тохумасынын реактив өдеми инкишаф едир.

Кәллә сүмүкләринин ачыг сыныглары заманы бејнин сәрт гишасы зәдәләнмәјә дә биләр. Belә формалы ачыг сыныглар бејнин сәрт гишасынын зәдәләнмәләринә нисбәтән аз ағырлашмыш олур. Бејнин сәрт гишасынын зәдәләнмәләриндә микробларын бејин тохумасына кечмәси үчүн имкан олур, ејни заманда бејин мајесинин (ликвор) вә тохумасынын харичә ахмасына (пролапс) имкан јарадыр. Лакин јара каналы диварынын реактив шишмәси (өдеми) нәтичәсиндә, о, сүмүк диварына сыхылыр, бејин тохумасынын харичә ахмасы дајаныр, ејни заманда ликворреја вә инфексијанын бејин тохумасы дахилинә икинчили дүшмәсинин гаршысы алыныр. Бу заман енсефалит әламәтләри, хәстәнин вәзијјәтинин ағырлашмасы илә бир вахтда бејин тохумасы зәдәләнмәсинин үмуми вә јерли әламәтләри ашкар олур. Сыныгын дәрәчәсини өјрәнмәк үчүн рентгенографија ичра едилмәлидир.

Мүаличәси. Јара әтрафы јумшаг тохумалар чәрраһи үсулла

ишләндикдән сонра сүмүк гырынтыларындан, јад чисимләрдән тәмизләнилир, бејнин сәрт гишасы јохланыр. Әкәр зәдәләнмә варса, парчаланмыш дидилмиш сәрт гишанын кәнары кәсилир. Бејин тохумасы чох еһтијатла јохланмалы, дахилдә јерләшән јад чисмин чыхарылмасы мүмкүнсә онлар чыхарылыр. Бејнин сәрт гишасында әмәлә кәлмиш дефекти өртмәк үчүн, Брјуниг — Бурденко пластика методундан (ики гатдан ибарәт олан бејнин сәрт гишасынын үст гаты дефектин өлчүсүнә мүвафиг сојулур вә дефект наһијәсинә гојулараг тикилир) истифадә едилир. Әкәр бејнин дахили тохумасындан јад чисмин чыхарылмасы мүмкүн олмазса, бејнин сәрт гишасы пластикасы ичра едилмир. Јара сәтһи антибиотикләрин мәһлулу илә јујулдугдан сонра, кәлләнин јумшаг тохумалары тикилир вә резин дренаж гојулур. Операсијадан сонракы дөврдә антибиотикләр илә вә деһидротасион мүаличә апарылыр.

Кәллә әсасы сүмүкләринин сыныглары.

Кәллә әсасы сүмүкләринин сыныглары, тәпә сүмүкләри сыныгларындан аз олур вә ән ағыр сыныглардан һесаб едилир, чүнки кәлләнин башга сүмүкләринин сыныгларына нисбәтән өлүм фаизи чох јүксәк олур. Тәпә сүмүкләринин травмаларында сыныг хәтти ашагылара јајылараг, кәллә әсасы сыныгыны төрәдир, чүнки кәллә сүмүкләри ушагларда өз еластиклијини мүһафизә етдији һалда, кәллә әсасы сүмүкләри бәрк вә аз еластик олур. Алын сүмүјүнә дәјән зәрбәдән сыныг хәтти кәллә әсасынын өн чухуруна, тәпә вә кичкаһ сүмүјү сыныглары кәллә әсасынын орта чухуруна, әнсә сүмүјү сыныг хәтти исә кәллә әсасынын арха чухуруна, бә'зән дә кичкаһ сүмүјүнүн пирамид һиссәсинә гәдәр јајылыр. Сыныг хәтләринин әсас сүмүјүндән, хәлбирвары вә кичкаһ сүмүјүнүн пирамид һиссәләриндән кечмәси, кәллә бошлугу илә гулаг вә бурун бошлуглары арасында әлагә төрәдир. Бу исә кәллә әсасы сыныгыны ачыг сыныглара чевирир, инфексијанын кечмәси үчүн шәраит јарадыр.

Клиникасы. Belә сыныгларда хәстәләр чох вахт шүурларыны итирир, нараһат олурлар; өјүмә вә гусма мүшаһидә едилир. 1—2 күн кечдикдән сонра, сыныг хәттинә мүвафиг јердә — өн әсас чухурунда исә көзләрин әтрафынын јумшаг тохумаларында (ејнәк симптому) вә ја кичкаһ сүмүјү мәмәвары чыхынтысы наһијәсиндә ганчырлар мүшаһидә олунур. Агыр формалы сыныгларда гулагдан вә бурундан ган вә ликвор ахмасы мүшаһидә едилир.

Мүаличә мәгсәди илә, инфексија кәллә әсасына кечмәсин дејә, гулаг вә бурун дәликләри силиндикдән сонра, стерил тампон илә онлары тыхамаг лазымдыр. Кәллә әсасындан чыхан чүт синирләрин (хүсусән III, V, VI, VII вә VIII) функсионал позгунлуглары ашкара чыхарылмалыдыр. Үзүн периферик һиссәсинин парези сыныгын кичкаһ сүмүјүнүн пирамид һиссәдән кечмәсинә дәлаләт едир. Хәстәләрин ағыр вәзијјәти, онлары рент-

женоложи үсулла мүајинә етмәјә имкан вермир. Бунсуз да кәллә әсасы сыныглары анчаг 25—30% һалда рентгенографија васитәси илә тәсдиг едилир. Кәллә әсасы сыныглары олан хәстәләр еһтијатла мүајинә олунмалыдыр, бә'зән чүз'и бир һәрәкәт белә өлүмә сәбәб ола биләр.

Консерватив мүаличә апарылмалыдыр. Мүаличә бејин өдеминә (деһидрататсија) вә инфексијаја гаршы апарылмалы, чүнки кәллә әсасы сыныглар бә'зән менинкитә сәбәб олур. Сон заманлар антибиотикләрин тәтбиги, хәстәләрә гуллуғун јахшылашмасы нәтичәсиндә кәллә әсасы сыныгларындан өлүм фаизи әһәмијјәтли дәрәчәдә азалмышдыр.

Бејин тохумасынын зәдәләнмәләри.

Бејин тохумасынын гапалы зәдәләнмәләри 3 симптомо-комплекс — б е ј и н с и л к ә л ә н м ә с и (commotio cerebri), б е ј и н с ы х ы л м а с ы (compressio cerebri) вә б е ј и н с ә р п м ә с и (contusio cerebri) шәклиндә тәсадүф едир. Һәр үч форма зәдәләнмәдә мүшаһидә олунан бејин өдеми, бејнин вә хүсусән онун габыг һиссәсинин һүчејрәләринин функсионал позғунлуғу дәрәчәсиндән асылы олараг, хәстәлијин клиник әламәтләри мүвафиг тәрздә тәзаһүр едәчәкдир.

Бејин силкәләнмәси — механики гүввәнин сүр'әтлә тә'сир етмәси нәтичәсиндә бејин һүчејрәләриндә молекулјар дәјишмә, узунсов бејиндә исә кичик гансызмалар мүшаһидә едилир.

Бејин сәрпмәси — онун зәдәләнмәси демәкдир, зәдәләнмә травманын олдуғу наһијәдә вә ја травмаја мә'руз галан наһијәнин әкс тәрәфиндә јерләшән бејин тохумасында мүшаһидә едилир.

Бејин сыхылмасы. Бејиндахили ганамада (һематома) вә ја кәллә сүмүкләри сындыгда, гәлпәнин кәллә бошлуғу ичәрисинә кирмәси нәтичәсиндә, бунлар бејин тохумасыны басыр вә бу, патоложи һалын баш вермәсинә сәбәб олар.

Бејин силкәләнмәсиндә үмуми бејин әламәтләриндән: шүурун итмәси, гусма, ретроград амнезија, тәнәффүс вә үрәк ган-дамар системләриндә функсионал позғунлуглара раст кәлмәк олур. Бејин силкәләнмәси заманы шүурун итмәси ән чох характер әламәтдир (75—80%), бир нечә дәгигәдән, бир нечә саата гәдәр, һәтта чох да давам едә биләр. Хәстәләр, хүсусән ири ушаглар баш ағрысындан, баш кичәлләнмәсиндән, гулагларында күјдән вә ја «гулаг батмасындан», јухучуллугдан шикајәтләнирләр. Әтрафа олан марағын итмәси, иштаһсызлыг вә бә'зән јухусузлуг мүшаһидә едилир. Нәбзин мүајинәси онун долғунлуғунун, ритминин дәјишмәсини вә сүр'әтләнмәсини (110—140) көстәрир. Әкәр бејиндахили тәзјиг артарса (өдем, дахили ганама нәтичәсиндә) нәбзин вурғулары азалачаг (брадикардија) вә долғунлуғу артачагдыр. Бу әламәт вагус мәркәзинин гычыгланмасы илә изаһ олунур.

Бејин силкәләнмәсинин ағырлығыны көстәрән әламәтләр шүурун узун мүддәт итмәси илә бирликдә веноз ган тәзјигинин артмасыдыр. Веноз ган тәзјигинин 200—250 *мм* су сүтуну тәзјигинә бәрабәр дәрәчәдә галхмасы бејин силкәләнмәсинин ағыр формада олмасыны көстәрир (Р. Усадзе) (ушагларда веноз ган тәзјиги 80—120 *мм* су сүтуну тәзјигинә бәрабәрдир). Бејин силкәләнмәсиндә мүшаһидә олунан ојанма вә ләнкимә фазалары тез кечиб кедир, бу да онун клиник кедишиндә сағалманын јахшы олачағыны көстәрир.

Бејин тохумасынын сәрпмәси — ән агыр зәдәләнмә һесаб олунур. Характер чәһәти бурасындадыр ки, клиникасында үмуми бејин әламәтләри илә бир вахт бејин тохумасынын зәдәләнмиш һиссәсиндә мүвафиг јерли невроложи әламәтләр мүәјјән едилир, буна к о м м о с и о н — к о н т у з и о н синдром да дејилир. Бејин тохумасынын зәдәләнмәси әксәрән кәллә сүмүкләринин сыныгы илә бир заманда тәсадүф едир. Буна бахмајараг, бә'зән кәллә сүмүкләри сынмадығы һалда, бејин тохумасынын кәскин зәдәләнмәләрини көстәрән әламәтләр (үмуми ләнкимә, бејнин зәдәләнмиш һиссәсинә мүвафиг функсијадан галма) мүшаһидә олунур; әксинә, кәллә сүмүкләринин кениш саһәдә сынмасына бахмајараг, бејин тохумасы зәдәләнмәјә мә'руз галмыр.

Бејин тохумасынын ағыр зәдәләнмәси заманы шок әламәтләри, веноз, бејиндахили вә онурға бејни мајеси тәзјигинин артмасы мүшаһидә олунур. Бејин тохумасынын кәскин зәдәләнмәси үчүн характер олан ојанма вә ләнкимә фазалары узун сүрүр вә диференсиал диагноз үчүн әһәмијјәтли әламәтдир. Сонракы дөврдә бејин өдеми әламәтләри, шүурун итмәси, гычолма, тәнәффүс ритминин позулмасы (Чејн-Стокс), нәбзин вургулары азалыр, долғунлугу вә кәркинлији артыр; хәстәнин вәзијјәти ағырлашыр.

Мүаличәси. Кәлләнин ганалы зәдәләнмәләриндә вә бејин тохумасынын зәдәләнмәләриндә әсас мүаличә — бејин тохумасы функсијасыны нормаллашдырмагдан, тәнәффүс вә ган дөвранында мүшаһидә олунан функсионал позғунлуглары низама салмагдан ибарәт олмалыдыр. Бејин тохумасынын зәдәләнмәси шока сәбәб оларса, она гаршы комплекс мүаличә тәтбиг едилмәлидир. Хәстәјә там раһатлыг верилир, башына буз гојулур (һәр 30 дәгигәдән бир 5 дәгигәлик фасилә верилир), ајагларына иситғач гојулур. Бејин өдеминә гаршы вена дахилинә һипертоник мәһлул 10,0—20,0 *мл* 40%-ли глүкоза вә ја 10 *мл* 15%-ли магнезиум сулфат мәһлулу вурулур. Илтиһаба гаршы антибиотикотерапија, сулфамид препаратлары вә вена дахилинә 5,0—10,0 *мл* 40%-ли уротропин мәһлулу тә'јин едилир. Кәлләдахили тәзјиг артдыгда, еһтијатла спинал пунксија едилир (чүнки мајенин харич олмасы нәтичәсиндә узунсов бејин бојун-әнсә дәлијиндә бүкүлә биләр ки, бу да өлүмә сәбәб олар). Пунксија илә ликворун характери мүәјјән едилир вә тәзјиги азалдылыр. Тоник

гычолмаларын гаршысыны алмаг үчүн 20,0—50,0 *мл* 2% хлоралһидрат мәһлулу илә (јаша мүвафиг) имaлә едилир. Һипертермија (бәдән температурунун артмасы) олдугда, хәстә ушағы сојуг мәләфәјә бүкмәли вә нејроплекик маддәләр тә'јин етмәклә, бејин тохумасынын метаболизмини азалтмалыдыр.

Сынмыш сүмүјүн гәлпәси кәллә бошлуғуна кечәрсә, декомпрессија едилир, дахили һематома варса, мүвафиг наһијә трепанасија едилмәлидир.

Бејин тохумасынын сыхылмасы әсасән 4 амилин тә'сирилә: 1) сүмүк гәлпәсинин бејин бошлуғу ичәрисиндә јерләшмәси, 2) дахили ганама (һематома), 3) бејин тохумасынын әзилмәсиндән сонра баш верән бејин тохумасынын реактив өдеми, 4) нәһајәт, ири гәлпә вә ја јад чисмин кәллә бошлуғу ичәрисинә дүшмәсиндән бејин тохумасы сыхылдыгда баш верир.

Клиникасы. Бејин тохумасынын зәдәләнмәсинин үмуми әламәтләри илә бир заманда јерли невроложи әламәтләр мүәјјән едилир. Рентгеноложи мүајинә васитәси илә диагноз тәсдиг едилир. Кәлләнин кәскин травмасы заманы бејни сыхан амилләрдән ән чох тәсадүф едәни бејнин дахили ганама нәтичәсиндә төрәјән һематомаларыдыр. Травманын нөвүндән вә локализасијасындан асылы олараг, ган бејин тохумасы вә гишаларынын мүхтәлиф зоналарына топланыр: а) с у б д у р а л (сәрт г и ш а а л т ы) һ е м а т о м а ән чох тәсадүф едир. Бејин веноз синусларынын зәдәләнмәләриндән ган сәрт гишанын алтына топланыр. Клиникасына кәлдикдә гусма, спастик гычолмалар, нараһатлылыг, мүхтәлиф даими һәрәкәтләр, әзәлә вә вәтәр рефлексләринин артмасы мүәјјән едилир. Д и а г н о з вә м ү а л и ч ә мәгсәди илә субдурал наһијәнн пунксија етмәк мәсләһәтдир (шәкил 41). Хәстәнин вәзијјәти ағырлашарса, операсија (трепанасија) едилир;

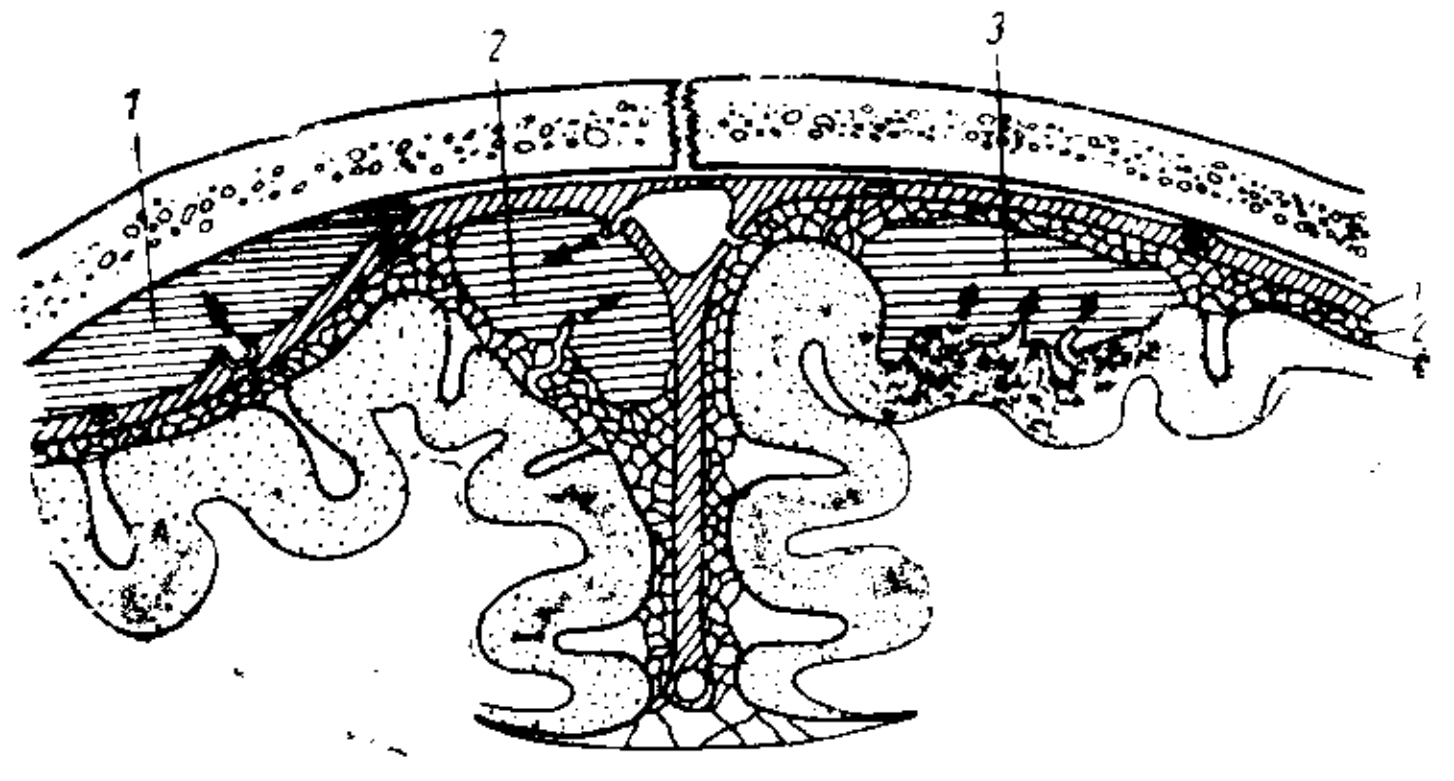

Шәкил 41. Кәлләдахили гансызмалар: *1*—епидурал саһәјә; *2*—субдурал саһәјә; *3*—субарахноидал саһәјә гансызмалар (М. Гроба көрә).

б) епидурал һематома заманы ган бејнин сәрт гишасы илә сүмүк тохумасы арасына топланыр. Һематома сүмүјүн сынмасы илә (art. meningea media) шахәсинин зәдәләнмәси вә ја веноз синусларын травмадан јыртылмасы нәтиҹәсиндә баш верир. Ушаг јашларында аз тәсадүф едир. Клиникасына кәлинҹә, үмуми бејин зәдәләнмәси әламәтләри илә бир сырада һематоманын олдуғу јерә даир невроложи очаглы симптомлар мүәјјән едилир. Сүр'әтлә инкишаф етмәсинә көрә, хәстә ушағын вәзијјәти харабланыр. Бејиндахили тәзјигин артмасы әламәтләринин тез вә прогрессив инкишаф етмәси, тезликлә операсија (трепанасија) едилмәсини тәләб едир. Ганајан дамар тапылыб бағланылыр вә һематома арадан галдырылыр, јараја гат-гат тикиш гојулараг, кәллә бошлуғу гапаныр;

в) субарахноидал һематомада бејнин јумшаг гишасы вә бејин тохумасынын зәдәләнмәси илә ган тохумалар арасына топланараг, хәстәдә апатија, баш ағрысы вә јухуҹуллуг әламәтләри төрәдир. Мәркәзи һәрәки зонанын гычыгланмасындан гыҹолма, һемипарез вә ја үз синиринин парези баш верир. Көз алмасыны узаглашдыран вә һәрәкәт етдирән синирләрин функсијадан дүшмәси мүәјјән едилир. Көрмәнин зәифләмәси көрмә синири мәмәҹијиндә олан дурғунлуг нәтиҹәсиндә баш верир, бу да субарахноидал һематомадан 2—3 күн кечәндән сонра олур. Лүмбал пунксија етдикдә, онурға бејин каналында тәзјигин артмасы вә ликворун ганла гарышмасы тапылыр.

Бә'зән бејиндахили ганама диагнозунун мүәјјән едилмәси чәтинлик төшкил едир, бу кәллә травмасынын «ајдын дөврүндә» даһа чох артыр, чүнки бу дөврдә санки ушағын вәзијјәти јахшылашыр. Дахили ганама диагнозуну дүзкүн гојмаг үчүн нәбзин, ган тәзјигинин вә һәрәки функсијаларын динамик шәкилдә өјрәнилмәси лазымдыр, хәстәнин шүурунда баш верән дәјишикликләр јаддан чыхарылмамалыдыр.

Мүаличәси консерватив үсулла едилмәлидир, хәстәнин вәзијјәтиндә ағырлашма дахили ганама илә әлагәдар оларса, трепанасија едилмәли, зәдәләнән дамар бағланыб, һематома тәмизләнмәли вә кәллә бошлугу гапанмалыдыр.

Көрпүчүк сүмүјү сынығы.

Ушаглар арасында бу сыныг, санд вә базу сүмүкләри сыныгларындан сонра, үчүнҹү јери тутур. Сыныгын әмәлә кәлмәси механизми 2 ҹүр олур: 1) көрпүчүк сүмүјүнә дүз (васитәсиз); 2) дүз олмајан (васитәли) травмалар. Биринчи көрпүҹүјә олан травмадан вә ја догумлардан, икинчиси исә ушаг базу сүмүјү үзәринә јыхыларкән голу ачылмыш вәзијјәтдә олдугда баш верир.

Кичик ушагларда сүмүк тохумасынын гурулушундан асылы олараг 2 нөв сыныға раст кәлирик: а) там сыныг (fractura com-

pleta); б) натамам сыныг (fractura incompleta). Сонунчуја сүмүкүстлүјүалты сыныг, гырылма (infractiones) мисал ола биләр.

Көрпүчүк сүмүјүнүн там сыныгынын мүәјјән едилмәси бир о гәдәр чәтинлик тәшкил етмәдији һалда, онун натамам сыныгларынын, хүсусән субпериостал сыныгын (јени доғулмуш көрпәләрдә) мүәјјән едилмәси бөјүк чәтинликләрә раст кәлир. Бу онунла изаһ едилир ки, көрпүчүк сүмүјү наһијәсиндә деформасија олмур, ушағын анчаг голуну тәрпәтдикдә ағлајыр вә нараһат олур. Чох заман сыныг сағалдыгдан (10—12 күн) сонра, көрпүчүк сүмүјү наһијәсиндә бир габарыглыг һисс олунур ки, бу да сыныг наһијәсиндә сүмүкләшмәдән јаранан габарыгдыр, бу сыныгын сағалмасыны көстәрир.

Клиникасы вә мүаличәси. Көрпүчүк сүмүјү сыныгы ән чох онун орта вә харичи 1/3 һиссәсиндә тәсадүф едир. Әкәр там сыныг варса, онун проксимал фрагменти көрпүчүк—синә-мәмәвары әзәләнин јығылмасы нәтичәсиндә јухары, дистал (бајыр) фрагменти исә, голун ағырлығы һесабына ашағыја дартылараг сыныг учлары јерләрини дәјишдирир. Сыныг учларынын белә дислокасијасы нәтичәсиндә сынан көрпүчүк сүмүјү, сағлам тәрәфә нисбәтән бојча гыса олур.

2—3 јашында олан ушаглар чох вахт агрыјан наһијәни әли илә дүзкүн көстәрирләр вә аналар да буну тәсдиг едирләр. Әкәр деформасија јохса, ағрынын шиддәтли олан јер сыныгын олмасыны көстәрә биләр. Чох вахт ушаглар агрыны азалтмаг мәгсәди илә, баш вә бојунларыны сыныг олан тәрәфә әјиб. мәчбури вәзијјәт алырлар. Еһтијатла әли сүрүшдүрәрәк көрпүчүк сүмүјүнү әлләдикдә, арыг ушагларда сыныгын учларыны мүәјјән етмәк олур. Лакин субпериостал сыныгы вә ја сыныг наһијәсиндә гансызма аз да олса, һематома олдугда, сыныгын учларыны мүәјјән етмәк мүмкүн олмур. Рентгенограмда сыныгын характери вә фрагментләрин јерләринин дәјишмәси дәрәчәси мүәјјән едилир (шәкил 42).

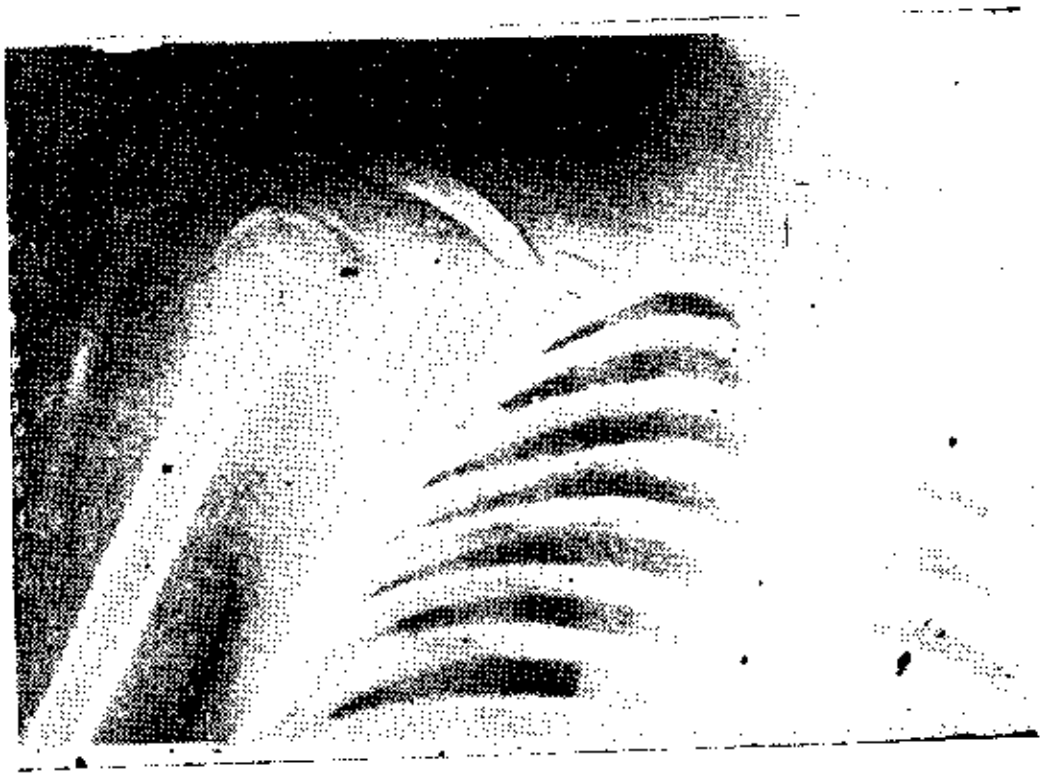

Шәкил 42. Көрпүчүк сүмүјүнүн сыныгы (*өз мушаһидәмиз*).

Чох надир һалларда ағыр зәдәләнмә нәтичәсиндә бә'зән сүмүјүн учлары көрпүчүк сүмүјү алтында јерләшән синир кәләфинә тә'сир едәрәк, голда вә әлдә ифлич баш верә биләр.

Мүаличәјә башламаздан әввәл ушағын јашыны вә сыныгын характерини нәзәрә алмаг лазымдыр. Көрпүчүк сыныгынын мүаличәси үчүн мүхтәлиф

үсуллар тәклиф олунмушдур. Јени доғулмуш ушагларда сыныҒы мүаличә етмәк үчүн 8—12 күн Дезо (Desault) сарғысы (габагча голтуг алтына јумруланмыш памбыг) гојулур. Ири ушагларда там сыныг олдугда, чарпаз сарғы илә фиксасија едилир. Бә'зиләри һәр ики базу ојнағына көрпүчүк сүмүјү үстүндән кечмәклә (памбыг вә тәнзифдән) тикилмиш һәлгәләри (Делбо) кечириб онлары архадан бир-биринә бағламагла көрпүчүк сүмүјүнү фиксасија едирләр. Мүаличә мүддәти (12—15 күн) гуртардыгдан сонра бу чыхарылыр, әлавә идман мүаличәси тә'јин олунур. Ушаглар дәрһал голларыны һәрәкәтә кәтирмәклә көрпүчүјүн функсијасы бәрпа едилир.

Сон заманлар ири ушагларда ағыр формалы көрпүчүк сүмүјү сынығы олдугда чәрраһи үсулларла мүаличә едилир (остеосинтез). Бунун үчүн сүмүк бојунча кәсик апардыгдан сонра, проксимал фрагмент үзәриндә дешик ачылыр, орадан метал мил кечириләрәк илик каналына дахил едилир, дистал фрагменти исә онунла гаршылашдырыб (репозисија) мили илијин дистал каналына јеритмәли. Беләликлә метал мил һәр ики фрагменти там анатомик шәкилдә бәрпа етмәклә, фиксасија едир. Мүаличә мүддәти гуртардыгдан (3—4 һәфтә) сонра, мил чыхарылыр.

Базу сүмүјү сынығы.

Базу сүмүјү сынығы ушагларда чох тәсадүф едир. Бу нәтиҹәт алтына дүшмә, јыхылма, идман мәшғәләләри, доғумун чәтинлији нәтиҹәсиндә баш верир. Базу сүмүкләринин сынығыны шәрти олараг 3 һиссәјә: а) јухары, б) орта, в) ашағы үчдә бир һиссәсинин сыныгларына бөлмәк олар.

Јухары үчдә бир һиссәдә олан сыныглар: 1) базу габарчығынын үстүндән; 2) габарчыгдан (tuberculum); 3) габарчығын алтындан кечән сыныглардыр.

Орта үчдә бир һиссәдә тәсадүф едән сыныглара диафизар сыныглар дејилир. К. Ә. Баиров, базунун ашағы үчдә бир һиссәдә олан сыныгларынын тәснифатыны вермишдир (шәкил 43).

Базу сүмүјүнүн јухары үчдә бириндә габарчыгүстү сыныг ушагларда аз тәсадүф едир, ән чох һәр ики габарчыгдан (tuberculum major et minor) вә чәрраһи бојунчугдан кечән сыныглардыр ки, бу да чох заман епифизеолиз илә бир јердә тәсадүф едилир.

Епифизеолиз сынығы доғум заманы баш верән чәтинликләрдән (дөл әли ашағы дартылдыгда) вә јыхылма нәтиҹәсиндә баш верир. Доғумдан төрәјән епифизеолизи мүәјјән етмәк чәтинлик төрәдир, чүнки сыныг аз ағры вермәклә, рентгенограмда бүтүнлүјү илә гығырдагдан тәшкил олунмуш епифизин шәкли ајдын көрүнмүр. Лакин 10—12 күндән сонра, интенсив инкишаф едән рекенерасија сајәсиндә сүмүкүстлүјүндә әмәлә кәлмиш дөјәнәк

көзлә вә әлләмә васитәси илә мүәјјән едилир. Рентгенограмда исә сүмүкүстлүјү реаксијасынын контуру көрүнүр. Јыхылмадан төрәјән травматик епифизеолиз көрпә евинә кедән вә мәктәб јашлы ушагларда тәсадүф едир. Епифизеолиз, базу сүмүјүнүн метафизар һиссәсинин гопмасы илә бир вахтда олур. Белә сыныгларын мүаличәсиндә сыныгын характерини вә локализасија-

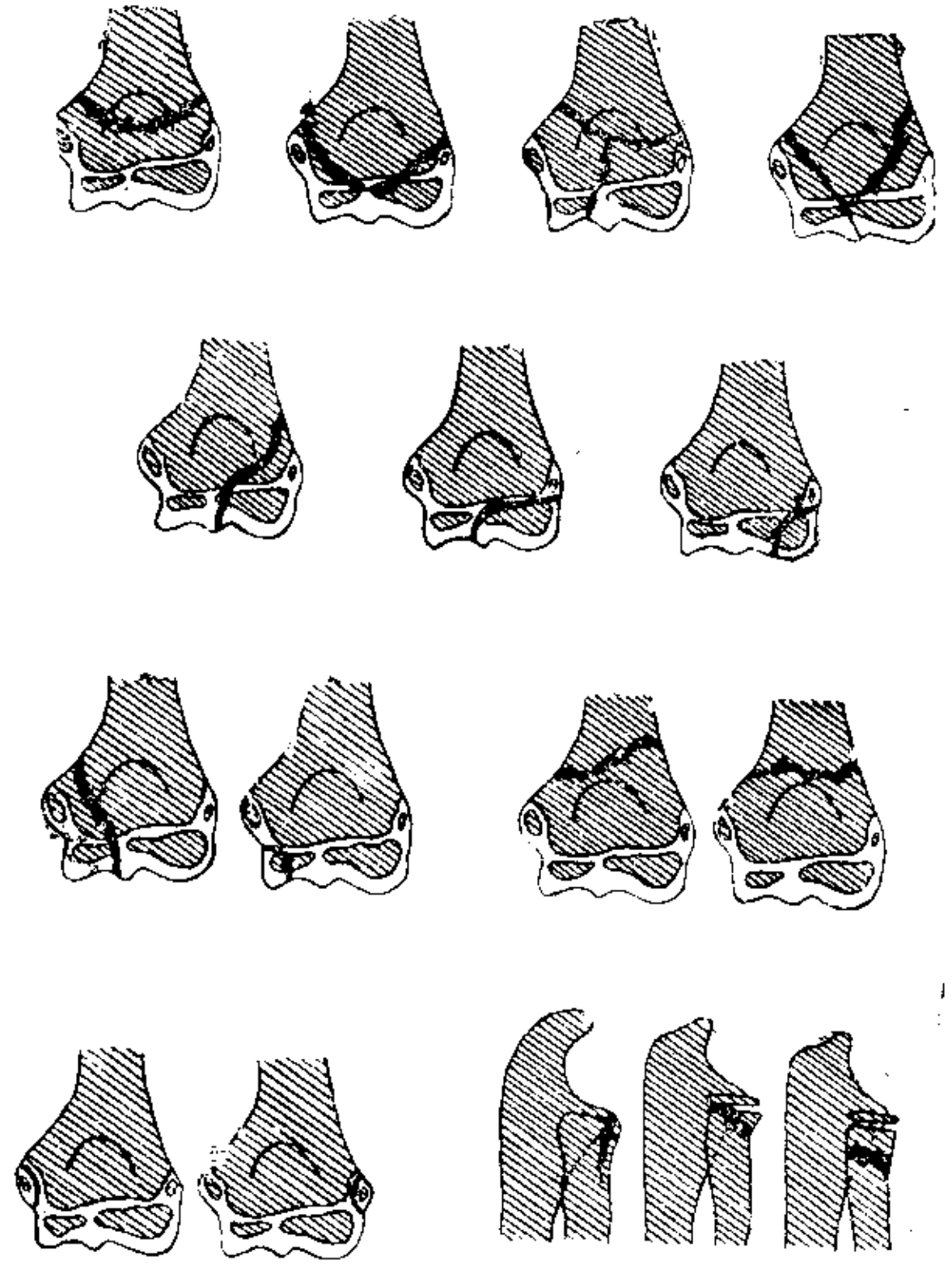

Шәкил 43. Дирсәк ојнағы сүмүкләри сыныгларынын тәснифаты (К. Ә. Баировдан)

сыны нәзәрә алараг кипс лонкети, һәтта Дезо сарғысы (голтуға памбыг гојмагла) гојулур. 2—3 һәфтә кечдикдән сонра сағалма — консолидасија баша чатыр.

Габарыглар алтында тәсадүф олунан базу сүмүјү сынығы (шәкил 44) базу вә дирсәк наһнјәси үстә јыхылмагдан баш верир. Сынығы төрәдән гүввәнин истигамәтиндән вә әзәлә јығылмасындан асылы олараг, сүмүјүн учлары өз јерләрини дәјишир. Јығылма заманы гүввә (күч) дирсәк наһијәсинә дүшәрсә вә базу сүмүјү көвдәјә јахын вәзијјәтдә исә, сыныг базунун чәрраһи бојунчуғунда олур, сынығын дистал учу өнә-харичә (аддуксион сыныг), мәркәзи (проксимал) учу исә дахилә доғру

өз јерини дәјишир. Јыхылма заманы гүввә дирсәк нaһијәсинә дүшдүкдә, базу сүмүјү көвдәдән аралы исә, сүмүк ичәри бүкүлүр вә сыныр. Бу заман сыныгын дистал учу ич тәрәфә (абдуксион сыныг), проксимал учу исә харичә чевриләрәк јерини дәјишир. Сыныгы төрәдән гүввәнин (зәрбәнин) истигамәти базу сүмүјү охуна паралел оларса, сынмыш сүмүјүн учлары бојламасына олараг (проксимал уч ашағыја, дистал уч исә јухарыја догру) өз јерини дәјишәчәкдир.

Шәкил 44. Базу сүмүјүнүн јухары 1/3 һиссәсиндә сыныг (*өз мүшаһидәмиз*).

Белә сыныглар заманы сыныг наһијәсиндә ағры деформасија, һәрәкәтин ағрылы олмасы вә әлләмә заманы ағрынын артмасы мүәјјән едилир. Сыныг учларынын артыг дәрәчәдә јер дәјишмәси онун диагнозуну асанлашдырыр. Рентгенограмда сыныгын олмасы вә сүмүк учларынын јердәјишмә дәрәчәси мүәјјән едилир.

Мүаличәси. Сүмүк учлары өз јерини дәјишмәмишсә, ја бу әһәмијјәтсиз дәрәчәдәдирсә кипс лонкетлә, һәтта ләчәквары сарғы илә дә фиксасија етмәк олар. 3 һәфтәјә гәдәр сүмүк бирләшмәси баша чатыб сағалыр; сонра функсијаны бәрпа етмәк үчүн кимнастика едилир. Сынмыш сүмүк учлары јерләрини дәјишмишсә рентгеноложи мүшаһидә алтында репозисија едилдикдән сонра узаглашдырычы функсионал шина гојулур вә даими дәри дартмасы үсулу илә (јапышган пластыр васитәси илә) (шәкил 45) дүзәлдилир, бу шәртлә ки, базу вә дирсәк ојнаглары 90° бүкүлмүш олсун. 2—3 күндән сонра әл, биләк вә дирсәк ојнагларына һәрәкәт кимнастикасы тә'јин едилир. Мүаличә 3 һәфтәдә баша чатыр. Јерләрини дәјишмиш сыныг учларыны дүзәлтмәк мүмкүн олмадыгда, скелет дартмасы тәшкил едилир (дирсәк сүмүјү чыхынтысындан — processus olecrani-нын ики тәрәфиндән мил кечирмәклә). Сыныгын характериндән вә ушағын јашындан асылы олараг, мүаличә 3 һәфтәјә гәдәр давам едир.

Базу сүмүјүнүн диафизар сыныглары. Јени доғулмуш ушагларда базу сүмүјүнүн диафизар сыныгы чох заман натамам (субпериостал), ири ушагларда исә там сыныглар олур. Сыныгын нөвләринә кәлинчә к ө н д ә л ә н, ч ә п в ә с п и р а л формалы олур. Сыныгын әмәлә кәлмәси сәбәбләри доғум заманы голун ушаглыг јолундан чәтинликлә чыхарылмасы, базуја ву-

рулмадан вә јыхылмадан ибарәтдир. Там сыныгын диагностикасы чәтинлик тәшкил етмир, чүнки сыныгын проксимал вә дистал учлары әзәләләрин јығылмасындан асылы олараг, јерләрини дәјишир. Сыныг делтавары әзәлә бирләшән нөгтәдән јухарыда оларса, бөјүк көкс әзәләси вә күрәјин енли әзәләләринин јығылмасы һесабына сыныгын проксимал учу ичә доғру, дистал учу исә делтајабәнзәр ики — вә үчбашлы әзәләләрин јығылмасы һесабына јерини јухары доғру дәјишәчәкдир. Сыныг делтавары әзәләнин базу сүмүјүнә бирләшдији нөгтәдән ашағыда оларса, о һалда проксимал учу өнә вә бајыра (делтајабәнзәр әзәлә һесабына), дистал учу исә јухары вә архаја (ики вә үчбашлы әзәлә һесабына) доғру јерини дәјишәчәк. Рентгенограмда сыныгын нөвү вә локализасијасы ајдын мүәјјән едилир.

Шәкил 45. Базу сүмүјү сыныгында дәрин дартмаг үсулу илә мүаличә (*өз мүшаһидәмиз*).

Мүаличәси — сыныг учлары наркоз вермәклә рентген мүшаһидәси илә дүзәлдилир (репозисија едилир). Кипс лонкети (бармаглардан башлајараг базу ојнағындан кечмәклә, сағлам күрәк сүмүјүнә гәдәр гојулмалыдыр. Чәп вә винтәбәнзәр сыныгларын дүзәлдилмәси мүмкүн олмадыгда, дәри вә ја скелет дартмасы үсулундан истифадә едилмәлидир (шәкил 46). Сүмүкләшмә мүддәти гуртардыгдан сонра, мүаличә кимнастикасы тә'јин едилмәлидир.



Шәкил 46. Базу сүмүјү сыныгында скелет дартылмасы үсулу илә мүаличә (*өз мүшаһидәмиз*).

Базу сүмүјү дистал учунун сыныглары. Ушаглар арасында јухары әтраф сүмүкләри сыныгларынын ән јүксәк фаизини тәшкил едир. Сыныг хәттинин истигамәтиндән вә базу сүмүјүнүн анатомик гурулушундан асылы олараг, бунларын

ашағыдакы тәснифаты тәклиф олунмушдур: 1) кондилусларүстү сыныг, 2) кондилусларарасындан кечән сыныг; 3) харичи вә дахили кондилусүстү сыныг; 4) кондилус сынығы; 5) кондилусдан кечән сыныг.

Кондилусларүстү сынығa чох тәсадүф едилир, сәбәби: а) базунун сүнкәри (метафизар) һиссәсинин сәрт (диафизар) һиссәсинә кечән јеринин зәиф олмасы; б) базунун өнүндә (fossa coronoidea) вә архасында олан чухурлар (fossa olecrani) онун мөһкәмлијини азалдыр. Зәдәнин истигамәтиндән вә әзәләләрин јығылмасындан асылы олараг, сыныг учлары јерләрини ики истигамәтдә дәјишир: 1) ачылма вәзијјәтдә—бу заман сынығын дистал учу—архаја вә јухарыја, проксимал (мәркәзи) учу исә — өнә вә ашағыја, мил сүмүјүнә тәрәф өз јерини дәјишир; 2) бүкүлмә вәзијјәтдә — кондилусүстү сыныг заманы сынмыш дистал уч өнә вә јухарыја, проксимал уч исә — архаја вә ашағыја доғру јерини дәјишир.

Диагнозун гојулмасы чәтинлик төрәтмир, дирсәк ојнағы нaһијәсиндә бөјүк деформасија, шишкинлик, кәскин ағры, хүсусән пассив һәрәкәт вә әлләмә заманы сыныг учларынын мүәјјән едилмәси сынығын олмасына дәлаләт едир. Дүзкүн диагноз гојмаг үчүн ики пројексијада рентгенограм алынмалыдыр. Бу заман сынығын ачылма вә ја бүкүлмә кондилусүстү сынығa аид олуб-олмамасы мүәјјән едилир (шәкил 47).

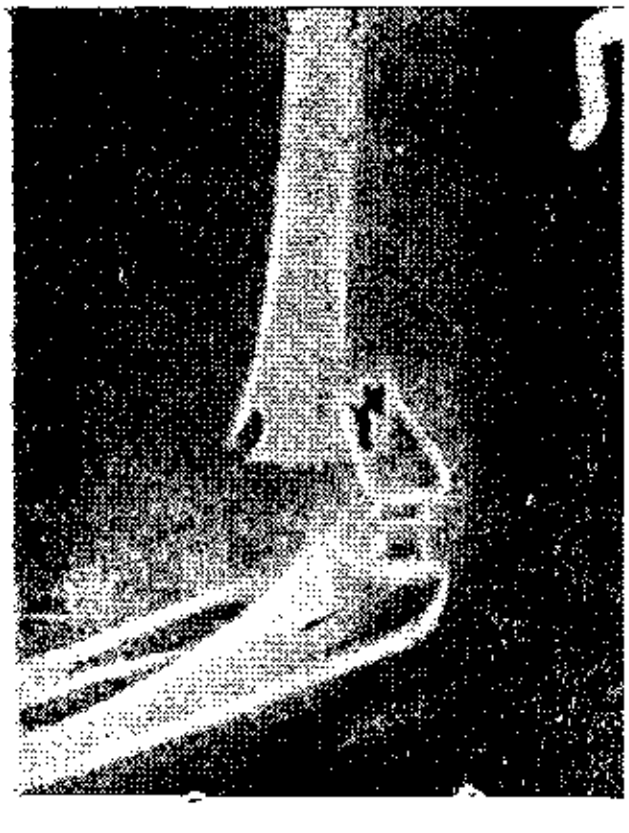

Шәкил 47. Базу сүмүјүнүн кондилусларүстү сынығы (*өз мүшаһидәмиз*).

Мүаличәси. Сынығын репозисијасы дәрһал наркоз вермәклә ичра едилмәли (јахшы олар ки, ренткенин мүшајиәтилә олсун). Сонра дирсәк ојнағы 90° бүкүлмәклә, кипс лонкети илә фиксасија едилир (шәкил 48). Белә репозисија тез ичра едилмәзсә, дирсәк ојнағы наһијәсиндә шишкинлик вә сулуглар әмәлә кәләчәк, бу да репозисијаны чәтинләшдирәчәкдир. Дирсәк ојнағы наһијәсиндә һәрәкәт мәһдудлашмасын дејә, 10-чу күндән е'тибарән мүаличә кимнастикасы тә'јин едилир. 15 күндән сонра исә кипс тамамилә чыхарылыр. Сонракы дөврдә ванналар, мүаличә кимнастикасы илә дирсәк ојнағынын функсијасы там бәрпа едилир. Наркоз алтында дартма васитәси илә репозисија етмәк мүмкүн олмадыгда, даими сүмүк дартмасы (Мил, дирсәк сүмүјү чыхынтысындан кечирилмәли) үсулуну тәтбиг етмәклә, јерини дәјишмиш сүмүк учлары дүзәлдилмәлидир (шәкил 46). Сүмүјү дартма үсулу 18—21 күндән кеч олмајараг чыхарылмалыдыр.; 10 күндән сонра кимнастика тә'јин едилир. Һәр ики мүаличә үсулу тәт-

биг едилдикдә, хәстәнин (һисси вә һәрәки) синирләрини вә нәбзини јохламаг лазымдыр, чүнки сынмыш сүмүјүн учларынын тәзјигн илә гандөвраны вә синирләрин иннервасијасы позула биләр.

Сыныг учларынын дүзәлдилмәси мүмкүн олмадыгда, сүмүјүн сынмыш учлары синирә тәзјиг едәрәк иннервасијаны поздугда, чәрраһи мүаличә тәтбиг едилмәлидир.

Харичи кондилусүстү сыныг ушагларда чох тәсадүф едир. Белә сыныглар ушаг дирсәк ојнағыны азачыг бүкмүш вәзијјәтдә әли үстә јыхылдыгда баш верир.

Клиникасы. Дирсәк ојнағында ағры, һәрәкәтдән галма һисс едилир. Ојнаг наһијәсинә бајырдан тәзјиг етдикдә ағры артыр. Бә'зән сыныг хәтти епифизар-гығырдаг һиссәдән кечдикдә, ону рентгенограмда көрмәк чәтин олур. Сыныг учлары базуну ачан әзәләләр һесабына чевриләрәк јерләрини дәјишир.

Мүаличәси. Сыныг учуну дүзәлтмәк үчүн (үмуми вә ја јерли кејитмә илә) она јухарыдан ашағыја, өндән арха истигамәтдә бармагла тәзјиг етмәклә јерини дәјишмиш сыныг учу өз јеринә салынып вә кипс лонкети васитәси илә тәсбит едилир. Дүзәлдилмәси мүмкүн олмадыгда, јерини дәјишмиш сүмүк чәрраһи үсулла јеринә гојулараг, тикишлә тәсбит едилир.

Шәкил 48. Һәмин сынығын репозисиjасынын рентгенограмы *(өз мүшаһидәмиз).*

Дахили кондилусүстү сыныг. Бөјүк ушаглар арасында тәсадүф едир. Дирсәк ојнағынын һәддиндән артыг ачылмасы вә узаглашдырылмасы нәтичәсиндә, онун дахили көндәлән бағы дартылараг дахили кондилусу гопарыр. Сыныг хәтти бә'зән епифизар һиссәдән кечдијиндән епифизеолиз, һәтта дирсәк ојнағы чыхығы да баш верир.

Сынығын характери рентгенограм илә мүәјјән едилир. Дәрһал **мүаличә** едилмәлидир. Сынмыш сүмүјүн учлары репозисија едилдикдән сонра, кипс лонкети гојулмагла тәсбит едилмәлидир (2 һәфтә). Дартма үсулу илә сынығын дүзәлдилмәси мүмкүн олмадыгда, рентгенин мүшајиәтилә сыныг биз васитәсилә өз јеринә гојулмагла «санчагланылыб» бәркидилир (К. Ә. Баиров). 10—15 күндән сонра сүмүкләшмә әмәлә кәлдикдә мил чыхарылыр.

Кондилуслардан кечән сыныглар ојнагдахили сыныглара аид олмагла, дирсәк ојнағы наһијәсинә дүшән күчлү зәрбәдән төрәјир. Јашлы ушагларда тәсадүф едир. Бу сынығын хүсусијјәти ондадыр ки, ојнагдахили ганама (һемартроз) верир вә сыныг хәтти сүмүјүн инкишаф етдији зонадан кечир. Ојнагда һәрәкәт

məhдудлашыр, о, ағрылы олур, лакин саид наhијəсинлə гејри-нормал həрəкəт (өнə, архаја доғру) баш верир. Рентгенограмда сыныг хəттинин кондилуслардан кечдији мүəјјəн едилир.

Мүаличəси. Мүаличə башга сыныгларда олдугу кими, сыныг учларынын дүзəлдилмəсиндəн башланмалыдыр. Сынығын периферик учу јерини өнə доғру дəјишдијинə көрə, дирсəк ојнағыны ачыг сахламагла, даими (5—8 күн) дартма үсулу тəтбиг едилир. Сыныг учу өз јерини тутдугдан сонра, дирсəк ојнағы 90° бүкүлмəклə, кипс лонкетинə гојулур. 10—14 күндəн сонра кимнастика вə ванналар тə'јин едилир.

Сыныг учларынын дүзəлдилмəси мүмкүн олмадыгда, кəлəчəклə дирсəк ојнағы функсијасынын позулмасына јол вермəмəк үчүн, онун сынмыш учлары кəндəлəнинə јерини дəјишдикдə вə ротатсијасында сыныг сүмүјүн диаметринин јарыдан чоху гəдəр бир саhəдə јерини дəјишдикдə, чəррахи үсулла репозисија мəслəhəт көрүлүр.

Сыныгы төрəдəн гүввəнин мүхтəлиф истигамəтлəрдə тə'сир етмəси нəтичəсиндə, сыныгларын јухарыда гејд олунан нөвлəриндəн башга, базу сүмүјүнүн дистал hиссəсиндə мүрəккəб формалы (Т, Y, V) сыныглара да раст кəлмəк олур. Бу сыныгларын хүсусијјəти онларын бөјүк чəтинликлə репозисија олунмасындан ибарəтдир. Сонракы дөврдə мүаличə дə јахшы нəтичə вермир вə ојнаг гисмəн функсијасындан галыр.

Саид сүмүклəринин сыныглары.

Ушаглар арасында саид сүмүклəринин ганалы сыныглары ən чох тəсадүф едəн сыныглардандыр. Механизми—јыхыларкəн саид сүмүклəринə (вə јə əллəрə) бəдəнин ағырлыгынын дүшмəсидир; чох аз тəсадүфлəрдə саид наhијəсинə енəн зəрбə нəтичəсиндə дə баш верир. Бизим мүшаhидəлəримизə көрə, 65,1 % hалда саидин həр ики сүмүјү, 34,9% hалда исə бир сүмүјү сыныр. Ушагларда тəсадүф едəн епифизеолиз формалы сыныг, ən чох саид сүмүклəриндə вə хүсусилə мил сүмүјүндə олур. Локализасијасына кəлинчə, диафизар hиссəнин јухары $^1/_3$-дə 7,1 %, орта $^1/_3$-дə 63,5 % вə ашағы $^1/_3$ hиссəсиндə исə 29,4 % тəсадүф едир (Н. Г. Дамје).

Диафизар сыныглар 2 формада: там вə натамам (чатлама, гырылма) шəклиндə мүшаhидə едилир. Там сыныгда, онун учлары чох вахт бучаг əмəлə кəтирəрəк јерини дəјишир, натамам сыныгда исə сүмүк учлары јерини дəјишмир, чүнки сүмүк учлары сағлам галан сүмүкүстлүјү ичəрисиндə бир гылафда олдугу кими галыр. Сыныг наhијəсиндə деформасијаја, həрəкəт заманы ағрынын артмасына, патоложи həрəкəт олмасына вə нəhајəт, рентгенограма əсасəн сыныгын диагнозу вə формасы мүəјјəн едилир.

Мүаличəјə дəрhал башланмалыдыр, сыныг учларыны репозисија етдикдəн сонра, базунун ортасындан та бармаглара гəдəр

кипс лонкет сарғысы гојулмалыдыр. Сыныг натамам вə ја суб'-периостал олмагла бучаг əмəлə кəтирəчəк шəкилдə јерини дəјишмишсə, анестезија етдикдəн (10—15 *мл* 2%-ли новокаин мəһлулуну сыныг јеринə вурмалы) сонра, базу тəсбит едилир вə бармаглардан дартмагла сыныг габары наһијəсиндəн тəзјиг едəрəк, сүмүјүн оху дүзəлдилир. Дирсəк ојнагы 90° бүкүлмəклə, саидин пронасија илə супинасија арасында орта бир вəзијјəтиндə кипс лонкети гојулур, бинтлə тəсбит едилир.

Саид сүмүклəринин диафизар сыныглары, онун локализасијасындан асылы олараг, учлары өз јерини дəјишир. Сыныг проксимал (јухары) наһијəдə олдугда, супинатор əзəлəлəрин јығылмасы нəтичəсиндə проксимал учу бүкүлүр вə чеврилир. Үмумијјəтлə, бурада сынықларын учларынын јердəјишмəси бучаглы, узунуна вə енинə истигамəтдə ола билəр. Һансы јердə дəјишмə даһа чохса, сыныг елə о ады дашымалыдыр.

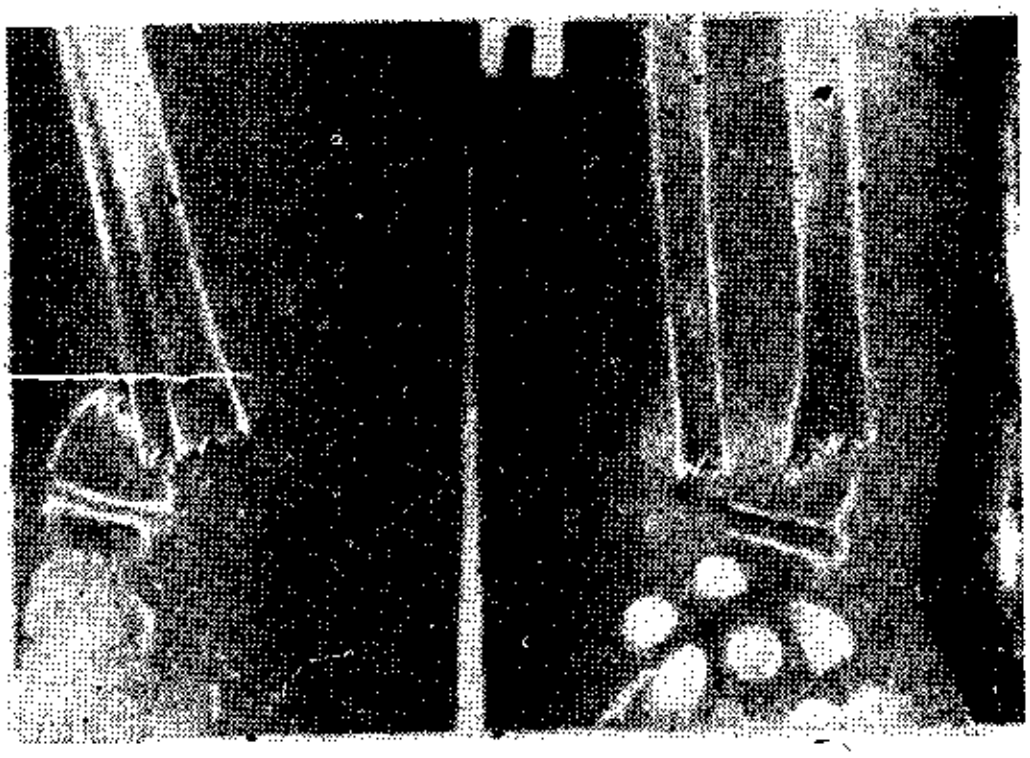

Шəкил 49. Саид сүмүклəринин көндəлəн сыныгларынын бојлама јердəјишмəси (*өз мүшаһидəмиз*).

Ән чəтин сыныглар саид сүмүклəринин көндəлəн сынығларынын бојлама јердəјишмəсидир (шəкил 49). Бу заман сыныг учлары сүмүклəрин арасына кирəрəк, əтрафын гысалмасына сəбəб олмасы репозисијаны чəтинлəшдирир. Белə сыныглар заманы сүмүклəрин репозисијасы наркоз алтында əллə дартма үсулу илə ичра олунур (шəкил 50, рентген мүшаһидəси илə). Сыныг учларынын тəкрарəн јердəјишмəсинин гаршысыны алмаг үчүн, сыныг наһијəсинə сүмүклəр арасына мувафиг сəтһə, һəр ики тəрəфдəн 4—5 *см* узунлуғунда 1,0—1,5 *см* диаметрə малик олан даирəви

Шəкил 50. Саидин көндəлəн сыныгынын репозисијасынын рентгенограмы (*өз мүшаһидəмиз*).

чубуг вә кипс лонкети (базунун ортасындан бармагларын та әсасына гәдәр) гојулур.

Әлин даирәви пронатор әзәләсинә мүнасибәтиндән асылы олараг, сүмүјүн сынмыш учларыны дартмагла дүзәлдәркән вә кипс лонкети гојаркән, әлин вәзијјәтинә фикир верилмәлидир. Сыныг әлин даирәви пронатор әзәләсинин бирләшдији јериндән ашағыда оларса, әлә пронасија илә супинасија арасында орта бир вәзијјәт верилир; јухарыда оларса әлә вә биләк наһијәсинә супинасија вәзијјәти верилмәлидир. Сүмүкләшмә (консолидасија) мүддәтиндән, сынығын нөвүндән вә ушағын јашындан асылы олараг, ушағы 3—4 һәфтә кипс сарғысында сахламаг лазымдыр.

Саид сыныгларынын $^1/_3$ һиссәси, онун дистал метафизар наһијәсинә дүшүр. Сынығын әмәлә кәлмә механизми саид сүмүкләринин охуна паралел олараг, ушағын әли үстә јыхылмасындан ибарәтдир (шәкил 51, 52, һәр ики сүмүјүн сынығы). Сыныгы төрәдән гүввәнин истигамәтиндән асылы олараг, сиһир учлары өз јерләрини дәјишир; әксәрән, һәр ики сүмүјүн көндәлән сынығы олмагла, јерләрини бојлама истигамәтиндә дәјишир. Бә'зән ушагларда мил сүмүјүнүн епифизи сүмүк һиссәсиндән ајрылараг, мил сүмүјү вә ја әлин арха тәрәфинә догру өз јерини дәјишир, буна е п и ф и з е о л и з дејилир. Чох вахт епифизеолиз дирсәк сүмүјүнүн ејни наһијәјә јахын һиссәсинин сынығы илә бирликдә мүшаһидә олунур. Белә сыныгларын диагнозуну гојмаг чәтинлик төрәтмир, чүнки биләк ојнағы наһијәсиндә олан габарыглыг, ағры, һәрәкәтин олмамасы вә рентгенограм сынығын типик диагнозуну мүәјјән едир. Анестезија етдикдән сонра һәкимин көмәкчиси базуну фиксасија едир, чәрраһ бармаглардан дартмагла ејни вахта епифизеолизи дүзәлтмәк үчүн биләји дирсәк сүмүјү тәрәфә чевирмәклә репозисија едир. Дирсәк ојнағын-

Шәкил 51. Саид сүмүкләринин дистал метафиз һиссәсинин сынығы (*өз мүшаһидәмиз*).

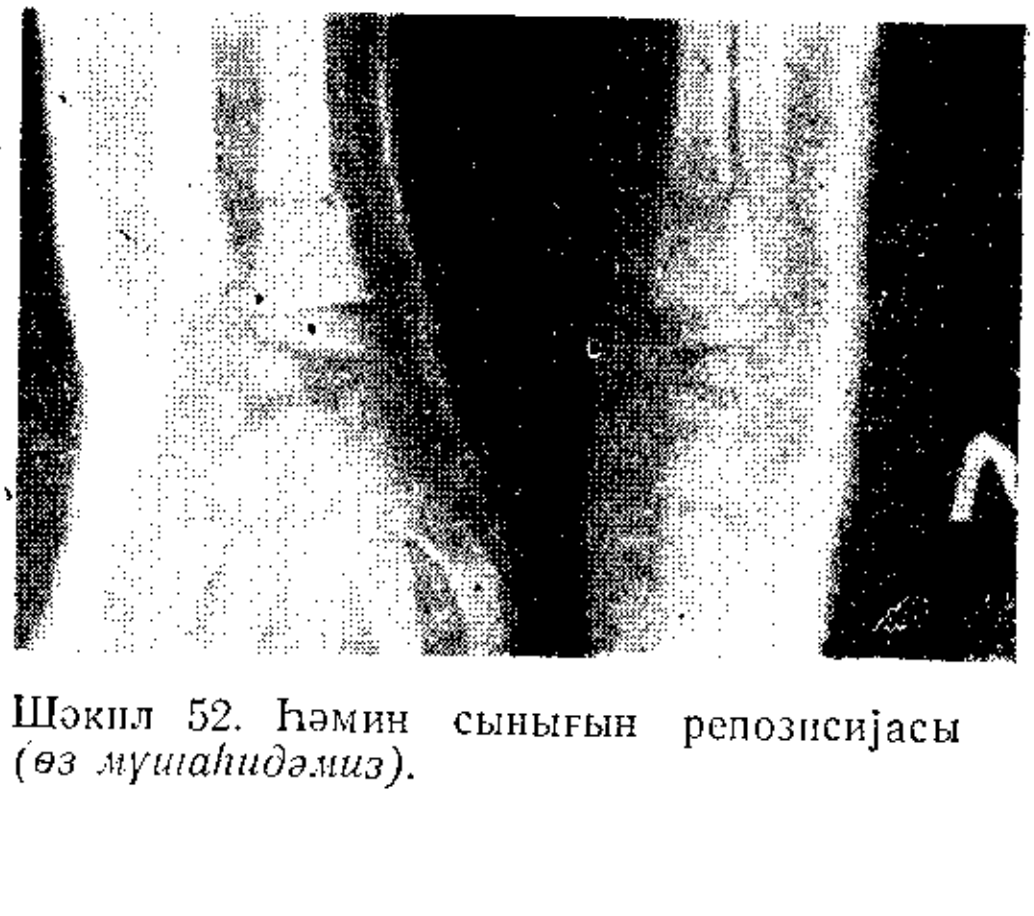

Шәкил 52. Һәмин сынығын репозисијасы (*өз мүшаһидәмиз*).

дан бармагларын та əсасына гəдəр саидин арха тəрəфинə кипс лонкети гојулараг 3 һəфтəјə гəдəр тəсбит едилир.

Мил сүмүјү бојнунун сыныгы. Ушагларын əлин дартылма вəзијјəтиндə дирсəк ојнағы наһијəсинə јыхылмасындан баш верир. Гүввəнин тə'сир истигамəтиндəн вə əзəлə ретраксијасы дəрəҹəсиндəн асылы олараг, сынан сүмүјүн учу мүхтəлиф формаларда өз јерини дəјишир. Сүмүк учларынын јердəјишмəси чүз'и олдугда, репозисија етмəк тəлəб олунмур. Кипс лонкети əлин супинасија вəзијјəтиндə, дирсəк ојнағынын дүз бучаг əмəлə кəтирə билəн дəрəҹəдə бүкүлмүш вəзијјəтиндə гојулур вə 10—12 күн сахланылыр. Əкəр сынмыш сүмүјүн учлары өз јеринн көндəлəнинə дəјишмишсə, дүзəлдилмə наркозла рентген контролу алтында К. Ə. Баировун тəклиф етдији мил кечирмə үсулу илə дүзəлтдикдəн сонра (шəкил 53) кипс лонкети гојулур.

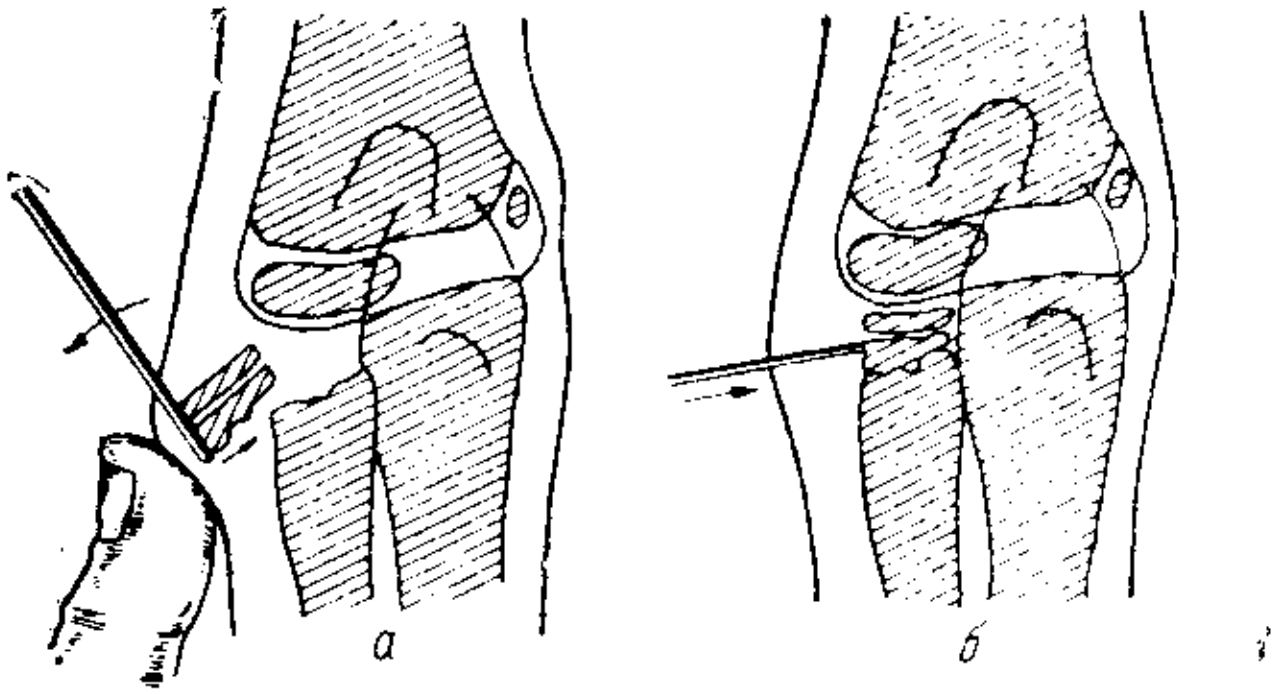

Шəкил 53. Мил сүмүјү бојну сыныгын К. Ə. Баиров үсулу илə зондла дүзəлдилмəси.

А. П. Бијезинин фикринҹə, сыныг өз јерини 60—90° дəјишмишсə, сынмыш сүмүклəрин учларынын јерини ҹəррaһи үсулла (операсија) дүзəлтдикдəн сонра тикишлə тəсбит едилмəлидир. Рентгенограмда диагноз тə'јин едилир.

Əкəр сынмыш сүмүјүн фрагментлəри өз јерини 1 *см*-ə гəдəр дəјишмишсə, мүалиҹə мəгсəди илə кипс лонкети дирсəјин ачылмыш вəзијјəтиндə гојулмалы (10—15 күн), сонра мүалиҹə кимнастикасы тə'јин едилир. Јердəјишмə чох дејилсə, дирсəк ојнағынын бүкүлмүш вəзијјəтиндə кипс лонкети гојулмур. Бə'зəн үчбашлы əзəлə вəтəринин гырылмасына көрə интерпозисија баш верир, бу да сүмүклəшмəни лəнкидир. Она көрə, белə тəсадүфлəрдə вə фрагментлəрин јерини чох дəјишмəсиндə ҹəррaһи үсул тəтбиг етмəк лазымдыр. Операсија заманы интерпозисијаны арадан галдырдыгдан сонра, дирсəк чыхынтысы јеринə салыныр вə (сүмүкүстлүјүнə сапла тикмəклə) тəсбит едилəр. Операсија заманы зəдəлəнмиш вəтəр учларыны да тикмəк лазымдыр, дəријə тикиш гојулур, дирсəк ојнағы ачылмыш вəзијјəтдə 10—14 күнə гəдəр кипс сарғысы илə тəсбит едилмəлидир.

Дирсәк сүмүјү сыныглары. Белә сыныглар јыхылма вә дирсәк сүмүјү үзәринә ендирилән зәрбә нәтичәсиндә баш верир. Сыныгын ән чох тәсадүф едиләп локализасијасы орта вә ја јухары $1/3$ һиссәдә олур (шәкил 54). Клиникасына кәлинчә, бурада да сыныгын әсас әламәтләрини мүшаһидә етмәк олар. Сыныгы төрәдән гүввәнин истигамәтиндән вә әзәлә јыгылмасындан асылы олараг, фрагментләрин јерләрини мүхтәлиф формада дәјишмәсинә раст кәлирик. Рентгенограмда ән чох көндәлән формалы

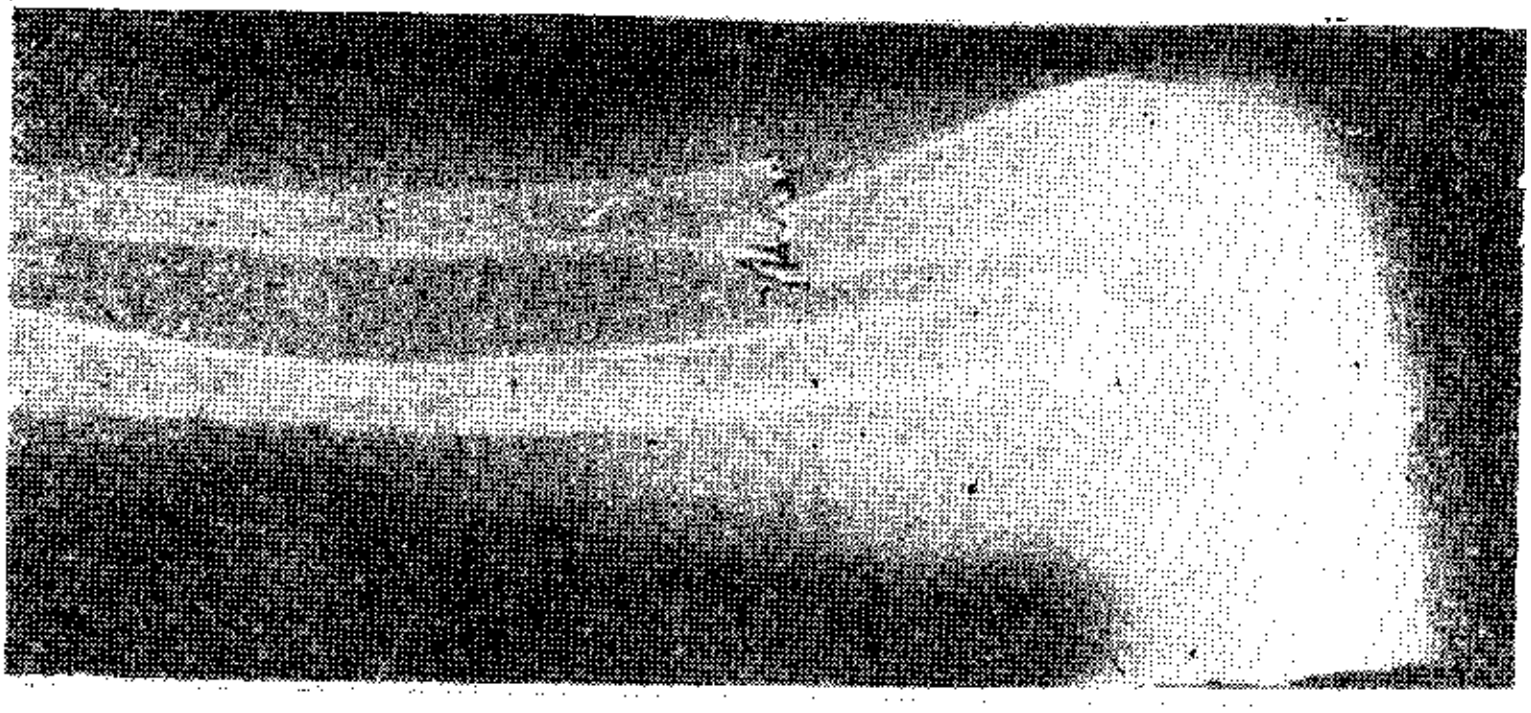

Шәкил 54. Дирсәк сүмүјүнүн јухары $1/3$ һиссәсинин сыныгы *(өз мүшаһидәмиз)*.

сыныға раст кәлирик. Фрагментләр өз јерини чох дәјишмәсә, репозисија наркоз алтында ичра едилдикдән сонра дирсәк ојнагы 90° дәрәчәдә бүкүлү вәзијјәтдә кипс лонкети гојулур. Сүмүкләрин консолидасијасы (битишмәси) үчүн 3 һәфтәјә гәдәр вахт лазымдыр.

Чанаг сүмүкләринин сыныглары.

Чанаг сүмүкләринин сыныглары ағыр күчә (нәглијјат) травмалары нәтичәсиндә баш верир. С. Д. Терновскинин вердији мә'лумата көрә, белә сыныглар бүтүн сыныгларын 1—2%-ни, Н. Г. Дамјејә көрә исә 7,7%-ни тәшкил едир. Бизим мүшаһидәләримизә көрә, чанаг сүмүкләринин сыныглары ән чох 5—13 јашлы ушагларда тәсадүф олунур.

Ушаг јашларында чанаг сүмүкләринин гурулушу бөјүклөрдән бағ апаратынын зәиф инкишаф етмәси, гасыг сүмүјүндә сүмүкләшмәнин јахшы инкишаф етмәмәси, чанаг сүмүкләринин бир-биринә гығырдаг васитәси илә бирләшмәси вә с. илә фәргләнир. Она көрә дә, травма заманы чанаг сүмүкләринин бир-бириндән ајрылмасына бахмајараг, гығырдагларын һесабына әлагә кәсилмәмиш олур.

С. Д. Терновскинин, А. П. Бизјенин рә'јинә көрә, мүхтәлиф формаларда мүшаһидә олунан чанаг сыныгларыны 3 група бөл-

мәк олар: 1) чанағын тәкчә бир сүмүјүнүн сыныгы (отураг сүмүјү вә чанаг ганадларындан бири, шәкил 55). Бу заман чанаг дахили органлары зәдәләнмир; 2) чанаг сүмүкләринин сыныгы илә бәрабәр онун даирәсинин тамлыгы позулур, чанаг дахили органлары зәдәләнмир; 3) чанаг сүмүкләри сыныгы илә бәрабәр онун дахилиндәки органлар да зәдәләнир.

Бә'зән чанаг сүмүкләринин сыныгы илә бирликдә буд-чанаг ојнагынын чыхығы да ола биләр. Травманын нөвүндән вә чанағын гурулушунда олан фәргдән асылы олараг, чанаг-ома бирләшмәсиндә, тохумаларын парчаланмасына көрә сүмүкләр өз јерләрини дәјиширләр, бу бир — вә ја икитәрәфли ола биләр.

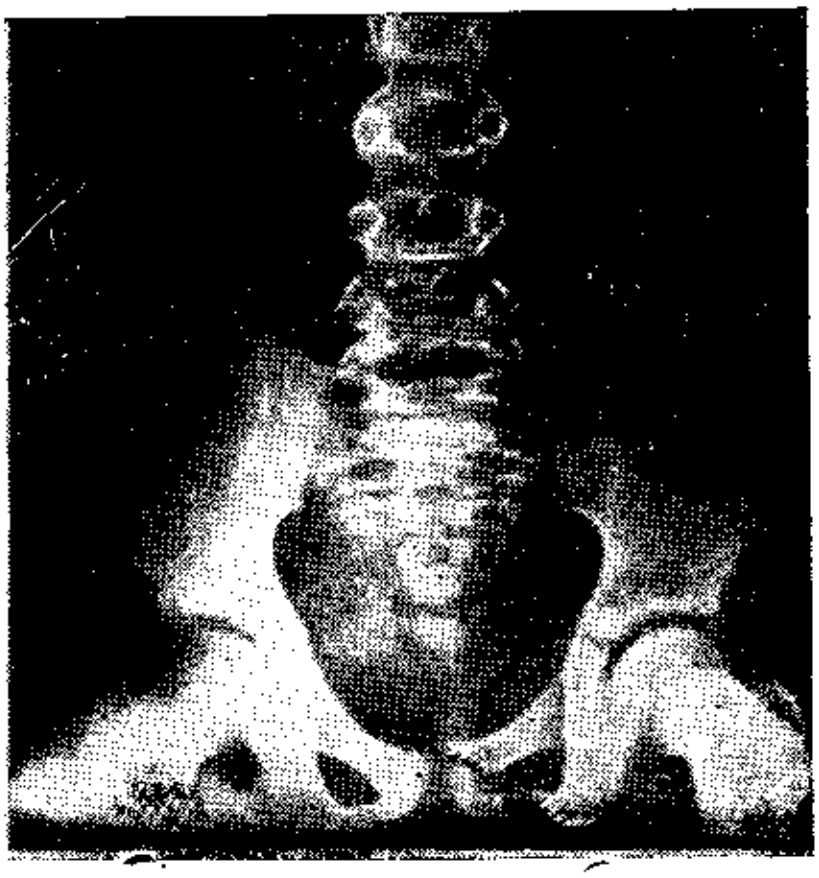

Шәкил 55. Чанаг сүмүјүнүн сыныгы (өз мүшаһидәмиз).

Н. Г. Дамјенин вердији мә'лумата көрә, 226 чанаг сыныгындан 149-у башга формалы зәдәләнмәләрлә бирликдә мүшаһидә олунмуш, бу онун мүаличәсинин кедишинә мәнфи тә'сир көстәрмишдир.

Клиникасы. Хәстәлијин клиникасы чанаг сүмүкләри сыныгларынын ағырлығы дәрәҹәсиндән асылыдыр. Хәстәнин мәчбури вәзијјәт алмасы сыныгын характери һаггында тәсәввүр верир. Мәсәлән, чанағын өн һәлгәсинин (отураг вә ики гасыг сүмүјү) вә ја онун вертикал истигамәтли сыныгында ушаг архасы үстә узанараг диз ојнағыны бүкмәклә ајагларыны аралы («г у р б а ғ а   в ә з и ј ј ә т и») тәрздә узадыр, симфиз бирләшмәси нaһијәсиндә сыныг вә гырылма олдугда исә — диз ојнағы наһијәсинин бүкмәклә ајагларыны јахынлашма вәзијјәтиндә узадыр вә с.

Хәстәнин әсас шикајәти (хүсусән икитәрәфли сыныг олдугда) — ағры вә һәрәкәтдән галмасындандыр. Чанағын арха һәлгәси сыныгында вә ја онун чыхығы олдуғда (ома сүмүјү) хәстәләрдә шок әламәтләри вә перитонархасы наһијәдә ома сүмүјү дамарларынын партламасындан гансызма олур. Чанағын сакитал вә фронтал наһијәләринә ики әллә тәзјиг етдикдә, хәстәдә дәрһал ағры башлајыр, палпасија етдикдә исә сыныгын олмасы мүәјјән едилир. Дүз бағырсағы бармагла мүајинә етдикдә, чанағын өн һиссәсиндә вә ја бүздүм наһијәсиндә олан сыныг һаггында мә'лумат әлдә едилир. Ән дүзкүн мә'луматы рентгенограм верир. Чанаг сүмүкләринин сыныгы бә'зән чанаг дахили органларынын зәдәләнмәси илә бирликдә мүшаһидә едилир (сидиклик, сидик каналы, дүз бағырсаг, бөјрәкләр вә и.), она көрә дә сидикбурахма актына вә гарнын өн диварында кәркинлик симптомларына диггәт јетирилмәлидир.

Сидиклијин јыртылмасы перитон илә өртүлү олмајан (екстраперитонеал) һиссәдә оларса, гарын бошлуғунун ашағы һиссәсиндә сидиклик наһијәсиндә әзәлә кәркинлији, тез-тез сидик бурахма олур, сидик ганлы, лакин сәрбәст шәкилдә харич олур. Перкуссија заманы симфиз әтрафында күтлүк олур ки, бу да сидик инфилтрасијасынын әмәлә кәлмәси илә изаһ олунур. Сидиклик перитонла өртүлү (үст-арха) наһијәсиндә јыртылмыш оларса)[1], ушағын гарнында кәскин ағрылар, әзәлә кәркинлији, гусма, өјүмә, тез-тез дамчы-дамчы ганлы сидик бурахма әламәтләри мүәјјән едиләр; аз бир мүддәтдән сонра кәскин перитонит әламәтләр (хүсусән Шоткин-Блүмберг симптому) инкишаф едир. Резин катетери сидиклијә дахил етдикдә, орада сидијин аз олмасы мүәјјән едилир, бу да сидијин јыртылмыш сидиклик диварындан гарын бошлуғуна ахмасыны көстәрир. Әкәр катетер гарын бошлуғуна дүшәрсә, орадан катетерлә чохлу маје (сидик вә ексудат) харич олур (Зелдович симптому).

Мүаличәси. Чанағын изоләедилмиш өн сынагларында хәстә ушағы архасы үстә узатмагла диз ојнағы вә балдырын алтына јастыгча гојулур ки, бу да она (диз ојнағы бүкүлүр, гычлар бир-бириндән аралы) «гурбаға вәзнјјәти» верир. Фрагментләр јерләрини дәјишәрсә, о һалда һәр ики балдыр наһијәләри алтына кичик Бәлер шинасы гојулур вә хәстә бунун үзәриндә узадылыр, дәри јапышган пластырла дартылыр, 1—2 *кг* јүк асылыр.

5 јашдан јухары ушагларда олан сынығларда, хүсусән симфиз, вертикал шәкилдә, чанаг-ома наһијәси өз јерләринин дәјишмиш сынығларда мүаличә заманы сүмүк дартмасындан истифадә олунмалыдыр. Гамыш сүмүкләриндән һәр ики тәрәфдә 3—5 *кг* јүк асылмалыдыр. Әһәмнјјәтли дәрәчәдә јерләрини дәјишмиш сынығларда (симфизин, гасыг, отураг сүмүкләри) сыныг учларыны репозисија етмәк мәгсәдн нлә чанағы гамак фиксатору ичәрисиндә јерләшднрмәклә, чарпазлашан енли сарғыларла дартма тәшкил еднлир ки, бу да сүмүк учларыны бир-биринә јахынлашдырыр. 12—14 күндән сонра, сынығын дәрәчәсинә мувафиг олараг, мүаличә кнмнастикасы тә'јин едилир. Сағалма мүддәти, сынығдан асылы олараг, 3—6 һәфтә олур.

Чанаг сүмүкләринин сыныглары сидиклијин јыртылмасы илә мүшајиәт олундугда чох заман шок баш верир. Хәстәнн шокдан чыхардыгдан сонра (көбәклә симфиз арасында, орта хәтт үзрә) лапаротомија ичра едилир, зәдәләнмиш сидиклнјин дивары нки гат тикишлә тикилир (селикли гишадан кечмәмәлндир). Сонра гарын бошлуғу гурудулуб, тикнлир, сидик каналына резин катетер кечириләрәк, сидијин фасиләсиз харнч олмасы тә'мин едилир. Сидиклнк перитондан харнч һиссәдә јыртылдыгда, јенә әмәлијјат ичра олунур: зәдәләнмиш наһијәни тикмәк мүмкүн олмадыгда, систотомија едилир, гојулан сифон дренаж борусу васитәсн илә сидик даими олараг харич едилир. Сонра Ретсиум бошлуғу

[1] Сидиклијин бир һиссәсн перитон нлә өртүлдүјү үчүн о, мезоперитонеал органлара аид едилир.

наһијәсинә тампон јеридилир; 8—10 күн кечдикдән сонра дренаж борусу чыхарылыр. **С и д и к л и к ф и с т у л у у ш а г л а р д а т е з г а п а н ы р.**

Сидик каналы јыртылмыш олдугда ушағын вәзијјәти имкан верирсә, каналын учларыны илкин чәрраһи ишләмә јолу илә тәмизләдикдән сонра уч-уча тикәрәк каналын тамлығы бәрпа едилир. Ејни заманда сидиклијә сифон дренаж борусу гојулур. Сидик каналыны илкин тикмәк мүмкүн олмадыгда, систотомијадан сонра канала катетер кечирилир вә дренаж сифон гојулур, сонраһы мәрһәләдә исә сидик каналы узун мүддәт бужланыр. Чанаг сыныгларынын ағырлашмамыш сыныглары тез сағалараг, јериндә һеч бир из галмыр.

Буд сүмүјү сынығы.

Буд сүмүјүнүн сыныглары, јухары әтрафын лүлә сүмүкләринин сыныгларына нисбәтән, аз тәсадүф едир. Буд сүмүјүнүн травматик епифизеолизи вә буд бојунчуғунун сынығы аз тәсадүф едән сыныглардандыр. Бизим клиниканын материаллары көстәрир ки, ушагларда буд сүмүјүнүн орта $^1/_3$ һиссәсинин сыныглары 57%, ашағы $^1/_3$ һиссәсиндә (диафиздә) 30% һалда раст кәлир, галаны (13%) исә онун јухары $^1/_3$ һиссәси һесабына дүшүр. Әксинә оларағ, доғум заманы баш верән буд сыныгларын ән чоху јухары $^1/_3$ һиссәдә тәсадүф едир.

Ушагларда сыныгларын әмәлә кәлмәси механизминә вә буд сүмүјүнүн анатомик хүсусијјәтләринә көрә, спирал (винтәбәнзәр) вә көндәлән сыныглар даһа чох тәсадүф едир. Буд сүмүјүнүн фрагментләри ики амилин тә'сири илә өз јерини мухтәлиф истигамәтдә дәјишир: 1) сынығы төрәдән гүввәнин истигамәтиндән

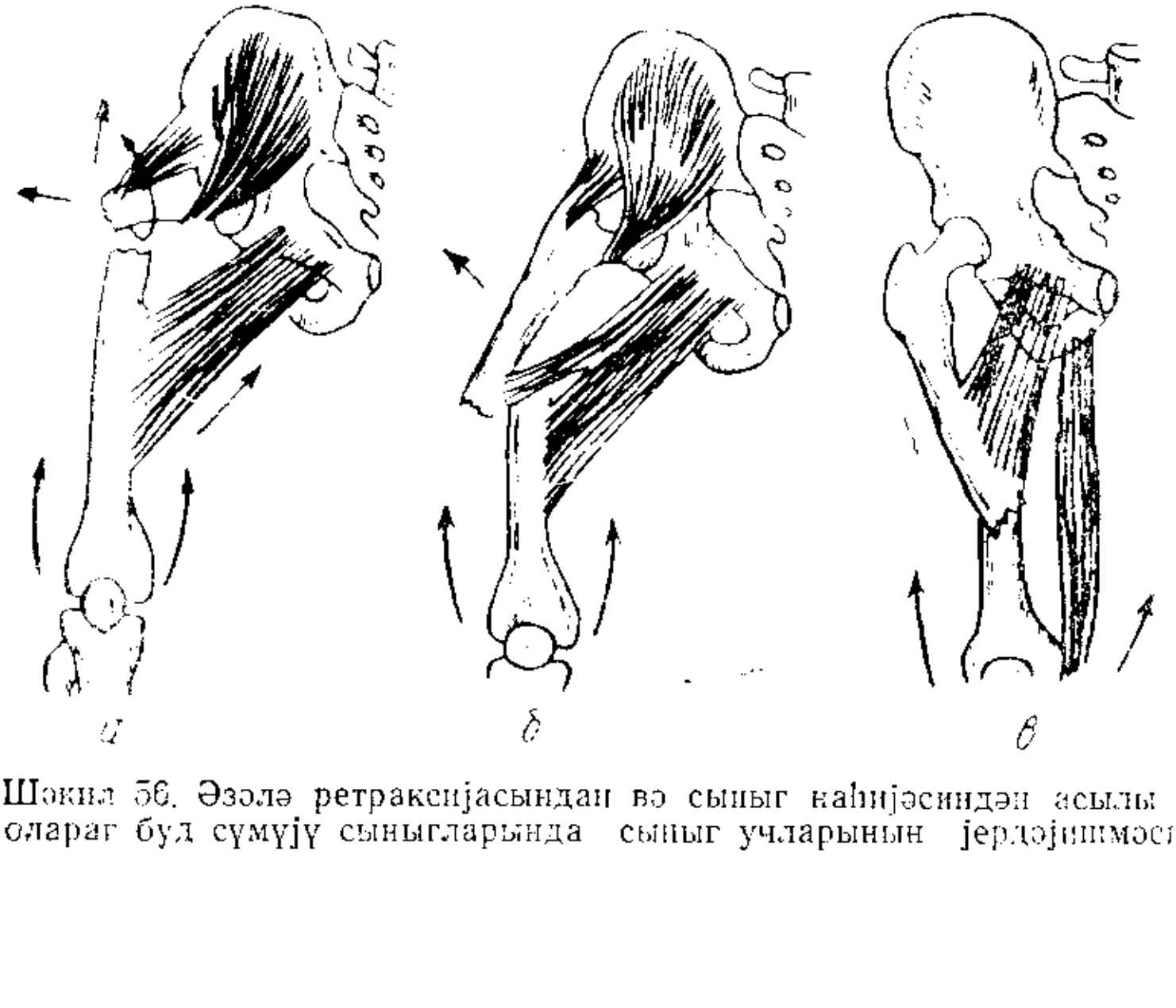

Шәкил 56. Әзәлә ретраксијасындан вә сыныг наһијәсиндән асылы олараг буд сүмүјү сыныгларында сыныг учларынын јердәјишмәси.

вә 2) әзәләнин еластик ретраксиіасындан (јығылмасындан) (шәкил 56, 57).

Клиникасы. Буд сүмүјү сыныглары заманы ашағыдакы әламәт мүшаһидә олунур: 1) анамнездә травмаја даир мә'лумат; 2) агры, хүсусән сыныг наһијәсиндә; 3) һәрәкәтдән галма вә һәрәкәт заманы ағрынын артмасы; 4) буд сынығы наһијәсиндә деформасија; 5) буд узунуна өлчүлдүкдә, сағлам тәрәфә нисбәтән гысалдығы мүәјјән едилир; 6) крепитасијанын мүәјјән олунмасы; 7) ганчырлыг вә ја һематома; 8) рентгенографијада сынығын формасы, локализасијасы вә јердәјишмәси мүәјјән едилир. Сыныг буд сүмүјүнүн јухары $^1/_3$ һиссәсиндә јерләшмишсә, онун проксимал учу өз јерини јухарыја, архаја вә харичә, дистал учу исә ичә доғру дәјишәчәк; орта $^1/_3$ һиссәсиндә олан сыныг заманы проксимал учу харичә, дистал учу исә ичә дартылачаг; ашағы $^1/_3$ һиссәдә олан сыныгда, сынмыш сүмүјүн проксимал учу өнә, дистал учу исә јерини архаја доғру дәјишәчәкдир. Сыныг учларынын белә формада дәјишмәси механизмини билмәклә онун репозисијасына вә мүаличәсинә дүзкүн истигамәт веририк.

Шәкил 57. Јени доғулмуш ушагда буд сүмүјүнүн јухары $^1/_3$ һиссәсинин сынығы. Рентгенограмда сүмүкләшмә мүәјјән едилир *(өз мүшаһидәмиз)*.

Буд сүмүјү сынығынын мүаличәси 3 методла едилир: 1) дартма; 2) кипс саргысы вә 3) илик каналына метал штифт јеритмә (остеосинтез).

Дартма үсулу илә мүаличә, кипс саргысы үсулуна нисбәтән прогрессив мүаличә методу һесаб олунур, чүнки әзәләләрин еластик ретраксијасынын гаршысы алыныр, сүмүк учлары јерләрини дәјишмир, ојнагларда функсионал позғунлуглар, ган вә лимфа дурғунлуғу баш вермир. Ушаг јашларында сыныгы мүаличә етмәк үчүн 2 чүр дартма үсулундан истифадә едилир: а) дәри-әзәлә дартмасы; б) сүмүкдән дартма.

Дәри-әзәлә дартмасы ән чох 2—3 јаша гәдәр ушагларда тәтбиг едилир. Буну илк дәфә Шеде (Schade) тәклиф етмишдир. Ушаг бәрк дөшәк вә ја метал торсуз чарпајыја салыныр. Сынмыш буд сүмүјү чанаг наһијәләриндән вә балдырын һәр ики тәрәфиндән (ич вә бајыр) јапышган пластыр јанышдырылдыгдан сонра бинтлә бағланыр, пластырын ајаг алты сәтһинә квадрат шәкилдә фанердән гајрылмыш ловһә гојулур. Бунун васитәси илә ипи блоклардан кечирәрәк јүк асмагла, сүмүк дөјәнәји әмәлә кәләнә гәдәр (15—20 күн) дартма тәтбиг едилир. Дартма елә

ичра едилмәлидир ки, ушағын чанағы чарпајыдан 3—4 *см* јухарыја галхсын (бу да әкс тәрәфә дартманы јарадыр). Сағлам ајаг исә манжет васитәси илә чарпајынын ашағы һиссәсинә бағланыр, бу да ушагларын дүзкүн вәзијјәтдә сахланылмасыны тә'мин едир. Буна **шагули дартма үсулу илә мүаличә** дејилир (шәкил 58). Јүк ачылдыгдан сонра, ушаг ағрыдан шикајәтләнмирсә, демәк, сүмүк дәјәнәји әмәлә кәлмишдир. онун олмасы клиник мүајинәдә вә рентkенограмда мүәјјән едилмәлидир.

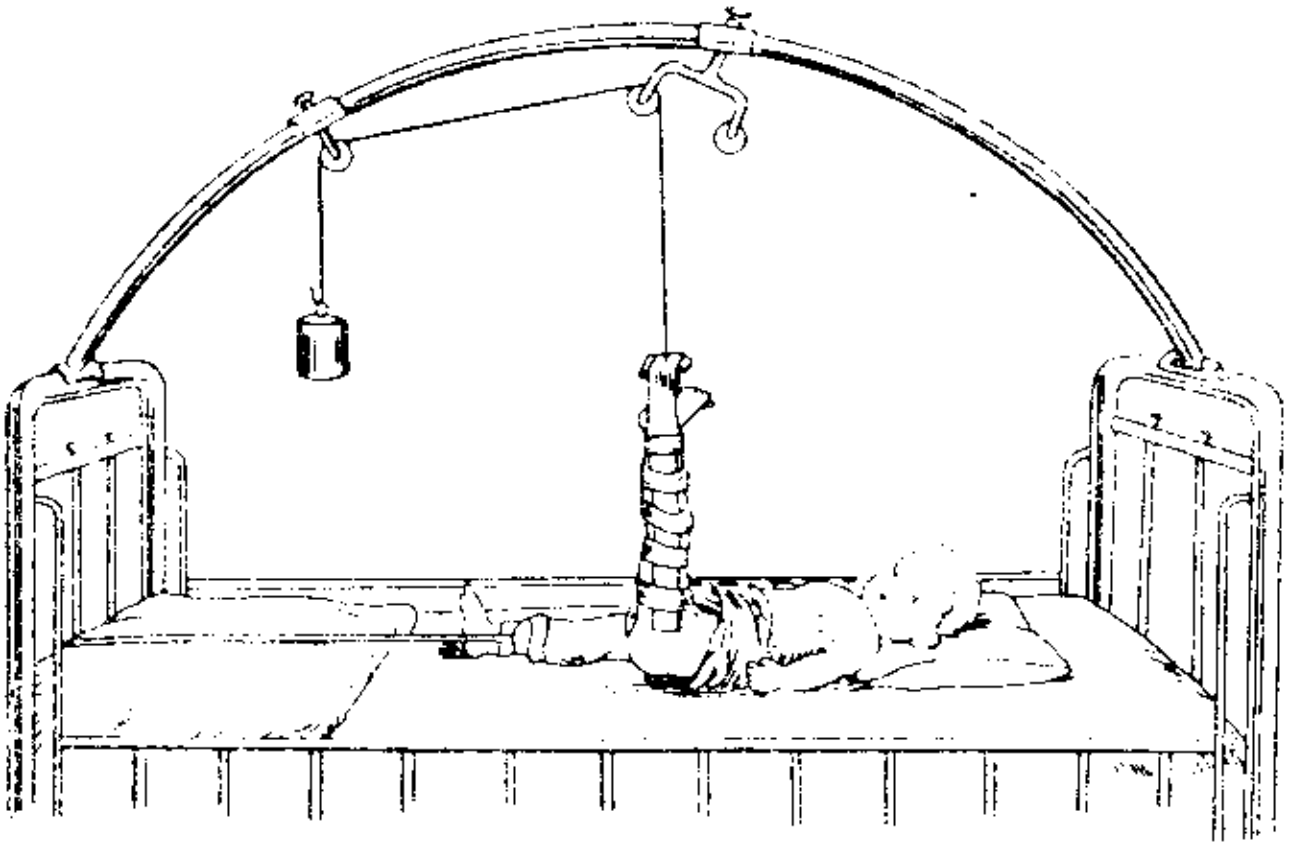

Шәкил 58. Шагули дартма үсулу илә мүаличә.

3—5 јашларында олан ушагларда буд сүмүјү сыныглары заманы һоризонтал вәзијјәтдә дәридән дартма тәтбиг едилдикдә, мүаличә јахшы нәтичә верир (С. Д. Терновски). Бу үсулда дартма јапышган пластыр, клеол вә башга јапышганлы пластыр маддәләрлә тәшкил едилир. Дартманын ән јахшы үсулу, мүаличә едәркән сынан әтраф үчүн јарымбүкүлмүш вәзијјәтин тә'мин едилмәсидир. Бунун үчүн габагча ушағын ашағы әтрафына мүвафиг Бөлер шинасы сечилир, чарпајы үзәринә исә бәрк дөшәк вә ја тахта лөвһә гојмаг лазымдыр, сонра буд-чанаг вә диз ојнагларыны 140° бүкмәклә, шина үзәринә гојулур, буддан вә балдырдан дартма тәшкил едилир.

5—7 јашдан јухары ушагларын буд сүмүјүнүн сыныгларыны мүаличә етмәк үчүн, сүмүкдән дартма үсулундан истифадә едилмәлидир. Бунун үчүн 0,5% новокаин мәһлулу, дрел, мил, нал, һачарлар, Бөлер шинасы, дөрдкүнч тахта вә дашлар лазымдыр (шәкил 59). Сыныг буд сүмүјүнүн јухары вә орта 1/3 һиссәләриндә исә мили буд сүмүјүндән (еникондилусдан 2 бармаг јухары) кечирмәклә, сүмүкдән дартма тәтбиг едилир. Әкәр сыныг будун ашағы 1/3 һиссәсиндә оларса, дартма үчүн мил гамыш сүмүјүнүн јухары метафизиндән (tuberositas tibia) кечирилир. Һәр ики тәсадүфдә, балдырын ики тәрәфиндә дә јапышган пластыр васитәси илә дәридән дартма тәтбиг едиләрсә, јахшы олар.

Дартма үчүн ип шина блокларындан ела кечирилмәлидир ки, буд сүмүјү охуна парален олсун. Әкс тәрәфә дартма тәтбиг етмәк үчүн чарпајынын ајаг һиссәси 15—20 *см* галдырылмалыдыр. Сыныг буд сүмүјүнүн јухары һиссәсиндә олдугда, дистал фрагменти проксимал фрагментин бәрабәриндә гојмаг үчүн Бөлер шинасына узаглашдырычы вәзијјәт вермәк лазымдыр. Буд сүмүјүндән 5—6 *кг,* балдырдан исә 1—2 *кг* јүк асмаг лазымдыр. Асылан јүкүн мигдары ушагларын јашындан вә әзәлә гүввәсиндән асылыдыр.

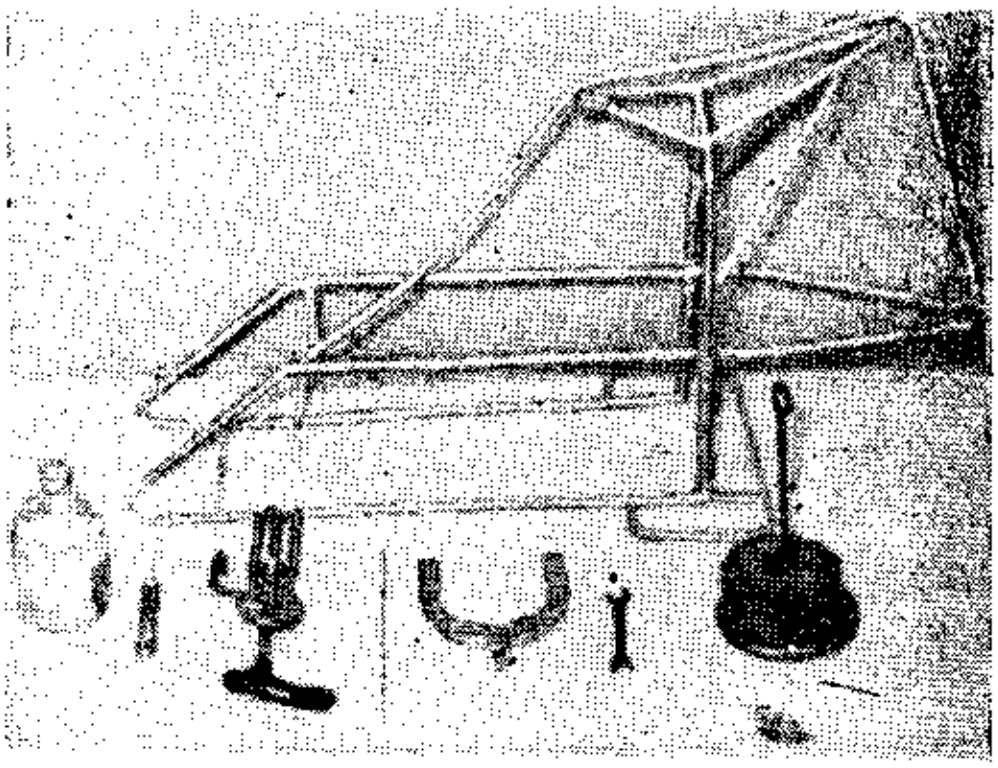

Шәкил 59. Скелет дартылмасы үчүн лазым олан **аләтләр.**

Дартманы (дәри-әзәлә, сүмүкдән дартма) сынығын илк саатындан е'тибарән тәтбиг етмәк лазымдыр, чүнки беләликлә бир тәрәфдән репозисијә асанлашыр, дикәр тәрәфдән, кәләчәкдә әзәләләрин еластик ретраксијасынын инкишафына јол верилмир. Кечикдирилмиш тәсадүфләрдә сыныг фрагментләринин репозисијасы чәтинләшир вә тә'сирли олмур. Репозисија бирмоментли олмалыдыр.

Вахтында дүзкүн тәшкил едилән сүмүкдән дартма, әтрафда мүнтәзәм сурәтдә фәал һәрәкәт етмәк үчүн шәраит јарадыр вә ону физиоложи динчлик вәзијјәтиндә сахлајыр (шәкил 60). Скелет дартмасы үсулу илә мүаличәнин мүддәти 20—30 күн олмалыдыр, бу да сыныгларын нөвүндән вә дислокасијасындан асылыдыр. Мәсәлән, fractura ad latus олдугда, сүмүк дөјәнәјинин инкишаф етмәси (сүмүкләшмә) үчүн 28—30 күн кифајәт едәр. Јүк чыхарылдыгдан сонра, сүмүк дөјәнәјинин олмасыны клиник вә рентгеноложи мүајинә васитәси илә мүәјјән етдикдән сонра, сүмүкдән мил чыхарылмалыдыр. Әкәр хәстә ушаг сыныг наһијәсиндә ағрынын олмасындан шикајәт едирсә вә ренткендә чәтинликлә көрүнән сүмүк



Шәкил 60. Буд сүмүјү сынығында **скелети** дартма үсулу илә мүаличә *(өз мүшаһидәмиз).*

дөјәнәји олурса, дартманы јенә дә бир нечә (5—7) күн давам етдирмәк лазымдыр. Мүаличәни давам етдирмәк үчүн, мил чыхарылдыгдан сонра, әтраф бир нечә күн кипс лонкети илә тәсбит едилмәлидир.

Скелет дартмасы тәтбиг етдикдән сонра кәздирилән рентген апараты васитәси илә контрол рентгенограм етмәли (хүсусән көндәлән сыныглар олдугда). Әкәр сүмүк фрагментләри дүзкүн дејилсә, ону јенидән репозисија етмәк (дүзәлтмәк) лазымдыр ки, әтрафын гысалмасына јол верилмәсин. Дүз тәшкил едилән сүмүк дартмасы илә мүаличәдән сонра әтрафда гысалма олмур. Гысалма 1 *см*-ә гәдәр олурса, ушагларын јаш хүсусијјәтинләдән асылы олараг, (онлар бөјүдүкчә, гысалма компенсатор олараг узаныр) гысалма арадан галдырылыр: гысалма 2 *см* оларса, әтрафда бир о гәдәр функсионал позгунлуға сәбәб олмур (хүсусән 2 јаша гәдәр ушагларда). Гысалма 2 *см*-дән артыг (3—4 *см*) олдуғу һалларда, шүбһәсиз ки, бу кәләчәкдә әтрафын функсијасына мәнфи тә'сир көстәрир: јеришин дүзкүнлүјү позулур, бу да чанағын вә онурғанын вертикал вәзијјәтинә тә'сир көстәрир.

Буд сүмүјү сыныгы мүаличәсиндә фәал чәрраһи әмәлијјат апармагын мәзмуну илик каналына метал штифт (мил) кечирмәклә мөһкәм вә там репозисија ичра етмәкдир. Ушаг јашларында метал остеосинтези тәтбиг етмәк үчүн хүсуси көстәришләр олмалыдыр: 1) сынмыш сүмүјүн учларыны консерватив үсулла репозисија едәрәк, онлары бу вәзијјәтдә сахламаг мүмкүн олмамасы; 2) буд сүмүјү диафизинин гоша сыныглары; 3) сынмыш сүмүк учларынын дүзкүн битишмәмәси (хүсусән, фрагментләр бир-биринә нисбәтән бучаг әмәлә кәтирәчәк шәкилдә битишдикдә); 4) сүмүк дөјәнәјин зәиф инкишаф етмәси вә әзәлә интерпозисијасы. Сыныг нәтичәсиндә хәстәдә шок инкишаф етдикдә остеосинтез мәгсәди илә операсија едилмәмәлидир.

Остеосинтез тәтбиг етмәздән әввәл ушағын буд сүмүјүнүн узунлуғу, илик каналынын диаметри нәзәрә алынмалыдыр вә буна мүвафиг штифт сечилмәлидир. Штифтин узунлуғу буд сүмүјүндән 2—3 *см* гыса олмалыдыр. Илик каналына метал штифт 2 үсулла јеридилир: а) ушаг наркоз илә јатырылдыгдан сонра будун бөјүк бурмасы чухуру наһијәсиндә кичик (2—3 *см*) кәсик едилир, сүмүк дешилдикдән сонра метал штифт, бурма чухурундан илик каналына вурулмагла тәгрибән сыныгын проксимал учуна гәдәр јеридилир; сонра будун харичи сәтһиндә сыныг јери наһијәсиндә кәсик апарылыр вә ачылыр, сүмүкләрин һәр ики учу јара сәтһинә чыхарылыр; сүмүк учлары бир-бири илә тутушдурулур (хүсусән илик каналы), сонра метал штифт вурмагла о, сынмыш сүмүјүн дистал фрагменти каналына јеридилир. Әзәлә вә дәрини тикмәклә операсија гуртарыр;

б) сыныг наһијәсиндә будун харичи сәтһиндә кәсик апармагла сыныг учлары јара сәтһинә чыхарылыр, проксимал фрагментин каналына метал штифти вурмагла, штифтин учу бурма чухурундан чыхыр; дәридә кәсик апармагла штифтин учу азад олур.

сонра дистал фрагмент онун тушуна гојулур вә бурма чухурундан чыхан штифтин учундан јухарыдан ашағыја вурмагла, дистал сынығын илик каналына јеридилир (шәкил 61). Әзәлә вә дәри јарасы гат-гат тикилир. Бу сынығын һәр нки учуну репозисија вәзијјәтиндә сүмүк дөјәнәји әмәлә кәләнә гәдәр мөһкәм сахлајыр. Һәмин методла едилән остеосинтезә р е т р о г р а д үсул ады вермишләр. Сонра әтрафы бир нечә күн кипс лонкетиндә вә ја Бөлер шинасында тәсбит етмәклә диз вә топуг ојнагларына гејри-фәал вә фәал һәрәкәтләр тә'јин едилир. Сүмүкләшмә гуртардыгдан сонра штифт чыхарылыр.



Шәкил 61. Буд сүмүјү сынығында остеосинтез үсулу илә мүаличә *(өз мүшаһидәмиз).*

Буд сүмүјүнүн сыныгларында сынмыш сүмүјүн учлары јерини әһәмијјәтли дәрәчәдә дәјишмиш олдугда мүаличә мәгсәди илә кипс сарғысындан истифадә едилир. 4—8 јаша гәдәр ушагларда буд сүмүјү сыныгы заманы, ону әллә дартараг репозисија етмәк вә кипс сарғысына салмаг чох чәтинлик төрәтдијиндән, биз хүсуси бир маса — апарат тәклиф етмишик, бунун васитәси илә нәинки наркоз алтында хәстәнин сыныгларыны репозисија етмәк мүмкүндүр, ејни заманда кипс сарғысы да асанлыгла гојулур.

Буд сүмүјүнүн сыныглары заманы дартма илә репозисија етмәк вә кипс сарғылары гојмаг үчүн һазырладығымыз апарат-маса (шәкил 62), бир-биринә бағлы олмајан үч метал һиссәдән ибарәтдир. Бунларын икиси һәр бир маса үзәринә гојулмуш лөвһәјә бағланыр. Дөш үчүн алтлыг олан үчүнчү һиссә хәстәнин бојундан асылы олараг, масанын боју узуну сәрбәст сурәтдә һәрәкәт етдирилә билир;

1) дөш үчүн алтлыг ојилмиш метал масадыр; маса сөкүлдүкдә ачылан ајаглара бөлүнүр. Чанаг алтлығы гаршысында гојулан белә дөш алтлығы хәстәнин бәдәнинин үфги вәзијјәтдә сахламаға имкан верәрәк, сарғынын нормал шәкилдә гојулмасына көмәк едир;

2) чанаг алтлығы метал штатив олуб, бунун үзәриндә чанаг јатағы ролуну ојнајан вә штатив охуна перпендикулјар олан «дил» тәсбит едилир. «Дил» штативин оху бојунча кедән ојма дәликләр сајәсиндә, хәстәнин јаш хүсусијјәтләриндән асылы олараг, лазымы һүндүрлүјә гәдәр чәкилә билир. Штатив ики болтун көмәји илә тәсбит едилир, бу болтлар штативин гајдасындакы дәликләрдән вә масадакы јарыгдан бурахылыр. Болтлар лөвһәнин алтында, метал лөвһәнин вә болтун ишинде һәрәкәт етмәси үчүн дәстәләрә малик олан ики шајбанын көмәји илә мөһкәм бағланыр.

Шәкил 62. Буд сүмүјү сыныгларында репозисија етмәк вә кипс сарғысы гојмаг үчүн тәклиф олунан апарат *(Ә. Әлизадә).*

Штативин јухары һиссәсиндә, онун оху бојунча сәрбәст сурәтдә һәрәкәт етдирилән ики метал планка вардыр. Онлар бир-биринә нисбәтән тәләб олунан дәрәчәдә бучаг әмәлә кәтирәчәк шәкилдә јерләшдириләрәк, сарғыны гојма вахтында зәдәләнмиш әтрафын диз ојнағыны лазыми флексија (бүкүлмә) һалына кәтирмәјә имкан верир. Флексија вәзијјәти диз ојнағынын бинтинин көмәји илә јухарыда көстәрилән планкаја доғру дартмаг јолу илә әлдә едилир;

3) масанын ашағы учуна, онун сәтһинә паралел олараг ики ајаг дурачагларынын көмәји илә дөрдтәрәфли штанга бағланылыр, бунун үзәринә һәр ики тәрәфдән метал мил сүрүнүр, бунларын јухары учу кәсмә муфта илә битир. Муфтадан башчыглы болт кечирилмишдир. Онун (болтун) оху бирләшәрәк, башчыглы болту масанын сәтһинә паралел вәзијјәтдә һәрәкәт етдирмәјә имкан верир, бу исә зәдәләнмиш әтрафы дартмаг үчүн лазыми шәраит јарадыр.

Маса иш заманы — сүмүк сыныгларынын репозисијасы вә сарғынын гојулмасы наркоз васитәси илә һәјата кечирилир (шәкил 63).

Буд сүмүјү сынмыш хәстә габагчадан јығылмыш апаратын — масанын үзәринә көчүрүләрәк, елә вәзијјәтдә узадылыр ки, архасы көкс гәфәсинә мәхсус алтлыг үзәринә отурсун. Зәдәләнмиш әтраф лазыми дәрәчәдә узаглашдырылмаг үчүн јумшаг бинт васитәси илә башмаглардан биринә тәсбит олунур. Дартма заманы көвдәнин јана әјилмәмәси үчүн сағлам әтрафда, һабелә јумшаг бинт васитәси илә дикәр башмаға тәсбит олунур.

Шәкил 63. Һәмин апарат үзәриндә ушағын вәзијјәти.

Хәстә дәрин јухуја кетдикдән сонра, пәрли гајкалары винтләмәк јолу илә ајағын бағландығы башмағы хәстәнин вәзијјәтинә әкс олан тәрәфә һәрәкәт етдирмәк үчүн имкан јараныр. Беләликлә, зәдәләнмиш әтраф санки чанаг алтлығы илә ондан јаваш-јаваш узаглашан башмаг арасында узаныр.

Һәким вә онун көмәкчиси дартманы баша чатдыраراг, сүмүк сыныгларынын дүзкүн дурмасыны мүәјјән едирләр, типик коксит кипс сарғысы балдырын ашағы $^{1}/_{3}$ гәдәр гојулур, сонра зәдәләнмиш әтрафын ајағыны башмагдан азад едир, кипс сарғысыны ајаға да гојмагла иш гуртарыр.

Масанын портативлији, һәр чүр стасионар мүәссисә шәраитиндә ондан кениш сурәтдә истифадә етмәјә имкан верир.

Диз ојнағынын зәдәләнмәләри.

Ушаглар тез-тез үзү үстә јыхылдыгларына көрә, диз ојнағынын зәдәләнмәләри мүшаһидә олунур. Ағыр зәдәләнмәләр чох заман ојнаг бошлуғуна ган топланмасы илә мүшајиәт олунур (haemarthrosis).

Клиникасы. Диз ојнағынын зәдәләнмәләри заманы ағры, һәрәкәт мәһдудлуғу, ојнағын һәчминин бөјүмәси вә контурунун һамарланмасы мүшаһидә едилир. Әлләмә заманы ағры артыр, ајдын флүктуасија вә диз гапағынын чох һәрәкәтли олмасы мүәјјән едилир. Диз ојнағынын зәдәләнмәләри заманы рентгенограмда, ојнаг сүмүкләри арасы саһә бөјүјүр.

Мүаличә. Диз ојнағына 2—3 күнлүјә кипс лонкети гојулур вә

сојуг тә'јин едилир. Диз ојнағында ган чох топланмамышса, 2—3 күндән сонра консерватив мүаличә— исти тә'јин етмәклә сорулма сүр'әтлә кедир вә тез сағалма баш верир. Ајдын флүктуасија мүәјјән едилирсә, пунксија етмәклә ган вә сероз маје сорулур, ојнаг бошлуғуна 2 *мл* 0,5%-ли новокаин мәһлулунда антибиотикләрдән 100—500 мин ваһид әридиләрәк јеридилир. Сонра јахшы кипс тутор сарғысы гојулур. Мүаличә мүддәти 10—12 күндүр.

Диз гапағынын сынығы.

Диз гапағы сынығы диз ојнағы үзәринә јыхылмагдан вә ја дизә зәрбә ендирилмәси нәтичәсиндә баш верир. Белә сынығa аз тәсадүф едилир, ири јашлы ушаглар арасында олур. Сынығын диагнозуну мүәјјән етмәк чәтинлик төрәтмир: ағры, һәрәкәтдән галма, пассив һәрәкәт заманы ағрынын артмасы олур. Чох заман диз гапағы сүмүјү сынаркән ики һиссәјә бөлүнәрәк ајрылыр (шәкил 64). Буну да палпассија етмәклә сынығын бир һиссәсинин јухарыја, о бири һиссәсинин ашағыја дәјишмәси илә мүәјјән едир. Рентгенограмда сынығын характери ашкара чыхарылыр. Сыныг уч-ларынын јердәјишмәси (араланмасы) јохса, диз ојнағы наһијәсинә бир күн сојуг гојмагла кипс лонкети вә ја тутор сарғысы васитәси илә тәсбит едилир. Сағалма 3-чү һәфтәдә баша чатыр. Хәстәјә кимнастика вә ванналар тә'јин едилир. Әкәр хәстәјә кипс тутор сарғысы гојулмушса, 7—8-чи күнү ушаглара кәзмәк мәсләһәт көрүлүр.

Шәкил 64. Диз ојнағы сүмүјүнүн сынараг ики һиссәјә бөлүнмәси (*өз мүшаһидәмиз*).

Сынмыш сүмүјүн фрагментләри араланырса, операсија етмәклә сыныг учларыны бир-биринә јахынлашдыраараг, сүмүкүстлүјү вә апоневроза тикиш гојмагла тәсбит едилир. Диз ојнағы кипс лонкети вә ја тутор сарғысында 3—4 һәфтә сахланыр.

Балдыр сүмүкләринин сыныглары.

Балдыр сүмүкләри (гамыш вә инчик сүмүкләри) сыныглары ән чох 5—10 јашларда (50—70%) тәсадүф едир. Н. Г. Дамјенин вердији мә'лумата көрә, бүтүн балдыр наһијәсинин зәдәләнмә-

ләринин 59,1%-ни гапалы сыныглар, 5,2%-ни ачыг, галан сыныгларын исә 18,4%-ни тәшкил едир.

Сыныгларын характеринә кәлинчә, онлар көндәлән, чәп, (шәкил 65), винтәбәнзәр, гәлпәли олмагла там вә чатлама, гырылма шәклиндә натамам сыныглара раст кәлирик. Тәкчә гамыш сүмүјүнүн сыныглары, инчик сүмүјү сыныгларына нисбәтән чох тәсадүф едир. Сыныгы әмәлә кәтирән травма күчә нәтиҹәјат васитәләринин гәзаја уғрамасы вә јыхылмадыр. Кичик јашлы ушагларда сүмүкүстлүјү еластик олдуғуна көрә онларда субпериостал сыныглар чох тәсадүф едир. Белә сыныгларын хүсусијјәти ондадыр ки, сүмүк учлары јерләрини дәјишмир. Травманын нөвүндән асылы олараг, сүмүјүн епифизар һиссәси метафиздән ајрылыр ки, буна гамыш сүмүјү епифизолизи дејилир. Бә'зән гамыш сүмүјүнүн јухары метафизинин, инчик сүмүјүнүн ашағы башчығы илә бирликдә сыныгына раст кәлирик ки, бу да чох ағрылы олур.

Шәкил 65. Балдыр сүмүкләринин ашағы 1/3 һиссәсинин сыныгы *(өз мүшаһидәмиз)*.

Клиникасы. Бу заман ағры, сыныг наһијәсиндә деформасија, шишкинлик, сүмүјү бојлама әлләдикдә сыныг наһијәсиндә контурун дәјишмәси мә'лум олур вә ағры шиддәтләнир. Диагнозун дүзкүнлүјү вә сүмүкләрин јерини дәјишмә дәрәчәсини мүәјјән етмәк үчүн рентгенографијадан истифадә олунмалыдыр.

Мүаличәси. Гәлпәли, көндәлән вә учларынын јери дәјишән сыныгларда јапышган пластыр илә дәридән дартма үсулу тәтбиг едилир. Дәридән дартма илә мүаличәдә 3—5 *кг* даш асылмалыдыр. 10—12 күн кечдикдән сонра, бу кипс лонкет сарғысы илә әвәз едилир. Сүмүк дөјәнәји әмәлә кәлдикдән сонра (3—4 һәфтә) кипс ачылыр, ванналарла мүаличә вә кимнастика тә'јин едилир. Бөјүк ушагларда (12 јашдан јухары) сыныг учлары јерини дәјишмиш олдугда, бизим клиникада мүаличә мәгсәди илә сүмүкдән дартма (дабан сүмүјүндән мил кечирмәклә) үсулундан истифадә едилир.

Шәкил 66. Һәмин сыныгларын репозисијасы.

Балдыр сүмүкләри сыныгларынын бөјүк бир групу сыныг учларынын јерләрини дәјишмәсинә көрә кипс лонкет сарғысы гојмагла мүаличә едилир (шәкил 66). Кипс лонкети ајаг бармагларындан башлајараг та будун ортасына гәдәр чатмалыдыр. Кипс лонкетини гојаркән диз ојнағы азачыг (5°) бүкүлү, ајағын оху исә балдырын охуна шагули олмалыдыр. Кипс лонкети адн бинтләрлә сарылыр. Кипс сарғысыны ачдыгдан сонра диз вә топуг ојнагларында функсионал позғунлуг мүшаһидә едилирсә, ванна вә фәал кимнастика тә'јин едилир.

Ачыг сыныглар олдугда, јаранын илкин чәрраһи ишләнмәси илә сыныг учларында репозисија едилмәли вә кипс лонкети гојулмалыдыр. Сыныг учларынын репозисијасы вә тәсбит едилмәси чәтинлик төрәтдикдә, остеосинтез үсулу тәтбиг едилмәлидир.

Чыхыглар (Luxationes).

Ојнаг башынын ојнаг чухурундан чыхмагла капсулунун јыртылмасына травматик чыхыглар (luxationes traumatica) дејилир. Ушаглар арасында травматик чыхыглар, бөјүкләрдә олдуғуна нисбәтән, аз тәсадүф едир. Бу исә онларын анатомик структуру (ојнағын капсулу вә бағ үнсүрләринин еластиклији вә мөһкәмлији) илә әлагәдардыр.

Ушаглар арасында чыхыглар травмалар, јыхылма (дирсәк ојнағы наһијәсинә) вә бармагларын дартылмасы (ушағын әли тутуларкән о јыхыланда) нәтичәсиндә баш верир.

Дирсәк ојнағы чыхығы.

Ушаг голу ачылмыш вәзијјәтдә јыхылдыгда, дирсәк ојнағы чыхығы баш верир.

Дирсәк ојнағы мүрәккәб ојнаг (3 сүмүк иштирак едир) олмагла, 3 нөв (өнә, архаја вә јана) чыхыг верир. Базу сүмүјүнүн дистал учу јерини өнә, дирсәк вә мил сүмүкләри исә арха вә јухары дәјишәрсә, буна архa чыхыг, базу сүмүјүнүн дистал һиссәси архаја, дирсәк сүмүкләринин учлары өнә чыхарса — өн чыхыг, дирсәк сүмүјү вә ја мил сүмүкләринин учлары өз јерләрини харичә вә дахилә дәјишәрсә, дирсәк ојнағынын јан чыхығы адланыр. Ушаг чәрраһлығы тәчрүбәсиндә буна арха вә јан чыхыглар дејилир.

Дирсәк ојнағынын арха чыхығында ојнаг јарыбүкүлү вәзијјәтдә олмагла, кәскин агры верир, һәрәкәти мүмкүн олмур, ојнаг деформасијаја уграјыр. Әлләдикдә дирсәк вә мил сүмүкләринин башы архада мүәјјән едилир, өндә дирсәк бүкүшү наһијәсиндә базу сүмүјүнүн ојнаг сәтһи мүәјјән едилир. Дирсәк сүмүјүнүн чыхынтысы архада базу сүмүјү епикондулусларыны бирләшдирән хәтдән јухарыда дурур.

Бә'зән дирсәк ојнағынын арха чыхығыны, базу сүмүјүнүн дирсәк ојнағы наһијәси сыныгы илә гарышдырмаг олур. Дүзкүн диагноз рентккенограм васитәси илә һәлл едилир.

Мүаличәси. Чыхыглар нә гәдәр тез јеринә салынарса, бир о гәдәр дә функсија тез бәрпа олур. Ону наркоз алтында јеринә салмаг лазымдыр. Хәстәнин базу сүмүјү, көмәкчи тәрәфиндән ики әллә тутулуб, тәсбит едилир. Һәким хәстәнин саид һиссәсиндән тутараг ашағыја дартмагла тәдричән бүкүр, бу заман базу сүмүјүнүн ојнаг башы хүсуси сәслә өз јеринә дүшүр, ојнаг наһијәсиндә олан деформасија јох олур вә һәрәкәт бәрпа олур.

Рентгенограмда ојнаг чыхығынын јеринә дүшмәсини көрмәк мүмкүн олур. 6—7 күнлүјә кипс лонкетн гојулур, сонра ванналар, массаж вә һәрәкәт етдирилир.

Дирсәк ојнағынын јан чыхыглары.

7—10 јашлы ушагларда тәсадүф едир, ушаг голу ачылмыш вәзијјәтдә јыхыланда баш верир. Бу заман дирсәк сүмүјүнүн башчығы өз мөвгејини тәрк едәрәк, ичә доғру јерини дәјишир, онун јерини мил сүмүјүнүн башчығы тутур вә јахуд мил сүмүјүнүн башчығы харичә догру өз јерини дәјишир, онун јерини дирсәк сүмүјүнүн башчығы тутур. Кәскин ағры, һәрәкәтдән галма вә әлләдикдә дирсәк ојнағы сүмүкләринин јерини дәјишмәси мүшаһидә олунур. Хәстәлијин диагнозу рентгенограм васитәси илә мүәјјән едилир.

Мүаличәси. Наркоз алтында хәстәнин саидн дартылыр вә һәким әли илә чыхмыш сүмүјүн башчығына тәзјиг едир, сүмүјүн башчығы јеринә дүшән кими ојнаг деформасијасы итир вә һәрәкәт бәрпа олур. 5—6 күнлүјә кипс лонкети гојулур, сонра массаж, ванна вә јүнкүл һәрәкәтләр тә'јин едилир.

Мил сүмүјү башчығынын натамам чыхығы.

Белә чыхыглар ушаглара мәнсуб олмагла 2—3 јашларда тәсадүф едир. Ушагларын јашы артдыгча, бунлар азалыр.

Чыхығын механизми. Валидејнләр сағ әли илә ушағын сол әлини тутуб кәзәркән, ушағын фикрини јердә олан әшја чәлб едир, ушаг сол әлини бурахмадан әјиләрәк сағ әли илә әшјаны көтүрмәк истәјир. Бу заман мил сүмүјү башчығы һалгавары бағ арасындан чыхараг натамам чыхыг төрәјир. Натамам чыхыглар ән чох сол тәрәфдә вә гызлар арасында тәсадүф едир.

Әламәтләри. Гол салланмыш шәкилдә һәрәкәтсиз, азачыг бүкүлмүш вә пронасија вәзијјәтиндә олур; дирсәк ојнағынын пронатор һәрәкәти чох ағрылы, лакин ачылыб-бүкүлмә һәрәкәти исә аз ағрылы олур. Әлләмә заманы мил сүмүјү башчығына тәзјиг

етдикдә, ағры артыр. Рентгенограмда мил сүмүјү башчығынын натамам чыхығы көрүнүр.

Мүаличәси. Натамам чыхығы кејитмә тәтбиг етмәдән дә јеринә салмаг олар. Дирсәк ојнағы 90° бүкүлүр, сонра максимум супинасија етмәклә, баш бармаг илә мил сүмүјүнүн башчығына тәзјиг едилир. Бу заман тәзјиг едән вә истигамәт верән баш бармаг мил сүмүјү башчығынын јеринә дүшмәсини ајдын һисс едир, ејни заманда чыхығын јеринә дүшмәси сәси дә ајдын ешидилир. Сонра 2—3 күн ләчәк илә тәсбит етмәли.

Әлин баш бармағынын чыхығы.

Әл баш бармағы чыхығы дартма, јыхыларкән әлин баш бармаг һиссәсинә дүшән тәзјиг нәтичәсиндә онун әјилмәсиндән баш верир. Бу чох заман гызларда, 2—3 јашларында тәсадүф едир. Чыхыг кәскин ағрыја сәбәб олмур, ушағын бармағы деформасијаја уғрајыр, һәрәкәтдән галыр. Әлләдикдә I-чи дараг сүмүјүнүн ојнаг башчығынын сәтһи ајрыча олараг мүәјјән едилир, әсас фаланга өз јерини дәјишир. Диагноз рентгенограма әсасән мүәјјән едилир (шәкил 67).

Шәкил 67. Әл бармағынын чыхығы (*өз мүшаһидәмиз*).

Шәкил 68. Чыхығын јеринә салынмасындан сонра рентгенограм.

Бармағын учундан тәдричән дартмагла чыхыг јеринә салыныр, 5—6 күн тәсбит едилир. Бә'зән ојнағын тәсбитедичи бағ апаратынын вә ојнаг капсулунун анаданкәлмә зәиф инкишаф етмәсинә көрә вәрдишли ојнаг чыхығы баш верә биләр: чыхыг јеринә салындыгдан сонра, кичик бир һәрәкәт белә јенидән чыхыға сәбәб олур. Белә тәсадүфдә ојнаг чыхығы јеринә салындыгдан сонра (шәкил 68), 3 һәфтә кипс сарғысында (бармаг дүз узадылмыш шәкилдә) сахланылмалыдыр.

Јумшаг тохумаларын јад чисимләри.

Јумшаг тохумалар арасына мүхтәлиф јолларла (ијнә батмасы, ағачдан вә барыдан јыхылма, партлајычы маддәләрлә ојнаркән төрәјән партлајыш) нәтичәсиндә чүрбәчүр јад чисимләр: метал, ағач, даш, шүшә, палтар гырынтылары кечәрәк бир сыра нараһатлыға (ағры, функсијадан галма) вә патоложи просесләрә (илтиһаблашма, ириләмә) сәбәб олур. Ушаглар ојун мәшғәләләри заманы дүјмә, чәјнрдәк, кичик даш, лобја, мәрчимәк вә ја бу кими кичик јад чисимләри билмәдән бурун, гулаг вә һәтта чинсијјәт органлары дәликләринә јерндирләр.

Јад чисмин бәдәнә дүшмәси онларын локализасијасындан асылы олараг, клиник әламәтләр: ағры, функсијадан галма, көздә бахдыгда јад чисмин дахил олдуғу наһијәдә јара дәлији, әлләмә заманы ағрынын артмасы мүәјјән едилир. Метал чисимләр јумшаг тохумалар дахилиндә башга јад чисимләрә нисбәтән надир һалларда ағырлашма (флегмона, абсес) төрәдир. Јад чисимләрин локализасијасыны мүәјјән етмәк үчүн ики проjексијада рентгенограм ичра едилир. Бүтүн метал һиссәләрин әкси ајдын көрүнүр (шәкил 69), лакин шүшә, кағыз, палтар, түк кими јад чисимләр көрүнмүр. Бу чүр јад чисимләрин локализасијасыны мүәјјән етмәк үчүн фистулографија етмәк олар. Јад чисмин јерини вә характерини мүәјјән етмәк үчүн валидејнләрдән әтрафлы анамнез топламаг лазымдыр.

Шәкил 69. Әлин јумшаг тохумалары арасында метал гәлпә (*өз мүшаһидәмиз*).

Мүаличәси. Бүтүн јад чисимләр дәрһал чыхарылмалыдыр. Јад чисмин јери тәмизләниб 0,5% новокаин мәһлулу илә кејинтдикдән сонра, рентген екраны алтында јад чисмә өндән вә јандан перпендикулјар ики ијнә батырылыр, бунунла онун локализасијасы вә дәринлији мүәјјән едилир. Хәстә јенидән операсија отағына апарылыр, ијнәнин истигамәти үзрә јад чисмә паралел дејил, шагули кәсик апарылыр. Јара ичәрисиндә јад чисим бармагла һисс едилир вә көзлә көрүндүкдән сонра чыхарылыр. Јараја антибиотик тозу төкүлүр, јахынлашдырычы тикиш гојулур, күзаз (тетанус) әлејһинә серум вурулур. Јад чисим кичик (0,1—0,3 *см*) вә дәрин әзәлә гатларында вә ја тәһлүкәли зонада (ири дамар, синир әтрафында) јерләшдикдә чыхарылмасы зәрурijјәт тәшкил етмир, чүнки 10—12 күн кечдикдә јад чисим әтрафында фиброз капсул әмәлә кәләрәк, неч бир ағрыја сәбәб олмур. Гулаг, бурун, чинсијјәт органлары дәликләриндә јерләшән јад чисимләр мүвафиг аләтләрлә чыхарылмалыдыр.

Јаныглар (Combustiones).

Ушагларын јаш хүсусијјәтләриндән асылы олараг, онларда термик, електрик вә кимјәви јаныглара тәсадүф едилир. Термик јаныг ән чох 2—3 јашлы ушагларда бизим мүшаһидәләримизә көрә, јаныгларын 48%-ни тәшкил едир. Ушаглар бөјүдүкчә јаныгларын фаизи азалмаға башлајыр. Бу исә ушагларын јашларынын артмасы илә, онлары әһатә едән мүһитдә өзләрини шүурлу сурәтдә апармаға башламалары илә әлагәдардыр.

Ушагларын тохумаларына 50°-дән јүксәк температура малик мајеләр, әшјалар тохундугда јаныглар баш верир. Мәишәтдә кичик јашлы ушаглара кифајәт гәдәр нәзарәт олмамасы, онлара лагејдлик олдугда, онлар өзләрини билмәдән јандырырлар (исти сүд, чај вә ја хөрәји ичмәк вә јемәк мәгсәди илә дартараг үстләринә төкүрләр). Мәктәб јашлы ушаглар арасында исә електрик вә кимјәви јаныглара раст кәлирик.

Һәлә бу күнә гәдәр јанығын дәрәчәләри барәдә мүхтәлиф тәклифләр (тәснифат) вардыр. 1960-чы илдә Чәрраһларын Үмумиттифаг XXVII Гурултајында јаныглары 4 дәрәчәјә бөлмүшләр: I дәрәчәли јаныг (combustio erythematosa) дәридә гызарты олур; II дәрәчәли јаныг—(combustio bullosa) — дәри сулугланыр; III дәрәчәли јаныг — ики јарымгрупа бөлүнүр: а) некрозлашма дәринин бујнуз гатында мәһдудлашыр (combustio escharotica, necrotica); б) некрозлашма дәринин бүтүн гатларыны әһатә едир; IV дәрәчәли јаныг — некроз просеси дәри вә дәриалты тохумалары әһатә едир.

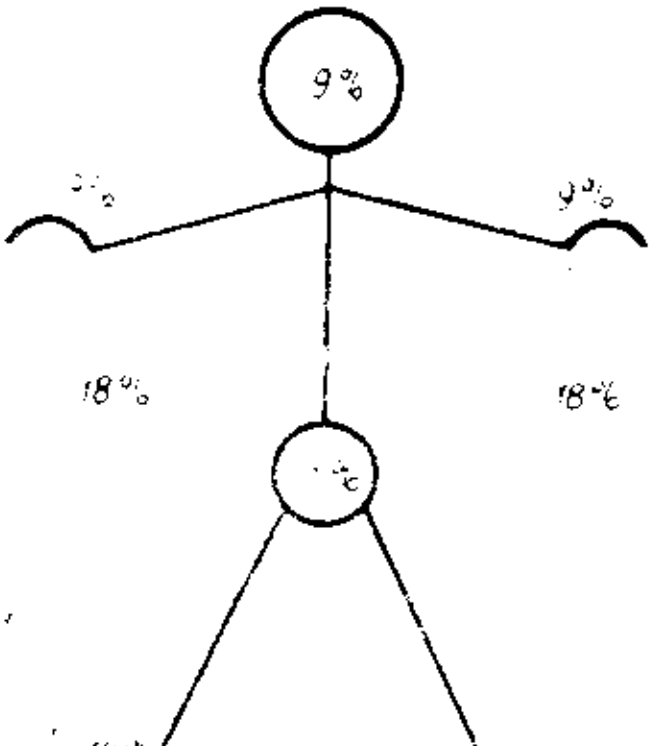

Шәкил 70. Јаныг сәтһинин «доггузлуг» үсулу үзрә мүәјјән едилмәси схеми *(Уоллес)*.

Јанығын клиникасына кечмәздән әввәл јаныг сәтһинин, бәдәнин үмуми сәтһинә олан фаизлә нисбәтини мүәјјән етмәк лазымдыр. Буну мүәјјән етмәк үчүн бир чох үсуллар тәклиф олунмушдур:

1) «доггузлуг» үсулу (Уоллес) — баш вә үз 9%, јухары әтрафын һәрәси 9%, көкс вә гарын бошлуғунун өн сәтһи 18%, арха сәтһи 18%, ашағы әтрафларын һәрәси 18%, аралыг саһәси исә 1% тәшкил едир (шәкил 70);

2) әлин ич сәтһи илә јаныг сәтһини өлчмәкдир. Ушагларда әлин овуч сәтһи бәдәнин үмуми сәтһинин 1,25%-нә, бөјүкләрдә исә 1—1,2%-нә мүвафиг кәлир. Өлчдүкдән сонра, чәмләјәрәк јаныг сәтһи мүәјјән едилир;

3) Б. Н. Постников јаныг сәтһини мүәјјән етмәк үчүн хүсуси чәдвәл дүзәлтмишдир ки, бунун принсипи јаныгын үмуми сәтһинин бәдән сәтһинә олан нисбәтиндән ибарәтдир;

4) Ланд вә Броудер тәрәфиндән тәклиф едилмиш схемә әсасән дә јаныг сәтһи мүәјјән едилир. Бу схем дә, ушағын јашы илә әлагәдар олараг, онун әтрафларынын вә башын сәтһинин дәјишмәсини нәзәрә алараг тәклиф едилмишдир (чәдвәлә вә шәкил 71-ә бах).

Ушагларда бәдән сәтһини мүәјјән етмәк үчүн Ланд вә Броудер схеми (% илә)

Бәдәнин саһәси	1 јаша гәдәр	1 јаш	5 јаш	10 јаш	15 јаш	Бөјүк ушагларда
Башын јарысы	9,5	8,5	6,5	5,5	4,5	3,5
Будун јарысы	2,75	3,25	4,0	4,25	4,5	4,75
Балдырын јарысы	2,5	2,5	2,75	3,0	3,25	3,5

Г. Д. Вилјавинин тәклифинә көрә, миллиметрли тор илә јаныг сәтһини мүәјјән етдикдән сонра (өн вә арха тәрәфдән) јаныг сәтһи 10 *см*, бәдәнин боју 100 *см* олдугда јаныг сәтһи 1/10 тәшкил едәр.

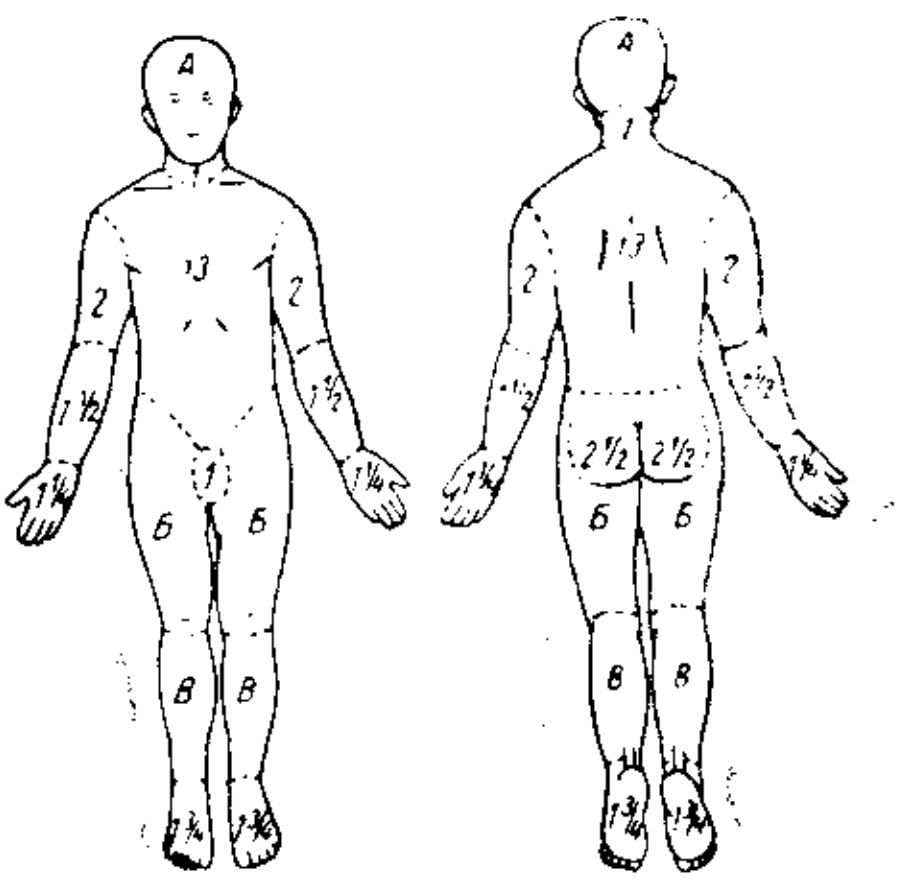

Шәкил 71. Ланд вә Броудер схеми.

Јаныгын дәрәчәсини хүсуси рәнкләрлә көстәрирләр: I дәрәчә — сары, II дәрәчә—гырмызы, III дәрәчә—көј, IV дәрәчә исә гара рәнклә көстәрилир. Бурада јаныг сәтһи илә јанма дәрәчәси бирликдә көстәрилә биләр. Мәсәлән, 20% III дәрәчәли. Лакин, бир чәһәти көстәрмәк лазымдыр ки, јаныгын илк саатларындан башлајараг, һәтта 24—48 саат кечәнә гәдәр III А, III Б вә IV дәрәчәли јаныглары бир-бириндән ајырмаг чәтин олур.

Клиникасы. Ушагларда јаныглар заманы јерли әламәтләрлә бәрабәр, үмуми реаксија башлајыр. Буна көрә дә јаныгын клиник кедишини фазалара бөлмәклә, она бәдәнин үмуми хәстәлнјн кими бахмаг лазымдыр.

Јаныгларын клиник кедиши 3 амил илә: а) јанма сәтһинин саһәси; б) дәрәчәси; в) ушағын јашы илә әлагәдардыр. Јаныг сәтһинин бөјүк-кичиклијинин вә дәрәчәсинин, онун клиник кедишинә бөјүк тә'сири вардыр. Јаныг I дәрәчәли олуб, мәһдуд саһәни әһатә едирсә, ағры тез кечир вә бир нечә күнә сағалма илә гуртарыр.

I дәрәчәли јаныг бәдәнин үмуми сәтһининн 50%-ни әһатә едәрсә, хәстә ушагда температурун јүксәлмәси, үмуми әзкинлик, шылтаглыг, гусма вә үшүтмә олмагла, јүксәк реактивлијә малик ушагларда һәтта өлүм тәһлүкәсн баш верә биләр.

II дәрәчәли јаныг бәдән сәтһинин 15—18%-ни әһатә едәрсә, ушагда шок әламәтләри, ојанма, температурун јүксәлмәси вә нәбзин сүр'әтләнмәси башлајыр. Сонрадан бу әламәтләр 2—3 күнә кечиб кедир.

С. Д. Терновскинин вердији мә'лумата көрә, 3 јаша гәдәр ушаглар арасында ејни дәрәчәли вә саһәли јаныглар заманы өлүм бөјүк ушагларда олдуғуна нисбәтән 10% чох олур. Беләликлә, хәстәлијин кедишиндә нәинки јанма сәтһинин, онун дәрәчәсинин вә ејни заманда ушағын јашынын да ролу вардыр.

Н. Н. Бурденко, А. А. Вишневски вә Ф. Әфәндијев јаныгларын патокенези нәзәријјәсини невризм консепсијасы әсасында гурмағы тәклиф етмишләр. Ағыр јаныглардан төрәјән һәддиндән артыг күчлү ағры импулсларындан (периферик јахуд симпатик синирләр) мәркәзи синир системинин координасија вә трофик функсијасы позулур. Нәтичәдә, шокун ректил вә тропид фазалары әмәлә кәлир ки, бунлар да бүтүн органнзмдә маддәләр мүбадиләсини позур, үрәк, ган-дамар, тәнәффүс вә һормонал системләрин (бөјрәкүстү, һипофиз вәзиләринин) функсионал позғунлугларына сәбәб олур.

«Јаныг хәстәлијинин» кедиши 4 фазаја бөлүнүр: 1) **шок фазасы** — јанығын дәрәчәсиндән, саһәсиндән, ушағын јашындан вә реактивлијиндән асылы олараг, мүхтәлиф дәрәчәләрдә мүшаһидә едилир. Јанығын дәрәчәси вә саһәси нә гәдәр бөјүк оларса, шокун ағырлығы да бир о гәдәр артыр. Кичик ушагларда үздә, башда вә чинсијјәт органлары саһәсиндә јаныг сәтһинин кичик олмасына бахмајараг, шок даһа чох раст кәлир. Башга саһәләрә нисбәтән, бәдәнин һәмин бу саһәләринин јанмасындан шокун чох төрәмәси сәбәби, бу саһәләрдә һисси синир телләринин чох олмасы вә токсик маддәләрин тез сорулмасы илә изаһ олунур.

Ушагларда ағрыја дөзмәк габилијјәти, бөјүкләрә нисбәтән аз олдуғуна көрә, онларда шок нәинки тез инкишаф едир, ејни заманда тез-тез дә раст кәлир. Башга травмаларда олдуғу кими, јаныгдан төрәјән шокда да 2 фаза вар: а) е р е к т и л ф а з а (1—2 саат әрзиндә ушагда ағлама, нараһатлыг, ојанма әламәтләри, нәбзин вә тәнәффүсүн тезләшмәси, бә'зи ејфорија әламәтләри); б) ректил фазадан сонра т р о п и д ф а з а башлајыр. Бу заман бүтүн органларда функсионал позғунлуглар мүәјјән едилир. Артериал ган тәзјиги (шокун дәрәчәсинә мүвафиг) енир, нәбзин долғунлугу азалыр, сүр'әтләнир, тәнәффүс сәтһиләшир, рәнки солур, ағарыр. II—III дәрәчәли вә бөјүк саһәли јаныгларда шокдан һәлә биринчи күн өлүм баш верир;

2) **кәскин интоксикасија фазасы**—бу ән чох II—III дәрәчәли, саһәси бөјүк олан јаныгларда олур. Һәмин фазада јаныг сәтһиндә парчаланмыш зүлали маддәләрин вә микробларын фәалијјәти

нәтичәсиндә төрәјән токсинләрин сорулмасындан токсемија башлајыр, сонрадан үмуми интоксикасија вә һипопротеинемија инкишаф едир. Ганда зүлалын вә онун фраксијаларынын азалмасы 2 сәбәбдән: а) јаныг сәтһи васитәси илә чохлу плазма итирмә; б) зүлалын синтезинин позулмасы нәтичәсиндә баш верир. Кәскин интоксикасијанын клиникасы: рәнкин авазымасы, температур, бә'зән ојанма, нараһатлыг, сонрадан исә шүурун гисмән итмәси, нәбзин тез-тез вурмасы, онун долғунлуғунун азалмасы вә тәнәффүсүн сәтһиләшмәси мүшаһидә едилир. Ганын маје һиссәси азалдығына көрә, һемоглобин вә еритроситләрин мигдары артыр (еритроситоз), лејкоситоз вә сола мејл мејдана чыхыр, нәһајәт, анемија, паренхиматоз органларда функсијадан дүшмә вә декенератив просес башлајыр. Бә'зән ушаглар бу фазадан чыхмајараг тәләф олурлар;

3) **септико-токсемија фазасы** — јаныг сәтһинин ириниләмәси илә микробларын вә токсинләрин гана сорулмасындан хәстә ушагда сепсис әламәтләри башлајыр; арыглама, температур, сәһәр илә ахшам температуру арасында бир дәрәчәдән чох фәрг, јара сәтһиндә рекенерасија просесинин ләнкимәси, онун рәнкинин солғун олмасы, бә'зән исә узун мүддәт сағалмајан хораја чеврилмәси мүшаһидә едилир.

4) **сағалма фазасы.** Бу дөврдә мүаличәнин дүзкүн тәшкил едилмәсинин бөјүк практик әһәмијјәти вардыр, чүнки дүз апарылмајан мүаличә нәтичәсиндә ојнаглар нaһијәсиндә чапыглардан контрактурлар төрәјир (шәкил 72, 73).

Јанықларын мүаличәси. Мүаличә заманы үч чәһәт јадда сахланмалыдыр: 1) шок илә мүбаризә; 2) јаныг сәтһинин инфексијалашмасынын гаршысыны алмаг; 3) әтрафларын II—III дәрәчәли јаныгларында чапыг контрактурларынын әмәлә кәлмәсинә јол вермәмәк.

Шәкил 72. Јанмадан сонра әмәлә кәлән чапыглардан дирсәк ојнағында контрактур (*өз мүшаһидәмиз*).

Мүаличәјә јанығын башлангыч дөврүндән башламалы, јанмаја сон гојулан кими, јанан сәтһи икинчили инфексијалашмадан горумаг үчүн стерил дәсмал вә ја мәләфә илә өртмәли. Хәстә ушағын јашына мүвафиг (һәр бир јаша 0,1 *мл*) ағрыкәсичи дәрман вурдугдан сонра, о, еһтијатла хәстәханаја апарылыр. Чәрраһлыг шө'бәләриндә јаныгларын мүаличәси үчүн јүксәк

ихтисаслы һәкимләр вә орта тибб ишчиләри, хүсуси палаталар вә ја бокс системли шө'бә ајрылмалыдыр.

Хәстәләр истилији 22—24° олан палатаја јерләшдирилдикдән сонра, онлара ағрыкәсичи вә үрәк дәрманлары вурулур, јанығын үстү стерил мәләфә илә өртүлүр. Јанығын илк саатларындан башлајараг, хәстәдә бир чох патофизиоложи дәјишикликләр: капилљарларын кечиричилик габилијјәти артмасына көрә ганын мајe (дуру) һиссәси дамарлардан тохумалар арасына чыхыр, формалы үнсүрләри нисбәтән чохалыр, ган гатылашыр; ејни заманда електролитләрин вә зүлалын мигдары азалыр, әксинә, тохумаларарасы саһәдә исә бунлар чохалыр. Бу да тохумаларда өдемә сәбәб олур. Хәстәдә сулу карбонлар мүбадиләси позулур, асидоз башлајыр, бә'зән исә уремик һал баш верир.



Шәкил 73. Чапыглардан әмәлә кәлән һәр ики әлин контрактуру *(өз мүшаһидәмиз).*

Гејд олунан патофизиоложи дәјишикликләри вә һемодинамик позғунлуглары арадан галдырмаг үчүн хәстә ушага ган, плазма, електролитли мајеләр, һабелә шокун дәрәчәсиндән, јаныг сәтһинин локализасијасындан, дәрәчәсиндән вә ушағын јашындан асылы олараг көчүрүлмәлидир.

Уоллесин (Wallace, 1954) фикринчә, јанығын баш вермәсиндән сонра кечән 48 саат әрзиндә ушагын бәдән чәкисинин һәр *кг*-на вә јаныг сәтһинин һәр бир фаизинә мүвафиг олараг 3 *мл* физиоложи мәһлул көчүрүлүр. Хәстәләрдә ганын формалы үнсүрләринин иткиси аз олдуғуна көрә, ган илә бәрабәр плазма да көчүрүлүр. Јаныгдан сонра баш верән сенсибилизасијаны, интоксикасијаны вә асидозу арадан галдырмаг үчүн венаја 5 *мл* 3%-ли натриум-тиосулфат мәһлулу вурулур. Ацетилхолин вә башга токсик маддәләрин мигдарыны азалтмаг мәгсәди илә 0,25% вә ја 0,5% новокаин, 40%-ли глүкоза вә һипертоник мәһлуллар вурулур.

Сон заманлар јаныгдан баш верән зүлал, дузлар вә сулу карбон мүбадиләси позғунлугларыны нормаја салмаг үчүн хәстәјә бөјрәкүстү вәзи габығынын препараты олан кортизон вә һидрокортизон верилир. Хәстә шокдан чыхарылдыгдан сонра (ган тәзјигинин, нәбз вурғуларынын, үмуми вәзијјәтин јахшылашмасы) јаныг сәтһинин илкин чәрраһи ишләнмәсинә башламалы. I дәрәчәли јанығда илкин чәрраһи ишләмәни сарғы отағында ичра етмәк олар, лакин II—III дәрәчәли јаныгларда ади јараларын ишләнмәси кими там асептик шәраитдә операсија отағында апарылмалыдыр. Габагча хәстәјә, јашына мүвафиг ағрыкәсичи дәрман (морфин, пантапон, промедол) вурдугдан сонра, јаныг сәтһинин әтрафында дәринин сағлам һиссәсини (чох чиркли исә әввәл

бензинлə) спиртлə силмəли, саhə бөјүк оларса, онун сəтhиндə олан јад чисимлəр көтүрүлүр, 0,5%-ли нишадыр спирти илə, сонра исə спиртлə сүртүлəрəк тəмизлəнир (јанан сəтhин әтрафыны тəмизлəмəк мəгсəди илə јод мəhлулу сүртүлмүр). I дəрəчəли јаныг олдугда, онун үзəринə мəлhəмлəрдəн бири илə сарғы гојулур, јаныг сəтhи бир нечə күнə сағалыр.

II—III вə IV дəрəчəли јаныглар олдугда, јанығын сəтhи чиркләнибсə, илыг физиоложи вə ја фурасилин мəhлулу (1:4200; 1:5000) илə тəмизлəнəнə гəдəр јујулур. Кичик сулуглара әл вурулмур, бөјүк сулугларын кəнары дешилир, епители гишасы исə өртүк кими галмалыдыр. Сонракы мүаличəни давам етдирмəк үчүн 3 методдан бирини тəтбиг едирлəр:

1. **Ачыг (сарғысыз мүаличə)** — бунун мүсбəт чəhəти одур ки, хəстəни нараhат едəн сарғылар ачылыб бағланмыр, инфексијадан горунур. Организмин зүлал иткиси (плазморреја) азалыр. Бу үсулун мəнфи чəhəти одур ки, ушагларда јаныг сəтhи зəдəлəнə билəр, галын көзлəрин алтына ирин топланыр, епителизасија (сағалма) лəнкијир. Бу үсул о јерлəрин јанығында тəтбиг едилир ки, оралара сарғы бағламаг чəтин олсун (үздə, бојунда, көвдəдə вə с.). Ачыг мүаличəнин тə'сирини артырмаг үчүн јара сəтhинə стерил талк, табашир тозу сəпилир, сонра ултрабəнөвшəји шүалар тə'јин едилир.

Рекенерасија вə епителизасијаны сүр'əтлəндирмəк мəгсəди илə јаныг сəтhинə саф нафталан сүртүлүр, каркас алтында сахланылыр, физиотерапија — кварс, солјукс тə'јин едилир. Проф. З. Мəммəдовун вердији мə'лумата көрə, јаныг заманы нафталан ағрыкəсичи тə'сир дə көстəрир;

2. **Гапалы (сарғы илə) мүаличə.** Јара сəтhи ишлəндикдəн сонра онун үзəринə мəлhəмли асептик сарғы салыныр вə бағланыр. Бу мəлhəмлəрдəн—сулфамид, фурасилин, антибиотиклəрдəн дүзəлдилмиш емулсија, А. В. Вишневски вə Шнырев балзамы —

Rp: Zinci oxydati
Amy.itritici
aa 25,0
Bismuthi subnitrici 1.0
Ichthio i 5,0
Vaselini 50,0
sterilis!

мəлhəмлəрини көстəрмəк олар. II вə III дəрəчəли јаныгларда контрактурлар олмамасы үчүн, раhатлығы тə'мин етмəк мəгсəди илə әтрафлара кипс лонкетлəри гојулмасы мəслəhəт көрүлүр. Гапалы үсулдан əн јахшысы парафинлə мүаличəдир (М. Топчубашов);

3. **Коагулјасија (Николски—Бетман) үсулу** — јаныг сəтhи механики үсулла тəмизлəндикдəн сонра гурудулур. Таннинин тəзə 5%-ли сулу мəhлулу сүртүлүр. 3—5 дəгигəдəн сонра онун үзəринə 10%-ли күмүш-нитрат мəhлулу сүртүлүр. Нəтичəдə бу наhијə гаралыр вə коагулјасија баш верир. Хəстə каркас алтында (24—25° температурда) сахланыр, јара, əмəлə кəлəн көзүн

алтында сәтһи сағалыр. Мүсбәт чәһәти одур ки, јаныг сәтһи тәмиз олур, нринләмир вә сарғы материалына гәнаәт едилир (С. Д. Терновски).

III—IV дәрәчәли јаныгларын илк күнләриндә ади консерватив муалнчә тәтбнг еднлнр. Некрозлашмыш тохуманын демаркасија хәтти мејдана чыхдыгдан сонра (бнринчи һәфтәнин сонунда вә икинчи һәфтәдә), бу тохума тамамилә кәснлиб көтүрүлүр (некротомија). Әмәлә кәлмнш јара сәтһи дәри тохумасы көчүрмәклә өртүлүр. Дәринин јаныг јериндәки јара сәтһи үзәринә көчүрүлмәсн Тирш үсулу илә (кичик дәри парчалары кәсилиб шаһмат гајдасы нлә јара сәтһи үзәринә гојулур, фиксасија етмәдән бағланыр) олур вә ја дерматом апараты илә јара сәтһинин өлчүсүнә мүвафиг, хәстәнин дәрисиндән кәсәрәк јара сәтһи үзәринә гојулур (аутотрансплантасија), тикишлә әтраф тохумаја фиксасија едилир (Б. А. Петров) (шәкнл 75). Дерматом олмадыгда, чох сиври ампутасија вә ја трансплантаснја бычағы илә дәри кәснләрәк јара сәтһи үзәринә гојулур. Бә'зән аутотрансплантат чатмадыгда, онун сәтһини бөјүтмәк үчүн ади скалпеллә дәрн үзәриндә кичик дешикләр ачырлар. Бу бир тәрәфдән јара ексудатынын трансплантат алтына топланмасынын гаршысыны алыр, дикәр тәрәфдән исә, дәринин јара сәтһинә јапышмасыны тә'мин едир.

Шәкил 74. Будун вә гарнын өн диварынын III дәрәчәли јанығы *(өз мушаһидәмиз).*

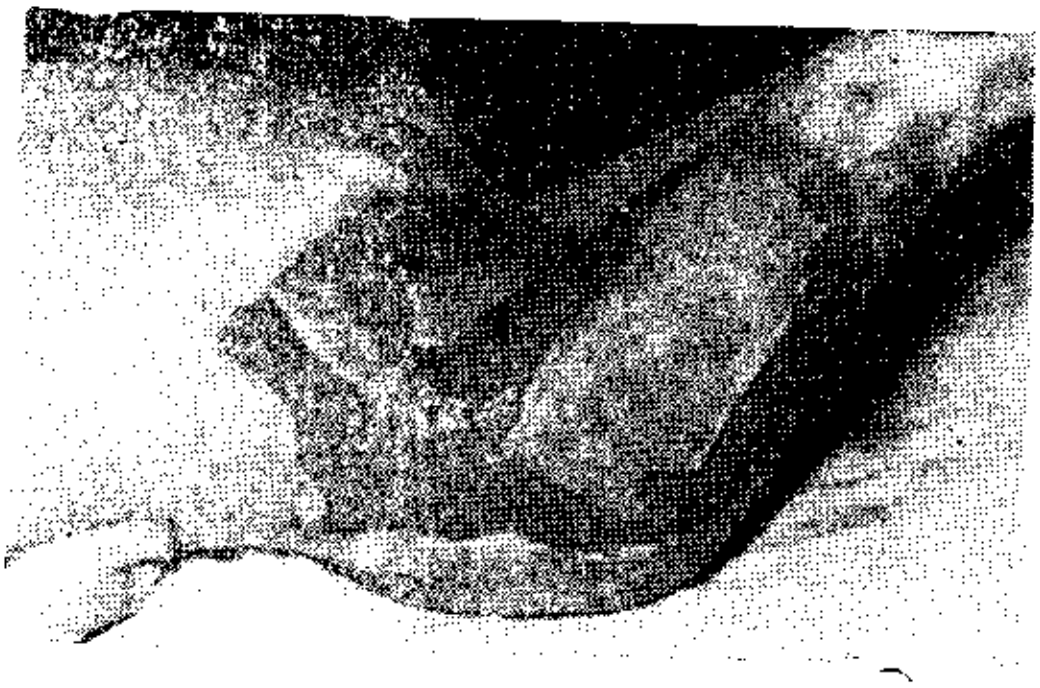

Шәкил 75. Јаныг сәтһинә дәринин аутотрансплантасијасы *(өз мушаһидәмиз).*

Бә'зән һомотрансплантат (өзкә дәриси) көчүрүлүр (бу мәгсәд үчүн дәри бир вә ја ики ај сојуг шәраитдә 50°-дә консервасија едилднкдән сонра көчүрүлмәјә һазыр олур). Бөјүк сәтһә малик ағыр јаныг олдугда һомотрансплантатларын әһәмијјәти вардыр, чүнкн белә дәри јара сәтһинә битишнр, лакин зүлал ујушмазлығы үзүндән 12—14 күндән сонра сорулур. Буна бахмајараг, һәмин дөврдә

хәстәнин үмуми вәзијјәти јахшылашыр вә аутотрансплантат көчүрмәк үчүн шәраит јараныр.

Ејни заманда һәм аутотрансплантасија, һәм дә һомотрансплантасија үсулу илә, бир-биринин јахынлығына дәри көчүрүлдүкдә епителизасија сүр'әтлә кедир.

Дәринин јахшы битишмәсини тә'мин етмәк үчүн јанығдан төрәјән һипопротеинемија, авитаминоз вә анемија һаллары арадан галдырылмалыдыр. Бунун үчүн јүксәк калорили, тез һәлл олан зүлали гидалар тә'јин едилир. Һемотрансфузија (јахшы олар ки, јанығы олмуш адамын ганы көчүрүлсүн) ичра етмәк, зүлал көчүрмәк лазымдыр; комплекс шәкилдә поливитаминләрин вурулмасы мәсләһәтдир.

Сон заманлар гранулјасија просесини низама салмаг үчүн кортизон, чапыгларын гаршысыны алмаг үчүн дәри алтына «шүшәвары чисим» вурулмасыны тәклиф едирләр (10—15 күн). Јара сәтһи иринләјәрсә, онун флорасынын һансы антибиотикә гаршы һәссас олмасыны мүәјјән етдикдән сонра, мүвафиг антибиотикләр тә'јин едилир.

Јаныглара гаршы комплекс мүаличәнин тәшкили иши јахшылашдығына көрә, өлүм фаизи әһәмијјәтли дәрәчәдә азалараг 2—3%-ә дүшмүшдүр.

Електрик чәрәјанындан төрәјән јаныглар.

Ушагларда һәр шеји һисс вә дәрк етмәк еһтирасы, онларын електрик чәрәјаны мәфтилләринә вә чисимләрә билмәдән тохунмалары бәдәнләриндән електрик чәрәјанынын кечмәсинә сәбәб олур.

Електротравманын дәрәчәси чәрәјанын кәркинлијиндән, күчүндән, контактын нөвүндән вә тә'сиретмә мүддәтиндән, ушаг организминин гуру вә ја тәрли (јаш) олмасындан асылыдыр. Ушагларын јумшаг тохумасы (хүсусән дәри вә дәриалты), бөјүкләрдә олдуғуна нисбәтән, зәриф вә зәиф гурулуша малик олдуғундан, електрик чәрәјаны онларда дәрин вә кениш некроза сәбәб олур (шәкил 76). Електрик чәрәјаны бәдәнә термик, кимјәви (електролиз) вә механики тә'сир көстәрир, белә тә'сир амилләри илк дәфә дәринин мүгавимәтинә раст кәләрәк өз тә'сирини әһәмијјәтли дәрәчәдә итирир. Чәрәјанын тә'сири илә ушаг организминдә бир-бирини тамамлајан үмуми вә јерли симптомлар баш верир.

Клиникасы. Чәрәјанын кәркинлијиндән вә күчүнүн чох олмасындан ушагда кәскин ағры, ајры-ајры әзәлә групларынын тоник гычолмасы вә тәнәффүс системи функсијасынын позулмасы мүәјјән едилир. Бә'зән белә позғунлуг елә күчлү олур ки, тәнәффүс ани олараг дајаныр вә бунунла бирликдә үрәк фәалијјәти зәифләјир, һәтта дајана биләр. Ушағын шүуру гаралыр (итә биләр), белә вәзијјәт терминал һала (клиник өлүмә) кәтириб чыхарыр. Тәнәффүс илкин олараг дајанар, үрәк фәалијјәти давам

едәрсә, көј асфиксија, эксинә, үрәк фәалијјәтдән дүшәрсә вә тәнәффүс акты давам едәрсә, ағ асфиксија мүшаһидә едилир. Бунларын мүәјјән едилмәси мүаличә үчүн әһәмијјәтлидир. Көј асфиксијада ајаг венасыны венасексија етмәклә ган алмаг лазымдыр. Ағ асфиксијада коллапс олдуғундан артерија дахилинә ган көчүрүлмәлидир.

Үмуми әламәтләрдән бири дә дамар вә синир лифләриндә төрәјән десруктив дәјишикликләрдир ки, бу да кәләчәкдә некрозлашмаја уғрајараг, сонрадан гәфләтән ганамаја сәбәб олур. Електрик чәрәјанынын јерли тә'сири онун термик енержијә чеврилмәк јанма вермәсидир. Електрик чәрәјанынын дахил олдуғу јердә анчаг «чәрәјан нишанлары» дејилән кичик саһә көрүнүр. Јаныг саһәси заһирән кичик олса да, о, ән чох дәрин тохумалары әһатә едир, беләки, дәри, дәриалты, әзәлә, әзәлә-дамар вә сүмүк тохумаларыны да әһатә едәрәк онларын некрозуна сәбәб олур (шәкил 76, 77). Бу просес тәдричлә инкишаф едир вә јанан

Шәкил 76, 77. Електрик чәрәјаны јаныгы. Ушағын сол голу вә сағ ајағы *(өз мүшаһидәмиз)*.

саһәнин әтраф тохумаларында капиллјарларын зәдәләнмәси нәтичәсиндә өдем башлајыр. Некроз просесинин олмасына бахмајараг, иринләмә аз тәсадүф едир. Механики тә'сиринә кәлинчә, електрик чәрәјанынын тә'сириндән тохумаларын сыхылмасы (чухурлуг), һәтта кәллә сүмүјү дешилмәси кими һаллара да раст кәлмәк олур (өз мүшаһидәләримиз).

Мүаличәси. Зәрәр чәкмиш ушағы чәрәјандан азад едән кими,

клиник өлүм әламәтләрини арадан галдырмаг үчүн дәрһал сүн'и тәнәффүсә (Шефер, Силвестр үсуллары) башламаг лазымдыр. Сүн'и тәнәффүс хәстәнин тәнәффүсү вә үрәк фәалијјәти нормаја дүшәнә гәдәр едилир. Ејни заманда тәнәффүс, үрәк-дамар системини ојатмаг вә фәалијјәтини артырмаг үчүн дәрманлар (кофеин, кордиазол, лобелин, сититон, тәнәффүс системи селиклн гишасыны гычыгландырмаг үчүн нишадыр спирти ијләтмәк лазымдыр) тә'јин едилир. Сүн'и тәнәффүсү арамсыз олараг та мејит ләкәләри әмәлә кәләнә гәдәр етмәк лазымдыр. Аг асфиксија олдугда, артерија дахилинә тәзјиглә ган көчүрүләрәк коллапс арадан галдырылыр; көј асфиксија олдугда исә, кичик ган дөвранында олан ган дурғунлугуну арадан галдырмаг үчүн ган бурахмаг (ушағын јашына көрә 80—100 *мл*) мәсләһәтдир. Јерли мүаличәјә кәлинчә, јарығын әтрафы бензин вә спиртлә тәмизләндикдән сонра сарғы гојулур. Тохумаларын некрозлашмасы баш вердикдә исә, демаркасија хәтти (3—4 һәфтәдән сонра әмәлә кәлир) јаранмадыгча ампутасија едилмәмәлидир.

Шок.

Травма нәтичәсиндә организмин бүтүн һәјат просесләринин кәскин депресијаја уғрамасына травматик шок дејилир (Н. Н. Еланскн).

Шок һаггында мүасир нәзәријјәни илк дәфә формулә едән франсыз чәрраһы Һ. Ф. Ле Дран (Le Dran H. F., 1743) олмушдур. Һ. Ф. Ле Дран бу һала франсызча «secousse» — тәкан ады вермишди, алимин китабы инкилис дилинә тәрчүмә едилдикдә бунун гаршылығы «shock» сөзү ишләнир вә сонралар шок термини әдәбијјатда вәтәндашлыг һүгугу газаныр.

Н. И. Пирогов (1865) шокун клиникасыны классик сурәтдә тәсвир етмишдир. Лакин ондан тәгрнбән 30 ил габаг рус чәрраһы Аким Чаруховски (1837) өз китабында — шокун клиник кедишини даһа тутарлы шәкилдә тәсвир етмишдир.

Ушаг јашларында шок ағыр травма, јанығлар, ағыр чәрраһи әмәлијјат, һематрансфузијада јол верилмиш сәһвләр нәтичәсиндә баш верир.

Шокун инкишафында 2 фаза вар: 1) еректил (ојанма); 2) торпид фаза. Шоку әмәлә кәтирән амилләр нәтичәсиндә илк әввәл онун еректил фазасы мејдана чыхыр, лакин бу чох давам етмәдән (5—10 дәгигә) торпид фазаја кечир. Травманын ағырлығы вә ган иткиси (хүсусән, кичик ушагларда) еректил фазанын инкишафыны сүр'әтләндирир, тез торпид фазаны төрәдир. Шокун ағырлығыны нәзәрә алараг ону 4 дәрәчәјә бөлмәк олар (Б. В. Нифонтов, Г. А. Покровски). Шокун ағырлыг дәрәчәсини көстәрән амилләрдән бири дә зүлалын мигдарча дәјишмәсидир (өз мүшаһидәләримиз). Јүнкүл дәрәчәли шокда нәбз вурғусу

100, систолик ган тәзјиги 90—100, диастолик тәзјиг 50—80, тәнәффүс бир дәгигәдә 24—26, температур 36—35,8° олур. Икинчи дәрәчәли шокда нәбз дәгигәдә 100—120 дәфә, долғунлуғу зәиф, систолик ган тәзјиги 85—75, диастолик тәзјиг илә чивә сүтуну 50—40 *мм*, тәнәффүс сәтһи, дәгигәдә 30—40, температур исә 35—36° олур.

Үчүнчү дәрәчәли шокда хәстәнин вәзијјәти ағыр, адинамија вә ареактив һал олур, шүуру өзүндә олур, нәбз дәгигәдә 120—160, сапабәнзәр олур, систолик тәзјиг чивә сүтуну илә 60—70, диастолик 30—40 *мм*, тәнәффүс бир дәгигәдә 40 дәфә, температур 35°, ағры вә тактил һиссијјат итмиш олур. Дөрдүнчү дәрәчәли шокда хәстәнин вәзијјәти чох ағыр, систолик тәзјиг 40 *мм* вә даһа алчаг олур, диастолик тәзјиг исә мүәјјән едилә билмир (агонал һал).

Б. И. Попов шоку 4 дәрәчәјә бөлүр: 1) јүнкүл; 2) орта дәрәчәдә ағыр; 3) ағыр шок; 4) өлүмгабағы һал вә ја клиник өлүм (агонал вәзијјәт)[1].

Бизим мүшаһидәләр көстәрир ки, ушагларда шокун ректил фазасы нә гәдәр чох чәкәрсә, белә ушагларын шокдан чыхмасы даһа тез олур; әксинә, гысамүддәтли ректил фаза, тез тропид фаза илә әвәз олур вә хәстәнин шокдан чыхмасы чәтинлик тәшкил едир.

Ушагларын бир сыра анатомик-физиоложи хүсусијјәтләрини нәзәрә алсаг, онларда шокун кедишиндә, бөјүкләрә нисбәтән, ашағыдакы фәргләри мүәјјән етмәк олар: 1) ушагларда (хүсусән кичик јашлыларда) бөјүкләр үчүн аз әһәмијјәтли олан травма шок төрәдә биләр; 2) әлавә травма-ағры синдрому, бөјүкләрдә олдуғуна нисбәтән, ушагларда шокун агырлығыны даһа сүр'әтлә дәринләшдирир; 3) ушагларда мәркәзи синир системи там инкишаф етмәдијинә көрә, ејни дәрәчәли травмадан бә'зи ушагларда ағыр дәрәчәли шок, башга груп ушагларда исә јүнкүл шок инкишаф едә биләр; 4) кичик ганама белә онларда шокун агырлығыны, бөјүкләрдә олдуғуна нисбәтән, даһа чох ағырлашдырыр; 5) үрәјин потенсиал гүввәсинин чох вә ганла јахшы тәчһиз олунмасы, периферик ган дамарларынын еластиклији, бөјүкләрә нисбәтән, шокдан онларын тез чыхмасына сәбәб олур; 6) үрәк вә ган дамарларынын физиоложи хүсусијјәтләринә әсасән, сүдәмәр вә кичик јашлы ушагларда ган тәзјигинин алчаг олмасы, нәбз вурғулары вә долғунлуг дәрәчәси, фәргинлији, әксәрән онларда бөјүкләр кими шокун ағырлығы үчүн ваһид көстәричи ола билмир.

Мүаличәси. Шокун мүаличәсинә дәрһал башламалы. Илк әввәл ағрыны төрәдән амилин тә'сирини азалтмаг үчүн иммоби-

---

[1] Мүәллифин фикринчә, ушагларда мүшаһидә олунан шокун тәснифатыны ушағын анатомик-физиоложи хүсусијјәтинин нәзәрә алараг; 1) компенсә едилмиш; 2) компенсә едилмәмиш вә нәһајәт, гајытмајан шок шәкилдә вермәк дүзкүндүр.

лизасија, новокаин блокадасы, ганаманы дајандырмаг үчүн турна салынмасы, нејроплекик вә наркотик дәрманлар тә'јин едилир.

Стасионар шәраитдә хәстә шока гаршы хүсуси палатаја гојулур. Үрәк вә ган дөвраны позгунлугларыны арадан галдырмаг үчүн, үрәјә тә'сир едән дәрманлар, ганкөчүрмә (әкәр тәләб олунурса, артерија дахилинә дә ган вурулур), сонра плазма, шока гаршы мәһлуллар, ганы әвәз едән препаратлар — полиглүкин, декстран вә глүкоза мәһлулу вурулур. Бунларын вурулма мигдары ушағын јашына, бәдән чәкисинә вә шокун дәрәчәсинә мүвафиг олмалыдыр. Хәстәнин вәзијјәти өлүм әрәфәсиндә олдугда, үрәк дајанмыш оларса, она массаж вә дефибрилласија етмәк лазымдыр.

Һипоксијанын гаршысыны алмаг үчүн нәмләнмиш оксикен тәнәффүс етдирилир, тәнәффүс мәркәзинин фәалијјәтини артырмаг үчүн лобелин мәһлулу вурулур. Сон заманлар вена дахилинә 5—10,0 *мл* 0,5°-ли новокаин мәһлулу вурулмасы мәсләһәт көрүлүр (З. М. Мәммәдов).

Витамин вә һормонал таразлыгын позулмасынын гаршысыны алмаг үчүн витаминләр, хүсусән С витамини, АКТҺ, норадреналин тә'јин едилмәлидир.

Ушаг шокдан чыхдыгдан сонра, чәрраһи әмәлијјат апарылмалыдыр. Әкәр һәјати көстәриш оларса (дахили ганама, јајылмыш перитонит, ачыг пневмоторакс) гејд олунан комплекс мүаличә илә бир заманда операсија едилмәлидир.

Шокун ән јахшы мүаличәси вә профилактикасы травматизм илә мүбаризәдән ибарәтдир.

Коллапс.

Үрәк вә ган дамарларынын кәскин функсионал позғунлугу нәтичәсиндә төрәнән вәзијјәтә *коллапс* дејилир. Ушагларда коллапс јајылмыш перитонитдән, бирдән-бирә чох ган итирмәдән, интоксикасијадан вә зәһәрләнмәдән баш верир. Мүвафиг мүаличә тә'јин едилмәлидир.

V ФӘСИЛ

УШАГ ЈАШЛАРЫНДА ЈАМАН ШИШЛӘР.

Шишләрин бә'зи хүсусијјәтләри.

Морфоложи нөгтеји-нәзәрдән бир-бириндән фәргләнән мүхтәлиф шишләрә, јашлыларда олдуғу кими, ушагларда да тәсадүф едилир. Лакин буна бахмајараг, ушаглар арасында мүшаһидә олунан шишләр, бөјүкләринкиндән әһәмијјәтли дәрәчәдә фәрг-

ләнир. Белә ки, ушагларда бир груп органларын, бөјүкләрдә исә башга груп органларын шишләринә даһа чох раст кәлирик. Мәсәлән, ушаглар арасында мәркәзи синир системи шишләри бүтүн шишләрин 14,2%-ни тәшкил етдији һалда, бөјүкләрдә бу шишләр 0,8% тәшкил едир; бөјрәјин шишләри ушаглар арасында 9,2%, бөјүкләрдә 1,2% тәсадүф едир, онларда сүмүк вә бағларын шиши 11,7%, бөјүкләрдә исә 1,3% олур. Әксинә, ушагларда ағ ҹијәр, мә'дә-бағырсаг, сүд вәзиси вә башга органларын јаман шишләри, бөјүкләрдә олдуғуна нисбәтән, аз раст кәлир.

Сон заманларын статистика мә'луматы көстәрир ки, ушаглар арасында бүтүн хәстәләнмәләрин үмуми сајы 3 дәфә азалмышса, онколожи хәстәләнмәләрин сајы 2 дәфәдән чох артмышдыр (хүсусән, ган хәстәләнмәләри). Бунунла әлагәдар олараг, һәр 100.000 ушаг арасында шишләрдән өлән ушагларын мигдары 1,1%-дән (1936) 7,1%-ә (1955) галхмышдыр.

М. В. Волков илә М. М. Бржезовскинин вердији мә'лумата көрә (1959), ушаглар арасында тәсадүф едән шишләрин 92,8%-и сәламәт, 7,2%-и исә јаман шишләр олур. Јаман шишләрин 63%-ни дамар, 10%-ни сүмүк, 10%-ни дермоид шишләри, галан фаизини исә башга тохумаларын шишләри тәшкил едир.

Ушаглар арасында тәсадүф едән шишләрин јаманлығы тәкчә һистоложи мүајинә илә дејил, ејни заманда клиник кедишә көрә дә мүәјјән едилмәлидир (P. Denoïd, Oschweisgyth, 1959). Мәсәлән, микроскопла ајдын көрүнән бә'зи јаман шиш ушагларда чох јаваш инкишаф етдији һалда, бурун-удлаг наһијәсиндә јерләшән јаман шиш, үмумијјәтлә, сүр'әтлә инкишаф едир вә и. а.

Һеманкиома.

Дамар тохумасындан инкишаф едән шишләрә һеманкиома дејилир. Бу шишләрин хассәси јаман олур вә ушаг јашларында бүтүн онколожи хәстәләнмәләрин 50%-ни тәшкил едир. Бунларын 90%-и ушаг доғулан кими, 10%-и исә 1—2 ајдан сонра ашкара чыхарылыр (Н. И. Кондрашин, 1963). Н. Н. Петровун, Ф. М. Глазуновун рә'јинә көрә, һеманкиома дизембриопластик шишләрә аид олараг, өз инкишафыны ембрионал дөврдән башлајыб, ушаг доғулдугдан бир нечә ај вә ја илдән сонра гуртарыр. Бунлар һәгиги јаман шишләрдән онунла фәргләнир ки, бу шишин диференсиасијасы һәдди вар. Дамар шишләринин метастаз вә ресидиввермә габилијјәти олмагла бәрабәр, онлар бә'зән өз-өзүнә дә сағала биләр (Н. Н. Петров).

Бә'зән дәри алтына вә ја әзәлә ичәрисиндә јерләшән анкиомалар харичә доғру бөјүјәрәк сонрадан өзүнү даһа ајдын көстәрир, бәдәнин бир вә ја мүхтәлиф јерләриндә ејни заманда бир

нечә дәнә һеманкиома ола биләр. Бүтүн һеманкиомаларын 50%-и баш, үз вә бојунда мүшаһидә едилир.

Һеманкиомалар гурулушларына көрә 5 чүр олур (Н. И. Кондрашин, 1963); 1) садә вә ја јасты һеманкиома; 2) мағаралы; 3) шахәли; 4) комбинасијалы вә 5) гарышыг ангиома.

1. **Садә һеманкиома** чох тәсадүф едир, сәтһдә јерләшәрәк мәһдуд вә мүхтәлиф өлчүләрдә олур. Кичик гырмызы ләкә бөјүклүјүндән башлајараг бә'зән башын вә үзүн чох һиссәсини тута биләр. Һеманкиоманын үзәриндә вә әтрафындакы дәри сағлам олур, лакин дәри алтында дамарлар шишдијинә көрә, рәнки бир аз көјүмтүл олур. Үзәринә бармагла басдыгда рәнки авазыјыр, бармағы чәкдикдә әввәлки форма вә рәнкинә гајыдыр. Белә дамар шишләри тәдричән бөјүјүрләр, бә'зән бөјүмә сүр'әтләнир. Шиш инкишаф етдикчә, онун үзәриндәки дәри о гәдәр назикләшир ки, зәдәләнәрәк ганама төрәдә биләр. Белә һалларда тә'чили мүаличә тәдбирләри көрмәк лазымдыр.

2. **Кавернoз (мағаралы) һеманкиомада** дамар шишинин ичәриси ендотел гишасы илә өртүлү, ганла долу мүхтәлиф өлчүлү бошлуглардан ибарәт олмагла, сәтһдә вә дәринин бүкүш јерләриндә јерләшир (шәкил 78, 79). Түнд көј дүјүмләрдән вә јахуд јасты шишләрдән ибарәт олмагла, јерләшдији саһәни бөјүдүр, кобудлашдырыр. Додагда вә дилдә јерләшәрсә, бөјүдүкдә косметика вә функсија позғунлуғуна сәбәб олур. Диффуз формалы олдугда, онун һүдудуну билмәк мүмкүн олмур, тез инкишаф едир вә операсијада чәтинликләр төрәјир. Капсуллу формада исә әтраф тохумалардан өз капсулу васитәси илә ајрылыр, тәдричән инкишаф едир.

Шәкил 78, 79. Үздә кавернoз формалы һеманкиомалар (*өз мүшаһидәмиз*).

Дахили үзвләрдән гара чијәрин, бејнин вә һәтта сүмүкләрин дамарларында да бу чүр шишә раст кәлмәк олур.

3. **Шахәли һеманкиома** — әтрафларын макистрал артериал дамарларында тәдричән инкишаф едән шишдир. Бу шиш дејил, дамарларын аномалијасыны хатырладыр. Шахәләрин инкишафы вә бир-бирилә бирләшмәси, ону нәбзвуран тохумаја чевирир, дәрини назикләшдирир, нәбзвурманы көзлә көрмәк олур. Тохумаларын травмаја уғрамасы нәтичәсиндә ганама верир, аускултасијада күј ешидилир. Бә'зән ушаглар ағладыгда вә ја өскүрдүкдә, анкиома ичәрисинә ган долараг шиш бөјүјүр.

4. **Комбинасијалы һеманкиома** гејд едилән һәр ики формасын (шахәли, садә анкиомаларын) бирликдә олмасына дејилир.

5. **Гарышыг һеманкиома** исә дамар шиши илә башга тохума шишинин бирликдә олмасына дејилир (мәсәлән, анкиофиброма).

Бә'зән травманын тә'сири илә һеманкиома үзәриндә олан дәринин зәдәләнмәси вә ганаманын олмамасына бахмајараг, шиш некрозлашмаға башлајыр, инфексијалашыр вә иринли јараја чеврилир. Белә һалларда шиш тохумасында дағылма вә илтиһаб просеси кетдикчә артдығына көрә, кичик јашлы ушагларда сепсисин төрәмәси тәһлүкәси төрәјә биләр.

Шишин дахили тохумаларда јерләшмәсини мүәјјән етмәк мәгсәди илә контраст маддәләрдән (25—40%-ли сергозин, 50%-ли кардиотраст) вена вә ја сүмүк ичәрисинә (бә'зән һеманкиома бошлуғуна) јеридәрәк (вазографија ичра етмәклә) рентКенограмда диагноз гојмаг олар. Дамар шишинин, јерләшдији наһијәјә көрә онун тез бөјүмәси, ганама вә инфексијалашма кими ағырлашмалары нәзәрә алараг, мүаличәјә тез башламаг лазымдыр.

Мүаличәси. Һеманкиомалар чәрраһи вә консерватив үсулларла мүаличә едилир. Диагноз мүәјјән олунан кими дәрһал мүаличә башланмалыдыр, чүнки шиш сүр'әтлә бөјүјүб мүаличә үсулуну мүрәккәбләшдирир. Һеманкиома үздә вә бојунда чох јерләшдији үчүн, еркән чәрраһи үсулла мүаличә етдикдә, әмәлә кәлән чапыг бөјүк олмур вә косметиканы позмур. Мүаличәсиндә чәрраһи үсул, сојуг (дондурма — криотерапија), склерозлашдырма, рентКентерапија, електрокоагулјасија вә ја гарышыг үсуллар тәтбиг едилир.

Кичик јашлы ушагларда тәтбиг едилән операсијанын техникасы дүзкүн олдугда, ганама тәһлүкәси азалыр, ушаглар операсијаны јахшы кечирирләр. Ганаманын гаршысыны алмаг үчүн бә'зән електрик бычагларындан, електрокоагулјасијадан истифадә едилмәлидир. Радикал операсијада кәсији сағлам тохума даирәсиндә башламаг лазымдыр, шиш дәриалты тохумада јерләшибсә вә дәри илә сых әлагәси јохса, онда дәрини сахламаг шәрти илә дәри алтында јерләшән һеманкиома кәсилиб атылыр вә јараја тикиш гојулур.

Радикал операсијаја экскөстәришләр: һеманкиоманын бурнун үстүндә, јанагда, гулагалты вәзи наһијәсиндә дәриндә јерләшмәси (үз синиринин зәдәләнмәси тәһлүкәси), үзүн вә бојнун чох һиссәсини анаданкәлмә тутмасы ашкар олдугда, консерватив мүаличә ашағыдакы 3 үсулла едилир:

1. Јүксәк вә ашағы температурун тә'сири илә мүаличә едилир. Јүксәк температур (електрокоагулјасија, термокаутер) васитәси илә мүаличә о заман едилир ки, һеманкиома кичик өлчүдә вә сәтһдә јерләшмиш олсун. Алчаг температур илә мүаличәјә криотерапија дејилир[1]. Белә мүаличәнин принсипи һеманкиома олан наһијәјә карбон туршусу гарыны 20—45 санијә гојмагла, шишдә икинчи дәрәчәли донма әмәлә кәтирмәкдән ибарәтдир. Орада јаранан сулугланма, илтиһаблашма 10—14 күндән сонра чәкилир; мүаличәни 6—8 дәфә тәкрар етмәк лазымдыр. Дәриндә јерләшән вә мағаралы һеманкиомаларда бу үсулла мүаличә нәтичә вермир.

Мүаличәнин техникасы карбон туршусу гары шүшә боруја долдурулур вә поршен васитәси илә итәләнәрәк һеманкиома үзәриндә донана гәдәр 20—30 санијә сахланыр. Әкәр биринчи мүаличә курсу нәтичә вермәсә, фасилә вериб мүаличә курсуну сонрадан јенә башламаг лазымдыр. Методун мәнфи чәһәти — онун узун вахт тәләб етмәси вә мағаралы һеманкиомада тә'сирсиз олмасыдыр.

Бу сәтирләрин мүәллифи үздән башга наһијәләрдә јерләшән анкиомалары мүаличә мәгсәди илә хлоретилдән истифадә етмәји тәклиф етмишдир (хлоретил үздә наркоз төрәтдији үчүн үздәки анкиомаларын мүаличәсиндә ишләнмир). Хлоретил ампулунун ағзы еһтијатла сындырылыр, анкиома олан наһијәнин әтрафы памбыг вә ја дәомалла әһатә едилир. Хлоретил шырнағы һеманкиоманын үзәринә јөнәлдилир, бу саһә ағарыр, буз әмәлә кәлир; 10—20 санијә тә'сир етдикдә I—II дәрәчәли донма инкишаф едир. 1—2 дәгигәдән сонра исә әмәлә кәлмиш гар јох олур. Бу һәр дәфә 3—5 күн фасилә вермәклә, 6—7 дәфә јухарыдакы гајда үзрә тәкрар едиләрсә, садә һеманкиома сағалыр.

2. Һеманкиома бөјүк бир саһәни тутарса, чәрраһи мүаличә үчүн экскөстәриш олдугда, һеманкиоманын өзүнә вә ја әтраф тохумаја инјексија васитәси илә кимјәви маддәләр (70° етил спирти вә ја 25%-ли натриум-салисилат) јеридиб шишин склерозлашмасына наил олмагла мүаличә едирләр. Кимјәви маддәләри һеманкиоманын дөврәсинә фасиләләрлә јеритдикдә дамарлар кет-кедә бошалыр, илтиһабдан сонра инкишаф едән бирләшдиричи тохума вә чапыг нәтичәсиндә шиш сағалыр.

Инјексијаны ашағыдакы гајда үзрә етмәк лазымдыр: анкиоманын бөјүк-кичиклијинә мүвафиг олараг, 70° спирт вә ја башга кимјәви маддәләр 1—2 *мл* мигдарында шприслә көтүрүлүр. Ијнә әтраф сағлам тохума наһијәсиндән шишин алтына

---

[1] Јунанча *kryos* — «сојуг» сөзүндән әмәлә кәлмишдир.

јеридилир вә чыхарылмадан јери дәјишилир, башга наһијәдә дәриалты тохумаја јеридилир. Бу мүаличә үсулунун мәнфи чәһәти — чох ағрылы олмасы вә узун мүддәт тәләб етмәсидир. Сон вахтлар кинә-уретан мәһлулунун склерозлашдырычы тә'сиринин јахшы олдуғуну көстәрирләр. [chinini hydrochlorci 2,0 urethani 1,0, Aq. destillatae 15,0, Sterilis, 0,1—0,3 *мл* инјексија едилир]. Лакин токсик тә'сири чохдур.

3. Анкиомаларын мүаличәсиндә радиум вә рентген шүаларындан истифадә едилир (Холдин, Рајхер — Хејфед вә башгалары), нәтичәси пис дејил. Анкиомалар сағалыр вә јериндә зәриф чапыглар әмәлә кәлир ки, бу да косметиканы позмур. Бә'зи алимләр анкиоманы сағалтмаг мәгсәди илә һәм чәрраһи, һәм дә консерватив комплекс мүаличәнин нәтичәси јахшы олдуғуну гејд едирләр. Имкан олдугда, һеманкиома чәрраһи үсулла чыхарылыр, галан һиссәсини сағалтмаг үчүн, онун әтрафына спирт мәһлулу јеритмәклә сағалма тамамланыр.

Лимфанкиома.

Лимфа дамарларынын ендотел гишасындан баш верән шишә анаданкәлмә лимфанкиома дејилир. Ушагларда чох тәсадүф едилмәсинә бахмајараг (Е. Рыжкова көрә — 70%), һеманкиомалара нисбәтән аз олур. Лимфанкиома анаданкәлмә гүсурлу инкишафдан баш верән шишдир, онколожи хәстәләнмәләрин 5—10%-ни, дамар шишләринин исә 9—18%-ни тәшкил едир (Г. В. Чистович, 1961, М. В. Волков, 1959). Клиник кедиши вә морфолокијасына көрә 4 јерә: садә, мағаралы, систоз вә системли формалара бөлүнүр (Раск). Гејд етмәк лазымдыр ки, бүтүн бу формалар бирликдә дә раст кәлә биләр.

Шәкил 80. Бојунда вә голтуг наһијәсиндә лимфанкиома (*өз мүшаһидәмиз*).

Клиникасы. Лимфанкиомаларын ән чох раст кәлдији јерләр: бојун (шәкил 80), үз, додаг, дилин алты, голтуг вә көксүн өн сәтһинин әтрафларыдыр; дахили органларда исә аз тәсадүф едир. Ән чох тәсадүф едән мағаралы вә систоз формасыдыр ки, бу да үздә, додагда вә дилдә олур. Белә шишләр тәдричән бөјүјәрәк үзүн, бојнун чох һиссәсини тутур, ја да мәһдуд һалда галараг, кичик бир шиш формасында олур. Мағаралы шиш бә'зән бө-

јүјәрәк органын (додаг, дил) һәчмини 2—3 дәфә бөјүдүр, ејбәчәрлијә вә функсионал позғунлуға сәбәб олур.

Садә лимфанкиомаларын һүдудларыны мүәјјән етмәк олур, онларын үзәри нормал дәри илә өртүлүр, бә'зән көјүмтүл олур. Әл илә басдыгда, шиш һәчмини кичилдир вә флүктуасија верир. Лимфанкиома шишинин үзүнү өртән дәринин рәнкинин дәјишмәмәси, ону һеманкиомалардан ајырыр.

Систоз формалы шиш чох вахт бир вә ја чох ири систләрдән—бошлуглардан ибарәт олур. Бу бөјүјәрәк һәчмини артырдыгда, үзәриндә олан дәри назикләшир вә ичәрисиндәки маје көрүнүр. Әллә дикдә ағрысыз флүктуасија мүәјјән едилир, әзәлә арасында јерләшдикдә исә сәрһәдини билмәк мүмкүн олмур. Шиш дәри илә бирләшмәјибсә, о, сәрбәст һәрәкәтли, бирләшибсә, һәрәкәтсиз вә ја аз һәрәкәтли олур.

Мағаралы лимфанкиомалар ичәриси ендотеллә өртүлмүш чохлу бошлуглардан тәшкил олунмушдур, бошлугларын араларында фиброз тохумадан чәпәрләр вардыр. Бә'зән бојнун һәр ики тәрәфиндә бөјүјәрәк тәнәффүс борусуна тәзјиг едиб, тәнкнәфәслијә сәбәб олур, јемәк борусуна едилән тәзјиг нәтичәсиндә удма акты да чәтинләшир. Шиш дәри илә бирләшир, рәнкини дәјишмир. Бу шишләр бә'зән микробларын дүшмәсинә көрә илтиһаблашыр, гызарыр вә ағрылы олур; бәдән температуру јүксәлир, интоксикасија башлајыр, лимфа вәзиләри бөјүјүр (лимфаденит). Илтиһаблашманын бир нечә дәфә тәкрар олунмасы, бә'зән шишин даһа прогрессив бөјүмәсинә сәбәб олур вә белә шишләрин сағалмаға мејли аз олур. Кичик јашлы ушаглар лимфанкиоманын илтиһаблашмасыны даһа пис кечирирләр. Бә'зән шиш илтиһаблашдыгдан сонра кичилир, һәтта сағала да биләр, чүнки илтиһаб просесиндән сонра әмәлә кәлән чапыг тохумасынын тә'сири илә дамарлар бошала биләр.

Диагнозу. Лимфанкиомалар өзүнә хас саһәләрдә баш вердикдә, онун диагнозуну мүәјјән етмәк чәтин олмур. Лакин атипик јерләрдән башладыгы һалларда диференсиал диагностика чәтинлик тәшкил едир. Бунлары лимфаденитләр вә дермоид шишләрлә гарышдырмаг олар. Лимфаденитләр објектив мүајинәдә иринләмиш лимфа дүјүнләри, илтиһаб әламәтләри вә әллә дикдә ағрынын олмасы илә лимфанкиомалардан ајрылыр. Дермоид систләр үзәриндәки дәринин лимфанкиомалардан фәргли олараг мүтәһәррик олмасы, һүдудларынын кәскин шәкилдә ајрылмасы илә фәргләнир. Лимфанкиоманы spina bifida-дан да ајырмаг чәтинлик төрәтмир. Сонунчу чох заман ашағы әтрафларда ифличләрлә, гејри-иради нәчис вә сидик бурахма илә мүшајиәт олунур. Бундан башга, рентген мүајинәсиндә онурғада инкишаф дефектинин олмасы илә лимфанкиомадан ајрылыр.

Мүаличәси. Лимфанкиоманын мүаличәси оператив вә консерватив олур. Әкәр шиш мәһдуд саһәдә јерләшибсә вә ја әтраф тохумаларла сых әлагәјә кирмишсә, еһтијатла радикал

олараг кәсиб атмаг олар. Шиш үздә бөјүк саһәни әһатә едирсә, ону кәсиб атмаг мүмкүн олмур, чүнки бөјүк дефект јараныр. Үз синирләри зәдәләнир вә ејбәчәрлијә сәбәб олур. Буна көрә, шиш гисмән вә ја назвары шәкилдә кәсилиб тикиш гојулур, сонракы дөврдә чапыглар әмәлә кәлмәси илә кичилиб јох ола биләр. Бојнун чохкамералы лимфанкиомасында кәсик анардыгдан сонра тикиш гојулмур, чүнки онун мајеси медиастинум саһәсинә топланараг тәнәффүс јолларына тәзјиг едәр.

Шиш бөјүк саһәни тутуб, синир телләри илә әлагәдар оларса, операсија заманы шока гаршы комплекс мүаличә үсулу тәтбиг етмәк лазымдыр. Оператив мүаличәјә башламаздан габаг, кәсториш вә экскөстәришләри нәзәрә алмаг лазымдыр.

Әкәр шиш тәкдирсә, ушаг саглам вә мөһкәмсә, операсијаны елә биринчи ајлара тә'јин етмәк олар. Операсија техники чәһәтдән чәтинлик төрәдәр вә ушағын организми зәифдирсә, операсијаны бир илдән сонра етмәк даһа јахшы олар. Бөјүк лимфанкиома өз тәзјиги илә тәнәффүс актына манеә төрәдирсә, операсија дејил, асептика вә антисептиканы көзләмәклә, 1—2 дәфә пунксија едиләрәк, мајe чәкилир вә беләликлә, ушағын вәзијјәти јахшылашыр; ушаға бир јашындан сонра операсија едилмәлидир.

Операсијаја экскөстәришләрдән бири дә лимфанкиомаларын илтиһабланмасыдыр. Илтиһаб һадисәләри кечиб кетдикдән бир нечә ај сонра операсија едилә биләр.

Систоз лимфанкиоманын консерватив мүаличәсиндә шишә склерозлашдырычы маддәләрдән кинә-уретан мәһлулундан 0,3—0,5 *мл* инјексија едилир. Габагча шишин ичиндәки мајени чыхардыгдан сонра, мүхтәлиф нөгтәләрдән 0,1 *мл* кинә-уретан јеридилир. 5—7 күндән сонра реактив әламәтләр кечдикдә, инјексијалар тәкрар едилир. Јахынфокуслу рентксентерапија да јахшы нәтичә верир. Бә'зән гарышыг мүаличә дә тә'сирли олур.

Дермоидләр вә ја дермоид систләр.

Бу, ушагларда анаданкәлмә гарышыг органоидтератомалара аид олан тәк вә ја чохкамералы систоз шишләрдәндир. Ектодерма гаты гопуб-аралавмыш ембриовун һиссәләриндән тәшкил олунмушдур. Дермоидин дивары бирләшдиричи тохумадан тәшкил олунмагла дахилдән чохгатлы јасты епител һүчејрәләри илә өртүлүдүр, систин диварларында түкләр, пиј, тәр вәзиләри јерләшир, бошлуғу исә вәзиләрин һасил етдији пиј вә маје һесабына долур, бә'зән систә долан маје сероз маје характери дашыја биләр. Дермоид систин дахилиндә түкләр, сүмүк, әзәлә вә синир тохумалары да ола биләр. Бу шиш ән чох көзүн бајыр вә ја ич бучағы наһијәсиндә, башда (шәкил 81), әмкәкләр наһијәсиндә, бурнун әсасында, ағыз бошлуғунун дибиндә, мәмәвары чыхынты наһијәсиндә, дөш сүмүјү үзә-

риндә, надир һалларда исә гарын бошлуғунда, гара чијәрдә, далагда, диварарапалығында, хајапарда әмәлә кәлә биләр.

Клиникасы. Ушагларда дермоид систләр анадан олан кими вә ја бундан бир нечә вахт кечәндән сонра өзүнү көстәрир. Форма е'тибары илә кичик күрәви вә јахуд даирәви олараг мүхтәлиф өлчүдә олур, үзәри дәјишилмәмиш, һәрәкәтли дәри илә өртүлү олур. Шишин мөһтәвијјатынын кет-кедә артмасы нәтичәсиндә бөјүмәк мејли олур. Әтраф тохума илә әлагәдар олдуғу үчүн аз һәрәкәтли, консистенсијасы исә мөһтәвијјата мүвафиг бәрк вә бә'зән јумшаг ола биләр.

Шәкил 81. Башда дермоид систләр *(өз мүшаһидәмиз).*

Диагнозу. Шишин јерләшдији наһијәјә вә башга әламәтләринә көрә диагнозу гојмаг чәтинлик тәшкил етмир. Бә'зән бурнун әсасында вә әмкәк наһијәсиндә јерләшмәсинә көрә, ону бејин дәбәлији илә гарышдырмаг олар. Диференсиал диагностика үчүн рентксн шәклиндә сүмүкдә дефектин олмамасы, шишдә пулсасијанын јохлуғу, тохумалара тәзјиг нәтичәсиндә шишин өлчүләринин дәјишмәмәси дермоид систинин олмасыны тәсдиг едир.

Инфексијалашма тәһлүкәси олдуғуна көрә, мүаличә чәррађи үсулла олмалыдыр. Ушаға, һәр бир јашда операсија олуна биләр. Әкскөстәриш о заман ола биләр ки, ушагда башга хәстәлик олсун вә бу онун үмуми вәзијјәтинә тә'сир етсин.

Мүаличәси. Дермоид систини әтраф тохумалардан, о чүмләдән, сүмүкүстлүјүндән дә бүтүнлүјү илә ајырараг чыхармаг вә јеринә тикиш гојмаг лазымдыр. Бу иш техники чәһәтдән бир о гәдәр чәтинлик төрәтмир.

Ома-бүздүм наһијәсинин тератомалары.

Бунлар ома-бүздүм наһијәсиндә јерләшән мүрәккәб вә гарышыг гурулушлу ембрионал шишләрдән олмагла, тәркибләриндә ајры-ајры органларын азмыш мајалары тапылыр. Бә'зән азмыш мајалар дејил, там тәшәккүл тапмыш органларын тохумалары (организмоид тератома) јерләшир. Тератомаларын ичәрисиндә систоз бошлуглар олмагла, онун тәркибиндә ембрионун ич гатындан әмәлә кәлән тохума вә органларын бөјүк һиссәләринә раст кәлмәк олар.

Клиникасы. Формасыз вә бөјүк өлчүдә шишләр олуб, ән чох ома-бүздүм наһијәсиндә јерләшир. Оғланлара нисбәтән гыз-

ларда чох олур (2,5 : 1, Ф. Г. Углов, Р. А. Мурсалова). Һәмин мүәллифләрин вердији мә'лумата көрә, бу шишләрин 10%-и јаман шишләрә чевриләрәк сүр'әтлә инкишаф едир. Сағры, аралыг вә ома наһијәләринә доғру бөјүјүр (шәкил 82), асимметрик шәкилдә јерләшир вә ағрысыз олур. Шишин консистенсијасы мүхтәлиф (флуктуасијалы, бәрк, дүјүнлү) олмагла, тәркибинә дахил олан тохуманын нөвүндән асылыдыр. Үзәрини өртән дәри дәјишилир, бә'зән исә чапыглы олур. Дүз бағырсағы бармагла мүајинәдә, шишин бағырсаға тәзјиг етмәси вә онун һүдуду мүәјјән едилир. Рентксенограмда шишин тәркибиндә сүмүк тохумасы вә кирәчләнмән саһәләр көрүнүрсә, бу тератоманы көстәрир.

Шәкил 82. Ома-бүздүм наһијәсинин тератомасы (*өз мүшаһидәмиз*).

Диференсиал диагностикаја кәлдикдә, тератомалары spina bifida sacralis-дән ајырд етмәк лазымдыр. Тератома ассимметрик јерләшир, хәстәдә синир позғунлуглары (әтрафларын ифличи, сидик вә нәчисин гејри-иради олараг харич олмасы) вә онурға бејни каналында гүсур олмур, бунунла да spina bifida sacralis-дән ајрылыр. Онурға бејни каналы дәбәлијиндә шишин консистенсијасы бүтүн һиссәләрдә ејни олдуғу һалда, тератомада мүхтәлиф консистенсијалы олур.

Ағырлашмалар. Тератоманын дәриси шишин бөјүмәси вә сон дәрәчә дартылмасы нәтичәсиндә чырыла биләр; икинчи ағырлашмасы дәринин илтиһаблашараг некрозлашмасыдыр, бу да јени доғулмуш ушагларын вәзијјәтинә мәнфи тә'сир едир (хүсусән, ганама заманы).

Мүаличәси. Шиши чәрраһи үсулла кәсиб атмаг лазымдыр. Әкәр шиш чох бөјүк дејилсә вә сүр'әтлә бөјүмүрсә, дүз бағырсаға вә сидиклијә тәзјиг етмирсә, некрозлашма вә дәрисинин назикләшмәсиндән чырылма тәһлүкәси олмазса, 6 ајдан сонра операсија етмәк мәсләһәтдир. Јухарыда гејд олунан әламәтләр олдугда исә, тез операсија едилир.

Шишин әтрафында даирәви кәсик апарылыр. Шиш дүз бағырсаға тәзјиг едирсә, бүздүмүн бир һиссәсини резексија етдикдән сонра дүз бағырсағын арха диварындан ајрылыр. Шиши дүз бағырсагдан ајыраркән, зәдәләнмәмәси үчүн дүз бағырсаға анусдан резин бору кечирилир. Шиш чыхарылдыг-

дан сонра, узанан дүз бағырсағы гысалтмаг мәгсәди илә ома сүмүјүнә тикилир, дәријә тикиш гојулур.

Остеобластокластома

(Ириһүчејрәли сүмүк шиши[1]).

Остеобластокластома вә ја ириһүчејрәли сүмүк шиши саламат шиш олмагла, саламат сүмүк шишләринин тәгрибән 40%-ни тәшкил едир. Хәстәлији сонралар Нелатон (Nelaton, 1856) әтрафлы сурәтдә тәсвир етмишдир.

Остеобластокластоманы бә'зи алимләр шиш дејил, сүмүк тохумасынын фибраз дистрофијасы (остеодистрофија) адландырырлар (А. И. Рывкинд, А. И. Абрикосов). Сон заманлар апарылан клиник (М. В. Волков, Н. Н. Приоров, В. Д. Чаклин) вә һистоложи (А. В. Русаков) тәдгигат көстәрир ки, остеобластокластома саламат сүмүк шишидир. Хәстәлијин клиник кедиши 2 формада: 1) литик (әријән) (шәкил 83); 2) ситоз формаларда (шәкил 84) олур.

Шәкил 83. Базу сүмүјүнүн литик формалы ириһүчејрәли шиши (остеобластокластома) *(өз мүшаһидәмиз).*

Рентгеноложи мүајинәдә хәстәлијин һансы фазада олмасыны вә ја бир фазанын о бирисинә кечмәсини көрмәк олар. Микроскопик мүајинәдә чохлу ирипүвәли һүчејрәләрлә зәнкин саһә мүәјјән едилир. Ушагларда бу шишә 5—15 јашларында тәсадүф олунур. Һәмин шиш ән чох базу (шәкил 85) вә буд сүмүкләринин јухары метафизиндә (шәкил 86), гамыш сүмүјүнүн јухары һиссәсиндә вә будун ашағы мета-епифизиндә тәсадүф едир. Гејд етмәк лазымдыр ки, бу чүр шишә лүлә сүмүкләринин ојнаға јахын һиссәләриндә раст кәлмәк олур. Шиш һүчејрәләри илк дәфә сүмүјүн сүнкәри һиссәсиндән дүјүнчүк шәклиндә башлајараг, сүмүк бојунча инкишаф едир. Просес инкишаф етдикчә, шиш һүчејрәләри сүмүјүн компакт һиссәсинә дә јајылыр, кетдикчә ону әридир, санки бир бошлуға чевирир (шәкил 83). Әкәр сүмүк шиши интенсив инкишаф едәрсә, шиш һүчејрәләри әтраф јумшаг тохумалара јајыла билер; буна бахмајараг, һәмин шиш өз саламатлығыны итирмир. Бә'зи алим-

---

[1] Илк дәфә Купер (Cooper) вә Траверз (Trawers) тәрәфиндән 1818-чи илдә тәсвир едилмишдир.

ләр (В. Ј. Шлапоберски) бу шишләри јаман шиш һесаб едирләр.

Клиникасы. Хәстәлик тәдричән башлајыр, систоз формаја нисбәтән әридичи форма сүр'әтлә инкишаф едир. Илк әввәл



Шәкил 84. Инчик сүмүјүнүн систоз формалы ириһүчејрәли шиши (остеобластокластома) (*өз мүшаһидәмиз*).



Шәкил 84а. Һәмин сүмүк шишинин резексијасындан сонракы рентгенограм.

Шәкил 85. Базу сүмүјүнүн саламат остеобластокластомасы (*өз мүшаһидәмиз*).



Шәкил 86. Буд сүмүјү бојунчуғу пассив митоз остеобластокластомасы (*өз мүшаһидәмиз*).

ағрысыз олур, сонра исә күт ағры башлајыр, шиш инкишаф етдикчә ағры да артыр. Хәстә кәзәндә вә ајаг үстдә дајананда ағры артыр, узандыгда вә раһатлыг заманы азалыр, ја тамамилә кәсилир. Әлләмә заманы шиши мүәјјән етмәк олур, о, чох инкишаф етмишсә, хүсусән ојнаға јахын исә, ојнаг бошлуғуна маје топланыр. Бә'зән шиш сүмүк тохумасыны о гәдәр деструксијаја уградыр ки, кичик бир травмадан патоложи сыныг баш верир вә хәстә ағрынын гисмән артмасындан шикајәтләнир. М. В. Волкова көрә, сүмүк систи остеобластокластоманын бир нөвү олараг, клиник кедишинә көрә 3 формаја: а) фәал сист (сүр'этлә инкишаф едән форма); б) гејри-фәал сист (чох тәдричән инкишаф едир); в) чох сүр'әтлә инкишаф едән әридичи (литик) формалара бөлүнүр (шәкил 83).

Хәстәлијин диагнозуну гојмаг үчүн, рентгенограмын бөјүк әһәмијјәти вардыр. Бә'зән хәстәлијин диагнозуну дүзкүн гојмаг үчүн һистоложи мүајинә (биопсија) дә апарылыр.

Мүаличәси. Әсас мүаличә чәрраһи үсулла олмалыдыр. Бир чох алимләр (М. В. Волков, Н. П. Новаченко) шишә уғрамыш наһијәнин резексијасындан сонра сүмүјүн әвәзинә јени сүмүк — аутотрансплантат көчүрмәји тәклиф едирләр, бу ән јахшы радикал мүаличәдир. Бә'зән сағлам сүмүкүстлүјү сахланмагла, зәдәләнмәдән әмәлә кәлмиш бошлуғу аутотрансплантат вә ја һомотрансплантатла долдурурлар. Әкәр шиш сүмүјү гисмән тутарса, бу заман сүмүјүн зәдәләнмиш һиссәсини резексија едәрәк, сағлам һиссәсини сахлајырлар. Шиш јаман формада олдугда, сүмүјүн зәдәләнмиш һиссәси тамамилә резексија едилир (шәкил 84а). Зәдәләнмиш һиссәни гашымагла мүаличә етмәк исә ресидивә сәбәб олур. Рентгенлә мүаличә мәсләһәт көрүлмүр.

Остеома.

Сүмүкләрин саламат шишләриндән олуб, бүтүн скелетин саламат шишләринин 18—19%-ни тәшкил едир (Ә. Г. Садыгов). Сүмүјүн сүнкәри вә сәрт һиссәләриндән, бә'зән дә гарышыг олуб, модулјар һиссәсиндән инкишаф едир. Ән чох кәллә сүмүкләриндә, лүлә сүмүкләринин метафизар вә диафизар һиссәләриндә, баш бармағын дырнаг фалангасында әмәлә кәлир вә енли гаидәси олур (М. В. Волков).

Кәнчлик вә ушаг јашларында мүшаһидә едилир. Остеома тәдричән инкишаф едир, ағры вә нараһатлыға сәбәб олмур. Шиш бөјүјәрәк әтраф тохумалара тәзјиг етдикдән сонра вә ја функсија позғунлуғу төрәтдикдә, хәстәнин шикајәтләринә сәбәб олур. Остеома сүмүјүн нормал гурулушуну тәкрар едән шишдир.

Шиш мүхтәлиф формаларда вә ән чох дәјирмн, сәрт консистенсијалы олур; әлләдикдә исә ағрымыр. Бә'зән узун илләрдә

инкишаф едән шиш бирдән-бирә өз хассәсини дәјишәрәк сүр'әтлә инкишаф едир. Рентгенограмда һүдудлары ајдын олмур, остеопороз вә деструктив дәјишикликләр көрүнмүр.

Мүаличәси. Чәррaһи үсулла олмагла, радикал шәкилдә ичра едилир. Сүмүјүн шиш әмәлә кәлән һиссәси кәсилиб атылмалыдыр.

Хондрома.

Сүмүјүн гығырдаг һиссәсиндән әмәлә кәлән саламат шишдир. Бүтүн сүмүк шишләринин 13%-ни тәшкил едир (Ә. Г. Садыгов). Бөјүкләрә нисбәтән ушагларда чох тәсадүф едир. Ән чох севдији јер ајағын вә әлләрин хырда лүлә сүмүкләри, базу вә буд сүмүкләридир. Хондроманын инкишаф етдији наһијәни нәзәрә алараг, ону 2 һиссәјә бөлүрләр: 1) шиш сүмүк гығырдағынын мәркәзи һиссәсиндән инкишаф едәрсә — е н х о н д р о м а, 2) сәтһи һиссәсиндән баш верәрсә, е к х о н д р о м а адланыр.

Бә'зән клиникада шишин һансы сүмүкдән инкишаф етмәсинин әһәмијјәти вардыр, белә ки, хондрома кичик әл вә ајаг сүмүкләриндән инкишаф едәрсә — саламат, чанаг вә буд сүмүкләриндән инкишаф едәрсә — јаман шиш олур.

Бә'зән енхондрал шиш сүмүкләшдикдә (оссификасија) әл вә ја ајаг бармагларында бөјүк деформасијаја сәбәб олур. Хондрома тәк вә чох ола билир. Агры анчаг шиш бөјүк һәчмә чатандан сонра баш верир. Рентгенограмда шиш сүмүкдән ајры, ғылафа малик, дәјирми бошлугу хатырладыр; рентген шүаларыны өзүндән бурахыр.

Мүаличәси. Чәррaһи үсулла едилир. Гисмән резексија тәтбиг едилир. Кичик лүлә сүмүкләринин хондромасында шиши јахшыча гашыјыб чыхармагла просес гуртарыр.

Сүмүк саркомасы (остеосаркома).

Јашлы адамлардакындан фәргли олараг, ушагларда сүмүк саркомасы сүмүк тохумасындан инкишаф едәрәк, чох јајылан илкин јаман шишдир. Бүтүн јаман шишләрин 18%-ни, сүмүкдә әмәлә кәлән бүтүн шишләрин исә 6%-ни тәшкил едир (М. Волков, 1962). Ушагларда сүмүк тохумасынын икинчили (метастатик) саркомасы аз тәсадүф едир. Ән чох севдији јер диз ојнағы наһијәсиндә буд сүмүјү, сонра гамыш вә чанаг сүмүкләридир.

Сүмүк саркомасы чох заман сүмүкдә нормал бөјүмә вә сүмүкләшмә просесинин кетдији јердән инкишаф етмәјә башлајыр. Әкәр сүмүкләшмә просеси буд сүмүјүнүн дистал һиссәсиндән вә гамыш сүмүјүнүн проксимал, башга сөзлә, мета-епифизар наһијәси һесабына кедирсә, саркома да ән чох бу наһијәләрдән

инкишаф едир. Демәли, сүмүјүн илкин шиши остеокенез просеси (сүмүјүн јаранмасы вә дағылмасы) илә органик шәкилдә әлагәдардыр.

Сүмүк саркомасыны, сүмүјүн һансы һиссәсиндән инкишаф етмәсини нәзәрә алараг, әсасән 2 формаја бөлмәк олар: 1) сүмүк үстлүјүндә инкишаф едән о с т е о к е н с а р к о м а (шәкил 87);

Шәкил 87. Сүмүкүстлүјүндән инкишаф едән остеокен саркома (*өз мүшаһидәмиз*).

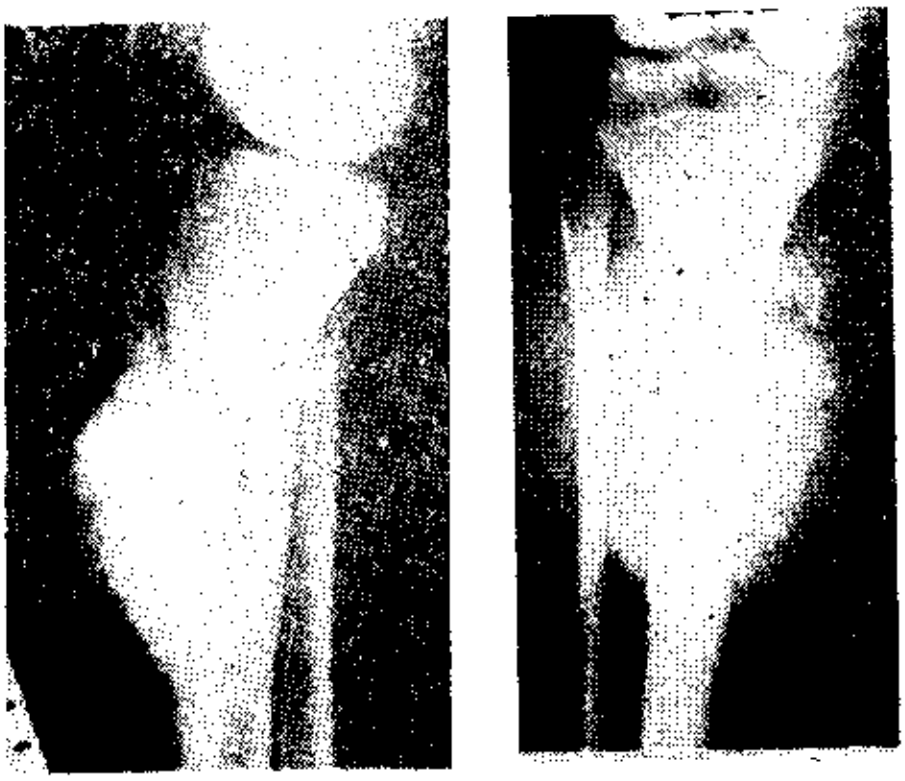

Шәкил 88, 89. Сүмүјүн мәркәзи һиссәсиндән инкишаф едән миелокен формалы саркома (*өз мүшаһидәмиз*).

2) мәркәзи һиссәдән инкишаф едән м и е л о к е н с а р к о м а (шәкил 88, 89). Бунлардан әлавә, саркома сүмүјү әһатә едән бирләшдиричи тохумадан әмәлә кәләрсә—фибросаркома, сүмүјү әһатә едән әзәлә рүшејминдән инкишаф едәрсә — рабдомиосаркома дејилир.

Клиникасы. Јухарыда гејд олундуғу кими, сүмүк саркомасынын ән чох севдији јерләр ири лүлә сүмүкләринин мета-епифизар һиссәләридир, кичик сүмүкләрдә дә тәсадүф едилир. Бөјүкләрә нисбәтән, саркома ушагларда даһа интенсив инкишаф едир. Ушаглар хәстәлијин башланғычында гејри-мүәјјән шәкилдә ағрылар һисс едирләр. Ағры даими характер дашыјыр, онун сәбәби шишин сүмүкүстлүјүнә вә әтраф тохумалара тәзјиг етмәсидир. Шиш сүмүјүн мәркәзи һиссәсиндән башларса, ағрынын олмасына бахмајараг, һәмин наһијәдә һеч бир дәјишиклик олмур. Саркома 1—2 ај әрзиндә бөјүјүб әтраф тохумалара јајылдыгда, әтрафын шишмәсини вә јогунлашмасыны көрмәк олур. Сүмүкүстлүјүндән башлајан саркома тез инкишаф едәрәк, әтраф јумшаг тохумалар арасына јајылмагла, дәри дәјишиклијә уғрајыр: өдемләшир, өз һәрәкәтлилијини

итирир, шишлә бирләшмәси мүәјјән олунур, веналар кенәлир, дурғунлуг мүшаһидә едилир.

Әлләмә заманы саркоманын әтраф тохумалара нисбәтән бәрк олмасы мә'лум олур, сонралар баш верән дағылма процеси нәтичәсиндә шишин мәркәзи һиссәсиндә санки јумшалма вә флүктуасија мүәјјән едилир. Симметрик олараг һәр ики әтрафын температуру јохландыгда, шиш үзәриндә онун јүксәлдији мүшаһидә едилир. Хәстәләрин үмуми температуру 39—40°-јә гәдәр јүксәлә биләр, лејкоситоз, ЕЧР јүксәлир, шиш метастазлар верир.

Саркоманын кечикмиш формасында, шишин дәри алтына вә дәријә јајылмасы нәтичәсиндә, кәләчәкдә орада дағылма просеси сағалмајан хораны хатырладан саркома хорасына чеврилир. Саркомаја јахын олан ојнагда функсионал позгунлуг вә ағры олур, азча тәзјиг етдикдә белә ағры артыр. Јаман шишләрә аид олан әламәтләр: үмуми зәифлик, арыглама, анемија вә тагәтдән дүшмә кетдикчә инкишаф едир. Бу әламәтләр, шиш бөјүјүб метастаз вердикдә, өзләрини даһа ајдын кәстәрир, мүаличә олунмазса, өлүмлә нәтичәләнир. Кичик јашлы ушагларда саркома лүлә сүмүкләриндән әлавә јасты сүмүкләрдә, хүсусән кәллә сүмүкләриндә тәсадүф едир. Лүлә сүмүкләриндә олдуғу кими, бурада да саркома сүмүкүстлүјүндән вә сүнкәри һиссәдән (миелокен) инкишаф едә биләр. Әкәр шиш кәллә сүмүкләринин дахили сәтһини дағыдараг бејнә тәзјиг едирсә, кәллədахили тәзјигин артмасы әламәтләри — баш ағрысы, гусма, брадикардија илә ејни заманда мәһәлли (очаглы) бејин әламәтләри мејдана чыхыр.

Шиш харичә доғру инкишаф едирсә, јумшаг тохумалара ришә верәрәк, онунла сых сурәтдә бирләшир, дәрини һәрәкәтсиз һала кәтирир, назикләшдирир вә дәриалты веналар үздән көрүнүр. Рентгенограмда башланғычда мәһәлли остеопороз вә контурун гејри-мүәјјәнлији көзә чарпыр, бә'зән сүмүк тохумасынын дағылмасы көрүнүр, сүмүкүстлүјү дағылыр, сојулур, чеврилир вә зонтиквары чыхынты көрүнүр (шәкил 87). Гејд олунан рентгеноложи әламәтләр саркоманын 4-чү дөврү илә әлагәдардыр.

Ганда фосфатазанын артмасы, һипопротеинемија, албуминглобулин әмсалынын азалмасы мүәјјән едилир (Ә. Әлизадә, 1960).

Мүаличәси. Мүаличә еффектинин тә'сирли олмасы диагнозун еркән гојулмасындан асылыдыр. Радикал мүаличә шишдән јухары, сағлам тохумалар һүдудунда ампутасија етмәкдән ибарәтдир (I—II мәрһәләләрдә, В. М. Волков), сонракы дөврләрдә (8 һәфтәдән сонра) онун тә'сирлилији азалыр. Операсијадан сонра, кимјәви дәрманлардан дахилә 10 *мг* допан, 4—5 күндән бир (бир һәб) верилир. Мүаличә курсуна 60—80 *мг* допан дахил олмалыдыр. Һабелә күндә 5 *мг* тиодипин верилир (мүаличә курсуна 70—100 *мг*).

Прогнозу писдир (14—24 ајдан сонра өлүм баш верә биләр).

Јуинг саркомасы вә илкин ретикулјар сүмүк саркомасы.

Бу хәстәлији илк дәфә 1921-чи илдә J. Е. Винг (Wing) тәсвир етмишдир. Иликдән инкишаф етдијинә көрә, илкин сүмүк шиши һесаб олунмур. Бу шиш ики формаја: а) Јуинг саркомасы; б) сүмүјүн ретикулјар саркомасына бөлүнүр. Һәр ики шишин илик каналындан инкишаф етмәсинә вә рентген шүаларынын тә'сиринә һәссас олмаларына бахмајараг, бунлара ики ајрыча шиш кими бахмаг лазымдыр.

Бу шиш ән чох мәктәб јашларында (7—15) тәсадүф едир (Н. Г. Лагунова, 1958). Шиш һүчејрәләри (дәјирми вә ја овал формалы) иликдән инкишаф едәрәк Һаверс каналына вә сүмүкүстлүјү алтына доғру јајылыр. Јуинг саркомасынын микроскопла мүајинәси онун капиллјарларла зәнкин тәчһиз олмасыны, әксинә олараг ретикулјар сүмүк саркомасында исә капиллјарларын азлығы, лакин коллакен ретикулјар лифләрин чохлуғу көзә чарпыр.

Клиникасы. Тәдричән, бә'зән исә кәскин агрыларла башлајыр. Илк әввәл шиш, сонра исә ағры башлајыр. Әсасән узун ири лүлә сүмүкләрдән, хүсусән гамыш, буд, базу сүмүкләриндән башлајыр, бә'зән јасты сүмүкләрдән: чанаг, күрәк вә баш сүмүкләриндән дә башлаја биләр. Бу заман үмуми вә јерли температур јүксәлир, ЕЧР артыр (15—20), анемија вә арыглама олур.

Јуинг саркомасы, ретикулјар сүмүк саркомасына нисбәтән, сүмүк тохумасына даһа чох кечәрәк, метастазлар (1—1,5 илә) верир. Хәстәлик инкишаф етдикчә «сағалма» баш верир (температур енир, хәстәнин үмуми вәзијјәти гисмән јахшылашыр, санки хәстә сағалыр), гысамүддәтли ремиссијадан сонра јенидән ушағын вәзијјәти ағырлашыр, бүтүн клиник әламәтләр тәкрар едилир. Ретикулјар вә ја Јуинг саркомасында рентгенограмда овал вә ијәбәнзәр, һүдудлары гејри-мүәјјән олан шиш очағы мүәјјән едилир. Сүмүкдә дағылма, ләкәли остеопороз, сүмүкүстлүјүнүн галынлашмасы — һиперостоз вә сүмүјүн сәрт һиссәсиндә деструксија (остеолиз) көрүнүр. Шиш чох инкишаф етмишсә, сүмүк вә сүмүкүстлүјү дағылыб јумшаг тохумаја кечир. Ретикулјар формалы шиш тәкчә бир сүмүкдә, Јуинг саркомасы исә бир чох сүмүкдә әмәлә кәлир, гана патоложи дәјишикликләр даһа чох олур. Һистоложи мүајинәдә Јуинг саркомасында шиш һүчејрәләри анчаг дәјирми вә ја овал формалы олур, ретикулјар сүмүк саркомасы һүчејрәләри исә мүхтәлиф форма вә гурулушда олур. Һәр ики формалы шиш сүмүкләрә вә лимфа вәзиләринә метастазлар верир.

Мүаличәси. Чәтин вә аз тә'сирли олур. Ренткен шүалары, кимјәви вә чәрраһи үсулларла мүаличә едилир. Ренткен шүалары илә мүаличәдә һәр ики формадан олан шиш һүчејрәләри тәләф олур; сағлам тохумадан мәһдудлашыр, склерозлашыр вә јајылмыр. Кимјәви дәрманлар: тиодипин (күндә 5 *мг*, бир һәфтә, интоксикасија олмадыгда икинчи һәфтә, күндә 10, 15 *мг*, мүаличә курсуна 75—100 *мг* олмагла тә'јин едилир). Сарколизин (бир дәфәлик дозасы бәдән чәкисинин һәр *кг*-на 0,5—0,7 *мг*, мүаличә курсуна 150—250 *мг*) верилир. Лејкоситләрин мигдары 3000-ә, тромбоситләрин мигдары исә 100.000-ә енәрсә, бу дәрманлар верилмир. Чәррaһи мүаличә ампутасија вә ја кениш резексијадан ибарәтдир. Әввәлчә ренткентерапија етдикдән сонра, чәррaһи үсул тәтбиг едиләрсә даһа јахшы олар (М. В. Волков).

Лимфосаркома.

Лимфа вәзиләринин јаман шишинә лимфосаркома дејилир, бунлар илкин вә икинчи ола биләр. Илкин лимфосаркомаја нисбәтән икинчили даһа чох тәсадүф едилир. Лимфосаркома бүтүн лимфоидли органларда тәсадүф едә биләр, лакин бојун (шәкил 90), мүсаригә вә перитонархасы лимфа вәзиләриндә даһа чох мүшаһидә олунур.

Шәкил 90. Бојнун лимфа вәзиләринин лимфосаркомасы (*өз мүшаһидәмиз*).

Бојун лимфосаркомасы ади гејри-спесифик лимфаденит кими сәбәбсиз башлајыр, анарылан мүаличәдән сағалмыр, лимфа вәзиләри илк әввәл нохуд бојда бәрк консистенсијалы вә аз һәрәкәтли олур; сонралар прогрессив шәкилдә бөјүјүр, һәрәкәтсиз олур. Лимфосаркома бојнун лимфа вәзиләринә контакт вә ја лимфокен јолла јајылараг, ону тамамилә әһатә едир. Хәстә уишаг арыглајыр, рәнки авазыјыр, зәифләјир, анемија әламәтләри башлајыр. Биопсијада дәјирми саркома һүчејрәләри мүәјјән едилир.

Мүсаригә лимфосаркомасында гарын бошлуғунда, көбәк наһијәсиндә вә ја саг галча чухурунда кәлә-көтүр сәтһли, һәрәкәтли вә бәрк консистенсијалы шиш әлләнилир. Бу шиши арыг ушагларда даһа ајдын мүәјјән етмәк олур. Хәстәлијин башланғыч дөврүндә бағырсагларын функсијасы позулмур, сонрадан дефекасија акты позулур (гәбизлик, һәтта бағырсаг тутулмасы баш верир). Шиш һәрәкәтсиз оларса,

перитонархасы лимфа вэзилэринин лимфосаркомасы һаггында дүшүнмәк лазымдыр. Лимфосаркоманын һансы органдан инкишаф етдијини мүәјјән етмәк үчүн пневмоперитонеум ичра едилир.

Мүаличәси. Чәррaһи үсул, рентгенотерапија вә кимјәви терапија (сарколизин) илә едилир. Бә'зән рентгентерапијадан сонра (бојунда) кичилмиш шиши чәррaһи үсулла чыхармаг олур.

Прогнозу писдир.

Хајанын јаман шиши.

Хајанын үнсүрлэриндэн инкишаф едэн јаман шиш — семинома ушаглар арасында аз олур вә 3 јашдан сонракы дөврдә чох тәсадүф едир. Семинома биртәрәфли, бә'зән исә икитәрәфли олур[1] (шәкил 91).

Шәкил 91. Хајанын икитәрәфли јаман шиши — семинома *(өз мүшаһидәмиз)*.

Хәстәлик хајанын бөјүмәси илә башлајыр, прогрессив инкишаф едир, хаја тохумасы дүјүнлү шәкилдә бөјүјүр вә бәрк консистенсијалы олур. Шишин башланғычында ағры олмур вә ја аз олур, сонрадан ағры артыр, гасыг наһијәсинә вә һәтта буда иррадиасија верир. Семинома инкишаф етдикчә, лимфокен јолла (перитонархасы лимфа вәзиләринә) вә ја һематокен јолла (гара чијәрә, далаға, ағ чијәрә) метастаз верир. Хајаны әлләдикдә, онун сәтһинин кәлә-көтүр олмасы, консистенсијасынын бәрклији, бөјүмәси вә ағрылы олмасы мүәјјән едилир. Кечикмиш формаларда шишин гасыг каналы истигамәти илә инкишаф етмәси мүшаһидә едилир.

Бунунла хаја вәрәми, сифилиси вә һидропсу арасында диференсиасија етмәк лазымдыр. Һистоложи мүајинә аденосаркоманы көстәрир.

Мүаличәси. Хәстәлијин башланғыч дөврүндә хајанын чыхарылмасы (һемикастрасија) илә бәрабәр, тохум чијәси јухарыдан бағланыр, операсијадан сонракы дөврдә рентген мүаличәси тә'јин едилир. Сон заманлар семиноманын вә онун перитонархасы лимфа вәзиләринә метастазлары заманы сарколизинин

[1] 10 ил әрзиндә клиникамызда 5 ушагда мүшаһидә олунмушдур.

тә'сирли олдуғу гејд едилир. Ушағын бәдән чәкисинин һәр *кг*-на 0,5—0,7 *мг*, 7 күндән бир тә'јин едилир, мүаличә курсу 4—7 дәфә тәкрар олмалыдыр. Сарколизинин тә'јин едилмәсинә әксқөстәриш кәскин кахексија вә анемија вәзијјәтидир.

Лимфогрануломатоз.

Ики дәфә 1832-чи илдә инкилис алими Һочкин (Hodgkin) тәрәфиндән тәсвир едилмишдир. 58 ил кечдикдән сонра С. J. Березовски (1890) бу хәстәлији даһа әтрафлы тәсвир етмишдир. Хәстәлијә ушаглар бүтүн јашларда тутула биләр. Гызлара нисбәтән, оғланлар даһа чох хәстәләнирләр (М. Н. Казаноева). Хәстәлијин әсил етиолокијасы бәлли дејилдир. Күман едилир ки, лимфагрануломатозун мәншәјиндә инфексијанын (А. А. Киселјов, М. А. Сквортсов) ролу вардыр, бә'зи алимләр бу хәстәлији лимфа системинин јаман шиши (И. В. Давыдовски) вә лејкозун хүсуси формасы олдуғуну көстәрирләр (И. А. Кассирски, Н. А. Крајевски). Бу хәстәлик лимфа системинин хүсуси хәстәлији олмагла, дәрин (шәкил

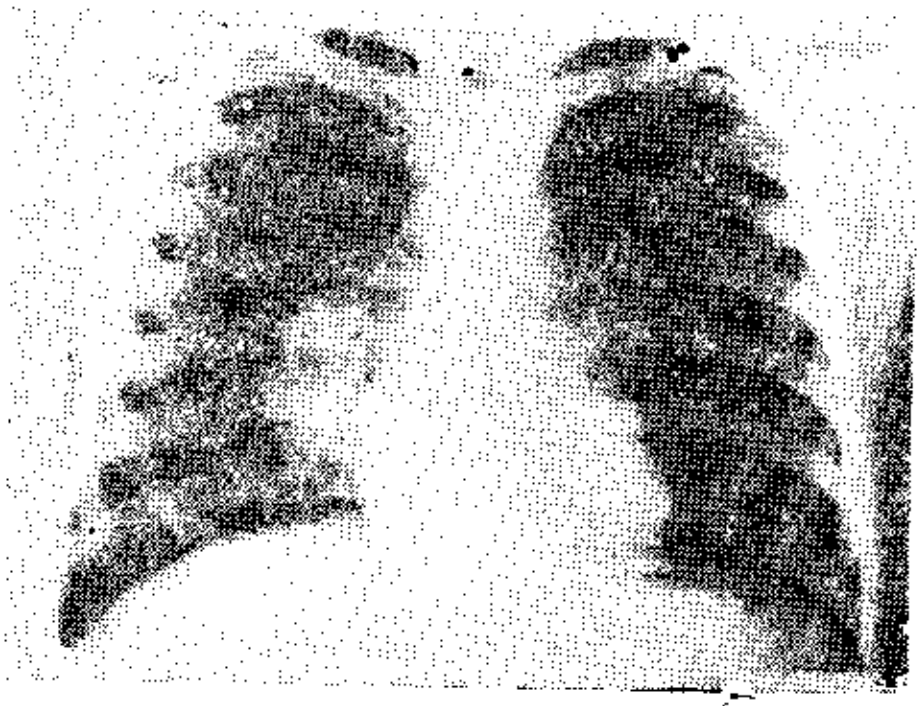

Шәкил 92. Перибронхиал лимфа вәзиләринин лимфогрануломатозу (*өз мүшаһидәмиз*).

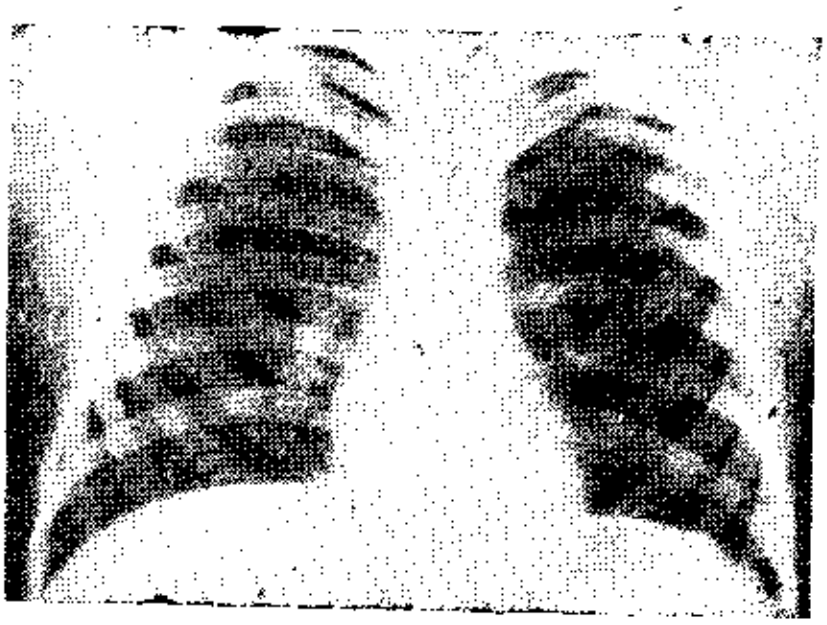

Шәкил 93. Һәмин хәстәлик мүаличәдән сонра.

92) вә сәтһи јерләшән лимфа вәзиләрин бөјүмәси илә характеризә едилир.

Микроскопик мүајинәдә онун инкишафында 3 мәрһәлә вардыр: а) һиперпластик—бу мәрһәләдә мезенхимал тохуманын һиперплазијасы башлајыр, чохлу мүхтәлиф формалы һүчејрәләр топланыр, лимфа вәзисинин гурулушу исә позулур: б) грануломатоз—лимфоид тохуманын инкишафы илә гранулјасија тохумасы сыхышдырылыр, характер олан ири һүчејрәләр (Березовски—Штернберг һүчејрәләри) көрүнүр; в) полиморф һүчејрәләр бирләшдиричи тохумаларла әвәз олунуб чапыглашыр, лимфа һүчејрәләри мәһв олур вә лимфа вәзиләри кичилир.

Хәстәлијин клиник инкишафы 2 стадијаја бөлүнүр: 1) м ә һ д у д с т а д и ј а — лимфа вәзиләринин бөјүмәси бир груп лимфа вәзиләрини әһатә едир (бојун, аг ҹијәр гапысы вә ја голтуг вәзиләрини). Бу дөврдә интоксикасија әламәтләри аз олур. Ушагын үмуми вәзијјәти гәнаәтбәхш олур;

2) п р о с е с и н ј а ј ы л м а с ы с т а д и ј а с ы. Бу дөврдә башга зоналарын (голтуг, гасыг наһијәси) лимфа вәзиләринин, гара ҹијәр вә далағын бөјүмәси башлајыр. Температур јүксәлир, үмуми интоксикасија, арыглама, ушағын рәнкинин авазымасы, солғунлуг вә иштаһадан дүшмә һаллары мүәјјән едилир. Хәстәлијин ән чох севдији јер бојун наһијәсидир. Онун кедишиндә 2 формаја раст кәлирик: 1) кәскин вә ја јаман кедишли (хәстә 1—1,5 ил јашајыр); 2) саламат вә ја тәдриҹлә кечән форма (хәстә 5—6 ил јашајыр). Просес инкишаф етдикҹә, лимфа вәзиләри бөјүјүр (бојунда, голтуг вә гасыг наһијәләриндә), ушаг арыглајыр, зәифләјир, тез-тез тәрләјир, иштаһасы итир, ганда азча нејтрофилоз, ЕЧР-ин артмасы мүшаһидә олунур. Диагноз биопсија вә микроскопла мүајинәдә тәсдиг олунур.

Мүаличәси. Ваһид мүаличә үсулу јохдур, бир нечә үсул: ренткентерапија, ҹәрраһи үсул вә нәһајәт, кимјәви терапија тәтбиг едилир. Хәстәлијин мүаличәси нә гәдәр тез башланырса (5—6-чы ајда), нәтиҹәси бир о гәдәр јахшы олур.

Ренткентерапијада лимфа вәзиләри кичилир, хәстәнин үмуми вәзијјәти јахшылашыр, температуру дүшүр, лакин 3—4 ајдан сонра јенидән ресидивлә башлајыр.

Кимјәви терапијада ембихин бәдән чәкисинин һәр *кг*-на 0,05—0,08 *мг* тә'јин едилир (әридиләрәк вурулур). Үмуми курс мүаличәси 15—20 ијнәдән ибарәтдир. Хәстәлијин мүаличәсиндә допан јахшы нәтиҹә верир (шәкил 93). Допан ушагын бәдән чәкисинә көрә, һәр 4—5 күндән бир, ҹәмнси 7—8 дәфә тә'јин едилир. Һәр дәфә допан тә'јин едиләркән, ганы анализ етмәк лазымдыр, лејкоситләрин мигдары 3.000-дән азаларса, мүаличә дајандырылыр, хәстәјә ган вә плазма көчүрүлүр, витаминләр, еритропоези артырмаг үчүн бөјрәкүстү вәзи һормонлары (АКТҺ) тә' јин едилир.

Бөјүмүш лимфа вәзиләри ҹәрраһи јолла кәсилиб чыхарылыр.

II ҺИССӘ

УШАГ ЈАШЛАРЫНЫН ХҮСУСИ ЧӘРРАҺЛЫҒЫ

I ФӘСИЛ

БАШЫН, БОЈНУН ВӘ ОНУРҒАНЫН АНАДАНКӘЛМӘ ИНКИШАФ ГҮСУРЛАРЫ

Бејин дәбәлији

(Hernia cerebralis, s. cephalocele).

Кәллә сүмүкләринин бирләшдији наһијәләрдә олан анаданкәлмә дефектләр нәтичәсиндә кәлләнин тохумаларынын дәри алтына чыхмасына б е ј и н д ә б ә л и ј и дејилир. Белә дефектләр, адәтән, әнсә, тәпә вә кичкаһ сүмүкләринин бир-бири илә бурун сүмүкләринин алын сүмүјү илә бирләшдикләри јерләрдә тәсадүф едилир.

Шварса көрә, јени доғулмуш һәр 4.000—5.000, Берғмана көрә—3.500—4.000, Ширјака көрә исә—15.000 ушагдан бириндә бејин дәбәлији олур.

С. Д. Терновски көстәрир ки, бејин дәбәлијинин әмәлә кәлмәсинә сәбәб бејнин дүзкүн инкишаф етмәмәсидир. Лакин инкишафын белә дүзкүн кетмәмәсинин сәбәби мә'лум дејилдир. Хәстәлијин төрәмәсиндә ирсијјәтин, инфексион хәстәликләрин, токсоплазмозун, токсис һамиләлијин вә ендокрин — мүбадилә позғунлугларынын ролу гејд олунур. Анаданкәлмә бејин дәбәлији әксәрән өзүнәмәхсус јерләрдә, орта хәтт үзрә кәллә вә алын сүмүкләринин бирләшдији јерләрдә олур. Јерләшдији наһијәјә көрә ики јерә бөлүнүр:

1 — бејнин өн дәбәлији — алын сүмүјү илә бурун сүмүкләринин бирләшдији наһијәдә (cephalocele sincipitalis) (шәкил 94—95).

2 — бејинархасы дәбәлик (cephalocele occipitalis) (шәкил 96) — әнсә сүмүјү илә тәпә сүмүкләри бирләшән јердә, ики формада олур:

дәбәлик әнсә сүмүјү үзәриндә олан габардан (protuberantio occipitali) јухарыда јерләшәрсә, бунун ј у х а р ы-а р х а б е ј и н д ә б ә л и ј и, ондан ашағыда јерләшәрсә—а р х а-а ш а ғ ы б е ј и н д ә б ә л и ј и дејилир. Арха-ашағы бејин дәбәлији, јухары-арха дәбәлијә нисбәтән чох тәсадүф едилир. Кәлләнин јан вә әсасынын дәбәликләринә исә аз тәсадүф едилир.

Бејин дәбәликләри, кисәләринин анатомик гурулушуна көрә, 3 јерә бөлүнүр: 1) м е н и н г о с е л е (meningocele) бејин дәбәлији кисәси бејин гишаларындан әмәлә кәлир, ичәрисиндә маје олур, бејин маддәси исә олмур; 2) е н с е ф а л о с е л е (ence-

Шәкил 94, 95. Өн бејнин дәбәлији (*өз мүшаһидәмиз*).

phalocele) — дәбәлик кисәсиндә дәјишикликә уғрамыш бејин тохумасы јерләшир; 3) е н с е ф а л о с и с т о с е л е (encephalocystocele) дәбәлик кисәсиндә бејин тохумасы вә мајеси олур.

Шәкил 96. Арха бејнин дәбәлији (*өз мүшаһидәмиз*).

Клиник чәһәтдән бејин дәбәликләринин диагностикасы чәтинлик төрәтмир, лакин онун һансы формаја аид олмасыны мүәјјән етмәк чох вахт мүмкүн олмур. Бејин дәбәлији дәјирми формада олуб дартылмыш, бә'зән чапыгланмыш дәри илә өртүлү, консистенсијасы еластик, өзү исә ағрысыз олур. Ушағын ағламасы, асгырмасы вә өскүрмәси бејиндахили тәзјиги артырдығына көрә, дәбәлик диварынын кәркинлији артыр, сакитликдә исә азалыр. Бә'зән дәбәлик кисәсинин үзәрини өртән дәри назикләшир, түкү төкүлүр вә ајдынча флуктуасија мүәјјән едилир. Бејин дәбәлији кисәси һәрәкәтли

олур, әсасында сүмүк гүсуру васитәсилә кәллә бошлуғу илә әлагәлидир. Буна көрә дә, шишин нәбзвурмасыны көрмәк олур; дәбәлијин әсасыны палпасија етдикдә сүмүк дефекти мүәјјән едилир. Дәбәлик кисәси үзәринә һәр тәрәфдән бәрабәр тәзјиг етдикдә, онун маје һиссәси кәллә бошлуғу ичәрисинә кечмәси һесабына дәбәлијин өлчүсү бир гәдәр кичилир. Лакин дәбәлијин диагнозуну гојмаг мәгсәди илә апарылан бу мүајинә тәһлүкәлидир, чүнки бу заман бејиндахили тәзјигин артмасына көрә нәбзин јавашымасы, чәпкөзлүлүк, гычолма вә һәтта ани өлүм дә баш верә биләр.

Бејин дәбәлији кетдикчә бөјүјәрәк, ири һәчмә чата биләр. Бу она көрә тәһлүкәли олур ки, бөјүмәкдә олан дәбәлијин үзәрини өртән дәри кетдикчә назикләшир (һәтта ичәрисиндәки шәффаф маје көрүнүр) вә чүз'и травманын тә'сириндән јыртылыр, кәллә бошлуғуна инфексија кирмәси үчүн гапы ачылыр, бејин мајеси харичә ахыр вә чох вахт хәстәләр тәләф олурлар. Бејнин өн дәбәлијинин бөјүмәси бејнин арха дәбәлијиндә олдуғуна нисбәтән чүз'и олур. Д и ф е р е н с и а л д и а г н о з а кәлинчә, буну бә'зән кефалоһематома, анкиома, дермоид систләр илә гарышдырмаг олар.

Кефалоһематоманын кәлләнин тәпә вә әнсә наһијәләриндә јерләшмәси, анадан кәлмә олмағла узун вахт сорулмамасы бунун бејин дәбәлији олмасына шүбһә ојада биләр. Бејин дәбәлији шишин дәбәлик үчүн хүсуси наһијәдә (сүмүк тикишләри јериндә) јерләшмәси, гышгырма вә ағлама заманы дәбәлик кисәсинин бөјүмәси, сакит олдугда исә кичилмәси (бу кефалоһематомада олмур), нәбзвурманын мүәјјән олунмасы илә фәргләнир. Кефалоһематоманын гаидәси кениш олур, әксинә, бејин дәбәликләринин гаидәси чох вахт кичик олур. Диагноз гојмаг үчүн рентген шәклиндә дәбәлик наһијәсиндә сүмүкдә көрүнән дефектә әсасланмаг лазымдыр. Әкәр тәләб олунарса, һава вә ја оксикен јеритмәклә, е н с е ф а л о г р а ф и ј а ичра етмәк лазымдыр ки, бунунла дәбәлик кисәсинин кәллә бошлуғу илә әлагәси олуб-олмадығы мүәјјән едилир.

Дермоид систи көзүн ич бучағы наһијәсиндә јерләшәрсә, бејин дәбәлијинин јаранмасына шүбһәләнмәк олар. Белә һалда шиш бәрк консистенсијалы, ағрысыз, кәллә бошлуғу илә әлагәсиз олмасы вә сүмүк дефекти олмамасы илә бејин дәбәлијиндән ајырд едилир.

Анкиома исә өзүнүн јумшаглығы вә тәзјиг етдикдә јох олмасы, рәнкинин ағармасы, диггәтлә әлләјәндә сүмүк дефектинин мүәјјән олунмамасы илә бејин дәбәлијиндән асанлыгла ајрылыр.

Мүаличәси. Бејин дәбәликләри радикал чәрраһи үсулла мүаличә олунмалыдыр. Чәрраһи мүаличә үчүн ушағын јашынын әһәмијјәти вардыр. Бејин дәбәлијинин чәрраһи мүаличәси 3 јашдан сонра даһа јахшы нәтичә верир (И. К. Мурашов), чүн-

ки: 1) ушаг бөјүдүкчә онун организми мөһкәмләнир, бу да операсијанын кедишинә мүсбәт тә'сир көстәрир; 2) ушағын бејнинин инкишафы просесиндә бејиндә баш верә биләчәк микросефалија, систоз бошлугун вә ја башга аномалијаларын олмасы ајдынлашыр ки, бу да операсијаја көстәриш вә экскөстәриш ола биләр; 3) 3 јашына гәдәр ушагларда операсија заманы бејнин сәрт гишасыны сүмүкдән ајырмаг чәтин олур (И. К. Мурашов).

Бејин дәбәлији операсијасына экскөстәришләр бунлардыр: а) дәбәлик кисәси ичәрисиндә чохлу мигдарда бејин тохумасынын олмасы; б) микросефалија вә һидросефалија; в) бејин дәбәлији илә бәрабәр башга ағыр аномалијаларын олмасы.

3 јаша гәдәр көзләдикдән сонра операсија едилмәсинин бир мүсбәт чәһәти дә ондан ибарәтдир ки, бу мүддәт әрзиндә сүмүкләшмә јахшы инкишаф етдијинә көрә, дәбәлик гапысыны тәшкил едән сүмүк дефектинин диаметри кичилир вә дефектин өртүлмәси техники чәһәтдән асан олур.

Бејин дәбәлији кисәси (хүсусән, дәбәлик арха наһијәдә јерләшдикдә) артыг дәрәчәдә бөјүдүкчә, онун дәриси тәдричән назикләшир, һәтта некрозлашыр. Бу исә гәфләтән јыртылма илә нәтичәләнир вә өлүмә сәбәб олур. Белә һалын баш вермәмәси үчүн, профилактик олараг тә'чили операсија етмәк зәрурәти мејдана чыхыр.

Бејнин өн дәбәлији операсијасындан сонра ағырлашмалар (галхан менинкит), бејнин арха дәбәликләриндәкинә нисбәтән, чох тәсадүф едилир, бунун пластикасы да нисбәтән чәтиндир.

Бејинархасы дәбәлијин гандәси кичик олдугда: дәбәлик кисәсинин дәриси үзәриндә овалшәкилли кәсик апардыгдан сонра, дәбәлик кисәси гишалары чох еһтијатла әтраф тохумалардан сүмүк дефектинә чатана гәдәр ајрылыр. Сонра дәбәлик кисәси бојну јохландыгдан сонра бағланылыр вә кәсилиб атылыр. Әмәлә кәлмиш күдүлә ики тикиш гојулур, сонра кәллә бошлуғуна салыныр.

Бејин дәбәликләри мүнасибәти илә операсија заманы еһтијатсызлыг үзүндән чохлу бејин мајеси аха биләр, бунун ушаглара пис тә'сир етмәмәси үчүн гаршысы алынмалыдыр. Сүмүк дефекти 1 *см*-дән бөјүк олмазса, ону өртмәк үчүн сүмүкүстлүјү вә јумшаг тохума дилиминдән истифадә олунмалыдыр.

Бу мәгсәдлә јумшаг тохумадан вә сүмүкүстлүјүндән дефектә мүвафиг диаметрдә дилим һазырланыр, дефект үзәринә гојулур вә экс тәрәфдә кетгут васитәси илә сүмүкүстлүјүнә тикилир (Бајер, 1893). Кичик ушагларда сүмүкүстлүјү аз еластик вә зәриф олдуғу үчүн, дилими сүмүк дефектиндән даһа бөјүк көтүрмәк лазымдыр. Әкәр сүмүк дефекти 1 *см*-дән бөјүк оларса, ону гапамаг үчүн дефектә мүвафиг олараг сүмүк тохумасындан вә ја аллопластик материалдан һазырланан дилимдән истифадә едилир.

Бејнин өн дәбәликләринин чәрраһи муаличәси 3 чүрдүр: 1) дәбәлик кисәсини кәсиб көтүрдүкдән сонра сүмүк дефекти 1 *см*-дән бөјүк олмазса, дефекти сүмүк пластикасы илә дејил, јумшаг тохума илә өртмәк лазымдыр; 2) сүмүк пластикасы операсијасы илә сүмүк дефектинин харичи дәлијини бағламаг; 3) сүмүк пластикасы операсијасы илә сүмүк дефектинин дахили дәлијини бағламаг.

Биринчи үсулда дәбәлик кисәси әтраф тохумадан ајрылыб бағландыгдан сонра, кәсилиб атылыр; сүмүк дефектини јумшаг тохума илә өртдүкдән сонра, дәријә тикиш гојулур. Н. В. Склифасовскијә көрә, бу һалда 30% ресидив мүшаһидә едилир. Икинчи үсулда сүмүк дефектини гапамаг үчүн мүвафиг өлчүдә сүмүкүстлүјүндән сүмүклә бирликдә дилим һазырланыр, дилими ана зәминдән (сүмүкдән) ајырмадан (ајагчыға малик һалда) дефектин үзәринә чевирәрәк, дефект бағланылыр (Н. К. Лысенко). Бунун үчүн алын сүмүјү габарындан истифадә етмәк мәсләһәтдир. Сүмүк дефектини гапамаг үчүн сәрбәст сүмүк трансплантантындан истифадә етмәји 1911-чи илдә В. И. Добротворски тәклиф етмишдир.

Јухарыда гејд олунан методларын вердији ресидив вә ағырлашмаларын гаршысыны алмаг үчүн, сүмүк дефекти каналынын дахили дәлијини (кәллә бошлугу тәрәфдән) гапамаг лазымдыр. Бу әсас принсипи нәзәрә алараг, 1923-чү илдә П. А. Кертсен хүсуси операсија үсулу тәклиф етмишдир. Бунунла да бејнин өн дәбәлијинин чәрраһи муаличәсиндә тәләб олунан 3 әсас чәһәт нәзәрә алынмышдыр: а) галхан инфексијанын арадан галдырылмасы; б) сүмүк дефекти каналынын дахилдән гапанмасы; в) аутопластика. П. А. Кертсен өз операсијасыны 2 мәрһәләјә бөлмүшдүр: 1) сүмүк дефектинин гапанмасы; 2) сонрадан шишин (кисәнин) кәсилиб атылмасы.

Операсијанын техникасы: биринчи мәрһәлә — бурун көкүнүн гандәсиндән 5—6 *см* јухары, көз јувасы кәнарынын ортасындан гөвсвары кәсик апараг, о бири көз јувасы кәнарынын ортасында гуртармалы. Сонра фрез васитәси илә сүмүк үзәриндә дәлик ачылыр, сәрт гиша сүмүк тохумасындан ајрылдыгдан сонра мөһкәм сүмүк гајчысы васитәси илә дәридәки кәсијә мүвафиг сүмүкүстлүјү вә сүмүк кәсилир. Сәрт гишаны зәдәләмәмәк шәрти илә, назик әјри елеватор васитәси илә сүмүк дефекти олан наһијәјә гәдәр о сүмүкдән араланыр, кәсилмиш сүмүк өнә вә ашағыја чеврилир. Бурада сәрт гиша дәбәлик кисәси бојнундан ајрылыр, сонра дәбәлик шиши (кисәси) бојнундан ампутасија едилир; лакин онун күдүлү бағланмајараг ачыг сахланылыр. Әкәр ганама варса, тәзјигедичи тампон васитәси илә дајандырылыр. Сүмүк дефекти бүтүн әтраф јумшаг тохумалардан тәмизләнилир, диаметри мүәјјән едилир. Алын сүмүјү габарчыгларынын бириндән дефектин диаметринә вә формасына мүвафиг сәрбәст сүмүк дилими кәсилир. О, сәрт гиша илә сүмүк арасына елә гојулур ки (сүмүкүстлүјү сәтһи бејин бошлуғуна бахмагла), дефекти тамамилә гапасын. Сәрт гиша вә бејин маддәсинин тәзјиги һесабына сүмүк дилими алын сүмүјүнә бәрк сыхылараг дефекти гапајыр. Сүмүк вә дәри өз әввәлки вәзијјәтинә гајтарылараг, гат-гат тикилир.

Икинчи мәрһәлә 15—20 күндән сонра едилир. Бу вахт әрзиндә сәрбәст сүмүк дилими алын сүмүјү илә бирләшир, дефект тамамилә бағланыр. Өндән дәбәлик кисәси кәсилиб атылыр вә јараја тикиш гојулур.

П. А. Кертсен методунун нөгсаныны арадан галдырмаг үчүн С. Д. Терновски (1945) буна өз әлавәсини етмишдир (модификасијa) — кәсик гөвс шәклиндә түк битән наһијәдә апарылыр, бу да алында чапығын көрүнмәмәсини тә'мин едир. Алын сүмүјүндән дилим көтүрмәк үчүн, кәсик кәпәнәквары формада едилир. Кәллә бошлуғуну ачдығдан сонра, дәбәлијин ајагчығы әтраф тохумадан ајрылараг кәсилир, сәрт гиша кетгутла тикилир. Сүмүк дилими сәрт гиша илә бәрабәр сүмүк дефекти үзәринә гојулур, кәсилмиш алын сүмүјү өз јеринә гајтарылыр вә гат-гат тикилир. Бу үсулла операсијада бир тәрәфдән синус зәдәләнмәкдән горунур, дикәр тәрәфдән исә алында операсија чапығы галмыр (шәкил 97—98).

Шәкил 97. Түк битән гөвс шәклиндә наһијәдә апарылан Кертсен — Терновски кәсијинин схеми.

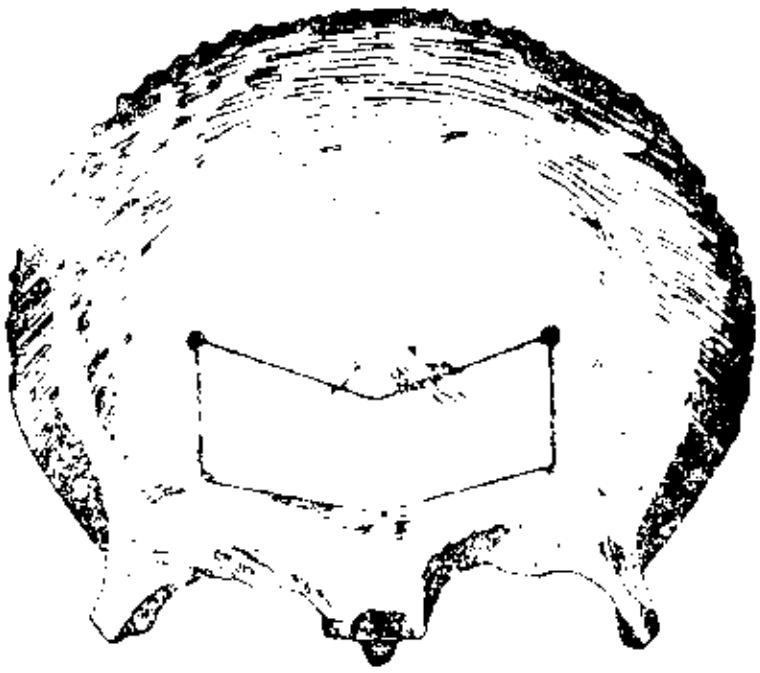

Шәкил 98. Кәпәнәјәбәнзәр сүмүк дилими схеми *(С. Д. Терновски)*.

Операсијадан сонракы дөврдә шока гаршы комплекс мүаличә вә антибиотикотерапија тә'јин едилмәлидир.

Баш верә биләчәк ликворејаја (бејин мајесинин ахмасына) гаршы мүбаризә үчүн, онурға бејни каналыны дөнә-дөнә пунксија етмәклә бејиндә вә онурға бејни каналында мајенин мигдарыны азалтмаг лазымдыр. Вена дахилинә һипертоник мәһлуллар (40%-ли sol. glucosae, 10%-ли sol. Natrii chlorati јеритмәклә) кәллә дахилиндә мајенин мигдары азалдылыр вә мајенин ахмасынын гаршысы алыныр.

Анадангәлмә бејин һидропсу.

Бејин вә ган дамарлары системинин гүсурлу инкишафы нәтичәсиндә кәллә бошлуғуна нормадан артыг мајенин топланмасына к ә л л ә һ и д р о п с у (hydrocephalus) дејилир (шәкил 99, 100).

Хәстәлијин мәншәјиндә сифилис, ана бәтниндә кечирилән инфексија, токсоплазмоз, доғум травмасы, гадын илә киши арасында јаш фәрги чох олдуғда, илк дәфә 38—40 јашларында доғанларда, алкоголизм, интоксикасија кими амилләр рол ој-

најыр. Кәллә бошлуғунда ликвор мајесинин топланмасынын локализасијасына көрә 3 формаја бөлүнүр: 1) харичи һидропс (hydrocephalus externus) — ликвор гишалар вә ја сәрт гиша илә сүмүк арасында топланыр; 2) дахили һидропс (hydrocephalus internus) — ликвор бејин мә'дәчикләринә топланараг онлары кенәлдир; 3) үмуми һидропс (hydrocephalus universalis) — ликвор мә'дәчикләрә вә бејин гишалары арасына топланыр.

Шәкил 99. Анаданкәлмә баш һидропсу (өз мүшаһидәмиз).

Кәллә һидропсунун инкишафында 3 биоложи чәһәти гејд едирләр: а) һиперсекретор — нормадан артыг ликвор јараныр; б) арезорбтив-ликвор нормал мигдарда олур, лакин онун сорулмасы азалыр; в) гапалы-окклузив (әлагәсиз), мә'дәчикләрлә һөрүмчәквары тохумаалты саһә арасында Монро, Мажанди, Лүшка дәликләринин бири вә ја Силви су кәмәри тутулмасы нәтичәсиндә кәллә бошлуғу илә онурға бејнинин каналы арасында) ликвор дөвраны позулур. Мәсәлән, Монро һәлгәси тутулдугда ликвор бејнин јан мә'дәчијинин биринә долачаг, о, кенәләчәк (биртәрәфли һидросефалија), буна гапалы вә ја окк-

Шәкил 100. Анаданкәлмә баш һидропсу (өз мүшаһидәмиз).

лүзион формалы бејин һидропсу дејилир. Гапалы формалы һидросефалијанын мәншәјиндә јаман вә саламат шишләр

(систләр), бејин гишаларынын илтиһабындан төрәјән чапыглар рол ојнајыр.

Бу хәстәлик чох заман spina bifida (шәкил 101), бејин дәбәлији вә ја башга анаданкәлмә дефектләрлә бирликдә мүшаһидә едилир.

Клиникасы. Анадан јени доғулмуш ушағын башынын даирәви өлчүсү 37 *см*, алын-әнсә тининин диаметри 13 *см*, һәр ики тәпә тини (бипариетал) өлчүсү 11 *см* вә даһа чох оларса, бу һидросефалија олдуғуну көстәрир. Хәстәлијин клиник кедиши, онун формасындан асылыдыр. Анамнездә доғумдан аз вахт кечдикдән сонра ушағын башынын сүр'әтлә бөјүмәси дахили һидросефалијаны көстәрилир. Башын сүр'әтлә бөјүмәси бир аздан сонра ушағын дөш әммәкдән имтина етмәсинә сәбәб олур, кәллә сүмүкләринин тикишләри араланыр, әмкәји бөјүјүр, кәркин олур, ајдын флүктуасија мүәјјән едилир. Кәллә сүмүкләри назикләшир, санки кичилмишдир, ушаглар башларыны сахлаја билмирләр, баш вә хүсусилә алын һиссәси бөјүјүб өнә

Шәкил 101. Анаданкәлмә баш һидропсу илә бирликдә онурға бејни дәбәлији (*өз мүшаһидәмиз*).

чыхыр, үз скелети санки кичилмиш көрүнүр. Көз алмасы ашағыја чеврилмиш, бәбәк ашағы көз гапысы алтында јерләшир. Прогрессив инкишаф едән һидросефалијалары олан ушагларын 90%-и 1 јашына гәдәр тәләф олурлар, онларын анчаг 20%-и јашамаға габил олур.

Һидросефалија spina bifida илә бирликдә олдугда ашағы әтрафда ифлич, гејри-ирадн сидик вә нәчис ифразетмә әламәтләри олур. Белә ушагларын бәдән өлчүсүндә ујғунсузлуг олур, шүурун кери галмасы мүәјјән едилир. Кәллә бошлуғунда ликворун мигдарча артмасы вә тәзјигә көрә бејин тохумасы тәдричән атрофијаја уғрајыр, ган дөвраны позулур (В. А. Кружков). Нәһајәт, өлүм баш верир.

Көзләрин мүајинәсиндә көрмә синиринин атрофијасы, мә-

мәчикләрдә дурғунлуг, нистагм әламәтләри мүәјјән едилир. Ири ушаглар бејиндахили тәзјигин артмасыны көстәрән баш ағрыдан шикајәт едирләр вә онларда гусма олур.

Хәстәлијин **диагностикасы** чәтинлик төрәтмир, лакин һансы формалы һидросефалијанын олмасыны мүәјјән етмәк үчүн мүхтәлиф мүајинә үсулларындан истифадә олунмалыдыр. Әлагәли вә ја әлагәсиз формалы олмасыны мүәјјән етмәк үчүн енсефалографија едилир. Спинал пунксија етдикдән сонра серебр-спинал маје чыхарылыр, әвәзинә 30—40 *см*³ һава вурулур вә рентгенографија едилир. Һава јухарыја галхараг, бејин мә'дәчикләринә вә һөрүмчәквары тохумаалты саһәјә топланарса (рентгенограмда көрүнәчәк), бу әлагәли һидросефалијаны көстәрир. Һаванын анчаг үчүнчү вә дөрдүнчү мә'дәчикләрә топланмасы көрүнәрсә, гапалы формасыны көстәрир (Монро дәлији гапалы олур) Бу мәгсәд үчүн вентрикулографија да ичра едилир. Әлагәли формасыны мүәјјән етмәк үчүн бојаг сынағындан истифадә едилир; јан мә'дәчији пунксија едәрәк, 1—2 *мл* 2%-ли индигокармин мәһлулу вурулур; 5—10 дәгигәдән сонра, бел наһијәсиндән онурға бејни каналы пунксија едилир, ликвор абы рәнк алмышса, бу әлагәли, рәнкләнмәјибсә — әлагәсиз (окклузив) формасыны көстәрир. Кәллә сүмүкләринин рентгенограмы сүмүкләрин назикләшмәсини, тикишләрин араланмасыны вә түрк јәһәри наһијәсинин һамарлашмасыны көстәрир.

Шәкил 102. Троакар васитәси илә кәллә бошлуғунун пунксијасы.

Мүаличәси. Консерватив үсулла мүаличә олунур. Деһидратсион үсул—вена дахилинә 40—50%-ли глүкоза мәһлулу, 15%-ли магнезиум-сулфат, 10%-ли калсиум-хлорид дузларынын мәһлулу вурулур. Бә'зән 15%-ли магнезиум-сулфат әзәлә арасына 5—10 *мл* вурулур. Сидикговучу дәрманлардан меркузал (јаша мүвафиг) тә'јин едилир; назик ијнә илә кәллә бошлуғу пунксија едиләрәк 50—100 *мл* ликвор харич едилир. Пунксијаны 30—50 дәфә тәкрар етмәк олар. Һиперсекресијаны азалтмаг вә сорулманы сүр'әтләндирмәк мәгсәди илә, сағ вә сол кичкаһ наһијәсинә 30—50—70 рентген һесабы илә 6—8 сеанс рентгентерапија едилир. Беләмүаличә тә'сирли оларса, 4—6 ајдан сонра бир даһа тәкрар едилир.

Чәрраһи үсулла мүаличә мүхтәлиф олур. Гапалы (әлагәсиз) формалы һидросефалијада, кәлләдә орта хәтдән сағa 1,5 *см* кәсик апардыгдан сонра, троакар вә ја метал ушаг катетерини

ичәри дахил едәрәк, јан мә'дәчик дешилир (Антони-Браман үсулу, шәкил 102).

Әлагәли һидросефалијада сидик ахары илә онурға бејни каналы сәрт гишасы арасында анастомоз гојулур (һејле операсијасы вә ја уретеродуроанастомоз). Н. Н. Бурденко, онурға каналына пијликдән һазырланмыш дилим васитәси илә дренаж гојмагла ликворун мигдарыны азалтмағы тәклиф етмишдир. Сон заманлар Торкилдсен (Torkildsen, 1937) операсијасы полиетилен бору васитәси илә сүмүкдән харичә, јан мә'дәчикдән ликвору бөјүк систернә (cisterna magna cerebello — medullaris) ахытмағы тәклиф едир; бу үсул тә'сирли олдуғуна көрә кениш јајылмышдыр (шәкил 103).

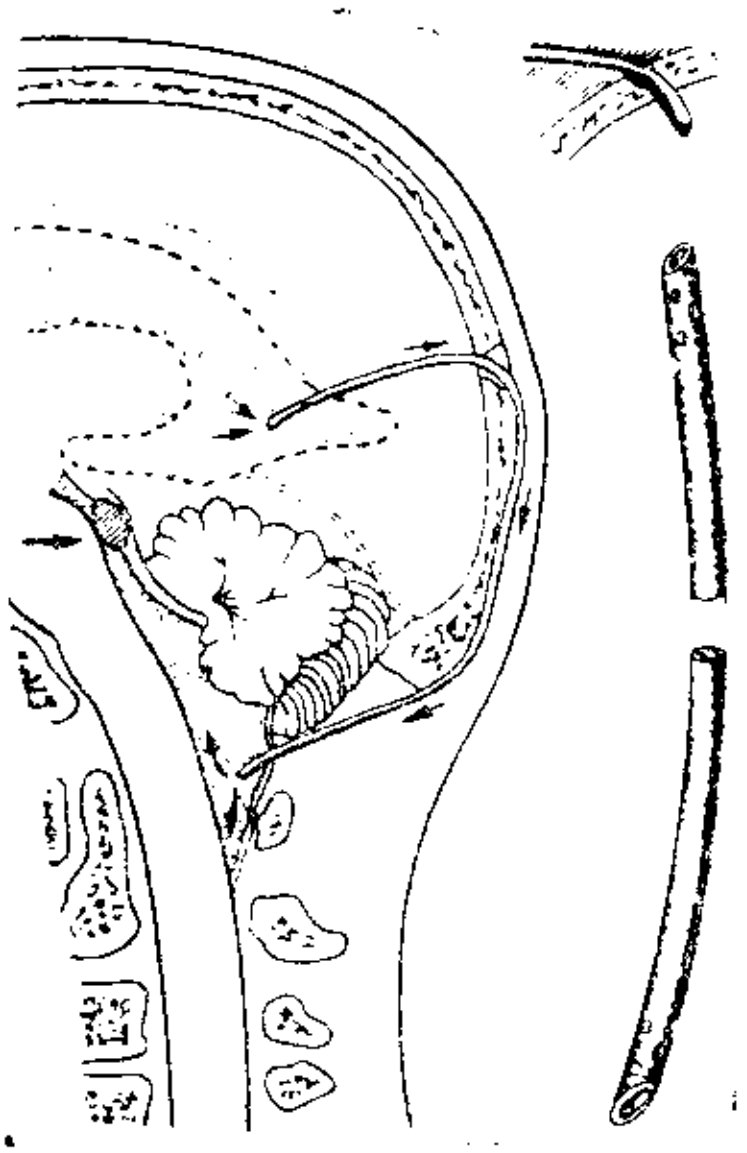

Шәкил 103. Јан мә'дәчиклә cisterna magna арасында әлагәнин схеми (*Торкилдсен*).

Шәкил 104. Бел фәгәрәләри наһијәсиндә онурға каналы дәбәлији (*өз мүшаһидәмиз*).

Онурғанын вә онурға бејнинин анаданкәлмә дефектләри.

Фәгәрәләрин арха чыхынтыларынын анаданкәлмә бирләшмәмәсинә, онурға бејни вә онун гишаларынын бирликдә гүсурлу инкишафына spina bifida дејилир. Онурға бејни вә гишалары онурғадакы дефектиндән харичә доғру, дәри алтына чыхараг бир кисә тәшкил едир. Буна о н у р ғ а б е ј н и д ә б ә л и ј и дејилир вә јени доғулмуш һәр 3000—4000 ушагдан бириндә тәсадүф едир.

Ембрионал һәјатын 2—3 һәфтәсиндә көвдәнин бојуна мүвафиг бејин ләвһәсинин һәр ики тәрәфиндән ики јарымканалын мајасы гојулур. Дөл инкишаф етдикчә, онлар бир-биринә јахынлашараг бирләшир вә онурға бејни

каналы әмәлә кәлир. Еjни заманда ендодермал тәбәгәдән chorda dorsalis тәшкил олунур, онун әтрафында исә мезодермадан биринчи чүт фәгәрәнин мајасы гојулур, тәдричән инкишаф едәрәк каналын бағланмасы тамамланыр. Мезедермал тәбәгәдән бејин гишалары тәшкил олунур вә инкишаф едир. Онурға бејин каналынын гапанмасы еjни вахтда кетмир; илк әввәл бојунда, көксдә, сонра ома вә нәһајәт, бел наһијәсиндә баша чатыр. Онурға бејин каналы ембрионун инкишафы дөврүндә гапанмадығда, онун дефекти инкишаф едир.

С. Д. Терновскинин вердиjи мә'лумата көрә, spina bifida (485 мүшаһидә) онурғанын бојун һиссәсиндә 7,5%, көкс һиссәсиндә—10%, бел һиссәсиндә—60%, ома наһијәсиндә исә 22% һалда тәсадүф едир (шәкил 104, 105).

Spina bifida, онурға бејнинин инкишафындангалма вә онурға бејин каналынын јарыг галмасы дәрәчәләриндән асылы олараг, 5 група бөлүнүр: 1) онурға вә онурға бејнинин там јарыг галмасы, буна Rachischisis дејилир, ән ағыр формадыр. Каналын вә сәрт гишанын ачыг галмасындан ибарәтдир, һөрүмчәквары гиша алтында онурға бејни чәһрајы лөвһә шәклиндә көрүнүр, онун әтрафы һашијә шәклиндә чапыг тохума вә дәри гаты илә әһатә олунур. Башға дефектләрлә бирликдә мүшаһидә олунур, беле ушаглар јашаја билмәзләр;

2) Myelocystocele — миелосистоселе ағыр формалардан һесаб олунур. Дәбәлик кисәси ичәрисиндә инкишафдан галмыш онурға бејни вә ликвор мајеси олур, онун дөвраны позулур (һидросефалија), ифлич вә парез әламәтләри мүәјјән едилир. Кисәни әһатә едән дәри чох заман чүз'и шәкилдә дәјишиклијә уғрајыр (шәкил 104);

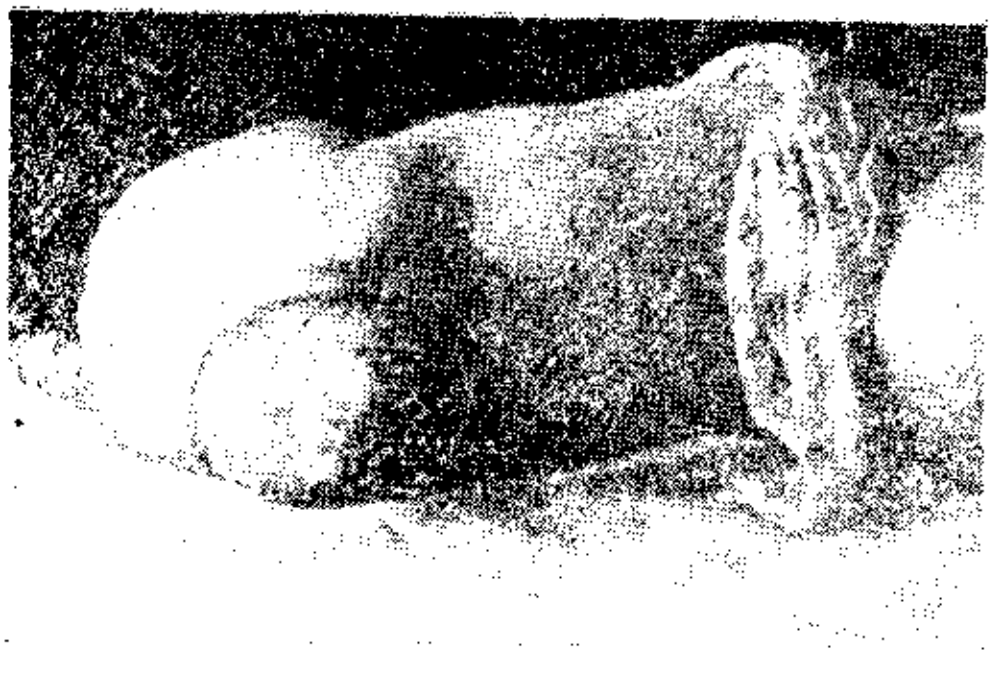

Шәкил 105. Ома фәгәрәләри наһијәсиндә онурға каналы дәбәлији *(өз мүшаһидәмиз)*.

3) Myelomeningocele—миеломенингоселе, кисәнин диварыны онурға бејнинин гишалары тәшкил едир, чох заман бејин тохумасы да просесә чәлб олунур; рентkенограмда сүмүк дефекти көрүнүр;

4) Meningocele — менингоселе. Дәбәлик кисәси бејин гишаларындан тәшкил олунмасына бахмајараг, кисәдә бејин тохумасы олмур. Кисәнин ичәрисиндә ликвор мајеси, бә'зән онурға бејни синир лифләри (ат гујруғу) јерләшир. Рентkенограмда сүмүк дефекти чәтинликлә мүәјјән едилир;

5) кизли форма (spina bifida occulta). Сүмүк тикишләри бирләшмәмәклә дәбәлијин кисәси олмур. Дефектин үзәри нормал дәри илә өртүлмүш, бә'зән бу наһијәдә түкләрин чох олмасы

көзә чарпыр. С. А. Рејнберг, ушагларын 10 јашына гәдәр бешинчи бел вә биринчи ома фәгәрәләринин арха чыхынтыларынын бирләшмәмәсини бир сәбәб кими көстәрәрәк гејд едир ки, бу һал инкишаф гүсуру һесаб олунмамалыдыр.

Клиникасы. Онурганын орта хәтти үзрә 5—7 *см*, бә'зән даһа бөјүк диаметрә малик дәбәлик кисәси јерләшир. Кисәнин үзәри, дәбәлијин характериндән асылы олараг, чох вахт назикләшмиш, бә'зән исә галынлашмыш дәри илә өртүлү олур. Әлләмә заманы вә рентгенограмда онурғада дефект мүәјјән едилир. Әксәрән I, II вә III формаларда бејин-онурга мајеси дөвранынын позгунлуғу (һидросефалија), невроложи позгунлуглар (сидик вә нәҹисин гејри-иради ифразы, парез вә ифлиҹләр) мүшаһидә олунур.

5-ҹи формада бә'зән ушаглар сидик сахлаја билмир (enuresis) вә кечәләр гејри-иради сидик ифраз едирләр (enuresis nocturua). Бә'зән spina bifida чох тез инкишаф едән һидросефалија илә вә ја башга ағыр анаданкәлмә дефектләрлә бирликдә раст кәлир.

Мүаличәси ҹәррaһи үсулла олмагла, тә'ҹили вә планлы гајдада тәтбиг едилир. Тә'ҹили операсијаја көстәриш: дәбәлик кисәсинин јыртылмасы вә ликворун ахмасыдыр. Дәбәлик кисәси чох назикләшмиш оларса, јыртылмамышса, операсијаны 4—5 күн кечикдирмәк олар.

Операсијаја һазырлыг дөврүндә ушаға антибиотикләр, K, C, B витаминләри вурулур, ган вә ја плазма көчүрүлүр. Планлы операсијаја ушағын үмуми вәзијјәтинин кафи олмасы, ағыр ифлиҹ вә һидросефалијанын олмамасы бир јашдан сонра көстәриш ола биләр.

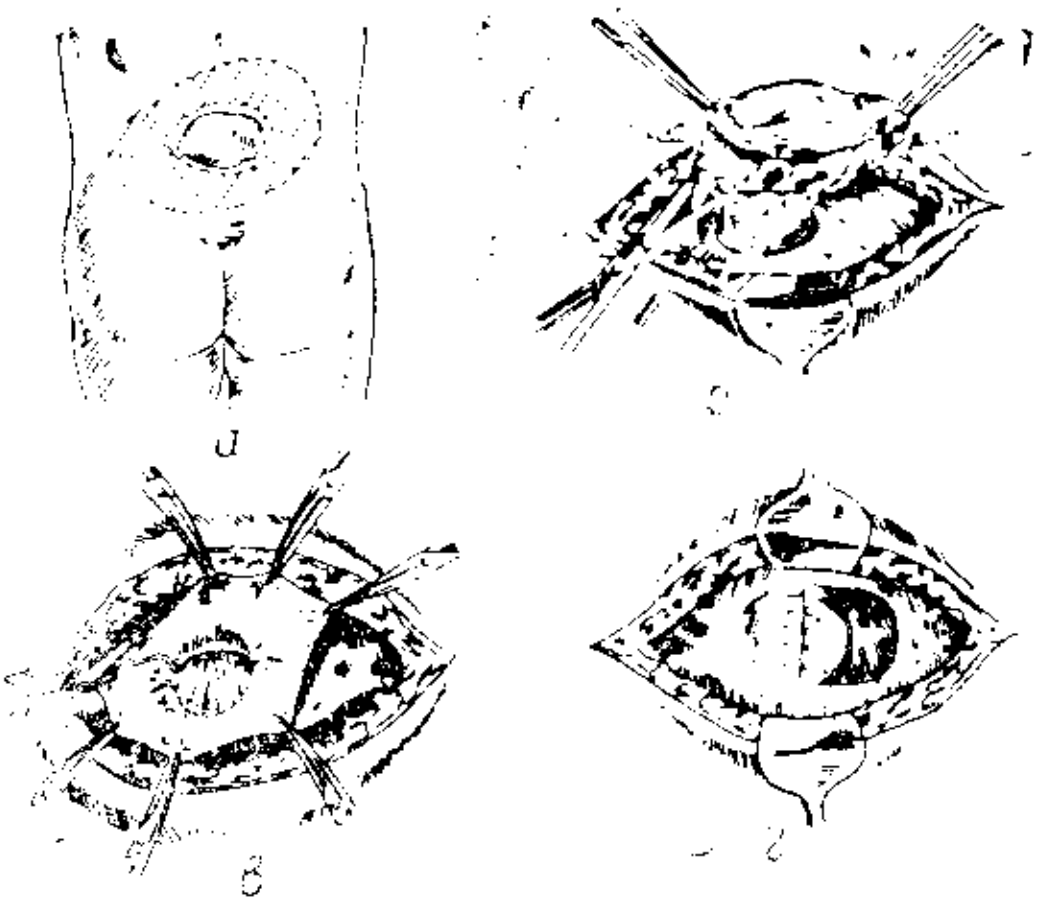

Шәкил 106. Spina bifida-да операсијанын схеми (*А. Г. Земскајадан*).

Операсијанын техникасы. Операсија интубасион наркоз вә ја јерли анестезија илә иҹра олунур. Ушаг гарын үстә ликворeја аз олсун дејә, чанағы галдырмыш вәзијјәтдә узадылмалыдыр. Дәбәлик кисәсинин дәријә кечән јериндә көндәлән, эһатә едиҹи кәсик апарылыр (а), күт вә ја ити үсулларла дәбәлик кисәси әтраф тохумалардан та бојнуна гәдәр ајрылмалыдыр (б), дәбәлик кисәси кениш ачылыр (в), онун ичәриси јохланылыр: әкәр ликвор варса сорулур, әсасындан бағланылыр. Кисәнин ичәрисиндә ат гујруғунун лифләри вә ја бејин тохумасы варса, еһтијатла әтраф бирләшмәләрдән ајыраraг канала салыныр, кисә боғазындан бағланылдыгдан сонра кәсилир, канала бурахылыр. Канал дефектинин үзәри-

нә әзәлә вә апоневроздан һазырланмыш дилим гојулуб тикилир (шәкил 106), кәркинлик мүшаһидә олунарса, јанлардан кәсикләр апарылмалыдыр.

Операсијадан сонракы дөврдә ушаг үзүүстә јатмалы (сарғысынын тәмиз галмасы үчүн), илтиһаба (менинкит, пневмонија, јерли иринләмәјә) гаршы комплекс шәкилдә антибиотикләр тә'јин едилир. Ушағын гүввәсини артырмаг үчүн үмуми мүаличә вә ултрајүксәктезликли чәрәјан илә мүаличә тә'јин едилир. Операсијадан 3—4 саат кечдикдән сонра ушағы гидаландырмаға башлајырлар. Хәстәлијин прогнозу јахшы дејил.

II ФӘСИЛ

ҮЗҮН ВӘ АҒЫЗ БОШЛУҒУНУН АНАДАНКӘЛМӘ ИНКИШАФ ГУСУРЛАРЫ.

Ушаг јашлары чәрраһлығында үзүн вә ағыз бошлуғунун инкишаф гүсурларына чох тәсадүф едилир. Бә'зән бу дефектләр елә дәрәҹәдә олур ки, ушағын физики вә психи инкишафына вә валидејнләрә дә мәнфи тә'сир едир. Буна көрә дә һәмин гүсурлар вахтында чәрраһи үсулла мүаличә едилмәлидир.

Ана бәтниндәки инкишафын 2—3 һәфтәсиндә ембрионун баш һиссәсиндә биринчи агыз чухуру әтрафында 5 чыхынты (габарыглыг): алын, ики үст чәнә вә ики алт чәнә әмәлә кәлир (шәкил 107). Алын чыхынтысы илә јухары јан чыхынтыларын бирләшмәсиндән бурун, үст додаг, алт јан чыхынтыларын бирләшмәсиндән исә алт додаг вә алт чәнә инкишаф едир. Ембрионун инкишафынын 3-чү һәфтәсиндә алын чыхынтысындан бурун дешикләри, јухары додағын орта һиссәси, әнкарасы сүмүк processus intermaxillaris әмәлә кәлир. Јанағын чох һиссәси үст додағын јанлары, үст чәнә чыхынтысынын кәнарларындан инкишаф едир. Үст чәнә јан чыхынтыларындан һамиләлијин 2-чи һәфтәсиндән башлајараг 12-чи һәфтәсинә гәдәр олан бир мүддәтдә дамаг инкишаф едир.

Гејд олунан 5 чыхынтынын бирләшдији јердә олан јарыглар (шәкил 108) нормал инкишаф едәрсә, бирләшәрәк һеч бир из бурахмыр; инкишаф просеси позулдугда исә, үздә мүхтәлиф ејбәчәрликләр баш верир.

Шәкил 107. Онтокенездә үзүн инкишафы: солда инкишафын 2—3 һәфтәси; ортада—5-чи һәфтәдә; сағда 3—4-чү ајларда (*А. П. Бијезиндән*).

Јекәағызлылыг (макростомија) (Macrostomia).

Јанағын көндәлән јарығынын (ағыз бучагларынын) бирләшмәмәси нәтичәсиндә јекәағызлылыг (macrostomia) әмәлә кәлир (шәкил 108), бу биртәрәфли вә икитәрәфли олур. Ағыз бучагларынын јарыг галмасы мүхтәлиф дәрәчәләрдә олур; онун бөјүклүјүндән асылы олараг, клиник әламәтләр баш верир. Бу заман һәмин наһијәдә чејнәмә әзәләсинин инкишафдан галмасы, гулаг сејванынын деформасијасы вә ағыз сујунун даим ахмасы нәтичәсиндә дәринин масserasијасы мүшаһидә олунур.



Шәкил 108.

Мүаличәси — ағызын нормал өлчүсүнү сахламагла, ағыз бучагларында, додагларын гырмызы һашијәсиндә симметрик кәсик апармагла јара сәтһи јарадылыр, сонра тикиш гојулур. Операсија 6—12 ајлыгда олмалыдыр.

Үзүн чәп—јан јарығы (Coloboma).

Ана бәтниндә үзүн инкишафынын позулмасы — онун там битишмәмәси нәтичәсиндә, көзүн ич бучағындан үст додаға гәдәр бирләшмәјән бир јарыг галыр ки, буна к о л о б о м а (coloboma) дејилир. Бу јарығын өлчүсү вә диаметри мүхтәлиф вариантларда ола биләр: бә'зән јарыг о гәдәр дәрин олур ки, ағыз вә бурун бошлугларына ачылыр. Үст додаг кәскин деформасијаја уғрајыр. Бә'зән колобома һиссәви олмагла, ја үст додагда вә ја көзүн бучағына јахын һиссәдә јарыг олур. Бу формада инкишаф гүсуруна аз тәсадүф едилир.

Мүаличәси чәрраһи јолла ушаг бир јаша чатдыгдан сонра ичра едилир. Операсијанын техникасына кәлинчә: јарыг кәнарынын бирләшдиричи тохумасы кәсилир, сонра ејни тохумалар бир-биринә ујғун гат-гат тикилир.

Үст додағын анаданкәлмә јарығы (labium leporinum seu labium fissum).

Үст додағын анаданкәлмә гүсурлу инкишафы нәтичәсиндә јан тәрәфдән битишмәјәрәк ј а р ы г г а л м а с ы н а l a b i u m l e p o r i n u m дејилир. Кечмишдә мүәллифләр бу ејбәчәрлијә довшандодаглыг ады вермишдиләр, бу халг арасында да белә адланыр. Јени доғулмуш һәр 1000—2600 ушагдан бириндә олур (С. Д. Терновски, 1952) вә үздә олан башга ејбәчәрликләрә нисбәтән чох тәсадүф олунур.

Етиолокијасы бәлли дејил, мөвчуд нәзәријјәләр исә инандырычы дејил. Үст додагдакы јарыглар, локализасијасына вә дәрә-

чәсинә көрә 4 група бөлүнүр: 1) биртәрәфли; а) һиссәви; б) там (шәкил 109); 2) икитәрәфли: а) һиссәви; б) там јарыглар. Үст додаг јарығынын бурун дешијинә чатмамасына һиссәви үст додаг јарығы, јарығынын бурун дешијинә чатараг, онун өн һиссәсинә ачылмасына — там додаг јарығы дејилир. Бу заман бурун пәрини деформасијасы (әјилмәси, јастылашмасы) ола биләр.

Шәкил 109. Үст додағын биртәрәфли там јарығы *(М. Мәммәдовун мүшаһидәси).*

Шәкил 109а. Һәмин хәстә мүаличәдән сонра.

Әксәрән, үст додағын там јарығы, сәрт дамағын јарығы (faux lupinum) илә бирликдә баш верәрәк, бөјүк ејбәчәрлијә сәбәб олур. Там додаг јарығы икитәрәфли оларса, јарыглар филтрумдан симметрик олараг сағда вә солда јерләшмәклә, она дөрдбучаг, ја да јарымкүрә формасыны верир. Бу заман әнкарасы сүмүк, кәсичи дишләр вә филтрум (philtrum) бөјүмүш хыш сүмүјү илә бәрабәр өнә доғру чыхыр (шәкил 110). Бу ејбәчәрлијә оғланларда гызлара нисбәтән чох раст кәлир, локализасијасына кәлинчә, солда чох олур; икитәрәфли олдуғу һаллар исә аздыр. Јарығын кәнары гырмызы һашијә илә өртүлү олур, додағы јухары галдырдыгда јарығын ич вә алт кәнарында зәриф чапыглар көрүнүр.

Үст додағын там јарығы дамағын дефекти илә бирҝә олдугда, сүдәммә акты (ағыз бошлуғунун кип бағланмамасы нәтичәсиндә) позулур вә чәтинләшир. Дефектин ағырлығындан удма акты да позулур, сүдүн бир һиссәси тәнәффүс јолларына дүшдүкдә өскүрмә вә аспирасион пневмонија, бронхит баш верир. Буна көрә дә бөјүк гүсурлар заманы ушаға дөш верилмир, о, хүсуси узун әмзикләр васитәси илә гидаландырылыр. Үст додағын јарығына јумшаг, сәрт дамагларын јарығы вә башга анадан кәлмә дефектләрлә бирликдә тәсадүф едилир.

Мүаличәси чәрраһи јолла олмалыдыр (пластика). Әкскөстәриш олмадыгда (пневмонија, башга анаданкәлмә гүсурлар, доғум травмасы) доғумдан ики күн сонра операсија едилмәлидир (Л. Ј. Фролова, А. П. Бијезон). Әкәр операсија бу дөврдә едилмәзсә, икинчи һәфтәнин сонунда (физиоложи сарылыг чәкилир,

Шәкил 110, 110 а. Үст додағын икитәрәфли там јарығы *(М. Мәммәдовун мүшаһидәси).*

Шәкил 110б. Һәмин хәстә мүаличәдән сонра.

ушағын бәдән чәкиси бәрпа олур, һәјата ујғунлашыр) едилмәлидир. Бу дөврдә едилән операсијанын нәтичәси (функсионал вә косметик чәһәтдән) јахшы олур, ушаг доғум евиндән сағлам бурахылыр. Ушағын үмуми вәзијјәти јахшы олдугда, операсијаны 4—5 ајдан артыг кечиктирмәк мәсләһәт дејил. Ағыр вә мүрәккәб пластик операсија тәләб олундугда, операсија 6—8 ајдан сонра едилир. Икитәрәфли додаг јарығы олдугда, чәрраһи әмәлијјат бир мәрһәләдә едилмәлидир; додаг, үст чәнә вә дамаг јарыглары илә бирликдә олдугда исә операсија ики мәрһәләли олмалыдыр. Биринчи мәрһәләдә (6—8 ајдан сонра)—үст додагда пластика апарылыр. 2—3 ајдан сонра үст чәнә-дамаг јарыглары пластикасы тәтбиг олунур.

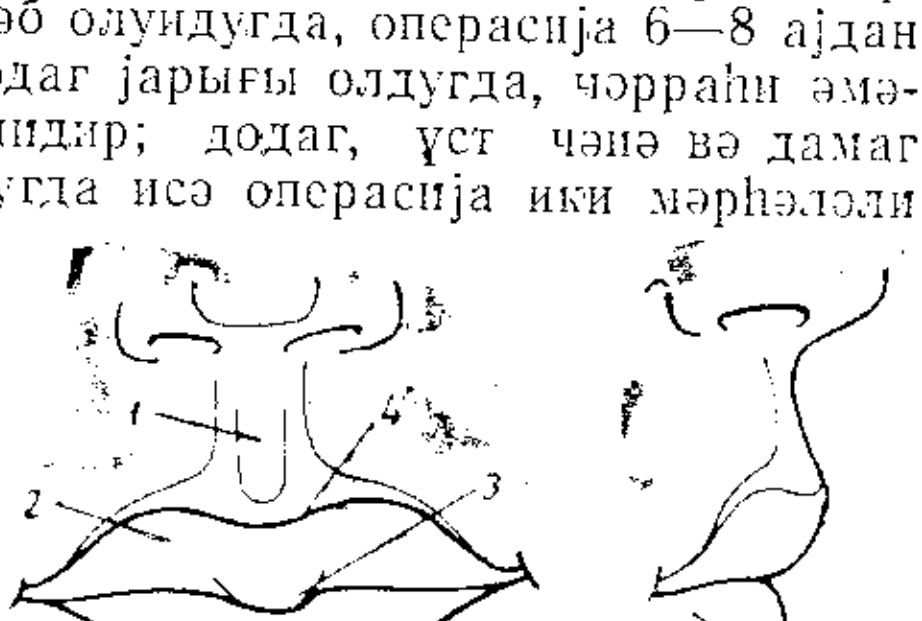

Шәкил 111. Нормада үст додағын формасы: *1*—филтр ики кәнарынын галхмасы; *2*—додағын һашијәси; *3*—һашијәдә габарыглыг; *4*—дәрини һашијәдән ајыран купидон хәтти *(С. Д. Терновски).*

О п е р а с и ј а ј а   ә к с к ө с т ә р и ш л ә р ушағын бәдән чәкисинин јашына мүвафиг олмамасы, анемијалар вә ексудатив диатезләрдир. Чәрраһи әмәлијјаты апараркән үст додағын анатомик гурулушуну јахшы бәләд олмаг лазымдыр: 1) филтр — ики јан һүндүрлүкләри илә; 2) гырмызы һа-

шиjə; 3) гырмызы һашиjәнин ортасында олан габарыглыг; 4) капидон (дәри илә гырмызы һашиjәни аjыран) хәтт; 5) профилдән бахдыгда үст додағын гисмән өнә чыхмасы (С. Д. Терновски) (шәкил 111).

Операсиjанын техникасы. Операсиjа jерли кejимә вә наркозла ичра едилир. Ән чох ишләнән үсуллардан: 1) Во—С. Д. Терновски; 2) А. М. Лимберг үсулларыдыр. С. Д. Терновски өз үсулуну тәклиф етмәклә Во методуну тәкмилләшдирмишдир. Jарығын кәнарында дүзкүн jара сәтһи әмәлә кәтирмәк үчүн гоша иjнәдән (2 *мм*) истифадә едилир, белә ки, батырылмыш гоша иjнәjә мүвафиг, гырмызы һашиjә илә дәринин бирләшдиjи сәрһәддә дүзкүн кәсик апарылсын. Ганаманы сахламаг үчүн, ассистент додағы һәр ики тәрәфдән сыхмалыдыр. Гоша иjнә һәр ики тәрәфдән ашағыдакы үсулла батырылмалыдыр: додағын харичи тәрәфиндә иjнә батырылан нөгтә сағлам тәрәфин филтр һүндүрлүjү мәсафәси (шәкил 112) вә әлавә 2 *мм* өлчүдә олмалыдыр. Додағын дахили һиссәсиндә исә иjнә инкишаф етмәjән филтр һүндүрлүjүнүн капидон хәттинә енән нөгтәjә батырылмалыдыр (шәкил 113, 113а). Бурада апарылан кәсикдән әмәлә кәлән jара сәтһи, додағын харичи һиссәсиндә әмәлә кәлән jара сәтһинә мүвафиг кәлмәлидир. Сонра һәр ики тәрәфдә jара сәтһләри кенишләндирилир, орада jерләшән ағызын даирәви әзәләсинин (m. orbicularis oris) учларығын үзәри ачылыр вә Пеан гысгачы илә тутулур.

Шәкил 112.

Бурун пәрләри деформасиjаjа уғрамышса, сүмүкдән аjыларағ дүзәлдилир. Додаға там һәрәкәтлилик верилдикдән сонра, ағызын өн бошлуғунда, диш-алвеолjар һиссәдән башлаjараг селикли гиша jарасына 2—3 кетгут вә jа назик ипәк сапла тикиш гоjулур, сонра ағызын даирәви әзәләсинә тикиш гоjулур, лакин сапдар бағланылмыр. Бу тикишин гоjулмасы додағын пластикасыны сахламаг үчүн профилактик тикишдир. Дәринин тикилмәси купидон хәттини дүзәлтдикдән сонра башланылмалыдыр. Тикишләр назик сапла вә jа түклә гоjулур. Сонра ағызын даирәви әзәләсинә гоjулан тикиш бағланылыр, бу заман додағын формасы писләшир, лакин jара сағаларағ тикиш сөкүлдүкдә додаг нормал һалыны әлдә едир.

Шәкил 113.

Шәкил 113а.

Там додаг jарығы олдугда, бурун дәлиjинин вә бурнун өн тәрәфи кирәчәjинин jарығыны бағламаг үчүн хыш сүмүjү селикли гишасы вә бурнун jан һиссәси селикли гишасы соjуларағ пластика үчүн истифадә едилмәлидир. Бу селикли гишалар бир-биринә jахынлашдырыларағ, кетгут илә тикилир. Икитәрәфли там додаг jарығы олдугда, дефект jухарыда геjд олунан методла арадан галдырылыр. Икитәрәфли там додаг jарығында әнкарасы сүмүк чыхынтысы (processus intermaxillaris) пластики операсиjаны чәтинләшдирир. Бир чох мүәллифләр бу чыхынтыны пазвары кәсиклә гысалтмағы тәклиф едирләр; лакин ушағын сонракы инкишаф дөврүндә бу әмәлиjjат чәнәдә jени

ејбәчәрлнјә сәбәб олур вә буна көрә дә тәтбиг едилмир. Үст додаг јарығы пластика едилдикдән сонра јумшаг тохуманын мүтәмади тәзјигинә мә'руз галан чыхынты нормал вәзијјәтинә гајыдыр.

Операсијадан 3—4 саат сонра, ушаға физиоложи мәһлул вә ја 5%-ли глүкоза мәһлулу верилир; сонра сағылмыш ана сүдүндән чај гашығы илә вермәклә гидаландырылыр. Һәр гидаландырмадан сонра агзы јумаг үчүн ушаға 2—3 чај гашығы гајнанмыш су ичирдирләр. Јара ачыг сахланылыр, 7-чи күн тикиш сөкүлүр, 9-чу күн исә профилактика мәгсәди илә әзәләјә гојулмуш тикиш сөкүлүр. Операсија јарасы тамамилә сағалдыгдан (2 һәфтә) сонра ушағы дөшлә әмиздирмәјә гајытмаг олар.

Дамағын битишмәмәси (faux lupinum).

Јени доғулмуш һәр 1000 ушагдан бириндә олур; чох заман үст додаг јарығы илә биркә мүшаһидә едилир. Дефектин әмәлә кәлмәсинин сәбәби — үст чәнә чыхынтысынын орта бурун чыхынтысы илә вә дамаг илә хыш сүмүјүнүн бирләшмәмәсидир. Дамағын бүтөвлүјүнү тәшкил едән бу һиссәләрин бирләшмәмәсинин сәбәби исә бәлли дејилдир.

Шәкил 114. Јумшаг дамағын битишмәмәси *(өз мүшаһидәмиз)*.

С. Д. Терновски дамаг битишмәмәсини, дәрәчәсиндән вә мәһәллиндән асылы олараг, 4 група бөлүр: 1) јумшаг дамаг битишмәмәси (шәкил 114); 2) јумшаг дамағын там, сәрт дамағын һиссәви битишмәмәси; 3) биртәрәфли јумшаг вә сәрт дамагларын там битишмәмәси; 4) икитәрәфли јумшаг вә сәрт дамагларын там битишмәмәси. М. Д. Дубов кизли вә ја селикалты дамаг битишмәмәсинин олмасыны (5-чи група) көстәрир;

Ән ағыр форма икитәрәфли там битишмәмәнин олмасыдыр. Бу заман дамаг јарыглары һәр ики тәрәфдән чәнәарасы чыхынты сүмүјүнә ачылыр. Ән јүнкүл формасы исә кизли вә ја селикалты дамаг битишмәмәсидир, буну тә'јин етмәк үчүн ушағын нитги (гисмән бурундан данышыр) јохланылыр вә ја шпателлә јумшаг дамағы удлағын арха диварына чәкдикдә, пассив һәрәкәтлә јумшаг дамаг удлағын арха диварына чатмыр. Бармагла мүајинәдә, јарыг олан наһијәнин тохумасы әтраф тохумалара нисбәтән назик олур.

Клиникасы. Ағыз бошлуғу илә бурун бошлуғу арасында дамаг јарығы васитәси илә әлагә јаранмасына көрә, гиданын бир һиссәси бурун бошлуғуна кечә билир, бу да гидаланманы (хүсусән удма заманы) позур. Нәфәс алма заманы һаванын филтрасијасы (тәмизләнмәси), онун нәмләнмәси вә гызмасы позулдугда тәнәффүс јолларынын тез-тез хәстәләнмәсинә (пневмонија), һәтта ушағын өлүмүнә сәбәб олур. Ушаг кеч данышыр, нитгиндә сөзләрин ајдын олмамасы (бурунда данышма) ашкар едилир.

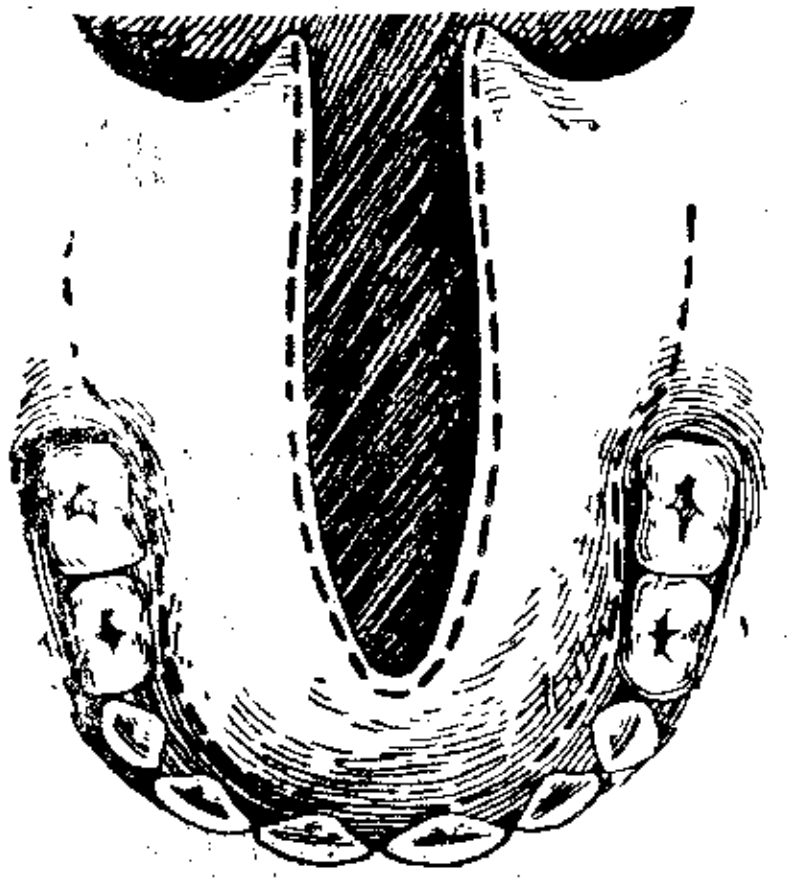

Шәкил 115.

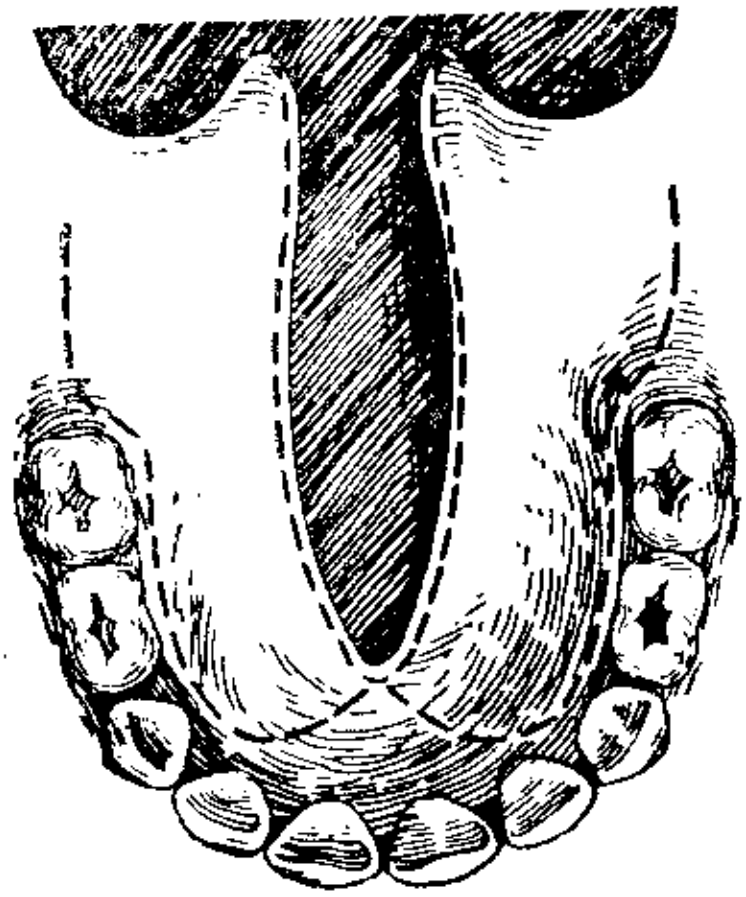

Шәкил 116.

Мүаличә консерватив вә чәрраһи үсулла олур. Консерватив мүаличә үчүн М. Д. Дубов тәрәфиндән обтуратор тәклиф олунмушдур: јумшаг резиндән сүд вәзиси формасына мувафиг обтуратор (гондарма) һазырланыр вә сүд вәзисинә бағланылыр. Обтураторун мәркәзи һиссәсиндә диләбәнзәр кәсик апарылыр (3×10 *см*), ушаг анасынын дөшүнү тутаркән диләбәнзәр резин һиссәни ағзына алыр вә бу дамаг дәлијини тутур—әммә просеси јахшылашыр. Обтуратор илә мүаличә радикал олмур. Радикал мүаличә чәрраһи үсулла олмалыдыр. Кичик јашларда ағыз бошлуғунун чеврәси кичик олдуғундан, чәрраһи әмәлијјат апармаг чәтинлик төрәдир, лакин 8 ајлыгда ушагда анчаг јумшаг дамағын битишмәмәси олдугда, чәрраһи әмәлијјат апармаг олар. А. П. Бијезинин фикринә көрә, 3 јашларында чәрраһи әмәлијјат јахшы нәтичә верир. Операсијадан мәгсәд јумшаг дамаг јарығыны тикәрәк ону узатмагла (ретротранспозисија), удма вә фонасија заманы удлағы гапамагдан ибарәт олмалыдыр. Дамаг бирләшмәмәсинин формасындан асылы олараг, чәрраһи әмәлијјатын техникасы да мүхтәлиф олур. Операсија үмуми, ендотрахеал наркозла, ушағы архасы үстә вә башы архаја чеврилмиш вәзијјәтдә дилә тикиш — фиксатор гојулараг дартылмагла, ағыз ачылдыгдан сонра едилир. Чәрраһ хәстәнин башы тәрәфиндә отурмагла опеарсијаны апармалыдыр.

Операсијанын гыса тәсвири. Биринчи актда кичик јашлы ушагларда дамағы узатмаға еһтијач олмадығындан, кәсик сәрт дамагда кәсичи дишләрдән дејил, јан дишләрин кәнарындан (2 *мм* аралы) башлајараг архаја сонунчу дишдән 2 *см* дала узадылыр (шәкил 115). Иријашлы ушагларда исә, дамағы узатмагдан (ретротранспозисија) өтрү кәсији өн кәсичи дишләрин кәнарындан апармалы (шәкил 116). Икинчи актда кәсик етдикдән сонра јумшаг тохума, дамағын сүмүкүстлүјү илә бирликдә распатор васитәси илә өндән архаја доғру олмагла сүмүкдән сојулур. Бөјүк дамаг дәлијиндән чыхан дамар (art. palatina), синир кәләфини зәдәләмәдән, әтраф тохумадан ајрылыр вә 5—6 *мм* узаныр (шәкил 117). Дамагда кениш јарыг олдугда, кәнарларыны јахынлашдырмаг мәгсәди илә ики лөвһәчикләрарасы ганадвары чыхынты остеотомија едилир (интерламинар остеотомија) (А. А. Лимбөрг, шәкил 118). Сонунчу дишин

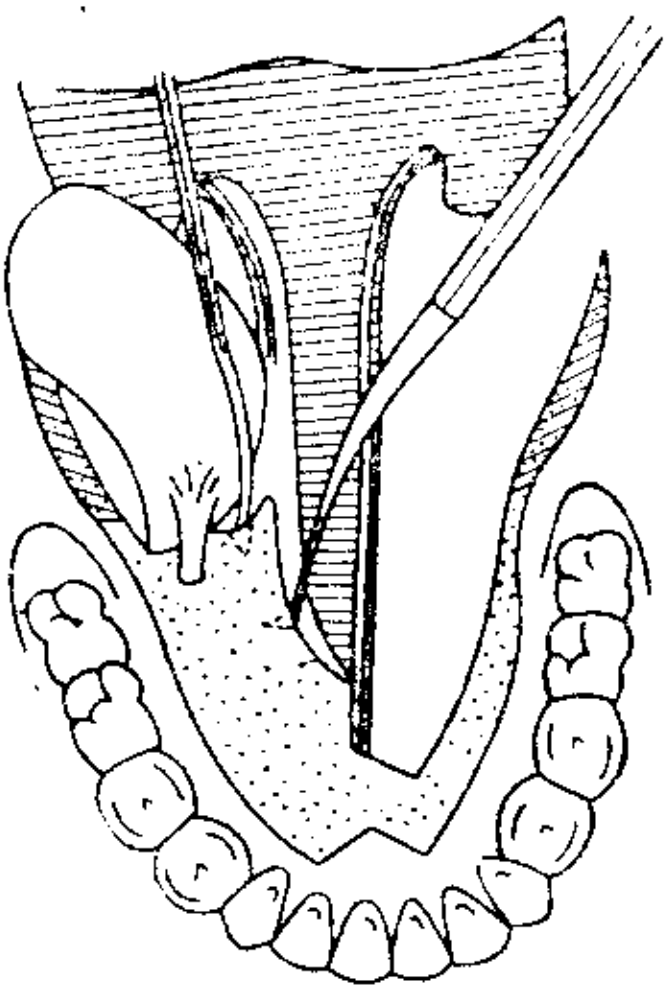

Шәкил 117. Селикли гишә вә сүмүкүстлүјү дилиминин һазырланмасы.

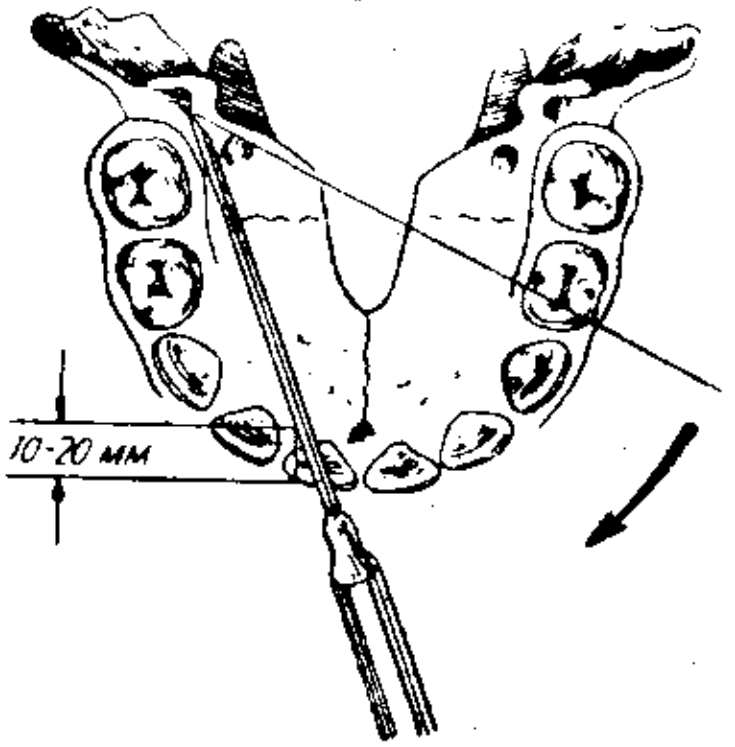

Шәкил 118. А. А. Лимберг үсулу илә интерламинар остеотомијанын схеми.

архасында јерләшән кәсијә елеваторла дахил олараг, удлағын јан дивары вә јумшаг дамаг ајрылыр вә ичәријә доғру итәләнир. Әмәлә кәлән јан чибчијә тампон јеридилир. Үчүнчү актда јарығын кәнарларында кәсик апармагла јара сәтһи јарадылыр; сонра бурун вә ағыз тәрәфдә әзәлә вә селикли гишалар ајрылыр (әзәләнин јахшы ајрылмасы она тикишин гојулмасыны асанлашдырыр). Дөрдүнчү (сонунчу) актда јарығын јара кәнарларына кәркинлик олмадан тикиш гојулур. Ганама сахланылдыгдан сонра јан кәсикләрдән, дамар кәләфиндән архада дамаг әзәләсиндән кечмәк шәрти илә дөврәви тикиш гојулур. Чибчикләрә 5%-ли јодоформ емулсијасы илә тампон гојулур

(А. Е. Рауер). Тампон биринчи дәфә 8-чи күн дәјишдирилиб, 10-чу күндә исә чыхарылыр; тикишләр исә 7—8-чи күн сөкүлүр. Бөјүк јашлы ушагларда операсија јарасыны мүһафизә етмәк үчүн, дамаға габагча һазырланмыш горујучу лөвһәләр тә'јин едилир. Операсијадан сонра кичик јашлы ушаг јараны зәдәләмәмәси үчүн, әлләринә кипс сарғысы гојулур, ја да голларыны бағлајырлар. Анчаг дуру гидалар верилир. Ушағын нитгини бәрпа етмәк үчүн, операсијадан сонра ону логопедин јанына көндәрмәк лазымдыр.

III ФӘСИЛ

БОЈНУН АНАДАНКӘЛМӘ СИСТЛӘРИ ВӘ ФИСТУЛЛАРЫ.

Ембрионал дөврдә бојнун өн сәтһиндә кедән мүрәккәб инкишаф просесләринин позулмасы нәтичәсиндә бојун систләри вә фистуллары баш верир, буна көрә дә онлар инкишаф гүсурлары һесаб олунмалыдыр.

С. Д. Терновски, О. Свенсон, Гроб вә башгаларынын фикринә көрә, галханабәнзәр-дилалты ахачағын облитерасијаја уграмамасы нәтичәсиндә бојнун өн систләри вә фистуллары әмәлә кәлир.

Клиникасы. Белә систләр орта хәтт үзрә бојнун өнүндә јерләшир, ушағын јашынын биринчи илиндән ајдын көрүнмәјә башлајыб, тәдричән бөјүјүр, систләр ағрыја вә нараһатлыға сәбәб олмур,ән чох севдији јер галханабәнзәр гығырдаг илә дилалты сүмүјүн арасындакы наһијәдир. Кичик нохуд бөјүклүјүндән гоз бөјүклүјүнә гәдәр чата билир. Систин ичәрисини өртән епител һүчејрәләрин ифразатынын топланмасына көрә, о, кетдикчә бөјүјүб, флүктуасија верир. Бә'зән сист вә ја фистул назик каналчыг васитәси илә ағыз бошлуғу илә бирләшир. Буну мүәјјән етмәк үчүн, фистулдан рәнкли мәһлул јеритдикдә, рәнкли маддә дилин кор дәлији васитәси илә ағыз бошлуғуна төкүлүр

Диагнозу дүзкүн мүәјјән етмәк үчүн фистулаграфијанын әһәмијјәти вардыр. Сист бә'зән дешиләрәк, фистула чеврилир. даима маје ифраз етдијинә көрә дәридә массерасија төрәдир. Инфексијалашдыгда сероз-иринли маје ифраз олур. Бә'зән дә фистул тутулур, сероз вә ја иринли маје топланыр, иринләмиш сист, сонрадан јенә дешиләрәк фистула чеврилир. Палпасијада фистулдан башлајараг дилалты сүмүјә доғру узанан бафтајабәнзәр сәрт тохума мүәјјән едилир, бу да онун јолуну көстәрир. Белә систләри дермоид систләриндән ајырмаг лазымдыр.

Мүаличәси чәрраһи јолладыр: систи әтраф тохумалардан ајыраraг, кәсиб көтүрмәли. Фистул варса, јолу дилалты сүмүјә доғру кедирсә вә онунла әлагәси кәләчәкдә ресидив баш вермәмәси үчүн, операсијанын кедишиндә дилалты сүмүјү 3—4 *мм* узунлуғунда резексија етмәклә, фистул, тамамилә ајрылыр вә бағланылыр, сонра кәсилир; јараја исә тикиш гојулур.

Бојнун анадангәлмә јан систләри вә фистуллары.

Бојнун анадангәлмә јан систи вә фистулу, орта сист вә фистуллара нисбәтән, аз тәсадүф едир. Систин әмәлә гәлмәсинин сәбәби ембрионал дөврдә ductus thymo—pharyngeus-ун облитерасијаја уғрамамасыдыр (С. Д. Терновски, Р. И. Венгловски). Лакин бу фикир илә чохлары (О. Свенсон, Р. Гросс) разы олмурлар. Онлара көрә, јан систин төрәмәсинин сәбәби ембрионал дөврдә брахиокен апаратынын инкишаф галығыдыр.

Бојнун јан систләри, гыртлаг илә m. sterr—cleibo—mastoideus арасында јерләшмәклә, диаметри 1—5 *мм*-ә бәрабәр олур, консистенсијасы аз еластик, һәрәкәтли олур. Бунлар ушағы нараһат етмир. Сист фистула чеврилдикдә аз мигдарда шәффаф маје ифраз олур, әлләдикдә фистул јолу дәри алтында сапки бафта кими әлләнир. Ән чох биртәрәфли, бә'зән исә икитәрәфли олур (10% О. Свенсон). Фистул каналынын чох дар олмасына көрә, фистулаграфија ичра етмәк мүмкүн олмур. Фистул инфексијалашдыгда ағры, гызарты, ифраз олунан мајенин иринләмәси баш верир. Фистул дәлији чох кичик (1—3 *мм*) олур.

Мүаличәси чәрраһи үсулла олур. Ушаг 3—5 јашына чатдыгда систи тамамилә әтраф тохумадан ајырараг кәсиб чыхармалы. Бојнун јан систләри фистула чевриләб иринләмә вердикдә, операсијаны даһа еркән етмәк олар. Фистулун харичи дәлији бөјүк олдугда, операсија заманы онун јолуну мүәјјән етмәк үчүн рәнкли мәһлул јеридилир. Сист вә ја фистул јолу бојнун дамар кәләфинә јахын јерләшдијинә көрә, операсијанын кедишини чәтинләшдирир.

IV ФӘСИЛ

КӨКС БОШЛУҒУ ОРГАНЛАРЫНЫН ИНКИШАФ ГҮСУРЛАРЫ ВӘ ХӘСТӘЛӘНМӘЛӘРИ.

Тәнәффүс јолларынын јад чисимләри

Бөјүкләрин лагејдлији үзүндән кичик ушаглар әлләринә дүшән һәр һансы кичик әшјаны (пул, мејвә чәјирдәкләри, күнәбахан, әт сүмүјү вә с.) ағызларына апардыглары үчүн дәрин тәнәффүс заманы јад чисим бронхлара кечәрәк, мүхтәлиф ағырлашмалара сәбәб олур.

Јад чисимләрин форма вә бөјүклүјүндән асылы олараг, тәнәффүс јолларынын мүхтәлиф саһәләриндә (трахејада, сәс телләринин алтында, бронхларда, бифуркасијада, сағ вә ја сол ағ чијәр бронхларында) галараг, онларын мәнфәзини тутур вә тәнәффүс актыны позур. Тәнәффүс актынын позулмасы дәрәчәси јад чисмин һәрәкәтли олуб-олмамасындан вә тәнәффүс борусу-

нун гисмән вә ја тамамилә тыхамасындан (обтурасијасындан) асылыдыр.

Там обтурасија олдугда, мүвафиг тәрәфин ағ чијәриндә ателектаз баш верир, нәтичәдә тәнәффүс сәтһинин кичилмәсинә көрә тәнкнәфәслик вә ја боғулма баш верир.

Клиникасы. С. Д. Терновскинин мүшаһидәләринә көрә јад чисим, сәс телләринин алтындакы наһијәдә галарса, даралма үзүндән ушағын сәси хырылтылы олур, тез илтиһаб просеси вә өдем әмәлә кәлир, нәтичәдә боғулма, көјәрмә (сианоз), кәскин өскүрмә вә гусма баш верир. Бу да хәстә ушағын һәддиндән артыг нараһатлығына сәбәб олур. Өскүрмә, боғулма, нараһатлыг бә'зән јад чисми һәрәкәтә кәтирәрәк онун әввәлки јерини дәјишир, бу да бронхун вә ја трахејанын селикли гишасыны шиддәтли гычыгландырдығына көрә, чохлу селик ифраз олмасына сәбәб олур. Әкәр јад чисим јухарыја галхараг сәс телләри јарығына дүшәрсә, онун рефлектору спазмыны төрәдир, бу исә тәнәффүсүн дајанмасына сәбәб олур.

Хәстәлијин башланғыч дөврүндә ушагда боғулма, тәнкнәфәслик, епигастрал наһијәнин вә габырғаларарасы саһәнин тәнәффүс просесиндә актив иштирак етмәси тәнәффүс јолларынын јад чисимдән тутулмасына дәлаләт едир. Јад чисим һәрәкәтли исә аускултасија заманы санки јад чисмин дүшмәси (шаппылты) сәси ешидилир, буну даһа ајдын һисс етмәк үчүн аускултасија заманы әли трахеја үзәринә гојурлар. Јад чисим һәрәкәтсиз олдугда, һаванын кечмәсинә там манечилик төрәтмәдикдә, јухарыда гејд олунан әламәтләр ја тәдричән башлајыр, ја да кәскин характер дашыјыр. Јад чисим бронху обтурасија едәрсә, ағ чијәрдә там ателектаз башлајыр ки, бу да перкуссијада — күтләшән сәс, аускултасијада — везикулјар тәнәффүсүн зәифләмәси илә мүәјјән едилир. Јад чисим бронхда тыханыб галараг, бир јердә галмасындан орада садә илтиһаб просеси башлајыр, сонрадан ағ чијәр ателектазы, абсеси, пневмонија вә һәтта ағ чијәр гангренасы кими ағырлашмалар төрәдә билир. Ағырлашмаја сәбәб олмуш јад чисимдән төрәјән хроники иринли просесдән ушагда сепсис әламәтләри башлајыр, бу исә нәтичәдә ушағын өлүмүнә сәбәб ола биләр.

Инкапсуласија етмиш јад чисим нараһатлыг төрәтмир вә ушаг узун мүддәт јашајыр. Бә'зән јад чисим бронхда јатыг јара (декубитус) төрәдәрәк ону дешир, ағ чијәрә, медиастинал саһәјә, һәтта плевра бошлуғуна ачылараг, онларын кәскин иринли илтиһабына сәбәб олур.

Диагноз гојмаг үчүн анамнезин, рентгеноложи мүајинәнин, објектив мүајинә үсулларындан исә бронхоскопијанын бөјүк әһәмијјәти вар. Валидејнләр чох заман јад чисмин нәдән ибарәт олмасы вә онун һәчми барәдә дүзкүн мә'лумат верирләр. Јад чисим метал олурса, рентгеноложи мүајинәдә көрүнүр (шәкил 119). Чисим органик характерли олдугда, рентгеноскопијада көрүнмүр, лакин хәстә тәрәфдә тәнәффүсүн кери галмасы, ате-

лектаз, медиастинум органларынын хэстэ тэрэфэ јердэјишмэси эламэтлэри көрүнүр.

Дүзкүн диагноз бронхоскопија вэ ја ларингоскопија васитэси илэ мүэјјэн едилир.

Мүаличэси. Тэнэффүс јолларында олан јад чисим ларингоскоп вэ ја бронхоскоп васитэси илэ чыхарылмалыдыр. Ларингоскопла эмэлијјат апардыгда, бэ'зэн кичик ушагларда гыртлагда өдем вэ даралма башлајыр. Бунларын олмамасы үчүн, наркоз илэ галханвары вэзидэн ашағы да, там орта хэтлэ ашағы трахеотомија апарылыр. Јарылмыш трахејанын кэнарлары, трахејанын ич гатына тохунмамаг шэрти илэ, узун сапларла һэр ики тэрэфи кирдэ ијнэ илэ тикнлир. Трахеја јарасы јүкэн шэклиндэ араланыр (Т. П. Краснобајев үсулу, шэкил 120).

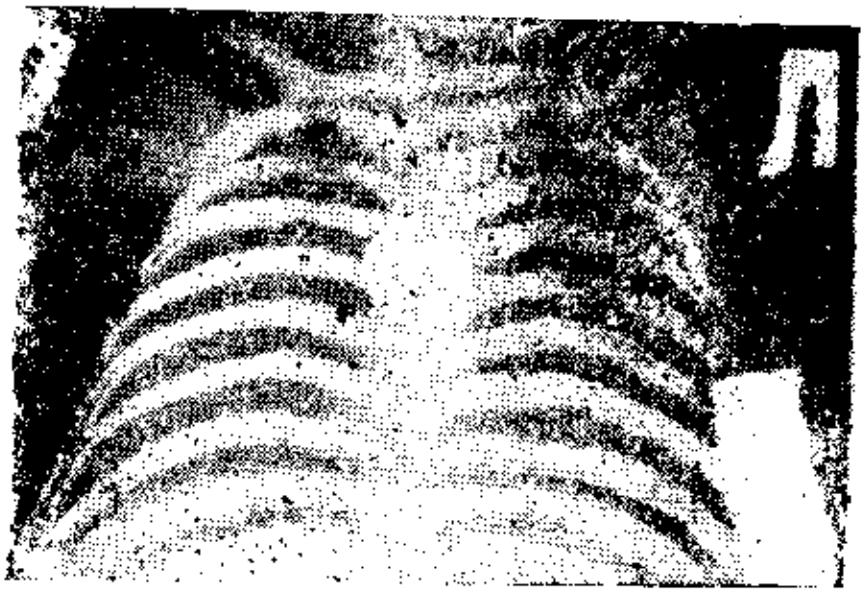

Шэкил 119. Бронхун јухары һиссэсиндэ јад чисим *(өз мүшаһидэмиз).*

Ушаг, јарылыб ачылмыш јара васитэси илэ сэрбэст нэфэс алмаға башладыгда, наркоз верилмир. Бу вахт башлајан өскүрмэ нэтичэсиндэ јад чисим һэрэкэт едэрэк, бэ'зэн јаранын ағзына јахынлашыр вэ чыхарылыр; белэ олмадыгда, бронхоскопија едилир, јад чисим машаларла чыхарылыр вэ јара һэмин сапларла бағланыр.

Кечикмиш тэсадүфлэрдэ вэ јахуд јад чисими тапмаг мүмкүн олмадыгда, јара дэлијиндэн трахеотомија борусу салыныр. 1—2 күндэн сонра јенидэн јад чисим ахтарылараг чыхарылыр. Иринли просес баш вермиш олдугда, ону лэғв етмэк үчүн антибиотиклэр ишлэдилмэлидир.

Кэскин иринли плеврит.
(Empyema pleurae)

Кэскин иринли плевритлэр, ағ чијэр илтиһабы илэ элагэдар олараг инкишаф етмэси мүддэтинэ көрэ, 2 јерэ бөлүнүр: 1) **метапневмоник плевритлэр** — пневмонија просеси гуртардыгдан сонра; 2) **парапневмоник** — јэ'ни ағ чијэр илтнһабы илэ бирликдэ инки-

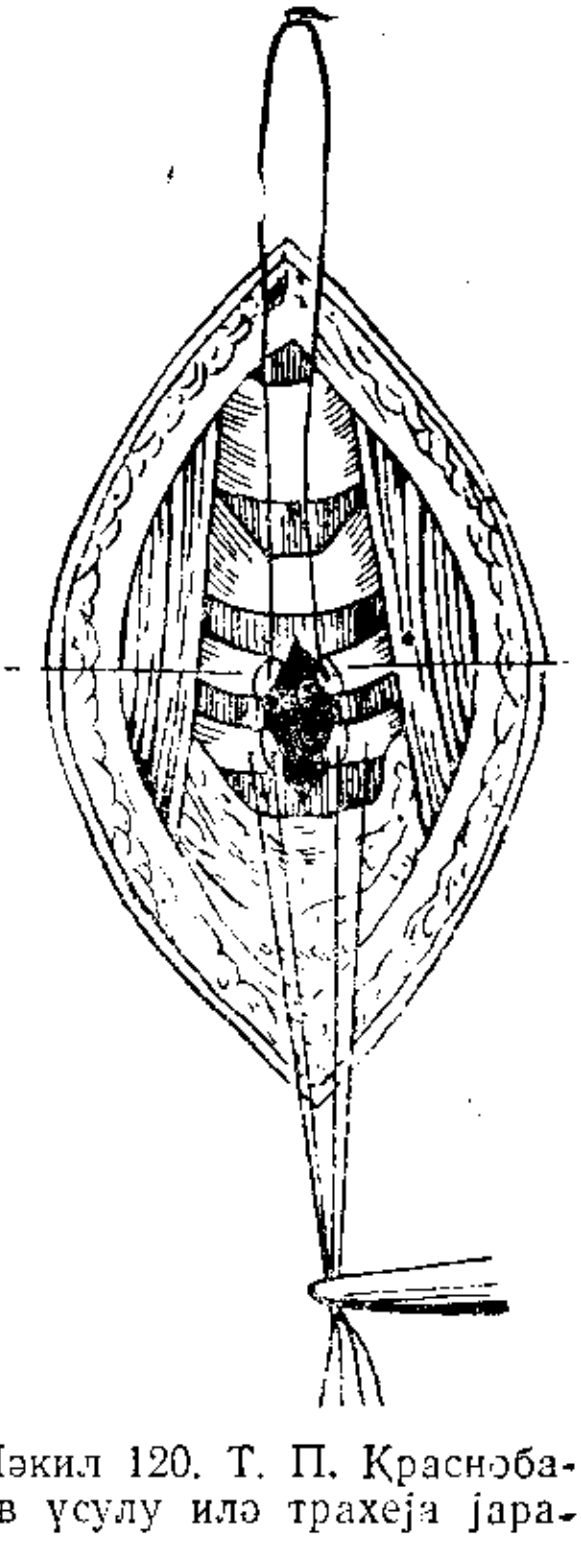

Шэкил 120. Т. П. Краснобајев үсулу илэ трахеја јарасынын тикилмэси.

шаф едән иринли плевритләр. Иринли плевритләр һематокен вә ја лимфокен јолла, ағ чијәр илтиһабы олмадан инкишаф едирсә— илкин, онунла әлагәдар инкишаф едирсә — икинчили һесаб олунур. Ән чох тәсадүф едән икинчили (ағ чијәр илтиһабындан төрәјән) иринли плевритләрдир. Јени доғулмуш вә ја сүдәмәр ушагларда баш верән иринли плевритләрин әсас сәбәби—абсесә чеврилән пневмонијалардыр ки, бу да хәстәлијин ағыр шәкилдә кечмәсинин әсас сәбәбидир.

Хәстәлији төрәдән микроблар әввәлләрдә пневмококк, стрептококк вә диплококклар олдуғу һалда, кениш мигјасда антибиотикләрин тә'јин едилмәси илә әлагәдар оларағ, һазырда иринли плевритләри төрәдән гызылы стафилококклардыр. Бунлар антибиотикләрин тә'ҫиринә чох давамлы олдугларындан, хәстәлијин кедишини ағырлашдырыр. Буна көрә дә, даһа радикал мүаличә (актив аспирасија, торакосентез, торакотомија) тәләб едир.

Клиникасы. Хәстәлијин кедиши ушағын јашындан, ағ чијәр илтиһабынын абсесә чеврилмәсиндән, микробларын антибиотикләрә гаршы давамлылығындан вә нәһајәт, әсас чәһәт олан организмин мүгавимәтиндән асылыдыр. Хәстә ушаг вә ја валидејнләр көкс гәфәсиндә вә ја гарын бошлуғунда (базал плевритләрдә) ағры олмасындан, үшүтмәдән, температурдан, өскүрәкдән (гуру, бәлғәм олмадан) вә тәнәффүсүн чәтинләшмәсиндән шикајәтләнир. Бә'зән гусма ола биләр, бу да јемәк борусуна олан тәзјигләәлагәдардыр. Плевра бошлуғуна иринли мајенин чохлу топланмасы (тотал иринли плеврит) үрәк вә арадивар органларынын јерләринин дәјишмәси әламәтләри (тәнкнәфәслик, тез-тез нәфәсалма, һава чатмамасы, сианоз, нәбзин сүр'әтләнмәси) вә һипоксија илә башлајыр.

Јерли әламәтләрдән исә хәстә тәрәфдә көкс гәфәсинин габарыг олмасы вә тәнәффүсдә иштирак етмәмәси мүәјјән едилир. Габырғалар арасыны басдыгда, ағры һисси күчләнир. Перкуссијада ирин топланан тәрәфдә, хүсусилә диафрагмаја јахын һиссәдә күтлүк мүәјјән едилир. Сағ тәрәфдә күтлүк гара чијәр күтлүјүнә гарышыр, солда исә Траубе саһәси далаг, гара чијәр-үрәк арасы саһәнин (мә'дәнин һесабына) тимпаник сәси әвәзинә күт сәс верир. Иринли плевритин тә'сири илә үрәк күтлүјүнүн дәјишмәси перкуссија заманы мүәјјән едилир.

Гулаг асдыгда, тәнәффүс сәсинин ешидилмәмәси вә ја зәифләмәси мүәјјән едилир, ирин гатындан үст наһијәләрдә јаш хырылты вә бронхиал формалы тәнәффүс ешидилир. Бә'зән иринли плевритин олмасына бахмајараг, везикулјар тәнәффүс ешидилир. Хәстәлијин башланғыч дөврүндә вә ја онун сонунда, иринли мајенин сорулмасындан сонра, фиброзлашан плевра сәфһәләринин сүртүнмәсинә көрә, плевранын сүртүнмәси күјү ешидилир.

Иринли плевритләрдә сәс титрәмәсинин нәгл едилмәсинин зәифләмәси вә ја олмамасы бөјүк ушагларда диагнозун гојулушуну асанлашдырдығы һалда, кичик ушаглар буну етмәдикдә-

ринә көрә (бу мүајинәни апармаг мүмкүн олмур), ону мүәјјән етмәк чәтинләшир.

Ганын анализи јүксәк лејкоситоз көстәрир, бә'зән анизоситоз вә појкилоситоз да ола биләр. Ағыр формаларда сидијин тәркибиндә зүлал тапылыр. Диагнозун дүзкүн мүәјјән едилмәси үчүн рентгеноскопија едилмәлидир: тотал плеврит олдугда, хәстә тәрәфдә ејни интенсивликдә гара көлкә мүәјјән едилир, диафрагманын һәрәкәти мәһдудлашыр, үрәк өз јерини сағлам тәрәфә доғру дәјишир (шәкил 121). Һиссәви плеврит олдугда, ирин мајесинин сәвијјәси ағ чијәр фонунда ајдын көрүнүр вә ағ чијәрин өз гапысына доғру сыхылмасы мүәјјән едилир.

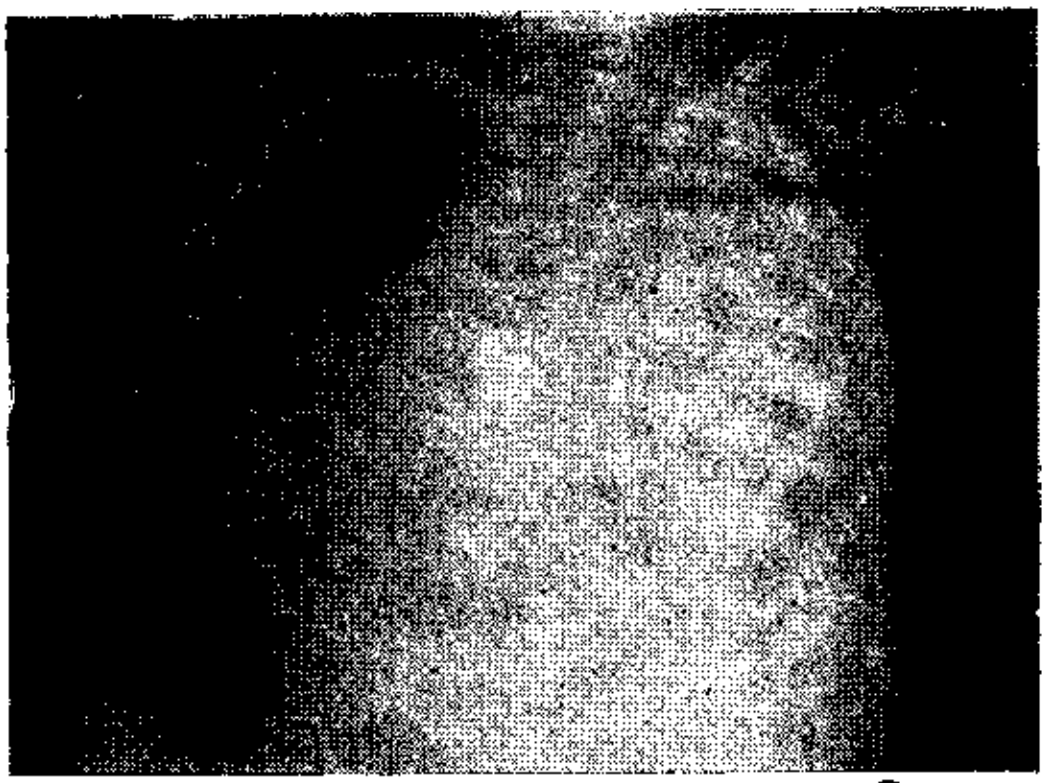

Шәкил 121. Иринли плеврит (солда) *(өз мүшаһидәмиз).*

Апарылан мүаличә тә'сирсиз олдугда, ирин өзүнә јол тапараг, көкс гәфәсинин јумшаг тохумаларындан харичә ачыла билир ки, буна Empyema necessitatis дејилир. Бә'зән иринли плеврит бронха ачылараг, бәлғәмлә харич ола билир ки, бу да ағ чијәр абсеси диагнозу илә гарыша биләр.

Диагностика вә мүаличә мәгсәди илә плевра бошлуғу пунксија едилир; ирин алынмасы диагнозу тәсдиг едир.

Мүаличәси комплекс шәкилдә олмагла, әсас 3 истигамәтдә апарылмалыдыр: 1) иринин харич едилмәси вә ағ чијәрин сыхылмасынын гаршысыны алмаг; 2) микроблара тә'сир етмәк вә 3) организми мөһкәмләндирмәк.

Биринчи күндән пунксија етмәк үчүн, перкуссијада күтлүјүн ән ајдын ешидилдији саһәдә, арха голтуг хәтти үзрә, 7-чи габырғаарасы саһәјә новокаин мәһлулу (sol. Novocaini 0,5%—10,0, антибиотикләр 50.000—100,000 ваһид) илә гат-гат инфилтрасија едилдикдән сонра, учуна хүсуси резин бору кејдирилмиш ијнә көтүрәрәк ашағы габырғанын үст кәнары илә плевра бошлуғуна јеридилиб пунксија едилир. Шприслә ирин сорулур, һава дахил олмамасы үчүн резин бору Пеан гысгачы илә сыхылыр. Ирин сорулуб гуртардыгдан сонра, плевра бошлуғуна антибиотик (пенисиллин+стрептомисин) мәһлулу төкүлүр. Плевра бошлуғундан чыхарылмыш иринли маје, микрофлоранын нөвүнү вә антибиотикләрә һәссаслығыны мүәјјән етмәк үчүн истифадә олунмалыдыр. Биринчи пунксијадан сонра хәстәнин вәзијјәти јахшылашырса, тәкрар пунксијаны 2—3 күндән сонра, јахшы-

лашма баш вермәзсә, һәр күн етмәк лазымдыр. Ирин харич едилдикдән сонра плевра бошлуғуну риванол вә фуратсилин кими антисептик маддәләрлә та иринли маіјенин рәнки шәффафлашана гәдәр јумаг лазымдыр. Микробларын һансы антибиотикләрә давамлы олмасы мүәјјән едилдикдә, ирин евакуасија едилдикдән сонра плевра бошлуғуна мүвафиг антибиотик мәһлулу төкүлмәлидир. Мүаличә просесиндә микробларын антибиотикләрә гаршы һәссаслығынын өјрәнилмәсинин бөјүк әһәмијјәти вардыр.

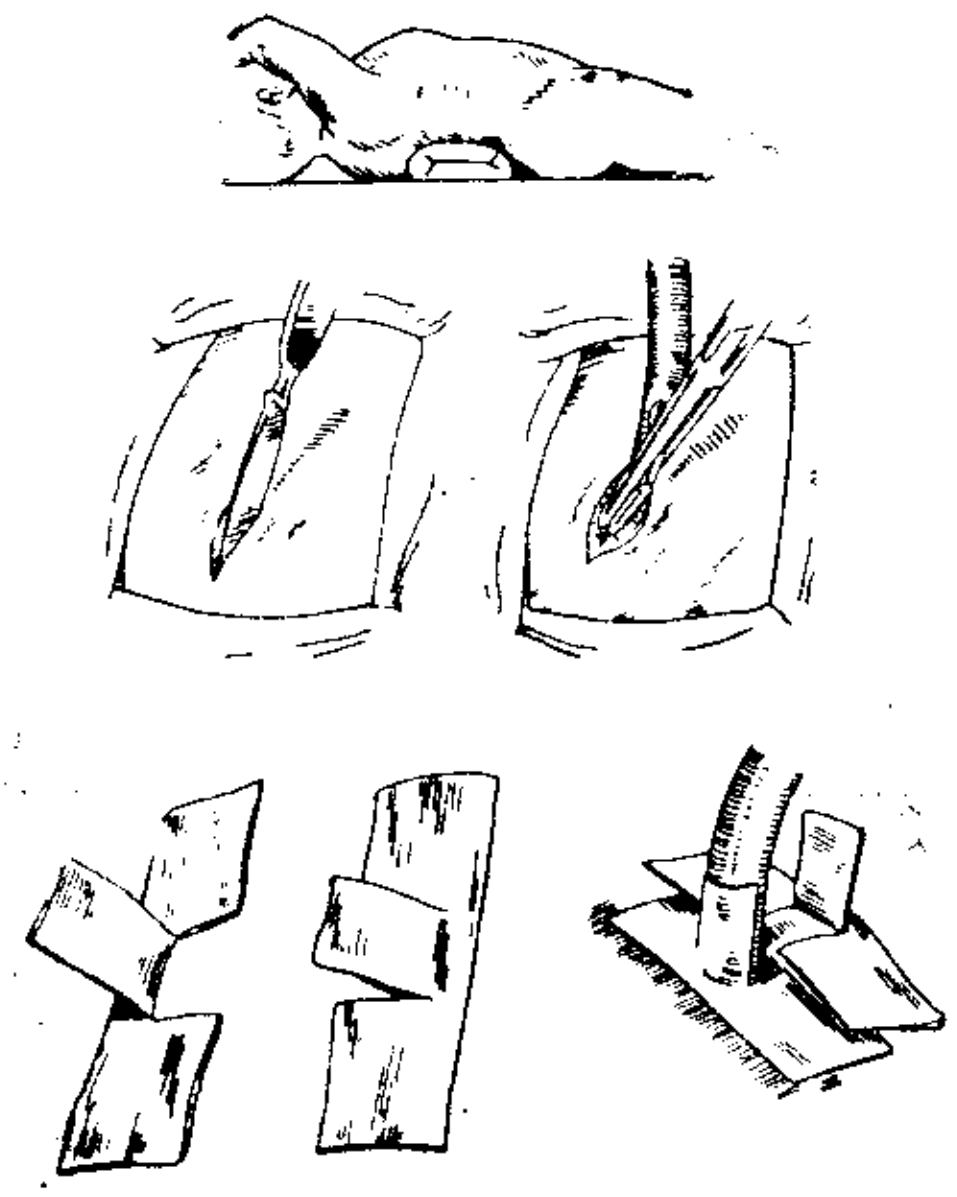

Шәкил 122. Торакотомија — резин борунун плевра бошлуғуна јеридилмәси вә лејкопластыр илә фиксасијасы.

5—6 дәфә пунксија етдикдән сонра јахшылашма олмадыгда, даһа радикал мүаличә үсулу тәтбиг едилмәли — торакотомија вә актив аспирасија илә ирин харич едилмәлидир.

Торакотомијаја көстәришләрдән бири дә пневмоторакс вә empyema necessitatis кими ағырлашмаларын баш вермәсидир.

Хәстәни архасы үстә узатдыгдан сонра јерли анестезија едилир. Пунксија едилән наһијәдә скалпел ашағы габырғанын үст кәнары илә плевра бошлуғуна дахил едилдикдән сонра, диаметри 0,5 *см* олан резин бору јарадан плевра бошлуғуна кечирилир вә сапла көксүн дөврәсинә бағланылыр. Көкс бошлуғуна һаванын дахил олмасынын гаршысыны алмаг үчүн јапышган пластырла 122-чи шәкилдә көстәрилән үсул илә јапышдырылыр. Дренажын сәрбәст учунда мәнфи тәзјиг јаратмаг үчүн, о, ахан су краны илә бирләшдирилир. Мәнфи тәзјигин өлчүсү 8—12 *см* су сүтуну тәзјигинә бәрабәр олмалыдыр (шәкил 123).

Ирн ушагларда иринин харич олмасы чәтинлик төрәдәрсә, габырғанын резексија едилмәси зәрурәти ортаја чыхыр. Габырға резексијасы јерли анестезија үсулу илә (sol. novocaini 0,5% 3—4 *мл* + антибиотикләр) едилир. Плевра бошлуғу дешилдикдән сонра, електрик соручу апараты васитәси илә ирин сорулараг харич едилир. Габырғанын кәсилдији саһәнин ортасындан плевра бошлуғуна резин дренаж борусу јеридилир (5—10 *см* узунлугда) вә дәријә фиксасија едилир (тикиш васитәси илә), дренажын сәрбәст учу Субботин-Пертес соручу системи илә бирләшдирилир

(шәкил 124). Бә'зән дренажын сәрбәст учуну Булау сифону соручу системинә дә бирләшдирмәк олар.

Микрофлораја антибиотикләрлә еффектли тә'сир етмәк үчүн, онларын һансы антибиотикә гаршы давамсыз олдуғуну мүәјјән етмәк лазымдыр. Антибиотикләрин тә'јин едилмәси јерли вә үмуми олмагла 2 формада олмалыдыр, бу шәртлә ки, һәр һәфтәдән бир микрофлоранын антибиотикләрә һәссаслыгы мүәјјән едилсин.

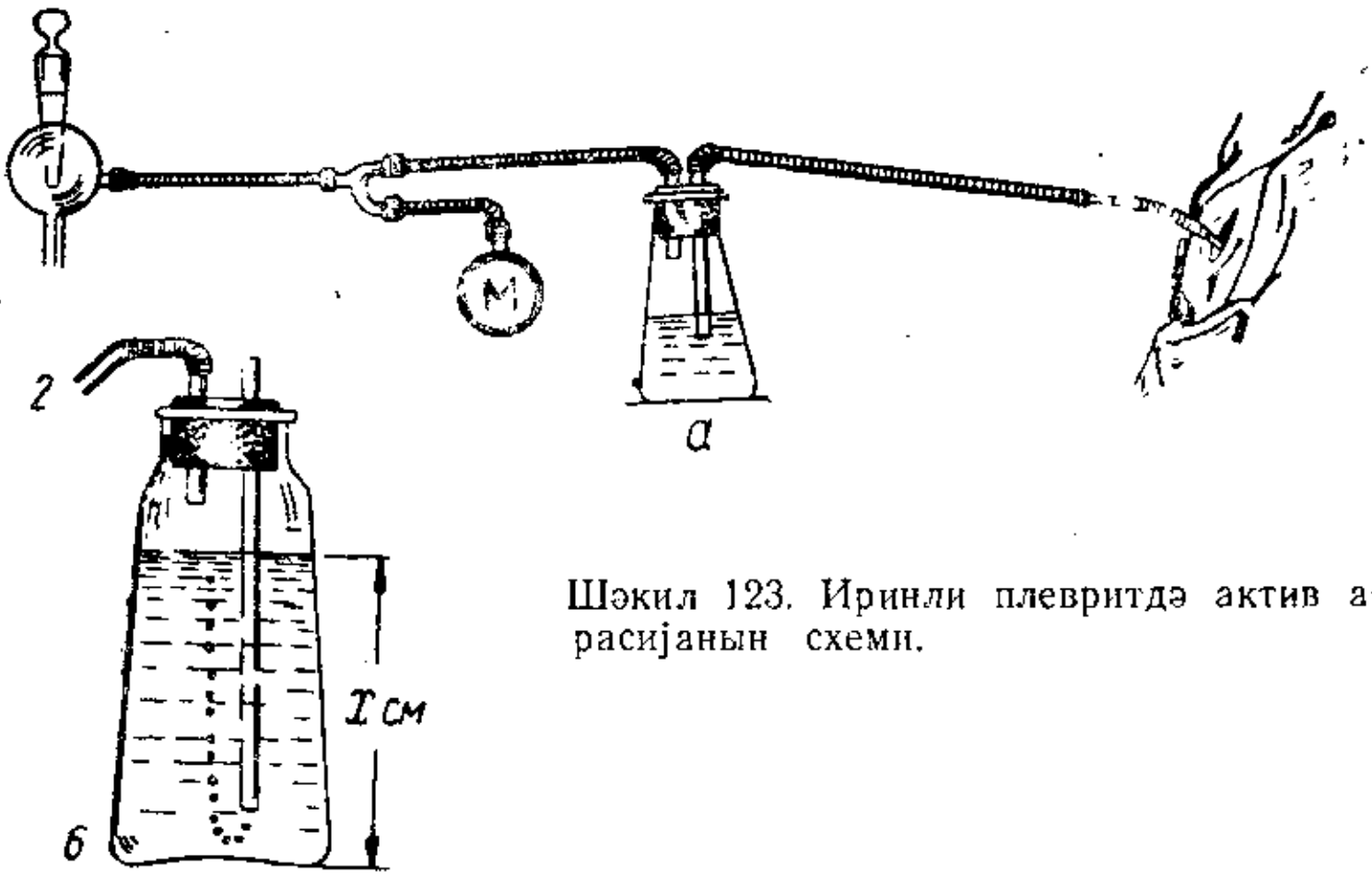

Шәкил 123. Иринли плевритдә актив аспирасијанын схеми.

Үмуми мүаличә — витамин В вә С тә'јин едилир, һипопротеинемијанын, анемијанын гаршысыны алмаг үчүн ган вә плазма көчүрүлмәлидир, кичик ушаглара гамма-глобулин вурулмалы, пентоксил (јаша мүвафиг) күндә 2—3 дәфә верилир, јүксәк калорили, зүлаллa зәнкин гидалар тә'јин едилир.

Иринли плевритләрин әмәлә кәлмәсинә ағ чијәр абсеси вә пневмоторакс сәбәб оларса, бә'зән ириниәмиш ағ чијәрин сегментар резексијасы сағалмага чох јахшы көмәк едир.

Кәскин плевритләр заманы, тәкрар вә тез-тез пунксија етмәклә, ирин тамамилә харич едилмәзсә, антибиотикләрдән сәмәрәли истифадә олунмазса вә нәһајәт, инадлы вә мүтәмади мүаличә үсуллары тәтбиг едилмәзсә хроники формаја кечир (В. И. Стручков). Иринли плевритләр хроники формаја кечдикдә, јухарыда гејд олунан әламәтләр (кәскин плевритләрдә) өзләрини зәиф шәкилдә көстәрир.

Хроники формалы иринли плевритләрдә дә әсас мүаличә үсулу, плевра бошлуғундан иринин евакуасијасы илә бәрабәр антибиотикләр јеридилмәсидир. Мүаличә тә'сирли олмадыгда, радикал чәрраһи үсул тәтбиг етмәк лазымдыр.

Аҝ чијәр абсеси.

Ушаглар арасында аҝ чијәр абсесинә, бөјүкләрә нисбәтән, чох тәсадүф едилир. Бу онунла изаһ олунур ки, ушагларда аҝ чијәр пневмонијасы иринләмәјә даһа чох мејлли олур.

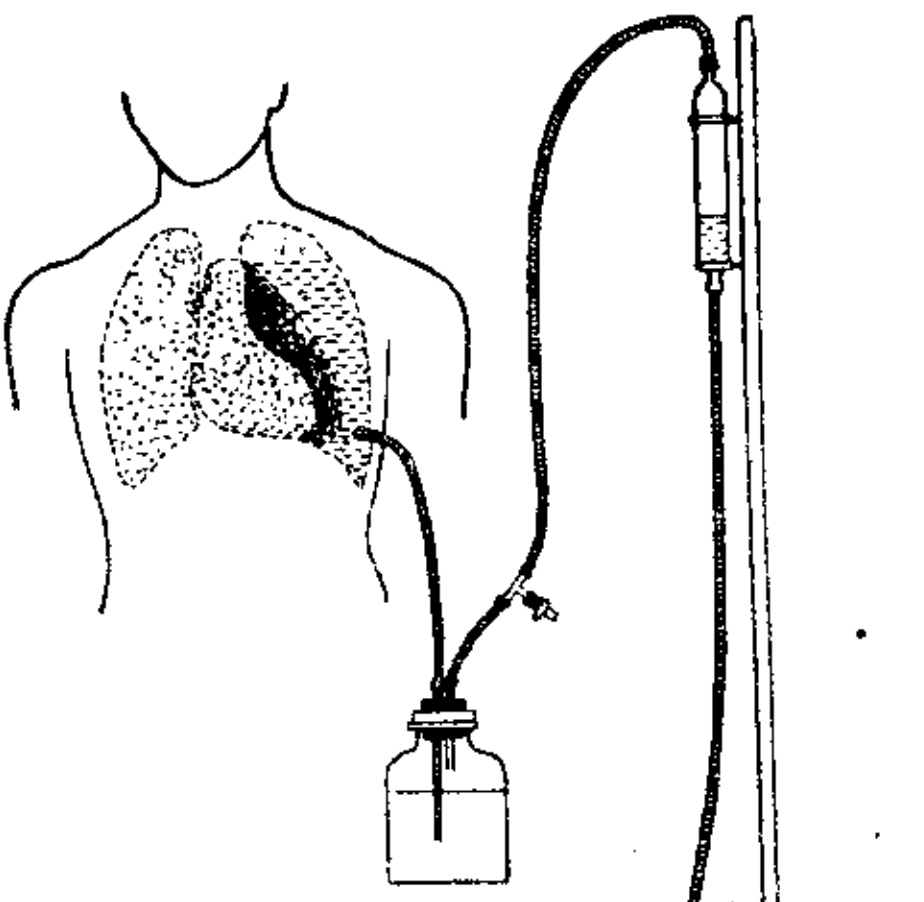

Шәкил 124. Иринли плевритдә Субботин-Пертес апараты васитәси илә иринин аспирасијасы.

Хәстәлијин әмәлә кәлмәси бир нечә јолла: а) аҝ чијәр пневмонијасындан јаранан абсесләр; б) бронхларын тутулмасы (аспирасија) баш вердикдә; в) һематокен вә лимфокен јолларла микробларын аҝ чијәр тохумасына дүшмәсиндән (һематокен остеомиелитләрдән); г) аҝ чијәр систинин вә ја ехинококкунун иринләмәсиндән вә нәһајәт, аҝ чијәр тохумасынын зәдәләнмәсиндән вә јад чисим дүшмәси нәтичәсиндә баш верир.

Аҝ чијәр абсеси тәккамералы, чохкамералы вә диссеминсија етмиш шәкилдә аҝ чијәрин бир пајыны тамамилә тута биләр. Клиник кедишинә көрә, к ә с к и н вә х р о н и к и олмагла 2 форма-ја бөлүнүр. Хәстәлијин төрәмәсиндә гызылы стафилококклар, пневмококклар вә стрептококклар иштирак едир. Анаероб микроблар да иштирак едә биләр.

Аҝ чијәр абсесләри, аҝ чијәр тохумасынын мүхтәлиф саһәләриндә јерләшмәләринә көрә, с ә т һ и (кортикал), м ә р к ә з и вә з и р в ә а б с е с л ә р и н ә бөлүнүр.

Абсесләр бронхлара олан мүнасибәтинә (әлагәсинә) көрә 2 јерә бөлүнүр: 1) гапалы (бронхларла әлагәси олмадыҝындан ирин харич олмур); 2) ачыг аҝ чијәр абсесләри (јә'ни аҝ чијәр абсеси бронхла әлагәси олдуҝуна көрә онун ирини харич олур).

Клиникасы. Ушагларда, хүсусән кичик јашлы ушагларда, онун клиник кедишинә әсасән диагнозу мүәјјән етмәк чәтинлик тәшкил едир. Симптомлары ушаҝын јашындан, онун локализасијасындан, мигдарындан (һәчминдән), ачыг вә ја гапалы формада олмасындан асылыдыр.

Хәстәлијин башланғычында, хүсусән гапалы дөврүндә характер әламәти ушағын токсико-септик вәзијјәтдә олмасыдыр. Пневмонија кечирдикдән бир нечә күн сонра ушағын вәзијјәти ағырлашыр, температуру јүксәлир (39—40°), бу чох вахт үшүтмә вә сонра тәрләмә илә башлајыр. Сүдәмәр дөврдә ушагларда гусма, исһал вә гычолма баш верир. Бә'зән тәнәффүсүн үфунәтли олмасы мүәјјән едилир.

Физики мүајинәдә, перкуссијада күт вә ја күтләшмиш сәс алыныр. Абсес сәтһә јахын олдугда, бу һал даһа ајдын мүәјјән едилир, аускултасија заманы тәнәффүсүн зәифләмәси вә ја бронхиал тәнәффүс ешидилир. Рентженоложи мүајинәдә (рентженографија) һүдудлары ајдын олмајан көлкә көрүнүр. Ганда лејкоситоз, сола тәмајүл, нејтрофилләрин токсик дәнәвәрлији мүәјјән едилир.

Шәкил 125. Ағ чијәр абсесинин рентгенограмы (өз мүшаһидәмиз).

Абсесин бронха дешилмәси илә ағ чијәр абсесинин ачыг формасы башланыр. Бу заман богучу өскүрәк илә чохлу мигдарда бәлғәм һајгырылыр: сүдәмәр ушаглар иринли бәлғәми бә'зән удурлар, бу ан һәким вә ја валидејнин нәзәриндән гачыр. Бундан сонра ушағын вәзијјәти јахшылашыр: температур дүшүр, һәтта нормаја чатыр, интоксикасија әламәтләри чәкилир, ганын көстәричиләри нормаллашыр — сағалма баш верир. Иринин там бошалмасы үчүн шәраит (анатомик мүнасибәт) олмадыгда, онун бир һиссәси даима орада галдығына көрә, хәстәлик хроники формаја кечә билир, бу да кәләчәкдә арыгламаја — сепсисин инкишафына сәбәб олур.

Ағ чијәр абсесинин ачыг формасы рентженоложи мүајинәдә јахшы мүәјјән едилир: иринлә јарыја гәдәр долмуш бошлуг, үст гатында исә һава көрүнүр (шәкил 125). Хәстәни сағ-сола чевирдикдә, иринин далғаланмасы вә ја јеринн дәјишмәси мүәјјән едилир. Бә'зән ағ чијәр абсеси ири дамарлар зонасында јерләшдикдә, аррозион просес нәтичәсиндә ганама верә билир.

Ағ чијәр абсеси плевра бошлуғуна ачылдыгда ағырлашмаја — пневмоторакса сәбәб олур. Плевра бошлуғунда гәфләтән чохлу ирин вә һаванын топланмасы тәнкнәфәслијә, кәскин ағрыја, нәбзин тез-тез вурмасына, онун долғунлуғунун азалмасына, ган

тəзјигинин дүшмəсинə (шок) вə сианоза сəбəб олур. Перкуссија заманы хəстə тəрəфдə ашағы һиссəлəрдə ирин топландығына көрə — күт, һава олан наһијəдə (үстдə) — ајдын сəс ешидилəчəкдир. Рентkенолоҗи мүајинə көкс органларынын јердəјишмəси пневмотораксы мүəјјəн едəн сон дəрəчəдə характер бир əламəт олур. Хəстəлик узун сүрəрсə, хроники формаја кечдикдə, ушағын бармаглары нагара чубуғуну хатырладыр. Диференсиал диагностикаја кəлинчə, ағ чијəр каверналарыны, плевритлəри инкар етмəк лазымдыр.

Мүаличəси. Мүаличə консерватив үсулла комплекс формада апарылыр. Бундан мəгсəд микроорганизмлəрə гаршы ушағын организмини гүввəтлəндирмəкдир. Миркобларын антибиотиклəрə һəссаслығы өјрəнилдикдəн сонра, мүвафиг антибиотик үмуми олараг — əзəлə дахилинə вə јерли олараг — ендобронхиал тə'јин едилир. Бунун үчүн ларингоскопија едилмəклə јеридилəн резин катетер васитəси илə ирин сорулдугдан сонра 150.000 вə ја 200.000 ваһид антибиотик мəһлулу јеридилир, бу 2—3 күндəн бир тəкрар едилир. Еркəн олараг апарылан мүаличə даһа тə'сирли олур. Əкəр 10—15 күн эрзиндə апарылан мүаличəнин тə'сири олмазса, чəррaһи үсулла, јə'ни хəстəлəнмиш ағ чијəр сегменти вə ја пајынын чыхарылмасы тəтбиг едилир (Moose, Wattersby, 1960)

Бə'зəн пневмотомија едəрəк ирини чыхарырлар. Ушаглара јүксəк калорили гидалар, плазма, ганкөчүрмə вə витаминлəр тə'јин едилмəлидир.

Бронхектазија хəстəлији.

Бронхектазија хəстəлији анаданкəлмə вə газанылма олмагла, ағ чијəрин хроники иринли илтиһаби хəстəлəнмəлəри групуна аиддир вə кичик бронхларын кенəлмəсинə дејилир. Бронхектазија хəстəлијинин етиолоkијасы вə патоkенези тамамилə ајдын дејилдир. Ону төрəдəн хəстəликлəр барəдə алимлəрин фикирлəрини С. Ј. Долетски 4 група бөлүр: 1) дөнə-дөнə кечирилəн пневмонијалардан бронх-алвеолар системинин склерозлашмасы нəтичəсиндə; 2) ресидивверəн бронхит вə ја бронхəтрафы илтиһаблардан төрəјəн ателектаз нəтичəсиндə; 3) бронхларын спазмы үзүндəн ифразетмə функсијасынын позулмасы илə селикли маддə бронху обтурасија едир, нəтичəдə ателектаз вə һиссəви емфизема, бунларын да нəтичəсиндə бронхектазија баш верир; 4) бронхларын диварынын анаданкəлмə зəиф инкишаф етмəси (онларын еластиклијинин вə əзəлə тохумасынын там инкишаф етмəмəси), нəһајəт, синир системинин бронхда зəиф инкишаф етмəсиндəн бронхектазија хəстəлији баш верир. С. Ј. Долетскинин апардығы клиник-морфолоҗи тəдгигат көстəрир ки, бронхектазија хəстəлијинин төрəмəсиндə бир чох амиллəрин комплекс шəкилдə иштирак етмəси рол ојнајыр. Бə'зəн бу хəстəлик хроники вəрəм бронхитиндəн сонра бронхун чапыглашмасындан да төрəјə билəр. Бронхектазија хəстəлијинин баш вермəсиндə бронха

душән јад чисмин, скарлатинанын, гызылча вә көјөскүрәк хәстәликләринин дә ролу вардыр.

Патоложи анатомијасына кәлинчә, бронхларын кенәлмәси 2 формаја бөлүнүр: 1) узунсов (силиндрик); 2) торбачыг (даирәви) олмагла, бөјүклүјү кичик мәрчимәк бојундан башлајараг та ири гоз бојда ола билир. Микроскопик мүајинәдә, кичик бронхларын кенәлмәси көрүнүр; епител тохумасы дәјишир, грануљасијаја уғрајыр, бә'зән исә тамамилә јох олур. Бронхун әзәлә лифләри һипертрофијалашыр, ја атрофијаја уғрајыр, дартылмыш формада олур. Бронхун гығырдаг һиссәси дистрофијалашыр, һәтта сүмүкләшә дә биләр. Бүтүн бунлар бронхун формасыны вә функсијасыны позур.

Б. Е. Линберг хәстәлијин инкишафыны 3 дөврә бөлүр: биринчи дөврдә бронхун кенәлмәси илә онун ичәрисинә селикли маддә долур; икинчи дөврдә инфексијалашмаја көрә кенәлмиш бронхун ичәрисиндә селик маддәси иринлә әвәз олунур, ону өртән епител һүчејрәләри дәјишикликлијә уғрајыр; үчүнчү дөврдә иринли просес бронхдан ағ чијәр паренхимасына јајылыр, некрозлашма илә бир заманда склеротик тохума инкишаф едир. Бронхун кенәлмәси даһа да артыр, о, иринлә долур. Башланғычда мәһдуд саһәни тутдуғу һалда, сонрадан јајылараг ағ чијәрин бүтүн бир пајыны тутур.

Клиникасы. Узун сүрән хроники хәстәлик олмагла, ән чох сол тәрәфдә мүшаһидә едилир. Бу исә сол бронхун узун, дар вә сиври бучаг васитәси илә әсас бронхдан ајрылмасы илә изаһ олуна биләр. Белә хәстәләрин анамнезиндән пневмонија, тез-тез бронхит, көј өскүрәк кечирдикләри ајдынлашыр. Клиник кедишиндә 3 дөвр мүәјјән едилир: биринчи дөврдә өскүрмә бә'зән бәлғәмли, бә'зән исә гуру шәкилдә олур. Белә ушаглар тез-тез сојугдәјмәјә тутулурлар вә бронхит олурлар. Бәлғәм чох вахт иринсиз олур. Сојугдәјмә заманы ағырлашыр, бу заман ағ чијәрләрин физики мүајинәси (auscultatio, percussio) илә һеч бир дәјишиклик мүшаһидә олунмур. Анчаг бронхографија едилдикдә, рентгенограмда бронхун силиндрвары вә ја торбашәкилли кенәлмәси күчлә мүәјјән едилир. Икинчи дөврдә хәстәлијин бүтүн әламәтләри ајдын көрүнүр: кәскин тутмалар шәклиндә өскүрмә, хүсусән сәһәр јухудан ајылдыгда белә өскүрмә, иринли бәлғәмин «ағыз долусу» ифраз олмасы. Ағырлашан дөврүндә температур артыр, бәлғәмдә 3 тәбәгә (үстдә — көпүклү, ортада — маје һиссә, ашағыда бәлғәм гаты) мүәјјән олунур. Аускултасија заманы ағ чијәрдә јаш хырылтылар, перкуссијада исә күтлүк мүәјјән едилир. Бронхографија заманы бронхун силиндрик вә ја торбашәкилли кенишләнмәси ајдын көрүнүр. Ушагда хроники формалы септикопнемија әламәтләри көрүнүр, хәстәнин температуру субфебрил, бә'зән исә јүксәк дә ола билир.

Үчүнчү, кечикмиш дөврдә просес бронхлардан ағ чијәр тохумасына кечәрәк, онун паренхимасында илтиһаб вә ја ағ чијәр тохумасында чохлу кичик абсесләр төрәдир. Нәтичәдә ушагда

интоксикасија вә септик әламәтләр башлајыр. Хәстәдә даими өскүрмә, чохлу иринли, бә'зән хошакәлмәјән гохулу бәлғәм ифраз олунур, беләә бәлғәми төрәдән анаероб формалы чүрүдүчү микроблардыр. Бәлғәмдә чүрүмә процеси кетдијинә көрә, микроскопик мүајинәдә еластик лифләр тапылмыр.

Перкуссијада процес олан наһијәдә күтлүк, аускултасијада исә пневмонијаны хатырладан сәрт вә ја бронхиал тәнәффүс, јаш хырылтылар ешидилир. Хәстәләр чох арыглајыр, тәнкнәфәслик әламәтләри, үмуми зәифлик вә кечәләр тәрләмә мүшаһидә едилир. Рентгенограмда илтиһаби инфилтрасијадан асылы оларағ көлкәлик көрүнүр.

Дүзкүн **диагноз** үчүн бронхографија ичра едилир, бронхун торбашәкилли, ја да силиндрик кенәлмәси мүәјјән едилир (шәкил 126, 127).

Шәкил 126. Торбајабәнзәр биртәрәфли бронхектазија (*өз мүшаһидәмиз*).

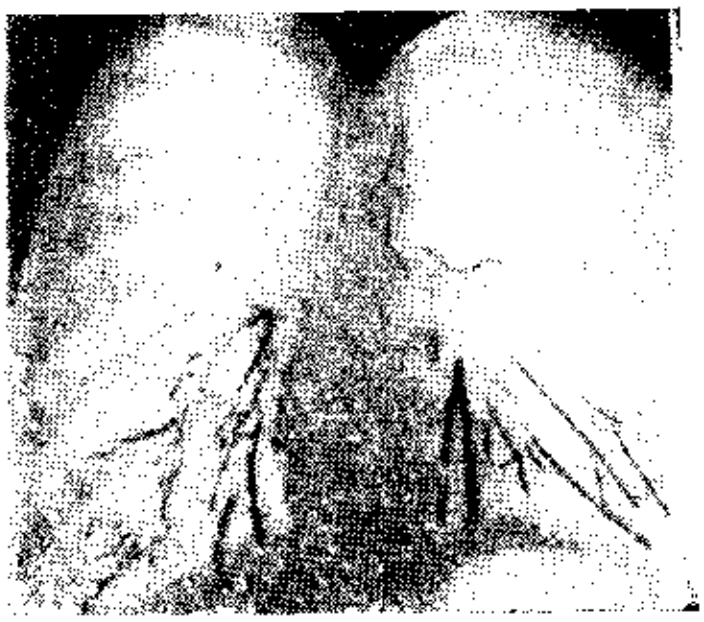

Шәкил 127. Икитәрәфли силиндрәбәнзәр бронхектазија (*С. Д. Терновскидән*).

3-чү дөврдә интоксикасија нәтичәсиндә үрәк-ган дамар, тәнәффүс системиндә вә паренхиматоз органларда декенератив дәјишикликләр кетдијиндән функсијалары позулур. Бронхектазија хәстәлији ганама, сепсис вә иринли плеврит кими агырлашмалар верир.

Мүаличәси. Пневмонија кечирмиш ушаглар арасында ағ чијәр ателектазынын гаршысыны алмаг үчүн тәнәффүс кимнастикасы, бронхларын селик вә бәлғәмини бронхоскоп вә ја резин катетерлә сормаг, көкс гәфәсини масаж етмәк лазымдыр. Мүаличә 2 үсулла едилир: 1) консерватив үсул — хәстәлијин башланғыч дөврүндә антибиотикләрдән, сулфамид препаратлардан истифадә олунур. Јахшы үсуллардан бири дә микробларын һансы антибиотикә гаршы резистент олмасыны нәзәрә алараг, ону билаваситә бронхлара јеритмәкдир. Бронхектазија комплекс шәкилдә мүаличә едилмәлидир (ган, плазма көчүрмә, витаминләр, јүксәк калорили гидалар, тәмиз һава, курорт мүаличәси). Хәстәлијин II вә III дөврләриндә консерватив мүаличә методу

тә'сирли олмур, чүнки бу заман иринли просес аг чијәр паренхимасында вә бронхларда елә декенератив дәјишикликләр төрәдир ки, апарылан консерватив мүалнчәдән сонра сағалма баш вермир, анчаг хәстәнин үмуми вәзијјәти јахшылашыр;

2) чәрраһи мүаличә — хәстәлијин II вә III дөврләриндә тәтбиг едилир. Мәгсәд хәстәлнјә тутулмуш аг чијәр пајыны вә ја сегментини резексија етмәкдән ибарәтдир. Бу да просесин јајылмасындан асылыдыр. Әкәр бронхектазија хәстәлији аг чијәрин бир пајыны тамамилә тутубса, пневмоектомија едилир. Операсија ендотрахеал наркозла вә ган көчүрмәклә едилмәлидир. Операсијадан сонра актив дренаж етмәли вә ателектаза гаршы тәдбир көрүлмәли. Апарылан чәрраһи әмәлијјатын тә'сирли олмасы үчүн хәстә ушағын ганынын зүлал көстәричиси вә гара чијәрин антитоксик функсијасы артырылмалыдыр.

Аг чијәр ехинококкозу.

Ушаглар арасында аг чијәр ехинококкозу хәстәлијини илк дәфә Понтон (Ponton, 1867) тәсвир етмишдир. Ехинококкоза ушагларда, бөјүкләрә нисбәтән аз тәсадүф едилир. Ушагларын ана бәтниндә олдугу дөврдән башлајараг јетишкәнлик дөврүнә гәдәр ехинококк хәстәлијинә тутулмалары гејд олунмушдур. Ән чох 11—15 јашларда тәсадүф олунур, (J. С. Мартикјан). Аг чијәрләрин ехинококкоза тутулмасы 3 јолла ола биләр: 1) онун рүшејмләри мә'дә-бағырсаг системиндә гара чијәр барјериндән вә ја гара чијәрә кечмәдән кичик ган дөвраны системи илә аг чијәрә дүшә биләр; 2) һавадан тозларла (аерокен јолла) ехинококк рүшејмләри билавасито тәнәффүс алма заманы аг чијәрә дүшә биләр (Т. Ф. Ганжулевич, 1945); 3) гоншу органлардан — гара чијәр вә ја далагдан ехинококк систи диафрагма вә плевра сәфһәләринин дешилмәсиндән аг чијәр тохумасына ачылмасы нәтичәсиндә инкишаф едә биләр.

Беләликлә, аг чијәр ехинококкозу 2 јолла баш верир: ехинококк рүшејминин билавасито илкин олараг мүхтәлиф јолларла аг чијәрә дүшмәси; икинчили олараг ехинококк систләринин гоншу органлардан аг чијәрә ачылмасы.

Бу вахта гәдәр олан бүтүн статистикалара көрә, аг чијәр ехинококкозу, гара чијәрә нисбәтән икинчи јери тутур, лакин ушагларда бөјүкләрә нисбәтән аг чијәрдә даһа чох тәсадүф олунур. Н. J. Ахундовун вердији мә'лумата көрә ушаглар арасында аг чијәр ехинококкозу 60%, гара чијәр ехинококкозу 40% һалда тәсадүф едир. Бу хәстәлик саг аг чијәрдә, сола нисбәтән даһа чох тәсадүф едир, онун ән чох сечдији јер саг аг чијәрин ашағы пајыдыр, бир вә ја бир нечә камералы олур. Бә'зән рентгенограмда көрүнән тәккамералы ехинококк көлкәси операсија заманы бир нечә камералы олдугу мүәјјән едилир (Ә. Әлизадә).

Ехинококк систинин бронхла әлагәли олуб-олмамасына көрә, онун кедиши 2 дөврә бөлүнүр: 1) гапалы форма — бу заман сис-

тин бөјүклүјүнә бахмајараг, бронхла әлагәли олмамасы нәтиҹәсиндә клиник кедишиндә мүәјјән кәскинлик мүшаһидә олунмур; 2) ачыг форма — ехинококк систинин капсулу бронха ачылдығына көрә, онун клиникасы ағыр кедишли олур (шиддәтли өскүрмә, тәнкнәфәслик, чохлу иринли вә ја ганлы бәлғәм ифраз олунур). Макроскопик муајинәдә гыз говугҹуглары, хитин гишасы, микроскопик муајинәдә исә—гармагҹыглары вә сколексләри тапмаг мүмкүн олур.

Шәкил 128. Ағ ҹијәрин икитәрәфли ехинококкозу (*өз мушаһидәмиз*).

Ағ ҹијәр ехинококкозу узун сүрән хәстәлик олдуғуна көрә, онун клиник кедишини 4 дөврә (J. С. Мартикјан) бөлмәк олар: 1) симптомсуз дөвр — ехинококк хәстәлијинин олмасына бахмајараг, хәстәлик симптомсуз кечир; 2) илкин әламәтләрин баш вермәмәси дөврү; 3) ајдын симптомлар дөврү; 4) ехинококк хәстәлијинин ағырлашма дөврү. Хәстәлијин ибтидаи дөврү, јә'ни симптомсуз дөврү ушагларда, бөјүкләрә нисбәтән, гыса мүддәт (1—2 ил) сүрүр. Ушаглар гејри-мүәјјән шикајәтләр едир, онлар арыглајыр, үмуми әзкинлик, сүстлүк, инкишафдан галма, рәнкин солғунлуғу нәзәри ҹәлб едир. Ехинококк систи бөјүдүкҹә, онун әтрафында чүз'и реаксија әламәтләри дә артмаға башлајыр. Бу вахт әввәлләр өзүнү чох һисс едилмәз дәрәҹәдә көстәрән гуру өскүрәк вә көкс гәфәсиндә гејри-мүәјјән күт ағрылар олур.

Хәстәлик олан тәрәфдә ағырлыг, санки көкс гәфәсинин сыхылмасы һисс олунур. Бунлар систләрин сүр'әтлә бөјүмәси илә әлагәдар оларағ күҹләнир. Систләр јумурта бојда олдугда, онлары физики үсулла да мүәјјән етмәк олур. Сәс титрәмәсинин нормаја нисбәтән зәифләмәси, перкуссијада натамам күтлүк әламәтләри мүәјјән едилир. Ушаг јашларынын хүсусијјәтинә көрә, сәтһә јахын јерләшән ағ ҹијәр ехинококку заманы әтраф тохумалар илтиһаба сәбәб олдуғуна көрә, аускултасијада хырылтылар вә ја везикулјар тәнәффүс зәиф шәкилдә ешидилир. Бә'зән ехинококк систи чох бөјүдүјү үчүн, көкс гәфәсинин симметријасы позулур, хәстә тәрәфдә габырғаларарасы саһә кенишләнир; гулаг асдыгда үрәк тонунун ехинококк мајеси саһәсинә нәгл олунмасы мүәјјән олунур (М. С. Астров әламәти). Бә'зән гуру өскүрәк илә ганһајхырмаја (haemoptoe) раст кәлирик. Гапалы формада ренткеноскопијада вә ренткенограмда дәјирми вә ја овал формада бир көлкә көрүнүр ки, бунун һүдудлары кәскин шәкилдә мәһ-

дудлашыр (шәкил 128). Рентгенограмда сәһв етмәмәк үчүн, ексудатив вә гуру плевритләри диференсасија етмәк лазымдыр.

Сероложи реаксијадан ән чох диагностик әһәмијјәт газананы Катсони реаксијасыдыр. Ағ чијәр ехинококкунун 90%-и мүсбәт нәтичә верир. Әлавә олараг, Вејнберг реаксијасы да гојулмалыдыр.

Ганын мүајинәсиндә һипохром анемијаја, лејкоситләрин артмасына (һиперлејкоситоз), еозинофилијаја вә ЕЧР-нин артмасына раст кәлирик.

Хәстәлијин **диагнозуну** гојмаг үчүн бөјүк ушаглардан вә валидејнләрдән диггәтлә анамнез топламаг лазымдыр (ушагларын итләрлә ојнамасы вә и. а.). Бүтүн бу әламәтләрин олмасына бахмајараг, ушаглар актив олмагла, өзләрини јахшы һисс едирләр, бу да диагнозун гојулмасыны чәтинләшдирир.

Ағ чијәр ехинококкозунун ачыг формасы олдугда, јә'ни онун бронха дешилмәси заманы санки сағлам көрүнән ушағын вәзијјәти бирдән-бирә ағырлашыр. Шиддәтли өскүрмә башлајыр, һајгырмада ехинококк мајеси илә бәрабәр капсулун (хитин гишасынын) гырынтыларыны вә гыз говугчугларыны көзлә көрмәк олур. Ехинококк капсулу бронх васитәси илә бошалдыгдан сонра, өскүрмә гисмән азалыр, ушаг ағыр вәзијјәтдән чыхыр. Ағ чијәр ехинококкозунун ағырлашмаларындан онун плевра бошлуғуна, перикарда, јемәк борусуна вә гарын бошлуғуна ачылмасыны, систин иринләмәсини көстәрмәк олур. Бүтүн бу ағырлашмаларын өзләринә мувафиг клиник кедишләри вардыр.

Мүаличәси. Ағ чијәр ехинококкозунун радикал мүаличәси чәрраһи үсулдур. Гапалы форма олдугда, әсас принсип — бирмоментли ехинококкектомија етмәклә, фиброз капсул да чыхарылыр, галан бошлуға тампонада едилир вә ја тикиш гојулур. Бизим клиникада фиброз капсул чыхарылдыгдан сонда тикиш гојулур. Дүзкүн апарылан үмуми кејитмә вә чәрраһи әмәлијјатдан сонра хәстә ушаглар 100% сағалырлар.

Аг чијәр систләри.

Ушагларда аз тәсадүф едилир. Анаданкәлмә вә газанылма олур. Газанылма аг чијәр систләри, анаданкәлмә формаја нисбәтән чох раст кәлмәклә, бронхун вентилјасијасынын позулмасындан (пневмонијалардан) башлајыр. Анаданкәлмә аг чијәр систләри исә бронхун инкишафынын позулмасындан төрәјир. Систләр тәк вә ја чох олур. Систләрин бөјүклүјү мүхтәлиф олур, бә'зән исә көкс гәфәсинин бир тәрәфини тамамилә тута биләр. Систин ичәрисиндә һава, маје вә һәтта ирин дә ола биләр. Бә'зән пневмонијанын сорулмасындан рентгенограмда сист мүәјјән едилир, лакин белә формада систләр бир нечә һәфтәдән сонра сорулуб кедир, бунлара јалан аг чијәр систләри дә дејилир. Клиник кедиши симптомсуздур, лакин ағырлашанда (аг чијәрә

тəзјиг етдикдə, иринлəмəдə, плевра бошлуғуна ачылараг пневмоторакс төрəтдикдə) өзүнү көстəрир.

Мүаличəси — чəрраһи үсулла олур. Сист олан ағ чијəрин сегменти вə ја пајы реаксија едилир.

Анаданкəлмə диафрагма дəбəлији.

Анаданкəлмə диафрагмал дəбəлик јени доғулмуш һəр 1700 нəфəр ушағын бириндə тəсадүф едир (С. Ј. Долетски, 1960). Диафрагманын гүсурлу инкишафы нəтичəсиндə тəбии вə патоложи (сүн'и) дəликлəрдəн гарын бошлуғу органларынын көкс бошлуғуна кечмəсинə вə ја назиклəшмиш һиссəсинин көкс бошлуғуна доғру габармасына анаданкəлмə диафрагмал дəбəлик дејилир.

Диафрагмал дəбəлијин кисəси (перитон вə ја плевра гишасы һесабына) оларса — һəгиги, олмазса — јалан диафрагма дəбəлији адланыр (шəкил 129*а*).

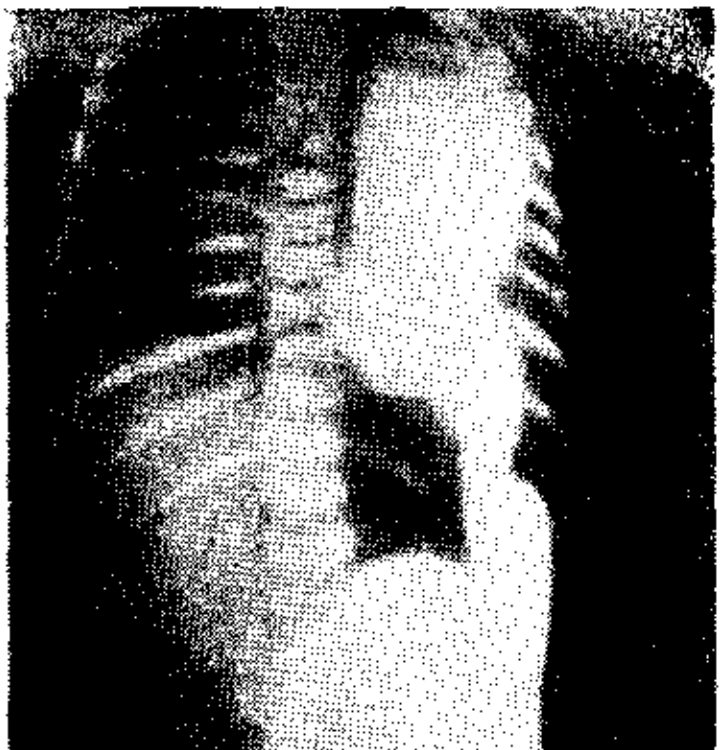

Шəкил 129 *а*. Анаданкəлмə диафрагма дəбəлијинин контраст маддə илə рентгеноложи мүајинəси (*өз мүшаһидəмиз*).

Диафрагма дөлүн инкишафынын илк дөврүндəн башлајараг инкишафдан галарса, јалан дəбəлик төрəјир. Бу заман гарын бошлуғу органлары јаранмыш дефектдəн көкс бошлуғуна кечəчəкдир. Инкишафдан галманын сонракы дөврлəриндəн башлајарса, көкс бошлуғу плевра вə ја перитон гишасындан тəшкил олунмуш назик пəрдə илə (əзəлə вə вəтəр тəбəгəси олмур) гарын бошлуғундан ајрылачаг. Гарын бошлуғу органлары плевра бошлуғуна кечəрсə, назик пəрдə (дəбəлик кисəси) илə өртүлү олачаг, буна һəгиги диафрагмал дəбəлик дејилир. Диафрагмал дəбəлијин јерлəшмəсинə көрə, о, 3 група бөлүнүр: а) диафрагманын өзүндə јерлəшəн; б) јемəк борусу дəлијиндə (foramen oesophageum) олан; в) парастернал дəбəликлəр. Əн чох тəсадүф едəн диафрагмал дəбəлик арха-јан тəрəфдə (foramen Bochdaleky) əн сејрəк формасы исə ретростернал наһијəдə (faramen Larrcy) тəсадүф едир. Саға нисбəтəн, солда 4—5 дəфə чох олур. Јалан диафрагмал дəбəлик 90% мүшаһидə едилир.

Диафрагманын газанылма (травмадан, партлама, јараланма нəтичəсиндə төрəјəн) дəбəлијинə дə раст кəлмəк олур, лакин бу ушаг јашларында аз мүшаһидə едилир.

Диафрагма релаксасијасы — диафрагманын бир гүббәсинин анчаг бир пәрдәдән (плевра вә ја перитондан) тәшкил олунараг, көкс бошлуғуна доғру габармасына дејилир.

Клиникасы. Клиник әламәтләр диафрагмал дәбәлијин диаметриндән асылыдыр, кичик олдугда диагнозун гојулушу чәтинләшир. Характер әламәти — гарын бошлугу органларынын (мә'дә-бағырсаг, далаг, гара чијәр) көкс бошлуғуна кечмәсиндән, ағ чијәри сыхмагла үрәји саға итәләмәсиндән (сағүрәклилик) төрәјән әламәтләрдир.

Әсас әламәт — ушаг доғулан кими мүшаһидә олунан сианоз әламәтидир. Бу тутмалар шәклиндә, хүсусән сүдәммә вә ағлама заманы даһа ајдын мүшаһидә олунур. Өскүрмә, тәнкнәфәслик мүәјјән едилир. Мә'дәнин плевра бошлуғуна доғру дартылмасы, удманын чәтинләшмәси, гусма вә өскүрмә верә биләр. Објектив мүајинәдә үрәјин солдан сағa кечмәси нәтичәсиндә декстрокардија, үрәк күтлүјү вә тонлар сағда мүәјјән едилир. Ағ чијәрин аускултасијасы заманы солда (дәбәлик олан тәрәфдә) везикулјар тәнәффүсүн зәифләмәси вә ја олмамасы, диггәтли олдугда исә мә'дә вә ја бағырсаг курултусу (перисталтика) ешидилир.

Ушаглары шагули вәзијјәтдә тутдугда, асфиксија әламәтләри азалыр, һәтта јох ола биләр. Ири ушаглар көкс гәфәси долдуғундан (органларын көкс бошлуғуна кечмәсиндән), күт ағрыдан (көбәкдән солда, габырғадан базуја гәдәр) шикајәтләнирләр. Белә ушагларда даими оксикен чатмамазлығы олдуғундан, онлар дүзкүн инкишафдан галырлар (С. Ј. Долетски).

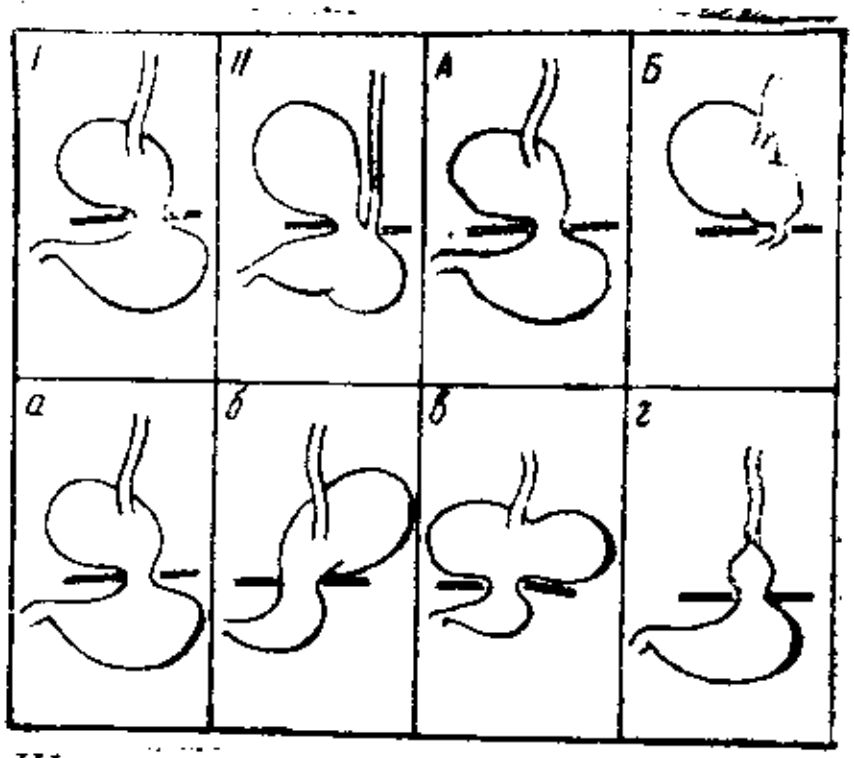

Шәкил 129 *б*. Јемәк борусу һәлгәси дәбәлијинин формалары (*С. Ј. Долетскидән*).

Диагнозун тәсдиг едилмәси үчүн рентгеноложи мүајинә апармаг лазымдыр. Үмуми мүајинәдә, үрәјин јерини солдан сағa доғру дәјишмәси, көкс бошлуғунда бағырсаг илкәкләринин вә мә'дәнин һава илә долу үфги маје сәвијјәси мүәјјән едилир. Кичик ушагларда диагнозу мүәјјән етмәк үчүн, контраст маддә (јодолипол, липоидол) зондла мә'дәјә 5—7 *мл* мигдарында јеридилир (К. Ә. Баиров). 2—3 саат кечдикдән сонра бағырсаға кечән контраст маддә бағырсагла көкс гәфәсиндә мүәјјән едилир, бу да диагнозу тәсдиг едир.

Диафрагманын јемәк борусу дәлијинин сүрүшән дәбәлији, онун башга формалы дәбәликләринә нисбәтән аз тәсадүф етмир (шәкил 129*б*). Диафрагманын нормал инкишаф етдији шәраит-

дә јемәк борусунун мә'дәнин кардиал һиссәсинә ачылан саһәси диафрагманын алтында галыр. Лакин инкишафдан галанда, диафрагманын јемәк борусу дәлијиндән мә'дәнин бир һиссәси көкс бошлугуна өз јерини дәјишәрәк, онун сүрүшән дәбәлијини әмәлә кәтирир.

Мә'дәнин белә формада јеринин дәјишмәси онун ширәсинин јемәк борусуна тулланмасына сәбәб олур, нәтичәдә онун тә'сириндән (хүсусән, туршуларын) јемәк борусу дивары илтиһаблашыр, хораја чеврилир, чапыглашараг даралмаја сәбәб олур.

Диафрагмал дәбәлијин ағырлашмалары: а) асфиксијанын артмасы нәтичәсиндә јени доғулмуш ушагларда илк күнләрдә өлүм баш верир; б) сонракы дөврләриндә исә диафрагмал дәбәлијин боғулмасы баш верә биләр. Бу заман мә'дә-бағырсаг системиндә тутулма әламәтләри, сол габырғаалтында — ағры, онун сол базуја иррадасија вермәси мүшаһидә едилир.

Мүаличәси чәрраһи үсулла олмалыдыр. Јени доғулмуш ушагларда һәјати көстәриш варса, дәрһал чәрраһи мүаличә едилмәлидир. Тә'чили операсијаја көстәришләрдән бири дә онун боғулмуш формасыдыр. Операсија ендотрахеал наркоз илә едилмәлидир. Дәбәлији тикмәк үчүн трансабдоминал вә ја трансторокал кәсикдән истифадә едилмәлидир. Гарын бошлуғу тәрәфдән апарылан кәсик дә мәсләһәтдир. Дәбәлик дәлијиндән көкс бошлуғуна кечән гарын бошлуғу органлары еһтијатла вә асанлыгла гарын бошлуғуна гајтарылыр, дефект исә тикилир. Әкәр дефекти тикмәк мүмкүн олмазса, ону бағламаг үчүн далаг, гара чијәр, башга органлар вә ја әзәлә—фассијадан дилим шәклиндә истифадә едилмәлидир.

С. Ј. Долетски, сон заманлар дефектин бөјүклүјүнү нәзәрә алараг, ону багламаг үчүн капрон тордан истифадә етмәји тәклиф етмишдир (аллопластика).

V ФӘСИЛ

ҮРӘЈИН ВӘ МАКИСТРАЛ ГАН ДАМАРЛАРЫНЫН ЧӘРРАҺИ ХӘСТӘЛӘНМӘЛӘРИ.

Үрәјин вә макистрал ган дамарларынын анаданкәлмә гүсурлары.

Һәр 1000 нәфәр јени доғулмуш ушагдан 2—5-дә үрәјин вә ган дамарларынын анаданкәлмә гүсурлары мүшаһидә едилир. Сон заманларын статистикасы һәмин рәгәмин хејли артдығыны көстәрир.

Үрәјин вә ган дамарларынын анаданкәлмә гүсурлу олмасынын һәгиги етиолокијасы там мә'насы илә бәлли дејилдир.

Үрәјин вә ган дамарларынын мүхтәлиф комбинасијалар тәшкил едән анаданкәлмә гүсурлары груплашдырылараг ашағыдакы тәснифат тәклиф олунур: 1) сианозсуз гүсурлар — белә дефектләрдә веноз вә артериал ган бир-биринә гарышмыр. Мәсәлән, stenosis art. pulmonalis, stenosis isthmus aortae; 2) потенсиал сианозлу гүсурлар — веноз ган артериал системиндәки гана гарышмыр, лакин пневмонијалар заманы кичик дөвранда ган тәзјиги артдыгда, веноз ган артериал гана гүсур олдуғу һиссәдән кечәрәк гарышыр. Белә гүсурлара мә'дәчикләр вә гулагчыглар арасындакы аракәсмәдә дәлик олмасы вә артериал ахачағын ачыг галмасы аид ола биләр; 3) даими сианозлу гүсурлар — веноз гана даима артериал ган гарышыр; Фалло триадасы, тетрадасы вә пентадасы, Ејзенменкер симптомокомплекси вә с. гүсурлар.

Үрәк вә ган дамарлары гүсурлары хәстәлијинин диагнозуну гојмаг үчүн мүхтәлиф објектив мүајинә үсуллары тәтбиг едилир. Үрәк-дамар системи гүсурларынын типик диагнозуну гојмаг үчүн, бир чох мүрәккәб објектив мүајинә үсуллары вардыр ки, бунлардан анкиокардиографијаны, електрокардиографијаны, үрәјин зондланмасыны, фонокардиографија вә башгаларыны көстәрмәк олар.

Анкиокардиографија.

Венаја контраст мәһлуллар (кардиотраст, тријотраст) јеритмәклә, үрәјин вә ган дамарларынын ренткеноложи мүајинәсинә а н к и о к а р д и о г р а ф и ј а дејилир.

Мүајинәдән 1—2 күн габаг ушағын јода гаршы һәссаслығы јохланыр (вена дахилинә 35% кардиотраст мәһлулундан 1—3 *мл* јеридилир). Јодизм әламәтләри: өдем, өврә, зөкәм баш верәрсә, бу мүајинәдән истифадә етмәк олмаз. Онун һәр *кг* чәкисинә 1,0 *мл* 70% вә ја 50%-ли кардиотраст мәһлулундан вена дахилинә јеридилир, бунун үчүн габагчадан дирсәк ојнағынын өн сәтһини јерли анестезија (sol. novocaini 0,25%-ли 10—15 *см*) етдикдән сонра дирсәк венасы ачылыр. Ики дәфә дистилля едилмиш су илә јујулмуш шприсә, мүајинә олунан ушағын бәдән чәкисинә мүвафиг олараг контраст мәһлул (бәдән температуруна бәрабәр) долдурараг венаја 2—3 санијә мүддәтиндә јеритмәклә 6—10 санијә мүддәтиндә 5—6 шәкил (рентгенограм) чәкилмәлидир.

Контраст мәһлулу јеритдикдә, контраст 1 санијәдә јухары бош венадан кечәрәк сағ гулагчыға төкүлүр (шәкли алыныр), 2—3-чү санијәдә орадан сағ мә'дәчијә, ағ чијәр артеријасына кечир; 6—10-чу санијәдә исә сол гулагчыға, сол мә'дәчијә вә аортаја кечәрәк үрәјин, она дахил вә харич олан дамарларын контраст шәкли серијаларла чәкиләрәк рентгенограмда мүәјјән едилир. Бу заман үрәк вә ган дамарларынын гүсурларына мүвафиг јухарыдакы ардычыллыг позула биләр. Мәсәлән, Фалло триадасында контраст маддә сағ гулагчыгдан сол гулагчыға кечә биләр.

Бә'зи ушаглара кардиотраст мәһлулу јеритдикдән сонра, онларда баш кичәлләнмә, гыздырма, өјүмә, өскүрмә әламәтләри, һәтта мүвәггәти олараг шүурун итмәси баш верир. Вәрәм, бөјрәк, гара чијәр хәстәликләри вә аллеркија хәстәликләри белә мүајинә үчүн әкскөстәришдир.

Үрәјин вә макистрал ган дамарларынын зондланмасы.

Үрәк вә ган дамарларынын гүсурлу инкишафы заманы диагнозу мүәјјән етмәк үчүн, зондланма үсулу тәтбиг едилир. Дирсәк венасы сексијасындан сонра диаметри 1—4 *мм* олан хүсуси зонду јеридиб, үрәк вә макистрал ган дамарларына дүшмәк олур. Сон заманлар аорта чатмамазлығында мүајинә мәгсәди үчүн зонду артеријa (буд, базу артеријалары) васитәси илә јеритмәјин јахшы нәтичәсини гејд едирләр (А. А. Вишневски). Зондла үрәјә дахил оларкән онун јолунун истигамәтини өјрәнмәклә бәрабәр, ејни заманда: а) үрәк бошлугларында тәзјигләри өлчмәли; б) ганда олан газларын (оксикен, карбон газы) тәркибини вә мигдарыны өјрәнмәк үчүн һәр бошлугдан ган көтүрмәли; в) үрәкдахили електрокардиограм алынмалы; г) үрәјин ајры-ајры бошлугларынын анкиокардиографијасыны етмәклә диагнозун мүәјјән едилмәси асанлашдырылыр.

Баш верәчәк ағырлашмаларын гаршысыны алмаг үчүн, зонд илә бирликдә 50 *мл* физиоложи мәһлулда һәлл олунмуш 3000 ваһид һепарин ган дамарына дамчы-дамчы јеридилмәлидир. Зондлама заманы дамарын спазмыны арадан галдырмаг үчүн 3—5 дәгигә габаг вена дахилинә 10—15 *мл* 0,5%-ли новокаин мәһлулу вурмаг лазымдыр. Дамарларын вә үрәјин зондланма илә мүајинәси 2—3% һалда ағырлашма төрәмәсинә сәбәб олур.

Кәскин иринли перикардит (Pericarditis purulenta).

Ушаглар арасында кәскин иринли перикардитә аз тәсадүф едилир. Әмәлә кәлмәсинә көрә ики формаја: а) илкин вә б) икинчили перикардитләрә ајрылыр.

Шәкил 130. Иринли плеврит вә ирнили перикардит (*өз мүшаһидәмиз*).

Илкин перикардит перикардын вә үрәјин јараланмасынын инфексијалашмасы нәтичәсиндә инкишаф едир. Икинчили ирнили перикардит исә ушагларда олан кәскин ирнили илтиһаб (плеврит, остеомиелит, сепсис) хәстәликләринин ағырлашмасы кими баш верир.

Клиникасы. Хәстәнин вәзијјәти ағыр олмагла, о, үрәк наһијәсиндәки ағрыдан шикајәтләнир. Ағрынын дәрәчәси перикардда кедән илтиһабын характери вә онун бошлуғуна топланан ирнили мајенин мигдары илә әлагәдардыр. Тәнкнәфәслик јалныз хәстә отураг вәзијјәт алдытда гисмән јүнкүлләшир, хәстә узанан кими дәрһал шиддәтләнир. Үрәјин һүдудлары перикард бошлуғуна топланан ирнили маје һесабына олараг, саға вә сола доғру бөјүјүр. Перкуссија заманы ајдын күтлүк мүәјјән едилир. Белә күтлүк даирәсиндә үрәк вурғусу мүәјјән едилә билмир, ја да чох зәиф шәкилдә мүәјјән едилир. Үрәк күтлүјү үчбучат шәк-

линдә олмагла, гаидәси ашағыја бахыр, чох вахт гара чијәр күтлүјү илә гарышыр. Аускултасија заманы үрәк тонлары зәифләмиш олур вә ја һеч ешидилмир. Бә'зән перикардын сүртүнмә күјү ешидилир. Перикард бошлуғуна иринли маје сүр'әтлә топланарса, үрәк фәалијјәтинә мәнфи тә'сир көстәрәрәк, онун функсијасыны позур, маје тәдричән топландыгда исә, үрәк адаптасија етдијиндән, һәтта мајенин чох олмасына бахмајараг өз функсијасыны позмадан ишләјир. Үрәк функсијасы зәифләдијинә көрә, нәбз тез-тез вурур, долғунлуғу азалыр, ушагда тәнкнәфәслик, сианоз башлајыр. Белә әламәтләр үрәк тампонадасыны хатырладыр. Хәстәлик әксәрән һәрарәтлә башлајыр. Ганда һиперлејкоситоз олур.

Диагнозун гојулмасы үчүн рентkенoложи мүајинә вә перикард пунксијасынын бөјүк әһәмијјәти вардыр. Пунксија илә мајенин характери, микрофлорасынын нөвү вә онун антибиотикләрә һәссаслығы мүәјјән едилир. Перикард пунксијасы 3 нөгтәдән едилмәлидир: 1) солда III—VI габырғалар арасында, көкс сүмүјү кәнарында; 2) сағда һәмин локализасијада, көкс сүмүјү кәнарында вә нәһајәт, 3) ашағыда, хәнчәрәбәнзәр чыхынты алтында (шәкил 131).

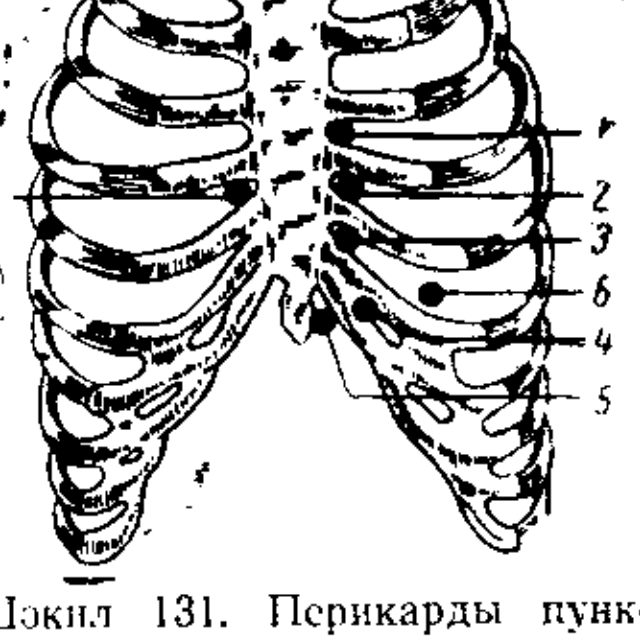

Шәкил 131. Перикарды пунксија етмәк үчүн нөгтәләр.

Мүаличәси. Хәстәлијин диагнозу мүәјјән едилдикдән сонра, пунксија едилмәклә ирин максимал дәрәчәдә харич едилир вә антибиотикләр јеридилир. Әкәр 2—3 дәфәдән сонра бу үсул тә'сирли олмазса, перикарда дренаж борусу гојулур, ирин даима харич едилир. Ирин гаты олдугда, В. М. Минтс үсулу илә перикардиотомија ичра едилир. Кәсик солдан хәнчәрәбәнзәр чыхынтынын бучағындан башланыб, VII габырға гығырдағы кәнары илә, онун сүмүк һиссәсинә гәдәр чатдырылыр. Гығырдаг, сүмүкүстлүјү резексија едилдикдән сонра габырғаарасы дамарлар бағланыр вә перикард бошлуғу ачылараг, ора резин дренаж кечирилир; дренаж ики тикишлә дәријә тәсбит едилир.

Артериал ахачағын ачыг галмасы (тутулмамасы)—Ductus arteriosus (Botalli) percistens.

Дөлүн ана бәтниндә олдуғу дөврдә ағ чијәр артеријасы илә аорта арасында ахачаг (әлагә) вардыр ки, буна артериал ахачаг дејилир. Ганын чох һиссәси бунун васитәси илә сағ мә'дәчикдән ағ чијәр артеријасына дејил, аортанын енән һиссәсинә төкүлүр.

Анатомик гурулушуна көлинчә, артериал ахачаг ән чох ағ чијәр артеријасынын шахәләндији јердән башлајараг аорта гөв-

сунун ашағы һиссәсинә ачылыр вә перикарддан кәнарда (екстраперикардиал) јерләшир. Артериал ахачағын узунлуғу 9—12 *мм,* ени 6—20 *мм*-дир (А. Н. Бакулев). Формасына кәлинчә чох вахт силиндрик олур (шәкил 132). Ушаг нормал доғулдугда вә илк тәнәффүс акты башландыгда, артериал ахачаг тутулур (облитерасија олур) вә нәтичәдә бағa чеврилир (ligamentum arteriosum).

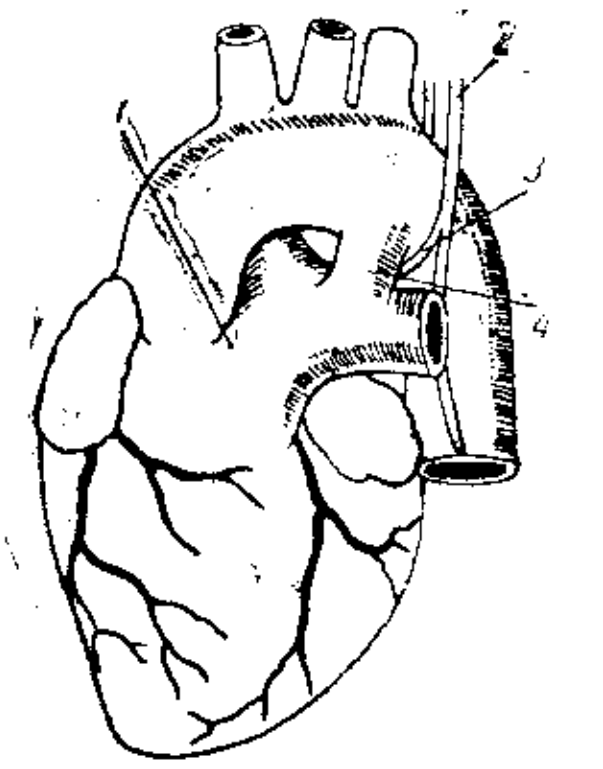

Шәкил 132. Артериал (Боталл) ахачағын ачыг галмасы:
1—ағ чијәр артеријасы; 2—3—азан вә гајыдан гыртлаг синирләри; *4*—артериал (Боталл) ахачағын бирләшмәси.

Инкишафдан галма нәтичәсиндә ахачаг битишмир (облитерасија олмур) вә ушағын үрәјиндә бир чох дәјишикликләрә сәбәб олур. Н. Қ. Галкинин мә'луматына көрә, артериал ахачағын ачыг галмасы гүсуру бир јашлы ушагларда — 10%, бир јашындан 10 јашына гәдәр ушагларда исә 2,5% һалда тәсадүф едир. Артериал ахачағын ачыг галмасы гүсуру чох вахт башга гүсурлар илә бирликдә тәсадүф едир.

Клиникасы. Хәстәлијин клиник кедиши ахачағын диаметриндән асылыдыр. Үрәјин һәр систоласы заманы аортадан ганын бир һиссәси артериал ахачағын диаметринә мүвафиг олараг ағ чијәр артеријасына кечәрәк, орадакы ган тәзјигини артырыр. Нәтичәдә кичик ган дөвранында артан тәзјигин өһдәсиндән кәлмәк үчүн сағ мәдәчијин дивары һипертрофијалашыр вә кенәлир. Әкәр артериал ахачағын диаметри кичик оларса, хәстәләр буну билмәдән дә јашајырлар. Сәбәби одур ки, кичик диаметрә малик олан ахачаг хәстәдә субјектив әламәтләр төрәтмир. Белә ушаглар солғун, арыг вә зәиф инкишаф етмәклә, үрәк дөјүнмәсиндән, тәнкнәфәсликдән вә үрәк наһијәсиндәки ағры һиссијјатындан шикајәтләнирләр. Физики иш заманы тәнкнәфәслик артыр, јорғунлуг вә баш кичәлләнмә мејдана чыхыр.

А. П. Бијезинин мүшаһидәләринә көрә, һәтта үрәк астмасы әламәтләри дә ола биләр. Үрәјин муајинәсиндә, үрәк вурғусунун кениш саһәјә јајылмасы мүәјјән олунур, сағ мә'дәчијин һипертрофијасы вә кенәлмәси нәтичәсиндә һүдудларынын бөјүмәси мүәјјән олунур. Аускултасијада солда II—III габырғалар арасында систолик күј (пишик мырылтысы) вә икинчи тонда аксент ешидилир. Бунларын сәбәби һәм систола вә һәм дә диастола заманы ағ чијәр артеријасына нисбәтән аортада тәзјигин јүксәк олмасына көрә ганын (аортадан) ағ чијәр артеријасына кечмәсидир. Үрәјин һәр јериндә систолик-диастолик күј фасиләсиз олараг зәиф шәкилдә ешидилир, лакин бу күј систола заманы даһа ајдын ешидилир. Арыг ушагларда гарын аортасына тәзјиг етдикдә, күј күчләнир вә ајдын сурәтдә ешидилир. Систолик артериал тәзјиг нормада галдығы һалда, ачыг галан ахачағын

диаметриндән асылы олараг, диастолик ган тәзјиги азалыр. Бунларын арасында олан фәрг чивә сүтуну үзрә 40 *мм*-дән чох олур.

Рентгеноскопијада — сағ мә'дәчијин вә ағ чијәр артеријасынын нормаја нисбәтән чох бөјүмәси көрүнүр.

Анкиокардиограмда долма дефекти илә бәрабәр, ағ чијәр артеријасынын контраст маддә илә долмасы да көрүнүр. Аортографик мүајинәдә исә аорта гөвсүндән јеридилмиш контраст маддәнин ачыг галмыш артериал ахачагдан ағ чијәр артеријасына кечмәси көрүнүр ки, бу да дүзкүн диагнозу мүәјјән едир. Шүбһәли һалларда үрәк зондла мүајинә едилир: зонд ағ чијәр артеријасына чатаркән артериал ахачаг васитәси илә аортаја кечир. Хәстәлијин клиник кедишиндә инфексијанын бөјүк ролу вардыр. Стафилококк инфексијасы ахачағын өзүндә јерләшәркән, орадан үмуми ган дөвранына кечир, үрәкдә ендокардит вә бә'зән септик ендартериит төрәтмәклә хәстәдә ағыр вәзијјәт јараныр. Сепсис баш вердикдә, хәстәдә үрәк декомпенсасијасы башлајыр, просес өлүм илә гуртарыр.

Мүаличәси анчаг чәрраһи үсулладыр вә артериал ахачағы бағламагдан ибарәтдир (бу операсијаны илк дәфә 1938-чи илдә Р. Гросс вә сонралар исә Штамм ичра етмишләр). Артериал ахачаг 2 үсулла бағланылыр: 1) ендотрахеал ефир-оксикен наркозу илә торакотомија едилир, артериал ахачаг әтраф тохумалардан ајрылыр вә сапла бағланылыр; 2) Р. Гроссун үсулу илә ахачаг кәсилдикдән сонра, онун һәр ики — аорта вә ағ чијәр артеријасы һиссәси тикилир. Сонра көкс гәфәси гат-гат тикилир вә плевра бошлуғундан һава харич едилир. Операсија јахшы нәтичә верир, там сағалма олур (Ј. Н. Мешалкин, А. Н. Бакулев, Б. В. Петровски, П. А. Купријанов, И. К. Мурашов, Р. Гросс вә башгалары). Операсијадан сонра өлүм 1—2%-ә бәрабәр олур.

Фалло тетрадасы (Tetrada Fallot).

Бу чүр үрәк гүсуру сианотик (көј типли) үрәк-дамар гүсурларына аид олмагла, ашағыдакы комплекс дефектләрдән тәшкил олунур: а) ағ чијәр артеријасынын стенозу вә ја атрезијасы; б) сағ мә'дәчијин һипертрофијасы; в) мә'дәчикләрарасы чәпәрин тамам олмамасы; г) аортанын сағда јерләшмәси. Үрәк гүсурлары арасында Фалло тетрадасы ән чох тәсадүф олунур (50%-дән 70%-ә гәдәр). Үрәјин гүсурлу јаранмасынын вә инкишафынын әсас сәбәби, А. Н. Бакулев вә Ј. Н. Мешалкинин фикринә көрә, үрәк булбусунун дүзкүн формада инкишаф етмәмәсидир. Сианозун әмәлә кәлмәсинин сәбәби—ағ чијәр артеријасынын дараллмасы илә сағ мә'дәчијин ганы, мә'дәчикләрарасы чәпәрдә олан дефектдән сол мә'дәчијә вә јухарыја аортаја кечмәсидир, јә'ни «оксикенсиз» галан мә'дәчик ганы кичик ган дөвранына көрмәдән бөјүк ган дөвранына дүшүр ки, бу да сианоза сәбәб олур.

Клиник мәнзәрәси. Белә ушаглар инкишафдан галырлар. Онларда тәнкнәфәслик баш верир вә бу чох вахт онлары мәчбури

әјилмиш вәзијјәтдә сахлајыр. Сакит вәзијјәтдә сианоз әламәти азалыр, һәрәкәт заманы исә артыр. Әкәр кәскин дартылма олурса, кичик дөврана ганын кечмәмәси үзүндән сианоз кәскинләшир, бу да еритроситләрин артмасына (6 000 000—7 000 000), һемоглобинин артмасына (125—150%), ганын сувашганлығынын (өзлүлүјүнүн) артмасына сәбәб олур; үрәјин һүдудлары бөјүјүр, онун формасы «туфли»ни хатырладыр (Б. В. Петровски), үрәјин зирвәсиндә, хүсусән III габырға арасында систолик күј ешидилир. Ушаг бөјүдүкчә, бармагларынын формасы дәјишир, «нағара чубуглары» шәклини алыр. Електрокардиограмда ајдын декстрограмма, «сағтәрәфлилик» мүәјјән едилир. Рентгенограмда үрәк зирвәси бир аз галхмыш узунбоғаз чәкмә формасында көрүнүр; үрәк әзәләсиндә әһәмијјәтли дәјишикликләр көрүнүр, «декстрограмма» — «сағ тәрәфинин бөјүмәси» мүәјјән едилир. Профил мүајинәдә үрәјин сағ тәрәфинин бөјүмәси даһа ајдын мүәјјән едилир. Анчаг кардиограмда «контрастын јејилмәси» (зәифләмәси) сағ мә'дәчикдә ајдын, ағ чијәр артеријасынын исә зәиф долмасыны көстәрир, бу да дамарын дараллмасы дәрәчәсиндән асылы олур. Хәстә ушаглар бә'зән тутмалар шәклиндә баш верән аноксијадан шүурларыны итирирләр. Ушаглар белә гүсурла чох јашамырлар (анчаг 10—12 јашына гәдәр өмүр сүрүрләр). Өлүмүн әсас сәбәби — бејин ганамалары вә үрәк декомпенсасијасыдыр.

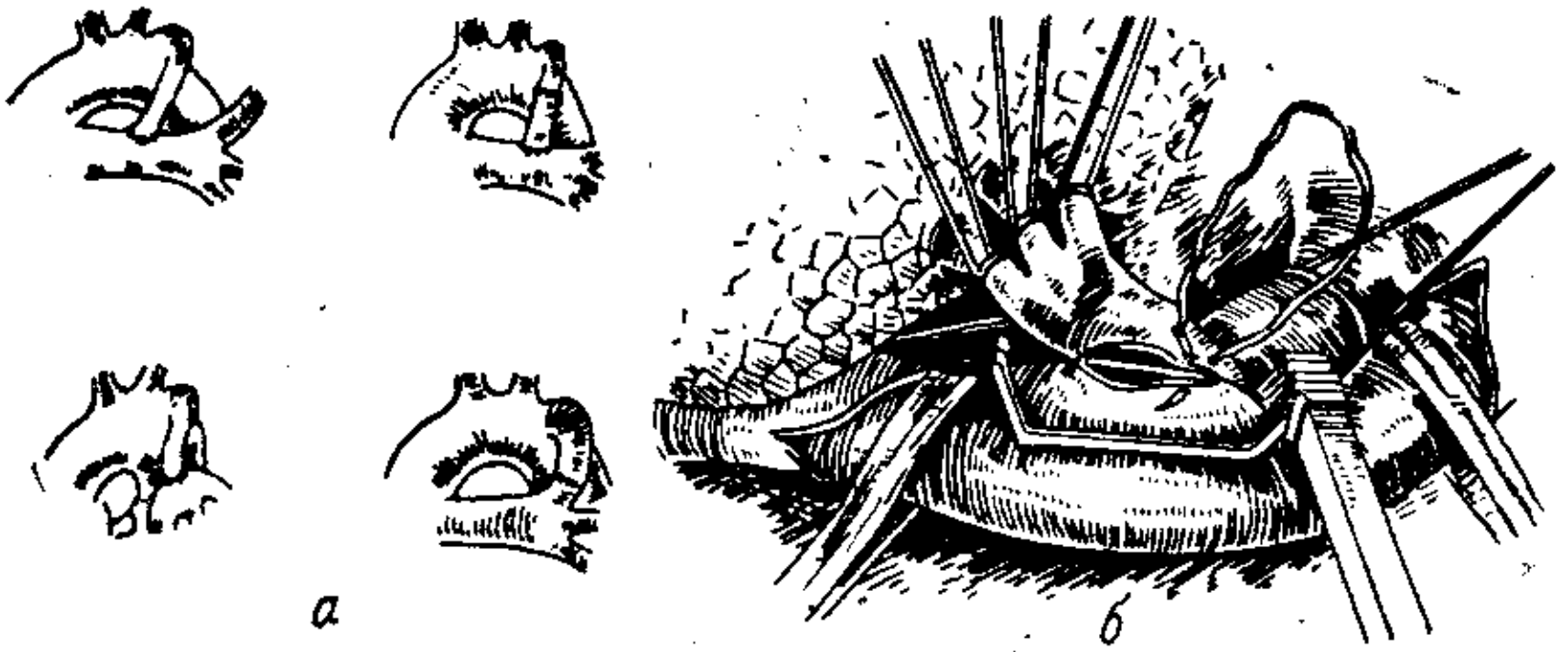

Шәкил 133.

Мүаличәси. Белә ушагларын өлүмү лабүд олдуғуна көрә, чәрраһи мүаличә нә гәдәр тез ичра едилсә, нәтичәси бир о гәдәр јахшы олур. Мүхтәлиф чәрраһи методлар вардыр: 1) көрпүчүк артеријасы илә ағ чијәр артеријасы арасында анастомоз — Блелок — Таусиг (Blalock — Taussig) үсулу; 2) ағ чијәр артеријасынын сол шахәси илә аортанын енән һиссәси арасында анастомоз—Поттс (Potts) үсулу (шәкил 133); 3) јухары бош вена илә ағ чијәр артеријасы анастомозу, кавапулмонал анастомоз (J. Н. Мешалкин, Н. К. Галанкин үсулу) вә и. а. Гејд олунан әмәлијјатлар паллиатив үсуллар олдуғуна көрә, анчаг хәстәнин

вэзиjjэтини jахшылашдырыр, лакин эсас үрэк гүсуруну арадан галдырмыр.

Радикал чэрраһи эмэлиjjат «гуру үрэкдэ» ичра олунур. Үрэк ган дөвранындан «ачылыр», ону сүн'и үрэк—апарат эвэз едир. Бу заман мэ'дэчиклэрарасы чэпэрин дефекти тикилир вэ даралмыш аг чиjэр артериjасы кенэлдилир. Һэмин операсиjа 4—5 jашларында ичра едилмэлидир. Өлүм 10—20% олур. J. Н. Мешалкин, Б. В. Петровски, А. А. Вишневски вэ башгаларынын вердиjи мэ'лумата көрэ, радикал операсиjанын нэтичэси jахшы олур.

Мэ'дэчиклэрарасы чэпэрин гүсурлары (Defectus septi ventriculorum).

Мэ'дэчиклэрарасы чэпэр өз инкишафындан галдыгда, онун узуну боjу (эзэлэ вэ jа зарлы һиссэсиндэ) мүхтэлиф өлчүлэрдэ дефект галыр (А. Н. Намазова). Белэликлэ систола заманы сол мэ'дэчиjин ганы саг мэ'дэчиjэ кечэрэк, һемодинамик позгунлуглар төрэjир.

Үрэjин белэ формалы анаданкэлмэ дефектинэ чох заман башга дефектлэрлэ бирликдэ: Фалло тетрадасы, ган дамарларынын, хүсусилэ аортанын саг тэрэфдэ jерлэшмэси илэ гурашыг шэкилдэ вэ jа аjрылыгда (5—10%) раст кэлмэк олур. Дефектин бөjүклүjү һемодинамик позгунлугларын дэрэчэсинэ тэ'сир көстэрир. Систола заманы сол мэ'дэчикдэн ганын бир һиссэси чэпэр дефектиндэн саг мэ'дэчиjэ кечэрэк, орада ганын күтлэсини чохалдыр, бу да саг гулагчыг ганынын саг мэ'дэчиjэ кечмэсини чэтинлэшдирир.

Ушагларда бөjүк компенсатор функсиjанын олмасындан саг мэ'дэчик кенэлир вэ һипертрофиjалашыр, аз вахтдан сонра компенсатор дөвр позулур, чүнки саг мэ'дэчикдэ ган күтлэсинин мигдары кетдикчэ артдыгындан, сол мэ'дэчиjин диастоласы заманы бура ган нэинки сол гулагчыгдан, еjни заманда саг мэ'дэчикдэн дэ кечэчэкдир. Нэтичэдэ сол мэ'дэчик дилататсиjаjа вэ һипертрофиjаjа уграjыр, перкуссиjа заманы үрэjин саг вэ сонрадан сол һүдудларынын бөjүмэси мүэjjэн едилир. Бу чэһэт рентгенограмда даһа аjдын көрүнүр. Солда 3—4-чү габыргалар арасындан гулаг асдыгда, систолик күj ешидилир, бэ'зэн күj пишик мырылтысыны хатырладыр.

Диагнозу мүэjjэн етмэк үчүн анкиокардиографиjа ичра едилир (саг вэ сол мэ'дэчиклэрин кенэлмэси вэ һипертрофиjасы). Үрэjин зондла муаjинэси мэ'дэчиклэрарасы чэпэрин дефекти диагнозунун мүэjjэн олунмасына көмэк едир (саг вэ сол мэ'дэчиклэрдэ тэзjигин нормадан артыг олмасы, саг үрэкдэ олан ганда оксикенин нормадан артмасы вэ jа сол мэ'дэчик ганы оксикенинэ бэрабэрлэшмэси, зондун сол мэ'дэчикдэн, чэпэр дефектиндэн саг мэ'дэчиjэ кечмэси мүэjjэн едилир).

Бә'зән дефект кичик олдугда, клиник әламәтләр өзләрини ајдын көстәрмир вә һемодинамикада позғунлуглар төрәтмир.

Дефект чох бөјүк олмадыгда, операсија заманы (сүн'и ган дөвраны төрәтмәклә «гуру үрәкдә») чәпәрә тикиш гојмагла дефект бағланылыр. Дефект бөјүк олдугда исә пластики үсулла чәпәрин гүсуру бағланылыр.

Фалло триадасы.

Үрәкдә анадан кәлмә даими сианоз формалы 3 комплекс дефектә: ағ чијәр артеријасынын (art. pulmonalis) даралмасы, гулагчыглар арасы чәпәрин дефекти (defectus septi atriorum) вә сағ мә'дәчијин һипертрофијалашмасына **Ф а л л о т р и а д а с ы** дејнлир.

Јени доғулмуш ушагларда Фалло триадасы диагнозу чәтинликлә гојулур, бә'зән башга дефектләрлә бирликдә (ири ган дамарларынын транспозисијасы илә бирликдә) мүшаһидә еднлир. Бу хәстәликдә сианоз олур, үрәк наһијәсинә гулаг асдыгда күјүн ешидилмәси, үрәјин гүсурлу инкишафы үчүн әсас нишанәләрдәндир, чүнки бу заман ушагларда функсионал күј олмур. Бөлә ушагларда бә'зән сианаз күчләнир, асфиксија артыр, тәнәффүс зәифләјир. Тутмалар гуртардыгда исә ушағын вәзијјәти јахшылашыр. Гулагчыглар арасы чәпәрин дефекти бөјүк олдугда, систола заманы ганын бир һиссәси сол гулагчыгдан сағ гулагчыға кечәрәк, орада ган күтләсини вә ганын тәзјигини артырыр; ганын мигдары сағ мә'дәчикдә дә артыр, чүнки бир тәрәфдән систола заманы сағ гулагчыгдан сағ мә'дәчијә чохлу ган кечир; дикәр тәрәфдән, ағ чијәр артеријасы стенозу олдуғуна көрә, ган тамамилә сағ мә'дәчикдән ағ чијәр артеријасына кечә билмир. Сағ мә'дәчик дилататсијаја вә һипертрофијаја уграјыр. Белә ушаглар зәиф инкишаф едирләр, бојлары артмыр, бәдән чәкиләри аз олур. Дөш сүмүјүндән сола, 3—4-чү габырғалар арасында диастолик күј ешидилир. Бә'зән 2—3-чү габырғалар арасында кобуд систолик күј дә ешидилир. Үрәк һүдудунун сола бөјүмәси перкуссија васитәси илә мүәјјән едилир. Рентгенограмда сағ үрәјин бөјүмәсн ајдын көрүнүр.

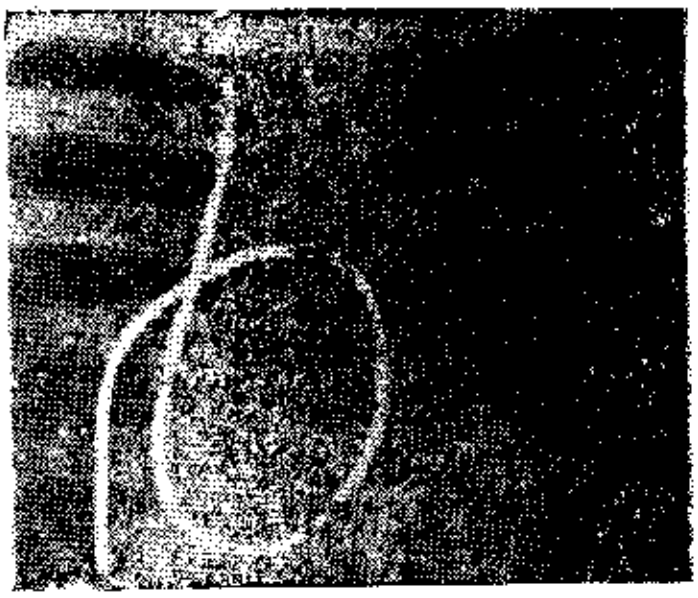

Шәкил 134. Үрәјин зондла мүајинәси. Зонд үрәк бошлуғу ичәрисиндәдир *(Н. Н. Јеланскидән).*

Үрәјин зондла мүајинәсиндә зонду сол гулагчыгдан сағ гулагчыға кечмәси (шәкил 134), сағ вә сол гулагчыглар арасында тәзјигин бәрабәрләшмәси, ганын оксикенлә тәчһизи арасындакы фәргин нормаја нисбәтән дәјишмәси мүәјјән едилир.

Анкиокардиографијада, рентгенограмда контраст маддәнин сол гулагчыгдан сағ гулагчыға кечмәси ајдын көрүнүр.

Мүаличәси. 5 јаша гәдәр ушагларда консерватив мүаличә апарылыр. Үрәк тутмалары заманы сакитлик тә'јин едилир, вена дахилинә 5—10 *мл* 40 %-ли глүкоза мәһлулу строфантин илә бирликдә (ушағын јашына көрә) вурулур. 5 јашындан сонра екстракорпорал гандөвраны јаратмагла «гуру үрәкдә» гулагчыглар чәпәри валвулопластика едилир вә стеноз кенишләндирилир, јахуд Блелок операсијасы ичра едилир (А. А. Вишневски).

Јухарыда гејд олунан үрәк гүсурларындан әлавә, ушагларда дамарларын там транспозисијасы: аортанын үрәјин саг мә'дәчијиндән вә ағ чијәр артеријасынын исә—үрәјин сол мә'дәчијиндән башланмасы кими дефектә раст кәлирик. Бундан әлавә, Ејзенменкер синдрому адлы комплекс гүсурлу инкишафы да көстәрмәк лазымдыр. Бу синдромда ағ чијәр артеријасынын стенозу, мә'дәчикләрарасы чәпәрин дефекти, аортанын сағдан башланмасы, сағ мә'дәчијин һипертрофијасы, нәһајәт, аортанын сағ тәрәфдә мә'дәчикләрарасы чәпәрдәки дефектдән јухарыда башландығына көрә, ганын бир һиссәси сағ мә'дәчикдән ағчијәр артеријасына вә аортаја кечмәси мүшаһидә олунур. Белә гүсурларын диагнозу да үрәк гүсурлары заманы тәтбиг едилән бүтүн објектив мүајинә васитәләри илә мүәјјән олунур.

Аорта коарктасијасы (Coarctatio aortae).

Аорта гөвсүнүн анадан кәлмә даралмасына вә ја стенозуна а о р т а   к о а р к т а с и ј а с ы дејилир. **Даралма вә ја** стеноз аортанын мүхтәлиф наһијәләриндә (гөвсүндә, көкс вә гарын аортасында) раст кәлир. Ән чох аортанын гөвсүндә сол көрпүчүк артеријасынын ајрылдығы јердән ашағыда (аорта гөвсүнүн енән һиссәјә кечдији јериндә) тәсадүф едир. Даралманын узунлуғу бир нечә сантиметрдән бир нечә миллиметрә гәдәр олур.

Аортанын даралмасы нәтичәсиндә бүтүн организмдә ган күтләсинин дүзкүн пајланмасы позулур, белә ки, даралмадан јухары һиссәдә олан наһијәләрдә ганын күтләси чох вә бунунла бәрабәр јүксәк ган тәзјиги (һипертонија) олур, әксинә, ондан ашағыда ган күтләси аз вә ган тәзјиги дә алчаг олур. Тәдричән коллатерал дамарларда ган дөвранынын инкишаф етмәси сајәсиндә тохумаларда ган тәчһизи гисмән тәнзимләнир. Коллатерал ган дөвраны ән чох габырғаларарасы дамарлар вә әзәлә артеријалары һесабына инкишаф едир. Ады чәкилән артеријалар кенәлир, долғун олур, гулаг асдыгда анастомоз күјү ешидилир. Јухары әтрафларда ган тәзјиги чивә сүтуну үзрә 220—240 *мм*-ә гәдәр јүксәлдији һалда, ашағы әтрафларда ган тәзјиги нормадан ашағы (һипотонија) олур.

Аортаја гулаг асдыгда систолик күј ешидилир, күј бојун вә күрәкарасы саһәјә нәгл олур. Нәбзи јохладыгда, јухары әтраф-

ларда нәбздә кәркинлик, долғунлуг мүәјјән едилдији һалда, ашағы әтрафларда ону мүәјјән етмәк чәтинлик тәшкил едир. Оссилографик мүајинәдә нәбз вурғулары о гәдәр зәиф олур ки, оссилјатор индекс ашағы енир. Хәстәлијин дүзкүн диагнозуну гојмаг үчүн аортаграфија ичра едилир, даралманын дәрәчәси, узунлуғу вә локализасијасы мүәјјән едилир.

Мүаличәси оператив олмалыдыр: даралан наһијә кәсилиб көтүрүлмәлидир. Даралма мәһдуд саһәдә оларса, анастомоз гојулур; даралма кениш саһәни әһатә едәрсә, резексија едилдикдән сонра, консервләнмиш ган дамары илә пластика етмәклә, дамар дефекти арадан галдырылыр. Сон заманлар сүн'и маддәләрдән вә ја пластик күтләләрдән һазырланан протезләрдән дә истифадә едилир.

VI ФӘСИЛ

ГАРНЫН ӨН ДИВАРЫНЫН ДӘБӘЛИКЛӘРИ ВӘ АНАДАНКӘЛМӘ ДЕФЕКТЛӘРИ.

Гасыг дәбәләји.

Гасыг каналынын патолокијасы (кенәлмәси вә ја дефекти) нәтичәсиндә дахили органларын, онлары өртән перитон гишасы илә бирликдә дәри алтына чыхмасына гасыг дәбәлији (hernia inguinalis) дејилир. Дәбәликләр эмәләкәлмә мүддәтләринә көрә 2 јерә бөлүнүр: 1) анаданкәлмә (hernia congenita); 2) газанылма гасыг дәбәликләри (hernia acquisita). Гасыг дәбәлији ән чох киши чинсиндә тәсадүф олунур, бу да онларын анатомик-физиоложи гурулушларындан асылыдыр. Гарнын өн диварында баш верән дәбәликләр арасында гасыг дәбәлији чох тәсадүф етдијинә көрә (С. J. Долетски — 93,2%, Қ. Гафаров — 91,1%) онун анатомијасы вә эмәлә кәлмәси механизминдән гысача бәһс етмәк лазымдыр.

Гасыг каналы, гасыг үчбучағында јерләшмәклә, 4 divara маликдир: гарынын јухары divары (дахили чәп вә көндәлән әзәләләрин ашағы кәнары); ашағы divары гасыг бағындан, арха divары көндәлән фассијадан вә өн divары исә гарынын харичи чәп әзәләсинин апаневрозундан тәшкил олунмушдур.

Ушагларда гасыг дәбәликләринин тез-тез тәсадүф етмәси, хајаларын енмәси (decensus testiculorum) просеси илә әлагәдардыр.

Һамиләлијин 3—4 ајындан башлајараг, хајалар перитон гишасынын архасында гарын бошлуғунун арха divары өнүндә 3-чү бел фәгәрәси сәвијјәсинә чатыр вә перитон илә өртүлү тәрәфдән енмәјә башлајыр, гасыг каналындан кечәрәк хајалыға енир. Бу енмә просеси догуш дөврүнә гәдәр гуртармалыдыр.

Хајалардан габаг хајалыға гапалы (кор) чыхынты шәклиндә перитон чыхынтысы (processus vaginalis peritonei) енир, хајаларын енмәси акты гуртардыгдан сонра бу чыхынты бағланыр (битишир), фиброз гајтана бәнзәјир. Перитон чыхынтысынын енмәси илә бирликдә гарын бошлуғунун өн диварынын гатлары да енәрәк (дахили чәп әзәлә лифләриндән, m. cremaster, көндәлән фассијадан хајалығын үмуми гаты) хајалығын үнсүрләрини тәшкил едир.

Оғланларда гасыг каналындан тохум чијәси, гызларда исә ушаглығын кирдә бағы кечир. Хајаларын гасыг каналындан кечиб хајалыға енмәси просеси, хүсусән перитон чыхынтысынын бирләшмәјәрәк ачыг галмасы, оғланларда дәбәлијин төрәмәси үчүн артыг дәрәчәдә шәраит јарадыр. Перитон чыхынтысынын бағланмасы (облитерасијасы), онун орта һиссәсиндән башлајараг јухары вә ашағы һиссәләрә јајылыр (А. П. Крымов), лакин бу просес јухарыда вә ашағыда ејни дәрәчәдә баш вермир: хаја тәрәфдә перитон чыхынтысынын битишмәси даһа сүр'этлә кедир, нәинки онун јухары һиссәсиндә. Буна көрә јухары һиссәдә чыхынты ачыг галыр (шәкил 135) вә дәбәлик үчүн анатомик шәраит јараныр. Перитон чыхынтысынын бојун һиссәсиндә бағланмамасындан анадангәлмә гасыг дәбәлији төрәјир. Бу заман хаја сероз гишадан ајрылмадығына көрә, дәбәлик кисәси ичәрисиндә галыр, дәбәлик кисәсинин бошлуғу гарын бошлуғу илә битишмәмиш (гапанмамыш) перитон чыхынтысы васитәси илә әлагәдар олур (шәкил 136). Бу чүр дәбәлијә hernia ingunalis вә ја hernia testicularis дејилир.

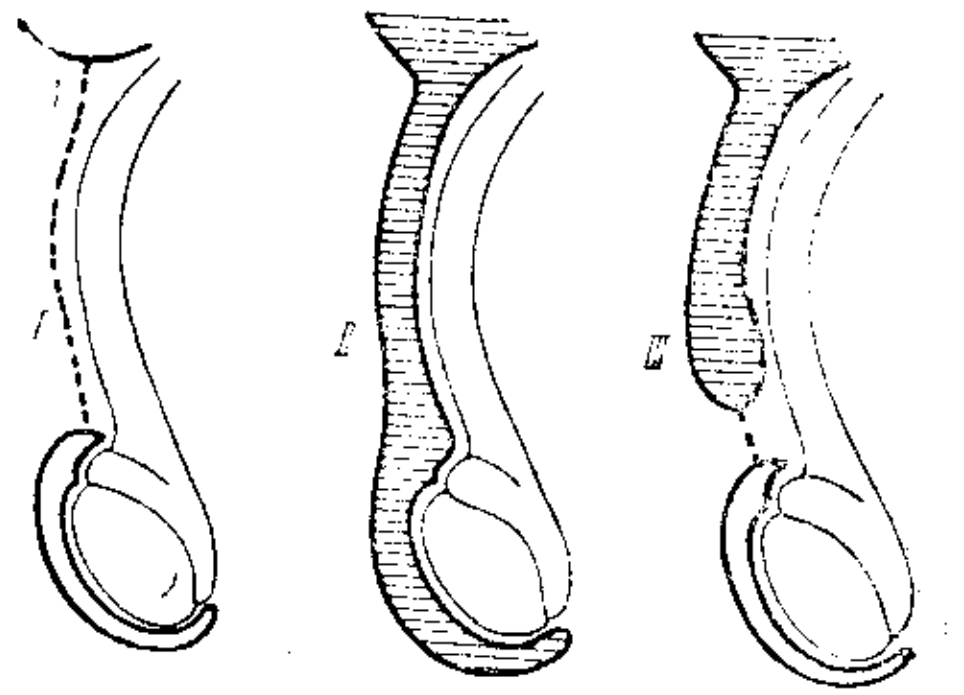

Шәкил 135. Гасыг дәбәлијинин әмәлә кәлмәси вә формаларынын схеми: 1 — перитон чыхынтысынын облитерасијасы; 2 — онун хаја гәдәр вә 3 — тохум чијәсинә гәдәр ачыг галмасы.

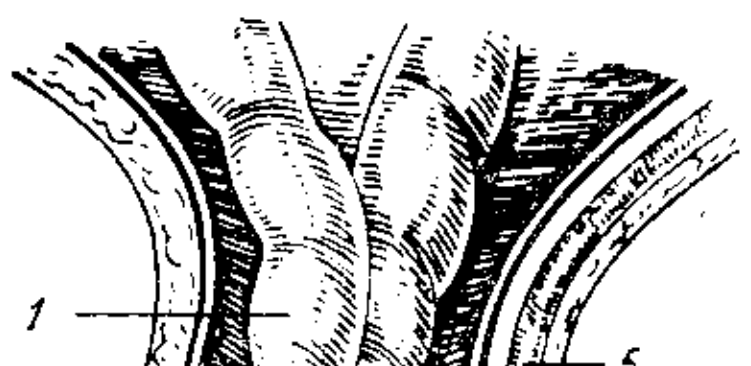

Шәкил 136. Анадангәлмә гасыг дәбәлији.

Бә'зән перитон чыхынтысынын ашағы һиссәси битишдиjи һалда, jухары һиссәси ачыг галыр вә нәтичәдә дәбәлик инкишаф едир, онун кисәси гасыг наһиjәсинә енир, лакин хаjа дәбәлик кисәсиндән кәнарда олдуғуна көрә беlә дәбәлиjә hernia funicularis ады верилмишдир; бу анаданкәлмә дәбәлиjә аиддир. Белаликлә, анаданкәлмә гасыг дәбәлиjи 2 нөв олур: 1) тохум чиjәси (фуникулjар) дәбәлиjи—90% һалда; 2) хаjалыг дәбәлиjи 10% һалда раст кәлир (С. Д. Терновски). Гызларда перитон чыхынтысынын битишмәмәси (гапанмамасы) нәтичәсиндә дивертикулабәнзәр канал әмәлә кәлир, буна diverticulum Nuckii вә jа Нукки каналы ады верилмишдир. Белә һалда jа дәбәлик, jа да Нукки каналы систи баш верир.

Гарындахили тәзjигин артмасы илә периjетал перитон тәдричән дартылыб кәрилир, һәтта облитерасиjаjа уғрамыш перитон чыхынтысындан асылы олмаjараг дәбәлик кисәси гасыг каналы илә дәри алтына чыхыр вә нәтичәдә газанылмыш дәбәлик әмәлә кәлир.

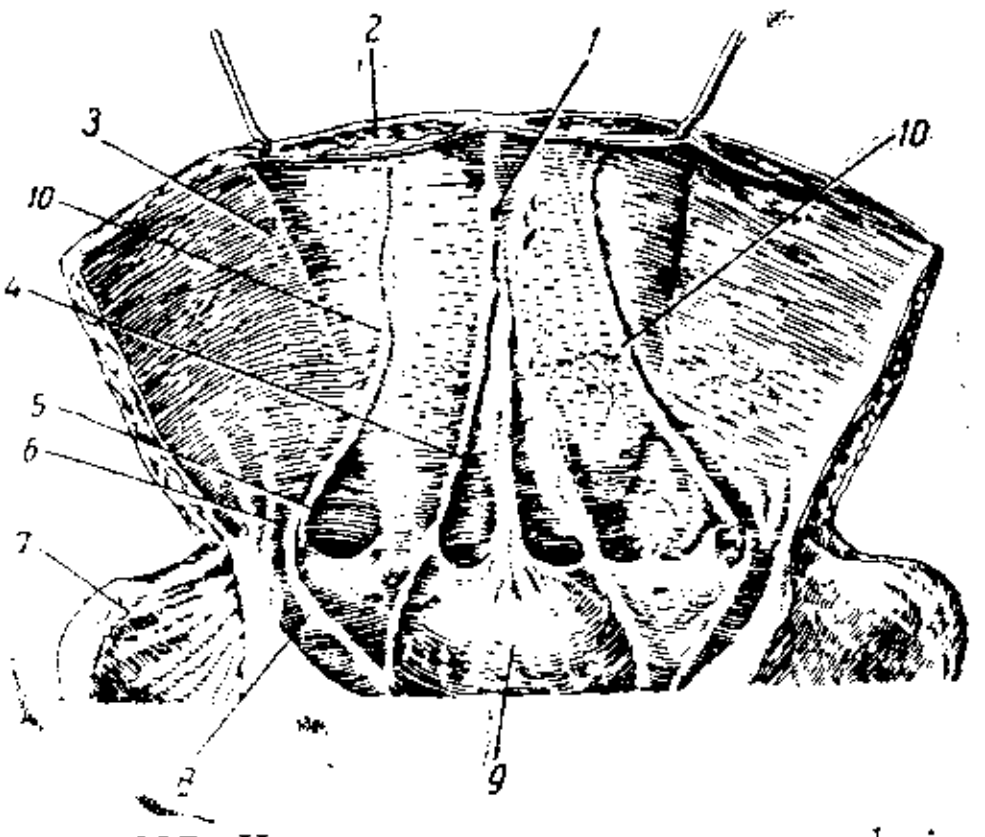

Шәкил 137. Кишиләрдә гасыг каналы наһиjәсиндә гарын бошлуғу өн диварынын арха сәтһи: *1*—umvilicus; *2*—m. rectus abdominis *3*—peritoneum; *4*—fovea supravesicalis; *5*—fovea inguinalis medialis; *6*—fovea inguinalis lateralis; *7*—spina iliaca superior; *8*—vas deferens; *9*—vesica urinaria; *10*—plica epigastrica.

Гасыг дәбәлиjи, чыхдығы анатомик наһиjәнин топографиjасына көрә 2 формаjа бөлүнүр: 1) чәп гасыг дәбәлиjи — дәбәлик кисәси гасыг каналы дахили һәлгәсиндән гасыг каналына кечмәклә plica epigastrica-дан баjырда дәри алтына чыхыр; 2) дүз гасыг дәбәлиjи—дәбәлик кисәси гарын бошлуғундан, орта гасыг чухурчуғундан кечмәклә (plica epigastrica ичдә галмагла) харичи гасыг һәлгәсиндән чыхыр (шәкил 137). Беләликлә, чәп гасыг дәбәлиjи харичи гасыг чухурундан (fovea ingunalis lateralis), дүз гасыг дәбәлиjи исә ич гасыг чухурундан (fovea inguinalis medalis) кечир.

Ушагларда чәп гасыг дәбәлиjинә чох тәсадүф олунур, бөjүjәрәк хаjалыға дүшүр вә гасыг-хаjалыг дәбәлиjи адыны алыр (шәкил 138). Бунун истигамәти jухарыдан ашағы, харичдән ичә доғру олдуғуна көрә чәп олур; гисмән дар вә узун олур. Чәп дәбәликләр боғулмаjа меjилли олур. Дүз гасыг дәбәлиjи ушагларда аз тәсадүф етмәклә, һәмишә чинсиjjәт органынын көкүнә jахын jерләшәрәк, хаjа илә бирләшмир вә сеjрәк

һалларда боғулма верир. Сәбәби будур ки, харичи гасыг һәлгәси ич гасыг чухурчуғу илә үзбәүз дурдуғундан, дәбәлијин јолунун истигамәти дүз, диаметри исә гисмән кен вә гыса олур.

Јыртыгларын јухарыда гејд олунан нәвләриндән башга, «сүрүшән» формалы дәбәлик дә вардыр. Бунун хүсусијјәти ондан ибарәтдир ки, дәбәлик кисәсинин арха диварыны перитон гишасы əвəзинə мезоперитонал органлардан (кор бағырсаг, галхан вә енән чәнбәр бағырсаглар, сидиклик) биринин дивары тәшкил едир. Белә олдугда, операсијанын техникасы чәтинләшир, ишә јени башлајан чәрраһлар бу чәһәти нәзәрә алмалыдырлар.

Шәкил 138. Сағтәрәфли гасыг дәбәлији *(өз мушаһидәмиз)*.

Ушаглар арасында дәбәлијин төрәмәси бир чох сәбәбләрдән асылыдыр: анаданкәлмә дәбәликләрин төрәмәсиндә перитон чыхынтысынын битишмәмәси илә бәрабәр, вахтындан габаг доғулан ушагларда гарнын өн диварынын зәиф инкишаф етмәсинин мүәјјән ролу вардыр. Лакин мүшаһидәләр көстәрир ки, перитон чыхынтысынын облитерасија олмамасы мүтләг дәбәлијин баш вермәсн үчүн шәрт дејилдир, јә'ни перитон чыхынтысы битишмәдији һалда дәбәлик олмаја да биләр. Гарындахили тәзјигин артмасындан, зәиф инкишаф етмиш вә ја сүр'әтлә арыглајан ушагларда гарнын өн дивары әзәләләри бу тәзјигә гаршы экс-тә'сир көстәрә билмәмәси нәтичәсиндә дәбәлијин инкишаф етмәси үчүн имкан јаранып. Гарындахили тәзјиги артыран сәбәбләрдән: көјөскүрәји, плевритләри (өскүрмә илә әлагәдардыр), фимозлары, сидиклик дашларыны (сидик бурахма чәтинләшдикдә), һипоспадијалары, анусун дараламасыны (атрезијаларда), дүзкүн апарылмајан чәрраһи әмәлијјатларын нәтичәләрини көстәрмәк олар. Дизентерија кечирмиш һипотрофик ушаглар арасында да дәбәликләрә тез-тез раст кәлирик.

Клиникасы. Дәбәликләр 3 јаша гәдәр ушагларда чох тәсадүф едир. Әсас әламәти—гасыг наһијәсиндә шишин олмасыдыр, бу ушагда доғулан күндән (а н а д а н к ә л м ә) вә сонрадан 18 јаша чатана гәдәр бүтүн јашларда (г а з а н ы л м а) ола биләр. Кичик ушаглар шишин бөјүмәси заманы төрәјән күт ағрыны ағламагла вә шылтаглыгла бүрузә вердикләри һалда, бөјүк ушаглар һеч нәдән шикајәтләнмирләр. Чох вахт дәбәлик шиши ағрысыз олур. Дәбәлик шиши ушаг ағлајаркән, күчәнәркән

(өскүрмә заманы) вә ја ајаг үстә дураркән бөјүјүр; узанаркән, јатаркән вә ја еһтијатла јеринә салынаркән шиш јох олур.

Дәбәлијин диагнозуну гојмаг үчүн анамнезин әһәмијјәти аз дејилдир. Чох вахт валидејнләр гасыг наһијәсиндә шишин сонрадан әмәлә кәлмәсиндән вә јахуд ушағын кечирдији хәстәликдән сонра јаранан арыглама илә әлагәдар олараг баш вердијини сөјләјирләр. Гасыг дәбәлији шиши гасыг каналы наһијәсиндә дәјирми шәкилдә јерләшир, чох заман биртәрәфли олур. Бу ајаг үстә дурдугда даһа јахшы көрүнүр. Гызларда гасыг дәбәлији шиши бөјүк чинси додагларын үст наһијәсиндә јерләшир, адәтән, кичик гоз бојда олур. Огланларда исә бә'зән гасыг дәбәлији кет-кедә бөјүјәрәк, хајалыға дүшүр вә икитәрәфли гасыг-хајалыг дәбәлијинә чеврилир (шәкил 139). Белә дәбәликләрин бөјүк олмасына бахмајараг, хүсуси бир күјлә асанлыгла јеринә салыныр.

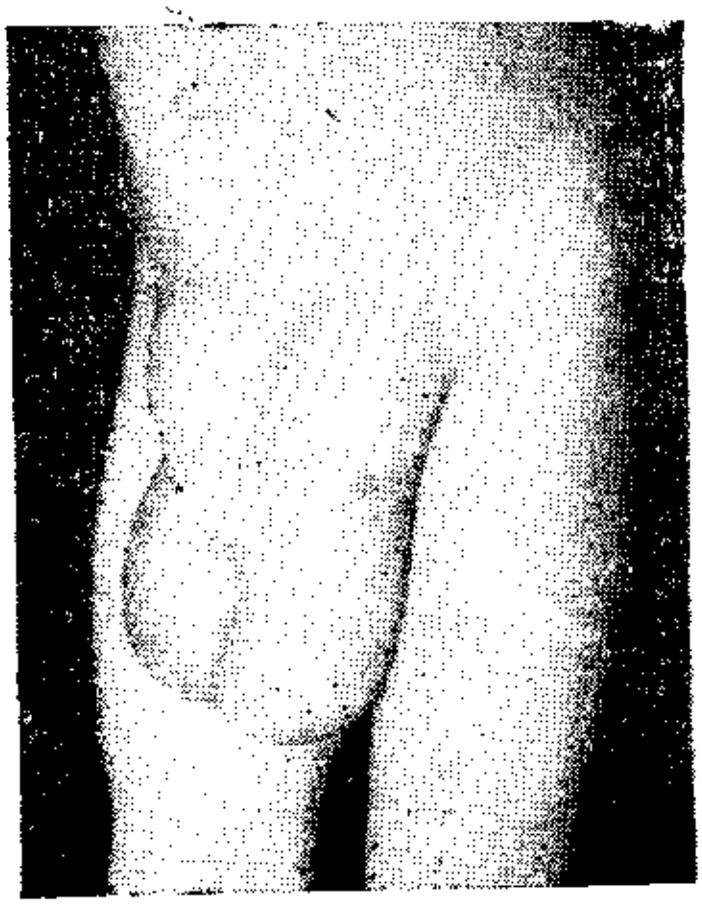

Шәкил 139. Икитәрәфли чох ири гасыг-хаја дәбәлији *(өз мүшаһидәмиз)*.

Ушаглары мүајинә етдикдә (шәһадәт бармагла) гасыг каналы харичи һәлгәсинин бөјүмәси — кенәлмәси мүәјјән едилир. Бу бөјүмә бә'зән елә дәрәчәдә олур ки, 2 бармағы сәрбәст бурахыр. Бармағы гасыг каналы һәлгәсиндән чыхармајараг ушағы өскүрмәјә вадар етсәк, бармагымызын учу перитонун әмәлә кәтирдији тәканы һисс едәчәкдир. Бу симптомун әһәмијјәти тәзә башланан дәбәликләрдә даһа чохдур. Дәбәлик кисәсинин мөһтәвијјаты әксәрән бағырсаглардан ибарәт олур. Пијлик ушагларда зәиф инкишаф етдијинә көрә, дәбәлик кисәсинә дүшә билмир. Сағ тәрәфдә олан гасыг-хајалыг дәбәлијинин мөһтәвијјатыны кор бағырсаг вә ја сохулчанвары чыхынты тәшкил едир, бу да онларын узун мүсарикәјә малик олмасы нәтичәсиндә чох мүтәһәррик олмасы илә изаһ едилмәлидир.

Диференсиал диагностик нөгтеји-нәзәрдән гасыг дәбәлијини, гарын бошлуғу илә әлагәси олан хаја һидропсу (hydrocele communicans) илә гарышдырмаг олар, чүнки белә һалда хаја бошлуғу дар канал васитәси илә (тохум чијәси) гарын бошлуғу илә бирләшир. Буна көрә, гарын бошлугу мајеси ајаг үстә дуранда хаја бошлуғуна доларағ шишкинлик төрәјир, узананда исә маје тәкрарән гарын бошлуғуна гајытдығына көрә шиш кичилир, бу чәһәтдән ону дәбәлик илә гарышдырмаг олар. Һидропсу дәбәликдән ајырд етмәк үчүн ашағыдакы әламәтләрә фикир вермәк лазымдыр. Мүајинә заманы шишин флүктуасија

вериб-вермәдиjи мүәjjән едилир. Узандыгда шишин кичилмәси дәбәликдә олдуғундан кеч мүшаһидә едилир. Гасыг каналынын харичи дәлиjи бөjүмәдиjинә көрә шәһадәт бармағынын учуну бурахмыр. Стетоскоп васитәси илә хаjаjа ишыг бурахдыгда (диафаноскопиjа) хаjалыгда шәффафлыг көрүндүjү һалда, дәбәлик заманы гаранлыг саһә мүәjjән едилир.

Хаjанын гасыг каналында галмасы орада шиш әмәлә кәлмәсинә сәбәб олдуғуна көрә дәбәлик шүбһәсини оjадыр. С. Д. Терновски дүзкүн олараг көстәрир ки, бурада дәгиг анамнезин (хаjалыгда хаjанын анаданкәлмә олмамасы) диференсиал диагноз үчүн бөjүк әһәмиjjәти вардыр. Палпасиjа заманы шишин һәрәкәтли вә консистенсиjасынын бәрк олмасы дәбәлиjин деjил, крипторхизмин олмасыны сүбут едир.

Гасыг наһиjәсиндә лимфа вәзиләринин илтиһаб нәтичәсиндә бөjүмәси бизи дәбәликдән шүбһәләндирә биләр (хүсусән боғулма заманы). Лимфаденит шишинин гасыг бағындан ашағыда jерләшмәси, харичи гасыг һәлгәсинин сәрбәст галмасы илә онун кенәлмәмәси дәбәлиjи деjил, лимфаденитин олмасыны мүәjjән етмәjә имкан верир. Бундан әлавә, лимфаденит үчүн мүвафиг тәрәфдә jара вә jа фурункулун олмасы диагнозу дәгигләшдирир.

Мүаличәси. Ән радикал мүаличә үсулу — чәрраһи үсулдур. С. Д. Терновскинин, А. П. Биjезинин, С. J. Долетскинин вә бизим мүшаһидәләримизә көрә, дәбәликләрин чәрраһи мүаличәси jахшы олар ки, 5—6 аjдан сонра едилсин; вахтындан тез доғулмуш вә зәиф инкишаф етмиш ушагларда чәрраһи әмәлиjjат бир аз да кеч ичра едиләрсә, даһа jахшы олар.

Операсиjаjа һазырлыг заманы тәмизләjичи ималә вә ванна едилир. Бөjүк ушагларда гасыг наһиjәси түкләнибсә, түкләри гырхылмалыдыр. Ишләтмә дәрманы вермәк мәсләһәт көрүлмүр. 8—10 jаша гәдәр ушаглара ефир-оксикен наркозу верилир. Бөjүк jашлы ушаглара исә 5%-ли новокаин илә jерли инфилтрасион кеjитмә тәтбиг едилмәлидир. Һәр ики тәсадүфдә чәрраһи әмәлиjjата башламаздан 30 дәгигә габаг, ушағын jашына мүвафиг олараг ағрыкәсичи дәрман вурулмалыдыр (һәр jаша 0,1 *г* 1%-ли sol. promedoli).

Дәбәликләрин мүаличәси үчүн бир чох чәрраһи методлар тәклиф олунмушдур. Бу гәдәр чәрраһи үсулун тәтбиг олунмасынын әсас сәбәби ондан ибарәтдир ки, бүтүн үсуллардан сонра 1,9—5%-ә гәдәр һалда дәбәлик jенидән баш верир (ресидив).

Әмәлиjjат саһәси тәмизләндикдән (спирт, 5%-ли jод мәһлулу сүртүлүр) сонра гасыг бағындан 1—1,5 *см* jухары, она паралел олараг 6—8 *см* узунлуғунда кәсик едилир. Кәсиjин ашағы учу тәгрибән гасыг каналынын харичи дәлиjинә гәдәр чатмалыдыр. 2 jаша гәдәр ушагларда кәсиjин ашағы учу гисмән jухарыда олмалыдыр, чүнки операсиjадан сонракы дөврдә гуллуг заманы jара сәтһи тәмиз галмалыдыр. Дәри, дәриалты гат вә сәтһи фассиjа jарылдыгдан сонра, харичи чәп әзәлә апо-

неврозунун өн сәтһи көрүнүр. Диггәтли һемостаз едилмәли, гарнын харичи чәп әзәләсинин апоневрозу әтраф тохумалардан ајрылдыгдан сонра, јаранын ашагы учунда гасыг каналынын харичи дәлији, апоневрозун гасыг бағына кечдији јери ајдын көрүнмәлидир. Бу әмәлијјат гуртардыгдан сонра, ушаг јашларында дәбәликләрин чәрраһи техникасыны 2 група бөлмәк олар: 1) гарнын харичи чәп әзәләси апоневрозу јарылмадан гасыг каналынын өн диварынын мөһкәмләндирилмәси; 2) гарнын харичи чәп әзәләсинин апоневрозу јарылдыгдан сонра гасыг каналы өн диварынын мөһкәмләндирилмәси. Биринчи група: а) С. Ру (C. Roux) — В. А. Оппел; б) Т. П. Краснобајев үсуллары дахилдир. Икинчи група: Жирар, С. И. Спасокукотски, А. В. Мартынов, Бассининин вә башгаларынын үсуллары дахилдир.

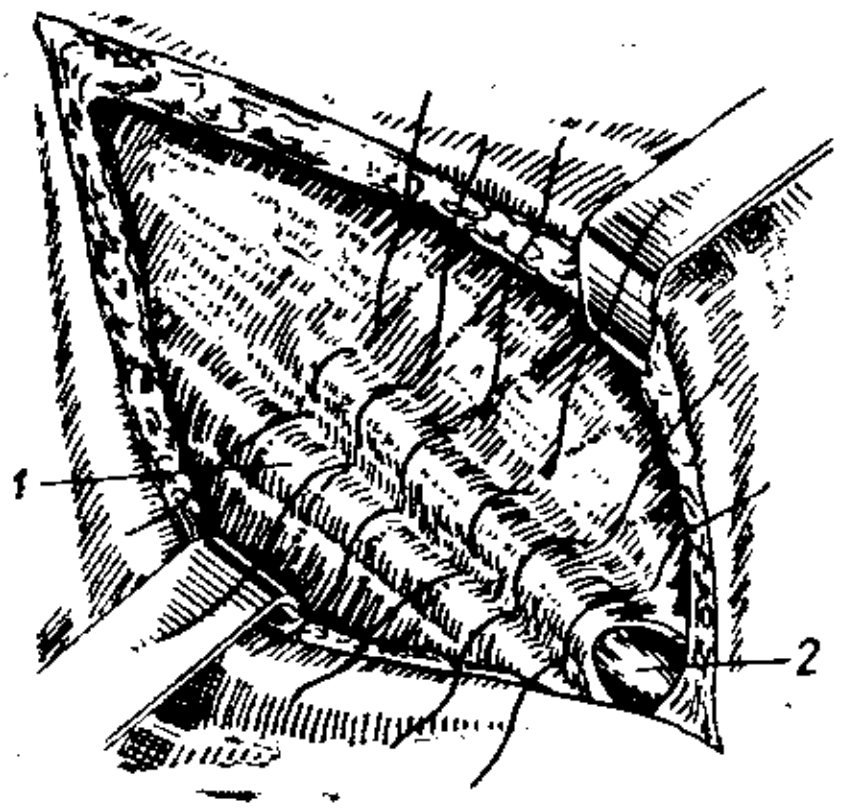

Шәкил 140. Гасыг дәбәлијиндә Т. П. Краснобајев операсијасы.

Ушаг чәрраһлыгы тәчрүбәсиндә ән чох ишләдилән үсул Т. П. Краснобајев үсулудур: дәри, дәриалты гат јарылдыгдан сонра гарнын харичи чәп әзәләси апоневрозунун гасыг бағына кечдији һиссәни вә гасыг каналынын харичи дәлијини әтраф тохумалардан ајырмагла, дәбәлик кисәси тапылыр вә маггашларла тутулуб јухары галдырылыр. Дәбәлик кисәси үзәриндә олан фассија тохум чијәсинә паралел олараг јарылдыгдан сонра онун алтында јерләшән m. cremaster, tunica vaginalis communis, тохум чијәси, дамарлар еһтијатла (күт үсулла) кисәнин хүсуси гишасындан ајрылмалыдыр. Әкәр операсија техники чәһәтдән дүзкүн ичра едиләрсә, ачылмыш кисәнин дивары Пеан гысгачына алындыгдан сонра, әтраф үнсүрләрдән (бу әмәлијјат кичик ушагларда даһа асандыр) дәбәлик кисәсинин боғазына гәдәр ајрылмалы. Дәбәлик кисәсинин мөһтәвијјаты јохланылдыгдан сонра, гарын бошлуғуна јеридилир, кисәнин боғазына ипәк сапла тикиш гојулараг, һәр ики тәрәфдән бағланыр вә кәсилиб атылыр, галмыш күдүл дәрһал перитонөнү саһәјә чәкилир. Кенәлмиш гасыг каналынын харичи дәлијини даралтмаг мәгсәди илә тикишин гојулмасыны асанлашдырмаг үчүн, һәр ики тәрәфдән Пеан гысгачы илә тутулараг јухары галдырылыр. Ијнә каналын өн диварынын ич тәрәфиндән апоневроза батырылыб чыхарылдыгдан сонра, гасыг бағына батырылыр вә тикилир. Каналын дивары мөһкәмләндирилир, сонра каналын харичи дәлији ајагчыгларына тикиш гојулараг нормада олдугу кими даралдылыр (шәкил 140).

С. Ру (C. Roux) — В. А. Оппел үсулу дәбәлијин башланғыч дөврүндә вә јахуд гасыг каналы һәлгәси аз кенишләндикдә тәтбиг едилир. Техникасы ондан ибарәтдир ки, дәбәлик кисәсинә дәјмәдән, харичи һәлгәнин һәр ики ајагчығына ајры-ајры тикиш гојмагла, нормал дәрәчәдә даралдылыр.

С. И. Спасокукотски үсулу гарнын харичи чәп әзәлә апоневрозу јарылдыгдан сонра (дәбәлик кисәси богазындан бағланылараг, кәсилиб атылыр), онун ич кәнары гарнын дахили чәп вә көндәлән әзәләләри илә бирликдә гасыг бағынын харичи һиссәсинин ич гатына ипәк сапла тикилир. Гарнын харичи чәп әзәләси апоневрозунун харичи кәнары дахили гатын үзәринә гојулуб тикилмәклә (дубликат) гасыг каналынын өн дивары мөһкәмләндирилир. Бу заман тохум чијәси гасыг каналынын мөһкәмләндирилмиш өн дивары алтында галыр (шәкил 141).

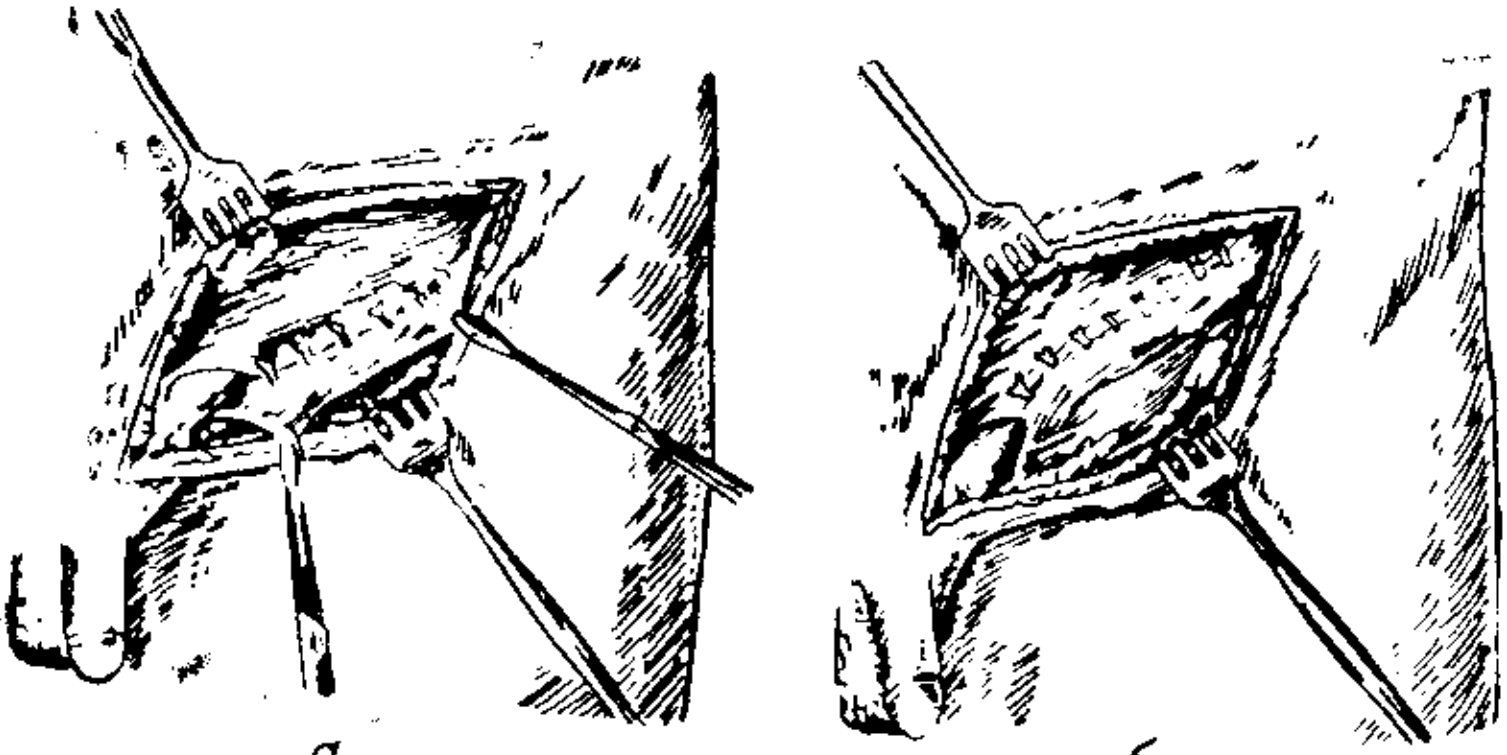

а *б*

Шәкил 141. Гасыг дәбәлијиндә Спасокукотски операсијасы.

А. А. Бобров үсулунун хүсусијјәти ондан ибарәтдир ки, јарылмыш харичи чәп әзәлә апоневрозунун үст кәнары, гарнын дахили чәп вә көндәлән әзәләләри fascia transversa илә бирликдә ијнәјә алынараг, тохум чијәси үстүндә апоневрозун ашағы кәнарына — гасыг бағына тикилир. Бурада гасыг каналынын өн дивары дубликат (2 гат) шәклиндә **мөһкәмләндирилмир.**

А. В. Мартынов үсулу ондан ибарәтдир ки, гарнын чәп әзәләси апоневрозу јарылдыгдан сонра, онун үст кәнары әзәләләрсиз олараг гасыг бағына тикилир вә сонра ашағы кәнары үстүнә гојулараг, тәкчә фассијадан дупликатура јарадылыр.

Жирар үсулу — гарын чәп әзәләси апоневрозу јарылдыгдан сонра, кисә бағланылыр вә кәсилиб атылыр. Апоневрозун дахили кәнары дахили чәп, көндәлән әзәлә вә көндәлән фассија илә бирликдә гасыг бағына тикилир, харичи кәнары үстә гојулараг тикилмәклә гасыг каналы ики гат мөһкәмләндирилир.

Кимбаровски үсулу — јарылмыш апоневрозун үст кәнары, алтында јерләшән әзәлә илә бирликдә нјнәјә алыныр, гасыг бағы бојламасына олараг елә тикилир ки, әзәләнин кәнары гасыг бағына тохунмасын (шәкил 142). Сонра икинчи гаты тикәрәк дупликатура јарадылыр; бурада да тохум чнјәси гасыг каналынын мөһкәмләндирилмиш өн дивары алтында галыр.

Бассини үсулу—гарнын харичи чәп әзәләси апоневрозу јарылдыгдан сонра тохум чијәси тапылараг, гармаг васитәси илә јухары галдырылмыш вәзијјәтдә сахланылыр. Гарнын дахили чәп вә көндәлән әзәләләринин кәнарлары нјнәјә алынараг, гасыг бағына тикилир, беләликлә, гасыг каналы арха дивары мөһкәмләндирилир. Сонра тохум чијәси онун үзәринә гојулур, апоневрозун һәр ики кәнары бир-биринә тикилир (шәкил 143). Бу үсул ушаг чәррaһлығында тәтбиг олунмур.

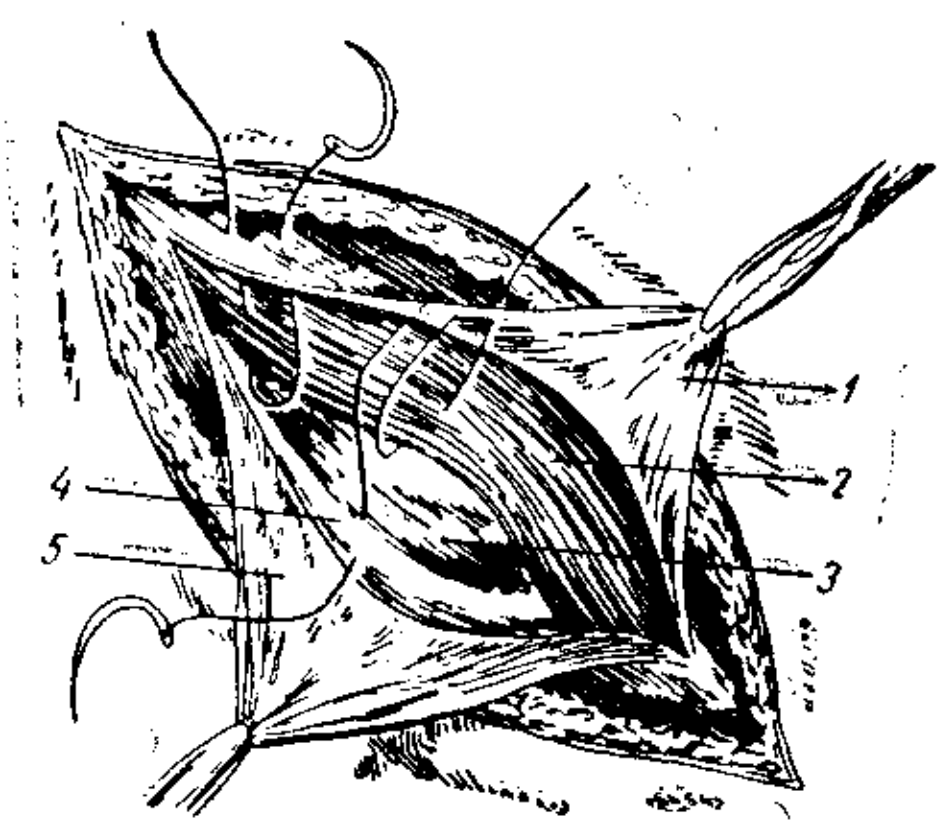

Шәкил 142. Гасыг дәбәлијиндә Кимбаровски пластик операсијасы: 1 — харичи чәп әзәлә апоневрозунун јухары кәнары; 2— дахили чәп вә көндәлән әзәләләр; 3 —көндәлән фасија; 4— гасыг бағынын дахили сәтһи; 5— харичи чәп әзәлә апоневрозунун ашағы кәнары.

Көбәк дәбәлији.

Көбәк наһијәсинин гүсурлу инкишафы вә гарындахили тәзјигин тә'сири илә көбәк һәлгәси кенәләрәк, дахили органларын, онлары өртән перитон илә бирликдә дәри алтына чыхмасына көбәк дәбәлији дејилир.

Көбәк дәбәлији ушаг јашларында (хүсусән гызларда) аз тәсадүф едир; анадангәлмә вә газанылма олмаг үзрә 2 јерә бөлүнүр. Анадангәлмә көбәк дәбәлијинин әмәлә кәлмәсиндә көбәк һәлгәсинин анатомик гурулушундан әлавә, көбәк фассијасынын зәиф вә ја гүсурлу инкишаф етмәсинин ролу вар. Зәиф вә гүсурлу шәкилдә инкишаф едән көбәк фассијасы онун һәлгәсини јахшы, ја тамам мөһкәмләдә билмәмәсинә көрә дәбәлијин төрәмәси үчүн шәраит јараныр. Көбәк дәбәлијинин ән чох вахтындан габаг доғулмуш ушагларда баш вермәси бунунла изаһ едилир. Дәбәлијин төрәмәси үчүн гарындахили тәзјиги артыран амилләрин (көјөскүрәк, гәбизлик, сидикбурахма актынын чәтинләшмәси, узун сүрән хәстәликләр) ролу вардыр.

Клиникасы. Дәбәлијин һәчми мүхтәлиф, харичи көркәми дәјирми вә овал формада олур (шәкил 144). Ушағын ағламасы илә чох вахт дәбәлик кисәси бөјүјүр вә кичилир. Онун мөһтә-

вијјаты бағырсаг вә пијлик олмагла, гарын бошлуғуна тез дә гајыдыр. Бөјүк ушаглар ајаг үстә дурдугда вә күчәндикдә, дәбәлик кисәси бөјүјүр, кисәнин дәриси назикләшмәклә гатсыз олур. Әкәр дахили битишмәләр варса, дәбәлик ушагда ағрыја сәбәб ола биләр. Әлләмә васитәси илә бөјүмүш дәбәлик кисәсини ичәри салмагла, көбәк һәлгәсинин кенәлмәси мүәјјән едилир.

Көбәк дәбәлијинин **диагнозуну** гојмаг чәтинлик тәшкил етмир.

Мүаличәси. Бә'зән кичик—2 јаша гәдәр ушагларда дәбәликләр өз-өзүнә сағала биләр. Бу да гарын әзәләләринин вә көбәк фассијасынын инкишафы нәтичәсиндә баш верир. Буна бахмајараг, көбәк дәбәлијинин мүаличәси 2 чүр олур:

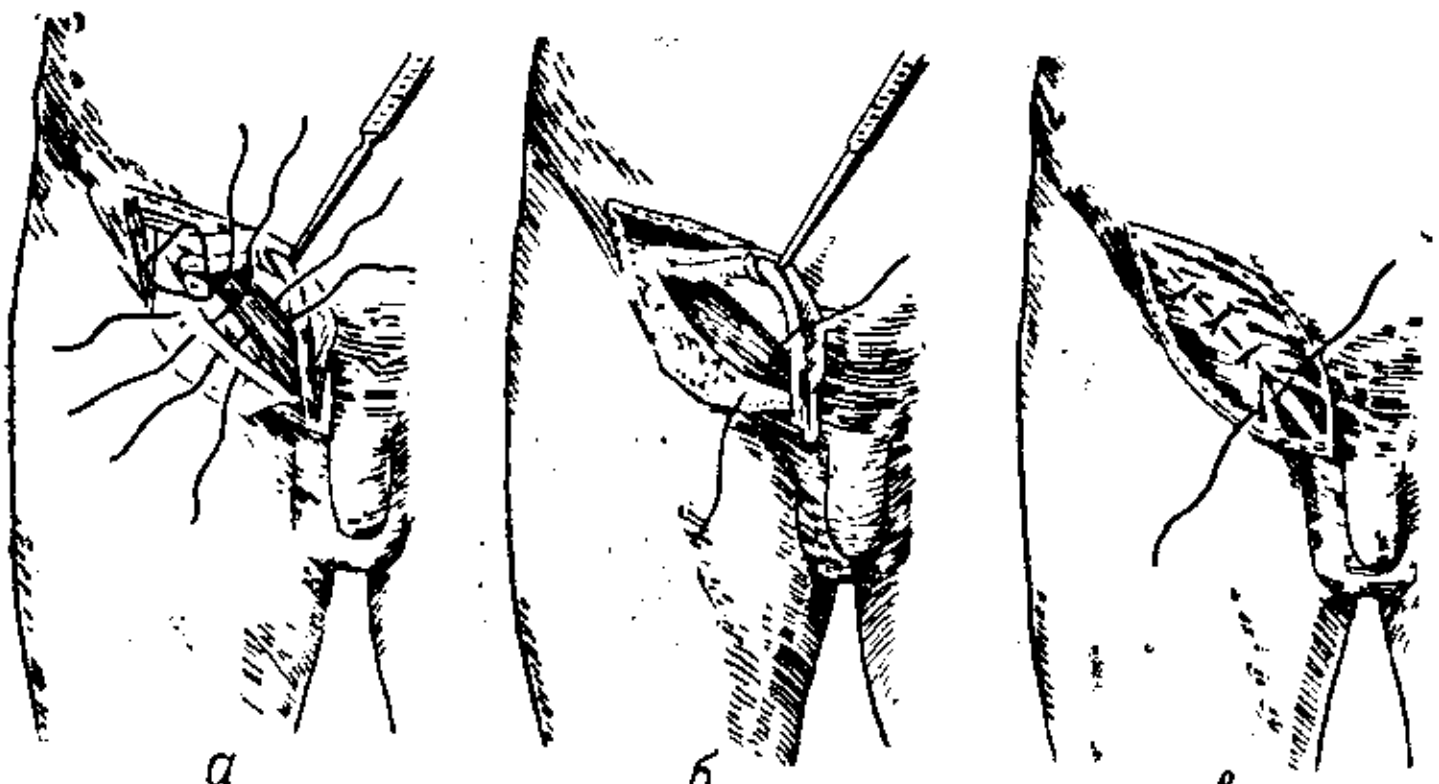
а б в

Шәкил 143. Гасыг дәбәлијиндә Бассини операсијасы.

1. Консерватив үсул—бунун үчүн јапышган пластырдан истифадә едирләр. Көбәк һәлгәсини әллә дартыб büздүкдән сонра, дәринин бојлама гатына мүвафиг јапышган пластыр золағы јапышдырылыр. Әлавә јүнкүл кимнастика вә масаж да етмәк лазымдыр. Бунунла да гарын диварынын ган дөвраны јахшылашыр вә көбәк наһијәсиндә әзәлә вә фассијанын инкишафы сүр'әтләнир, көбәк һәлгәсинин дәбәлији јох олур. Јапышган пластыры бир нечә күндән бир дәјишмәк лазымдыр, чүнки о јени доғулмуш ушағын дәрисини зәдәләјә биләр;

2. Чәрраһи үсул—2 јашдан јухары ушагларда тәтбиг едилир (С. Д. Терновски). Вәзијјәти јахшы олан сағлам ушаглара бөјүк көбәк дәбәлији заманы бир јашында да операсија етмәк олар.

Операсијанын техникасы. Наркоз вериб, көбәк наһијәси тәмизләндикдән сонра, онун ашағы һиссәсиндә ајпара кәсик апарылыр, дәри вә дәриалты тохумалар фассијаја гәдәр јарылыр. Дәбәлик кисәси там даирә шәклиндә әтраф тохумалардан вә көбәк һәлгәсинин үзәриндә олан назикләшмиш дәридән ајрылыр. Дәбәлик кисәси јарылыб ачылдыгдан сонра, онун мөһтәвијјаты јохланыб гарын бошлуғуна салыныр, кисәнин боғазы сапла тикилдикдән сонра һәр ики тәрәфдән бағланылыр, күдүл фассија алтына кечир. Сонра һәлгәјә мүвафиг олараг апоневроза 3—4 көндәлән тикиш гојмагла дәбәлијин

пластикасы гуртарыр. Дәри онун үзәринә гајтарылараг тикилмәлидир. Бурада һемостоза фикир вермәли, чүнки һематома әмәлә кәлдикдә сағалма пис кедир (шәкил 145).

Ағ хәтт дәбәлиji (Hernia lineae albae).

Ағ хәтт дәбәлиji гарнын өн диварында ағ хәтт үзәриндә апоневроз вәтәрләри јарығындан чыхмагла әмәлә кәлир. Ағ хәтт дәбәлиji анаданкәлмә (ағ хәттин гүсурлу инкишафындан) вә газанылма формаларда тәсадүф едир. Ән чох бөјүк ушаглар арасында олур. Дәбәлик дәлиji дөш сүмүјүнүн хәнчәрвары чыхынтысы илә көбәк арасында јерләшмәклә кичик өлчүдә, ағ хәтдән бир аз кәнарда дәјирми вә ја көндәлән формада олур. Ағ хәтт дәбәлиji дәлијиндән, дахили тәзјигин артмасына көрә, перитонеү пиј гаты перитон илә бирликдә дәри алтына чыхараг, дәбәлик кисәсини әмәлә кәтирир; онун мөһтәвијјаты пијлик, һәтта бағырсаг дивары да ола биләр.

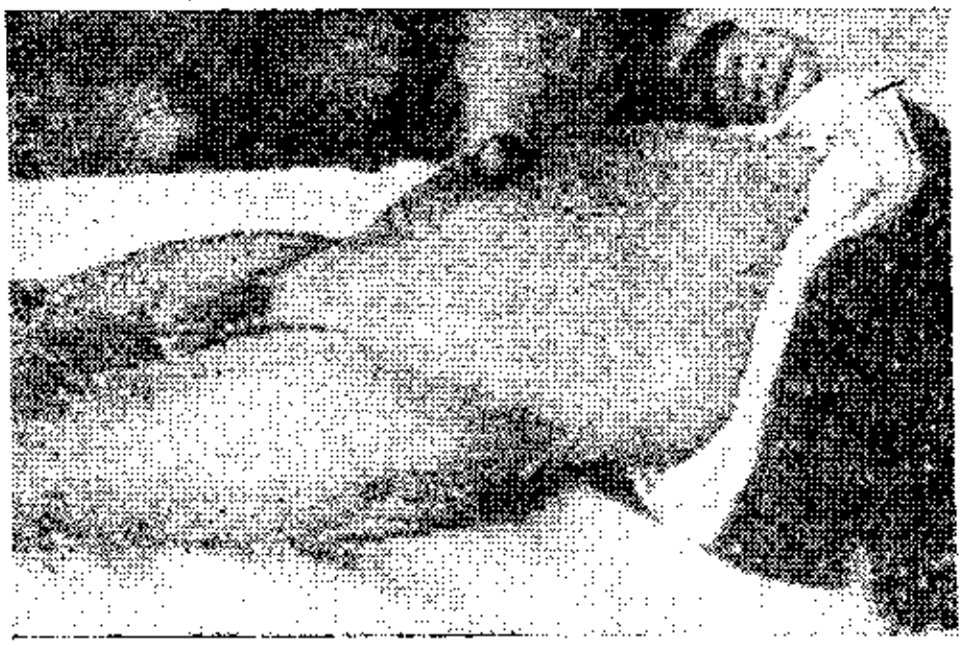

Шәкил 144. Көбәк дәбәлиji *(өз мүшаһидәмиз).*

Клиникасы. Белә дәбәликләр ағрылы, бә'зән дә ағрысыз шәкилдә мүшаһидә едилир. Кәздикдә вә күчәндикдә ағ хәтт наһијәсиндә кичик бир шиш мүәјјән олунур. Узандыгда чох вахт асанлыгла чәкилир, әлләдикдә кичик дәбәлик һәлгәси мүәјјән едилир, санки бармагла перитонеү јумшаг пиј гаты һисс едилир. Бә'зән боғулмаја да сәбәб олур. Бу дәбәлик ән чох көбәкүстү наһијәдә тәсадүф едир (hernia supraumbilicalis). Ағ хәтт дәбәлиji надир һалларда өз-өзүнә бағлана биләр.

Мүаличәси. Дәбәлик ағры верирсә, чәрраһи үсулла мүаличә едилир. Дәбәлик шиши үзәриндә ағ хәттә көндәлән кәсик апардыгдан сонра кисәни әтраф тохумалардан ајырыб јарырлар, кисә боғазлары бағландыгдан сонра кәсилиб атылыр, дәбәлик һәлгәси сап тикишләрлә тикиләрәк, пластика едилир. Дәри јарасы һемостаз едиләрәк, тикиш гојулур.

Боғулмуш гасыг дәбәләji (Hernia incarcerata).

Дәбәликләрин ән чох тәсадүф едән ағырлашмасы — онларын боғулмасыдыр. Боғулма баш вердикдә, дәбәлик кисәсинин мөһтәвијјаты кәлдији јолдан керијә, гарын бошлуғуна гајыда билмир. Боғулма гасыг каналынын харичи һәлгәси наһијәсиндә, дәбәлик кисәси бојнунда баш верир. Јени доғулмуш ушагларда дәбәлијин боғулмасы аз һалларда олур, бу исә гасыг каналыны

əhatə edən əzələ toxumasının zəif inkişaf etməsi ilə izah olunur. 2 jaşdan sonra ushaglar arasında boғulmush dəbəliklərin migdarı jeniндən azalır (С. J. Долетски).

Боғулманы əмэлэ кэтирэн амиллэрдэн тез-тез өскүрмэ (плевритлэр, көјөскүрэк), метеоризм, күчэнмэ, физики иш, бағырсагларын функсијасынын позулмасыны вэ с. көстэрмэк олар.

Клиникасы. Боғулманын илк эламэти ушагда бирдэн-бирэ нараһатлығын, гышгырма-ағламанын башламасыдыр. Ушаг сүд эммэкдэн имтина едир, ајагларыны бир-биринэ чырпыр, бөјүк ушаглар исэ ағрыдан вэ гасыг наһијэсиндэ шишин эмэлэ кэлмэсиндэн шикајэтлэнирлэр. Ағры даими характерли олмагла, ара-сыра шиддэтлэнир. Үмуми эламэтлэриндэн мэ'дэ булан-

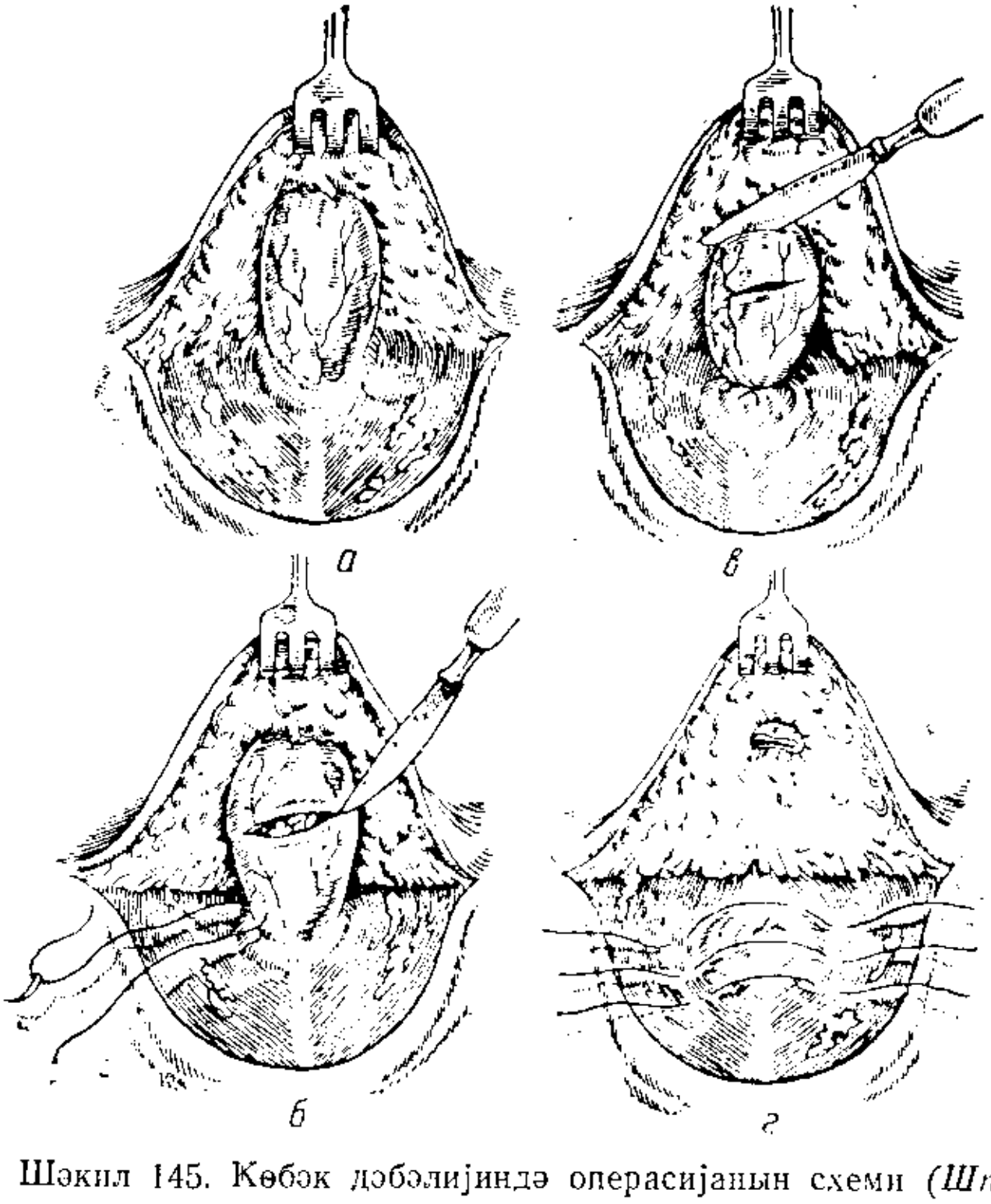

Шэкил 145. Көбэк дэбэлијиндэ операсијанын схеми *(Шпитсдэн)*.

масы, гусма (хүсусэн, сүдэмэр ушагларда), нэчисин вэ газларын харич олмамасыны көстэрмэк олар. Валидејнлэр дэбэлијин олмасыны габагчадан билирлэрсэ, шишин бөјүмэси вэ даһа керијэ гајыда билмэмэсини гејд етдикдэ, диагнозун гојулушу асанлашыр.

Боғулмуш дэбэлик тэрэфдэ кэркинлик, ағры, һэрэкэтсиз шиш элланилир, дэбэлик кисэсинин мөһтэвијјаты гарын бошлуғуна гајытмыр. Перкуссијада боғулма јеринин үзэриндэ күт сэс

алыныр. Боғулманын мүддəти артдыгча, боғулмуш органын ган дөвраны позулмаға башлајыр, дəбəлик кисəсинə ганлы маје топланыр. Боғулмуш органын гандөвранынын позулмасы дəрəчəси илə əлагəдар олараг, илк əввəл функсијасы позулур вə тəдричəн онун диварынын некрозу башлаја билəр, бу да интоксикасијаны даһа да артырыр.

Бир хүсусијјəти гејд етмəк лазымдыр ки, ушагларда боғулмуш органын гандөвранынын позулмасы, бөјүклəрдəкинə нисбəтəн кеч башлајыр; бу да дамар диварынын еластик олмасы, боғулмуш һəлгəнин бөјүклəрə нисбəтəн аз тəзјиг етмəсиндəн ирəли кəлир. Боғулма мүддəтиндəн 1—2 күн кечдикдə, гасыг наһијəсиндə илтиһаб əламəтлəри баш верир. Ушағын үмуми температуру арта билəр, бу да перитонитə вə өлүмə сəбəб олур.

Боғулмуш гасыг дəбəлијн, кəскин тохум чијəси һидропсу илə гарышдырыла билəр. Бу һалда ағры, гусма аз мүшаһидə олунур вə ја һеч олмур, боғулмуш дəбəлијин үмуми əламəтлəри мејданда олмур, шишин јухары кəнары ајдын мүəјјəн едилир. Дəбəлик боғулдугда, онун јухары учуну мүəјјəн етмəк мүмкүн олмур, бу да боғулмуш дəбəлик кисəси шишинин јухары учунун гасыг каналына доғру кетмəси илə изаһ олунур.

Кəскин гасыг лимфаденитлəриндəн дə дəбəлији ајырмаг чəтинлик тəшкил едир. Анамнездə дəбəлијин олмамасы, гусма, багырсаг тутулмасы вə интоксикасија əламəтлəринин олмамасы лимфадинити көстəрир. Мүвафиг ајагда ирин мəнбəјинин олмасы лимфадениты тəсдиг едир. Һəр 2 тəсадүфдə шүбһə олдугда, чəрраһи əмəлијјат диагнозун дүзкүнлүјүнү тəсдиг едир.

Мүаличəси. Тə'чили операсија едилмəлидир. Операсијанын техникасында, боғулмамыш дəбəликдə олдуғундан, фəрг бундан ибарəтдир ки, боғулмуш һəлгə кəсилиб ачылмадан, дəбəлик кисəси јарылмалы, онун мөһтəвијјаты олан орган диггəтлə мүајинə едилмəлидир. Боғулмуш органда некроз əламəтлəри јохса, боғулма арадан галдырылдыгдан сонра, гарын бошлуғуна салыныр. Дəбəлик кисəси бағланыб кəсилир, канал дивары С. И. Спасокукотски јахуд А. В. Мартынов үсулу илə пластика едилир.

Операсијаја əкскөстəриш олдугда (инфексион хəстəлик, чох зəифлик, үрəјин анаданкəлмə гүсурлары) боғулма консерватив үсулла арадан галдырылыр. Бунун үчүн пантопон вурулур, исти ванна, јахуд истиггач тə'јин едилир. Чанағын алтыны һүндүр етмəклə дə боғулма јох ола билəр. Əкəр боғулма мүддəтиндəн 12 саатдан чох кечмишсə, консерватив комплекс мүаличə үсулу нəтичə вермир вə операсија едилмəлидир.

Көбəк чијəси дəбəлији
(Omphalocele s. hernia fun. umbilicalis).

Буна ембрионал көбəк чијəси дəбəлији дə дејилир. Һəгигəтдə исə бу дəбəлик дејил, чох мүрəккəб инкишаф гүсуру нəти-

чәсиндә гарнын өн диварынын бир һиссәсинин инкишафдан галмасыдыр. Гарын бошлуғу органлары һәмин дефектдән харичә чыхыр, үстдән исә онлары көбәк чијәсинин бозумтул һамар амнион гишасы өртүр.

Ембрионал көбәк чијәси дәбәлији һамиләлијин 11—12-чи һәфтәсиндән башлајыр. Һамиләлијин 5—10-чу һәфтәсиндә бағырсаглар вә гара чијәр гарнын өн диварына нисбәтән сүр'әтлә инкишаф етдији үчүн, мүвәггәти олараг гарын бошлуғундан харичдә көбәк чијәси ичәрисиндә јерләшир, сонрадан исә 11—12-чи һәфтәләрдә гарын бошлуғунун өн дивары даһа сүр'әтлә инкишаф етдијиндән (өртүлдүјүндән) вә бағырсагларын, гара чијәрин гарын бошлуғу ичәрисинә дөнмәси (гајытмасы) илә гарын бошлуғу органлары өз јерләрини тутур. Бир чох харичи вә дахили амилин тә'сири илә бу инкишаф ритминин позулмасы нәтичәсиндә гарын бошлуғу органлары дахилдә дејил, харичдә, көбәк чијәси ичәрисиндә јерләшир.

Шәкил 146. Көбәк чијәси дәбәлији мүнасибәтилә операсија (*өз мүшаһидәмиз*).

Инкишаф гусуру нәтичәсиндә көбәк наһијәсиндә бөјүк дефект олдуғундан, гарын бошлуғу органлары харичә шиш шәкилдә чыхыр. Формалары мүхтәлиф олмагла өлчүсү 2—15 *см* олур (К. Ә. Баиров). Кисәнин мөһтәвијјаты бағырсаглар, гара чијәр вә башга органлар олур. Дәринин амнион гишаја кечән јериндә чәһрајы һашијә мүәјјән едилир. Илк саатларда амнион гиша чох шәффаф вә нәм олур, сонракы дөврләрдә илтиһаблашмаја дүчар олдуғундан, онун шәффафлығы итир—гурујур, еластиклијини итирдијиндән партлаја биләр вә дахили органларын евентирасијасы төрәјир. Чох вахт (43% һалда, К. Ә. Баиров), бу хәстәлик башга инкишаф гүсуру илә бирликдә олур, бу да хәстәлијин прогнозуну даһа да ағырлашдырыр. Хәстәлик аз мүддәт ичәрисиндә илтибаһлашмаја мејллидир ки, бу да тез перитонитә сәбәб олур. Көбәк чијәси дәбәлијинин **диагнозу** чәтинлик тәшкил етмир (шәкил 146).

Мүаличәси — чәрраһи вә консерватив үсулла олур. Чәрраһи үсул ән радикалдыр, чүнки дәбәлик кисәси ләғв едилдикдән сонра, јаранын кәнарлары бир-биринә гат-гат тикиләрәк, гарын бошлуғу гапаныр. Операсија о заман тә'сирли нәтичә верир ки, дәбәлик кисәсинин диаметри 7 *см*-дән чох олмасын (Р. Гросс, К. Ә. Баиров) вә биринчи саатларда операсија олунсун. Дәбә-

лик кисәсинин диаметри 7 *см*-дән чох олдугда өлүм 80—85%-ә чатыр.

Чәррәһи әмәлијјатын тә'сирли олмасы үчүн операсијаја һазырлығын (мә'дәнин зондла бошалдылмасы, ануса резин бору гојулмасы, нәмләдилмиш оксикен верилмәси, антибиотикләрин тә'јин едилмәси вә с.) вә вахтын ролу вардыр (һазырлыг дөврү үчүн 1—2 саатдан артыг вахт итирилмәмәлидир). Әкәр дәбәлијин диаметри бөјүк оларса, операсија икимоментли олмалыдыр. Биринчи мәрһәләдә органлар гарын бошлуғуна гајтарылдыгдан сонра, онун үзәриндә анчаг моблизәедилмиш дәри гаты тикилир. Икинчи мәрһәләси исә бир илдән сонра вентрал дәбәлији арадан галдырмаг үчүн ичра едилир.

Операсија чох вахт јерли кејитмә илә едилир (0,25% новокаин). Дахили органлары гарын бошлуғуна гајтармаг мүмкүн олмадыгда, ефир наркозу верилир. Операсијадан 8—10 саат кечдикдән сонра сүд верилир: һәр 2 саатдан бир 10 *мл* сүд верилир. Ушаг јалныз икинчи күнү там нормаја мүвафиг дәрәчәдә гидаландырылыр. 7—8-чи күн дөшлә әмиздирилмәлидир. Ушағын су мүбадиләсини тәнзим етмәк үчүн дәри алтына вә јахуд per rectum дамчы илә маје (физиоложи мәһлул) јеридилмәли. Антибиотикләр тә'јин едилир, ган көчүрүлүр. Тикишләр 8—10—12-чи күндән сонра сөкүлүр.

Дәбәлик ири олдугда консерватив мүаличә гисмән јахшы нәтичә верир. Мүаличә јерли вә үмуми олмалыдыр. Дәбәлијин әтрафы һәр күн 3%-ли һидрокен-пероксид илә тәмизләнилир. Дәбәлијин үзәри мәлһәмли (фурасилин, 2%-ли пиоктанин мәлһәмләри вә с.) салфетлә өртүлдүкдән сонра еластик сарғы гојулур. 2—3 күндән сонра гуру пәрдә әмәлә кәлмәјә башлајыр, сонракы дөврдә асептик сарғы гојулур.

Үмуми мүаличәдә 8—9 күн антибиотикләр тә'јин едилир, ган вә плазма көчүрүлүр, витаминләр тә'јин едилир. Бу үсулла мүаличәдән сонра дәбәлик кәнарындан гранулјасија вә епителизасија баш верәрәк, гарын бошлуғу органларыны әһатә едир. Ушағын бир јашы тамам олдугдан сонра операсија едилир вә дәбәлик арадан галдырылыр.

Көбәјин анаданкәлмә фистулу.

Көбәк-бағырсаг ахачағы (ductus omphalo—entecricus) ушағын доғулдуғу вахта кими гапанмазса (облитерасија етмәзсә), нәтичәдә көбәјин анаданкәлмә фистулуна чеврилир. Ушағын ана бәтни дөврүндә јумурта сарысы говугчуғу јухарыда гејд олунан ахачаг васитәси илә бағырсагла әлагәдардыр. Бу ахачаг ушаг анадан олана гәдәр тутулмамасы үзүндән, көбәк чијәси дүшәндән сонра, бағырсаг мәнфәзи илә көбәк арасында ишләјән фистула чеврилир.

Көбәк-бағырсаг ахачағынын тутулмамасы дәрәчәсиндән асылы олараг, аномалијалар мүхтәлиф формаларда тәзаһүр едәчәкдир: 1) там фистула — бу заман бағырсаг мәнфәзи көбәк

һәлгәси илә бүтүнлүклә әлагәдардыр, фистул васитәси илә рәнксиз селикли маје, һәтта дуру нәҹис белә харич олур. Ахачағын диаметри кениш олдугда, онун селикли гишасы гырмызы-чәһрајы рәнкә чевриләрәк харичә чыхыр (inversio), бағырсаг полипини хатырладыр. Бә'зән ушаг ағладыгда, күҹәндикдә диаметри кениш олан ахачагдан мүхтәлиф вариантларда, онун селикли гишасы харичә чевриләрәк мүхтәлиф формалар алыр (шәкил 147).

Әкәр көбәк-бағырсаг ахачағы гисмән тутулмуш оларса, буна натамам көбәк фистулу дејилир. Бу нөв натамам көбәк фистулуну ики формаја бөлмәк олар: а) ахачағын дистал һиссәси бағланараг, проксимал һиссәси ачыг галарса, гарын бошлуғунда бағырсагла әлагәли олдуғуна көрә ашағы һиссәдә чәрраһлыг үчүн ән әһәмијјәтли олан Меккел дивертикулу јаранаҹаг; б) ахачағын проксимал һиссәси бағландығы һалда, онун дистал һиссәси ачыг галарса, көбәклә әлагәсини сахлајаҹагдыр.

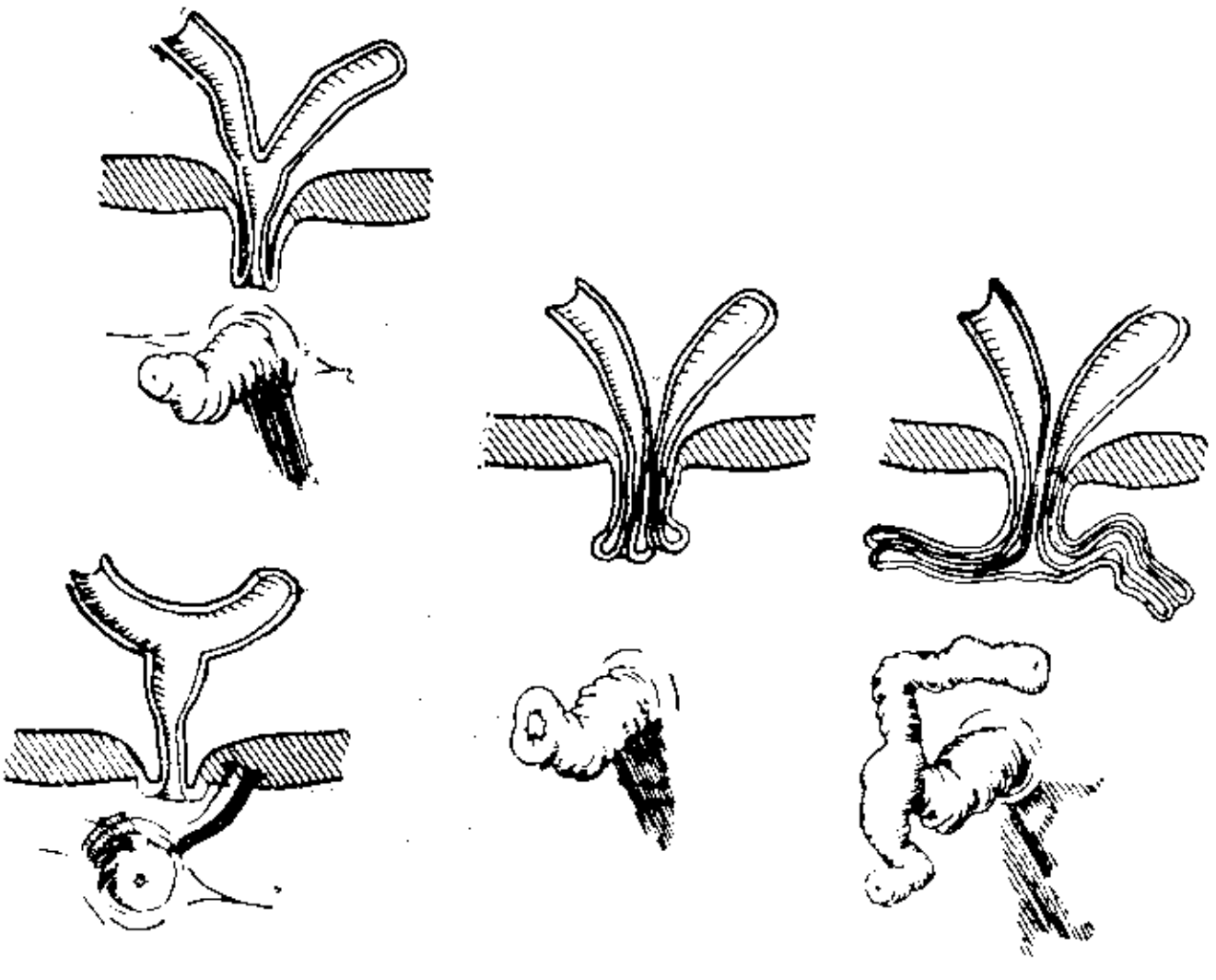

Шәкил 147. Јумурта сарысы ахачағынын еңмәсинин вариантлары *(М. Гробдан)*

Селикли гиша илә өртүлү олан дистал һиссә өзүндән селик ифраз етдији үчүн көбәк фистулундан даима селик ифразаты мүшаһидә олунаҹагдыр. Облитерасијаја уграмајан дистал һиссәнин дәринлији мүхтәлиф олмагла бәрабәр, харич илә әлагәдар олдуғундан инфексијалаша биләр.

Көбәк-бағырсаг ахачағынын проксимал вә дистал учлары облитерасија просесинә уградығы һалда, онун орта һиссәси тутулмур, бунун ичәрисинә селикли маје топланыр вә тәдриҹән бөјүјәрәк систә чеврилир. Буна ентросистом дејилир.

Бә'зән ахачаг бүтүн боју узуну тутулараг, фиброз чапыға

чеврилир ки, буна lig, terminale дејилир, бу көбәклә әлагәдар олдуғу һалда, о бири учу ја бағырсаг диварына, јахуд онун мүсаригәсинә јапышыр. Әмәлә кәлмиш олан фистулларын диагнозуну гојмаг чәтинлик тәшкил етмир. Селикли гишанын харичә чеврилмәси, селик вә ја нәчисин фистулдан ифразы, зондла мүајинәдә онун бағырсагда гуртармасы, зондун учунда нәчис күтләсинин мүәјјән едилмәси диагнозу тәсдиг едир. Контраст маддәләрлә апарылан рентгенографија диагнозу тәсдиг едир.

Мүаличәси. Көбәк-бағырсаг ахачағы фистулунун мүаличәси чәрраһи үсулла олмалыдыр. Чох аз һалларда консерватив үсулла өзбашына гапана биләр. Мүаличәдән мәгсәд — көбәји вә фистул јолуну бүтүн боју узуну әтраф тохумалардан ајырараг кәсиб көтүрмәкдән ибарәтдир. Бә'зән фистулун проксимал учунун гарын бошлуғунда гуртардығы мүәјјән едилдикдә, лапаротомија етмәк вә фистулун учуну тапараг арадан галдырмаг лазымдыр.

Нукки каналы систи (cysta Nucki).

Гызларда перитонун чыхынтысы инкишафдан галдыгда (облитерасија етмәдикдә), орада дивертикулу хатырладан канал галыр ки, буна Нукки каналы дејилир. Онун ичәрисинә сероз маје топланарса, систә чеврилир. Буна Нукки каналы систи дејилир.

Бу хәстәлик сүдәмәр ушагларда олмагла бәрабәр, аз тәсадүф едир. Чох заман гасыг каналы наһијәсиндә јерләшдијинә көрә, гасыг каналы дәбәлијинә чеврилир. Гасыг каналы наһијәсиндә овал формада флүктуасијаверән, һәрәкәтли, бөјүк өлчүјә малик олан шиш мүәјјән едилир. Лимфаденити, јумурталығын гасыг каналына дүшмәсини Нукки систи илә гарышдырмаг олар. Шишин ағрысыз, флүктуасијалы вә һәрәкәтли олмасы ону лимфаденитдән ајырыр. Јумурталығы дәбәлик кисәсиндән гарын бошлуғуна гајтармагла, систдән ајырмаг олур.

Мүаличәси. Канал үзәриндә кәсик апардыгдан сонра сист тамамилә кәсилиб чыхарылыр, јара гат-гат тикилир.

VII ФӘСИЛ

ҺӘЗМ СИСТЕМИ ОРГАНЛАРЫНЫН АНАДАНКӘЛМӘ ВӘ ГАЗАНЫЛМА ХӘСТӘЛӘНМӘЛӘРИ.

Ранула.

Дилалты түпүрчәк вәзиләринин ретенсион систоз шишләринә ранула (Ranula)[1] дејилир. Систоз шишин төрәмәсинин 2 сәбәби вардыр: а) хроники илтиһаб нәтичәсиндә түпүрчәк вәзи

[1] Ранула — гурбаға мә'насыны верир, бу ад она көрә верилмишдир ки, о гурулдајан заман ағыз наһијәсиндә селикли көпмә әмәлә кәлир, бу да дилалты систоз шишә бәнзәјир.

ахачағынын диаметри даралыр, бу да ахачагда ифразатын ахмасыны ләнкитдијинә көрә шиш әмәлә кәлир; б) ембрионал дөврдә епителин инкишафы гүсуру нәтичәсиндә ахачағын тутулмасындан башлајыр. Ушаг анадан олан кими систоз шишин мүәјјән олунмасы буна сүбутдур.

Ранула әсасән дил вәзиләриндән вә хүсусилә glandula lingnalis anterior-дан вә ахачагларындан инкишаф едир.

Клиникасы. Шишләр дилин алтында, орта хәтдән сағда вә ја солда јерләшмәклә, мүхтәлиф бөјүклүкдә: кичик нохуддан башлајараг ирн гоз бојдаја гәдәр ола биләр. Шиш бә'зән о гәдәр бөјүјә билир ки, дили јухарыја доғру галдырыр вә кичик ушагда әммә просесини позур, һәтта ағзын тамамилә тутулмасына сәбәб олур вә тәнәффүс актыны позур.

Шәкил 148. Ранула *(өз мүшаһидәмиз).*

Селикли гиша дартылыр, назикләшир, ағрысыз олмагла ичәрнсиндә селикли маје көзлә ајдын сурәтдә мүәјјән едилир. Шишин формасына кәлинчә, о, даирәви (вәзи шиши) вә узунсов (ахачаг шиши) олур. Ранула хәстәлијинин диагнозуну гојмаг үчүн бимануал палпасија вә көзлә бахмагла мүајинә етмәк лазымдыр (шәкил 148). Диггәтли мүајинәдә ону диагностика етмәк чәтинлик тәшкил етмир.

Мүаличәси анчаг чәрраһи үсулла олур. Операсија бөјүк ушагларда наркозла, кичикләрдә исә јерли кејитмә илә едилир. Селикли гиша үзәриндә еһтијатла (систин дивары чох назик олдуғундан партлаја биләр, бу да онун там чыхарылмасыны — екстрипасијасыны чәтинләшдирир) кәсик апарылыр, систоз шиш әтраф тохумалардан ајрылараг чыхарылыр, јеринә тикиш гојулур. Шишин там чыхарылмасы мүмкүн олмадыгда, галан епители һиссәјә јод сүртдүкдән сонра, онун, кәнарларына тикиш гојулур, бу да ранулачын ресидив вермәсинин гаршысыны алыр. Шишләр артмаға вә бөјүмә мејлли олдугда, онун тез чыхарылмасы үчүн көстәриш вардыр.

Мә'дә-бағырсаг системин јинад чисимләри.

Чох вахт валидејнләр ушагларын ојнамасы үчүн, онларын габагларына хырда әшјалар (пул, дүјмә, кичик дәмир чисимләр, чәјнрдәкли мејвәләр вә с.) төкүрләр. Ушагларда беләбир хүсусијјәт вардыр ки, һәр һансы бир шеј әлинә дүшән кими ону ағзына апарыр, һәтта удурлар. Һамар сәтһли кичик чисимләр

јемәк борусундан кечәрәк мә'дәјә дүшүр вә 2—3 күндән сонра харич олур. Һамар олмајан ири чисимләр исә јемәк борусунда, мә'дә јахуд бағырсагларда илишиб галараг, ушагларын нараһатлығына сәбәб олур.

Јемәк борусунун јад чисимләри.

Јад чисимләр чох вахт јемәк борусунда, хүсусилә онун даралма јерләриндә: јухары һиссәдә, ортада — бифуркасија наһијәсиндә вә нәһајәт, мә'дәјә кечдији јердә галараг, бир сыра клиник әламәтләрә сәбәб олур. Бу да чисмин бөјүк вә кичиклијиндән, сиври вә күт сәтһли олмасындан асылыдыр. Анамнездән удулмуш јад чисмин характери (ијнә, сүмүк, чәјирдәк, дүјмә, дәмир әшја) ајдынлашдырылмалыдыр.

Бөјүкләр јад чисмин јемәк борусунда дајанан наһијәсиндә ағрыдан, бөјүк ушаглар исә ағрымадан (күрәк сүмүкләри арасында), гусмадан вә ја чохлу ағыз сујунун ахмасындан шикајәт едир. Хәстәлијин характер әламәти — удманын (хүсусән бәрк гидалар удма заманы) чәтинләшмәсидир (дисфакија).

Јемәк борусунда јад чисимләрин галмасы вахтында мүәјјән олунмадыгда, бир нечә күндән сонра онун диварында јатаг јарасы (декубитис) төрәјә биләр вә бу да кәләчәкдә иринли медиастинитә сәбәб олур. Белә ағырлашма һәтта өлүмә дә сәбәб ола биләр. Јад чисим јемәк борусунун јухары һиссәсиндә галдыгда, онун әтрафында инфилтрасија башлајыр вә әтраф тохумалара јајылараг, онларын функсијасыны поза биләр.

Д и а г н о з гојмаг үчүн рентксноскопија вә рентгенографијадан истифадә едилир. Рентгенограмда јад чисмин һәчми, формасы вә хүсусән јерләшдији наһијә ајдын мүәјјән едилир. Јад чисим рентген шүаларыны кечирирсә, онда хәстәјә бариум һоррасы верилир. Бариум һоррасынын бир һиссәси јад чисмин үзәринә дүшәрәк, онун екранда вә рентгенограмда көрүнмәсинә сәбәб олур.

Езофагоскопија етмәклә, нәинки јемәк борусунда јад чисми көрмәк олур, ејни заманда хүсуси аләт васитәси илә ону чыхармаг олур; јухары һиссәдә јерләшән јад чисимләр исә корнсанг васитәси илә чыхарылыр. Буну етмәк мүмкүн олмадыгда, езофаготомија етмәклә, јад чисми чыхармаг олар.

Јемәк борусунун јаныглары.

Јемәк борусунун јаныглары ән чох ушагларда 1—3 јашларында тәсадүф едир вә валидејнләрин нәзарәтсизлији үзүндән әмәлә кәлир.

Јемәк борусу јаныглары термики вә кимјәви маддәләрин тә'сириндән баш верир. Термики јаныг јохламадан ушага верилән (вә ја өзбашына) гајнар сүд, чај вә дуру хөрәкләр ичмәси нәтичәсиндә төрәјир.

Кимјәви маддәләрдән ән чох мәишәтдә истифадә едилән туршулар вә гәләвиләр (поташ, сиркә ессенсијасы, каустик сода, дуз туршусу вә с.) ушаг тәрәфиндән билмәдән гәбул едилдикдә, јаныглар баш верир. Јаныға әввәл ағыз, удлаг вә сонра исә јемәк борусу, надир һалларда исә мә'дә мә'руз галыр. И. К. Таһировун мә'луматына көрә (230 мүшаһидә) 53% һалда ағыз бошлуғу, 47%-дә исә ағыз вә јемәк борусу бирликдә јанмаға мә'руз галыр. Апарылан езофагоскопик мүшаһидәләр көстәрир ки, јемәк борусу јаныгларыны I, II вә III дәрәчәләрә бөлмәк олар. Илк мүајинәдә јемәк борусунун II вә III дәрәчәләрини ајырд етмәк мүмкүн олмур, сонракы мүшаһидәләрдә исә бунлар ајырд едилир. Јаныгларын дәрәчәси гәбул олунан кимјәви маддәнин консентрасијасындан вә мигдарындан асылыдыр.

Клиникасы. Анамнезин бөјүк әһәмијјәти вар: кимјәви маддә, онун консентрасијасы вә удулдуғу мигдар өјрәнилир.

Јемәк борусу јаныгларынын әсас әламәти ағрыдыр, бөјүк ушаглар ағрынын ағыз бошлуғунда, удлагда вә синәнин архасында олмасыны сөјләјирләр. Гусма (бә'зән, дөнә-дөнә гусма) вә ағыздан селикли маје ифраз олур, бу илк саатлардан башлајараг 10—15 күнә гәдәр давам едир. Ағрынын вә селикли гишанын шишмәсиндән удма актынын чәтинләшмәси (дисфакија) олур. Кичик ушагларда ағыз бошлуғунда ағ әрпләр көрүнүр, удлағын вә гыртлағын шишмәсиндән тәнәффүс актынын чәтинләшмәси вә тәнкнәфәслик төрәјир. Удулан кимјәви маддәнин мигдарына мүвафиг олараг ушагларын вәзијјәти ағырлашыр, һәтта шок әламәтләри дә мүшаһидә едилир.

Мүаличәси. Ичилән кимјәви маддәни организмдән харич етмәк вә нејтраллашдырмаг үчүн дәрһал онун әкси олан маддә илә мә'дәни јумаг вә хәстәни гусдурмаг лазымдыр. Поташла зәһәрләнмә олдугда, 2—3 литр суја 100 *мл*—1%-ли дуз туршусу гарышдырыб, мә'дәјә зонд кечиртдикдән сонра дәрһал ону јумалы (мә'дә нә гәдәр тез јујуларса, бир о гәдәр тә'сирли олар). 12—24 саат кечдикдән сонра, зәһәрләнмәнин тә'сири тамамилә јох олур. Туршуларла зәһәрләнмә олдугда, исти су илә јумаг јахшы нәтичә верир. Әкәр мүмкүн оларса, натриум вә ја калсиум бикарбонат дузлары да гатылмалы. Мә'дәни јудугдан сонра ушаға сүд, јумурта сарысы вә битки јағы вермәк олар. Ушагда шок әламәтләри оларса, она гаршы комплекс мүаличә тәтбиг етмәк лазымдыр.

Ағрыны азалтмаг үчүн ағрыкәсичи дәрманлар, интоксикасијаны азалтмаг үчүн исә вена дахилинә дамчы үсулу илә вә ја дамчы ималәси илә физиоложи мәһлул вә ја 5%-ли глүкоза мәһлулу јеридилир. Ејни заманда спазмы арадан галдырмаг үчүн, онун ичәрисинә 10—15,0 *мл* 0,5%-ли новокаин мәһлулу төкмәк олар. Кәләчәкдә инфексијаны арадан галдырмагдан өтрү антибиотикләр тә'јин едилир. Сон заманлар јаныгдан сонра јемәк борусунда әмәлә кәлән чапыглашма вә даралманы азалт-

маг үчүн, бөјрәкүстү вәзи һормонлары (кортикостероидләр) тә'јин едилмәси мәсләһәт көрүлүр.

Јемәк борусунун јанма дәрәчәсини вә локализасијасыны мүәјјән етмәк үчүн еркән (4—8 күндән сонра) езофагоскопија етмәк лазымдыр, бу тәһлүкәсиздир (И. К. Мурашов, И. К. Таһиров). Јаныг I дәрәчәли оларса (јемәк борусунун һиперемијасы, селикли гишанын шишиб көпмәси) илтиһаба гаршы мүаличә апарылыр вә 5—10 күнә гәдәр онун әламәтләри чәкилир; зондламаја еһтијач олмур. Јаныг II дәрәчәли олдугда (һиперемија, кениш саһәдә некротик әрпләр, селикли гишанын шишиб көпмәси) 5—8 күндән сонра (илтиһаб просеси соруддугдан сонра), јемәк борусуну 3—4 һәфтәјә гәдәр зондламаг лазымдыр. Дәрин тәбәгәләрә јајылмајан селикли гиша некрозундан сонра, о, епителләшәрәк бәрпа олур. III дәрәчәли јаныгда (2—3 һәфтәдән сонра тәкрарән езофагоскопија илә мүәјјән едилир) некрозлашма нәинки селикли, һәтта селикалты вә әзәлә тәбәгәләрини дә тутур. Некротик тәбәгә јемәк борусу диварындан ајрылдыгдан сонра дәрин хораја чеврилир, бу да кәләчәкдә чапыглашараг, јемәк борусунун там даралмасына сәбәб олур. Бу һала јол вермәмәк үчүн, еркән зондлама илә мүаличәјә башламаг лазымдыр.

Јемәк борусунун зондланмасы 2 үсулла: 1) ағыз бошлуғундан јемәк борусуна еластик зонд дахил етмәклә; 2) ретроград олараг—мә'дә фистулундан јемәк борусуна зонд (буж) дахил етмәклә ичра олунур.

Ушагын ағыз вә удлагында јаныг әламәтләри оларса, илтиһаб просеси гуртардыгдан сонра зондламаға башламаг лазымдыр. Зондлар еластики олур вә онун диаметри (25—40) хүсуси нөмрәләрлә мүәјјән едилир (шәкил 149).



Шәкил 149. Јемәк борусуну кенәлтмәк үчүн еластики зондлар.

Јемәк борусуна зонд салынмаздан габаг онун диаметринә мүвафиг нөмрәли зонд сечилир вә илыг физиоложи мәһлула салыныр; бу да онун еластиклијини гисмән артырыр. Һәкимин көмәкчиси бир әли илә ушағы өзүнә, дикәр әли илә онун башыны синәсинә сыхыр. Ушаг ағзыны ачдыгда, һәким күч вермәдән зонду јемәк борусуна итәләјир (зондун учуна кәрә јағы сүртүлүр); Бу заман ушағы дәрин нәфәс алмаға мәчбур етмәк лазымдыр. Әкәр илк зондлама заманы ушаг шылтаглыг едәрсә, сонракы сеансларда зондлама манеәсиз ичра едилир. Зонд јемәк борусунда 3—5 дәгигәдән артыг галмамалыдыр. Күнашыры олараг, 6—8 һәфтә әрзиндә едилән зондлама јахшы нәтичә ве-

рир, бунунла да јемәк борусунун даралмасы тәһлүкәси арадан галдырылыр.

Зондлама систематик шәкилдә олмадыгда вә ја һеч тәтбиг едилмәдикдә, јаныгдан 3—4 һәфтә кечдикдән сонра тәдричән, лакин прогрессив инкишаф едән чапыглашма (хүсусән III дәрәчәли јаныг) нәтичәсиндә јемәк борусунда дарaлма о дәрәчәјә чата биләр ки, хәстә ушаг су удмаға белә чәтинлик чәкә биләр. Бу заман ушағы гидаландырмаг үчүн (Витсел, јахуд Топровер үсулу илә) гастростомија етмәк лазымдыр, бундан сонра ушаг резин дренаж вә шүшә гыфла гидаландырылыр (шәкил 150). Онларда мүшаһидә едилән арыглама тәдричән арадан галдырылыр.

Шәкил 150. Јемәк борусунун дарaлмасында ушағын гастростомија васитәси илә гидаландырылмасы *(өз мүшаһидәмиз)*.

Зондламаја кеч башламыш олдугда, сағалманы тә'мин етмәк даһа чәтин олур, чүнки дарaлан јердән зонд чәтинликлә кечир. Белә тәсадүфләрдә даими ретроград зондламадан истифадә едилир: ушаг ректоскопуну мә'дә фистулундан мә'дәјә дахил етдикдән сонра, һава јеридиб кенәлтдикдә, мә'дәнин кардиал һиссәсиндә јемәк борусунун дәлији ајдын көрүнүр. Орадан учуна мөһкәм сап бағланылмыш назик зонд (бу олмазса сидик ахары катетери) кечирилиб, ағыз бошлугундан харич едилир. Беләликлә, даими зондлама үчүн шәраит јараныр (шәкил 151). Бә'зән сапы јемәк борусу васитәси илә чохлу су ичирмәклә мә'дәјә кечирмәк олур, фистулдан сапын учу чыхарыларaг јенә даими зондлама үчүн имкан јарадылыр. Әкәр јемәк борусундан 32—36 нөмрәли зондлар сәрбәст кечирсә, мүаличәни тамамламаг олар.

Зондлама заманы јемәк борусунун илтиһаблашмасы вә дешилмәси нәтичәсиндә периөзефакит, медиастинит, бронх фистулу кими ағырлашмалар баш верир. Бу заман ушағын вәзијјәти ағырлашыр, температуру јүксәлир, медиастинит әламәтләри тәзаһүр едир. Белә олдуғу тәгдирдә, зондлама дајандырылыб, антибиотикләр тә'јин едилир. Јемәк борусунун јыртылмасы диагнозу гојуларса, ағыз васитәси илә гидаланма, су ичмәк кәсилиб гастростомија ичра едилир, хәстә мә'дә фистулу васитәси илә гидаландырылыр.

Медиастинит, иринли плеврит кими ағырлашмалар баш вердикдә, мүвафиг мүаличә үсулу тә'јин едилир.

Јемәк борусунун там даралмасында (стриктурунда), облитерасијасында вә ја онунла бронх арасында фистул әмәлә кәлдикдә, ону пластики үсулла јенидән бәрпа етмәк зәрурәти мејдана чыхыр. Әввәлләр јени (сүн'и) јемәк борусу пластикасы операсијасы техники чәһәтдән чох мүрәккәб вә узун сүрән чохмәрһәләли операсијалар (Кертсен—Ру үсулу) олуб, онун мүхтәлиф модификасијалары чәтинликлә баша чатдырылырды.

Шәкил 151. Јемәк борусу даралмасында фасиләсиз зондлама.

Сон заманлар анестезиолокија елминин наилијјәтләри ушаг чәрраһлығы практикасында пластик үсулла сүн'и јемәк борусу јаратмаг операсијасы әһәмнјјәтли дәрәчәдә јахшылашдырылмышдыр. С. С. Јудин, Б. А. Петров вә башга совет алимләринин тәкмилләшдирмәләри бу операсијанын техникасыны даһа да садәләшдирмишдир.

Јемәк борусунун пластикасы антеторакал вә ендоторакал (назик бағырсаг борусунун дөш сүмүјүнүн өнү вә архасы илә кечирилмәси) јолу илә 2 формада һәјата кечирилир. Сүн'и јемәк борусу дәридән, назик бағырсаг илкәјиндән, јоғун бағырсагдан вә мә'дәнин диварындан тәшкил едилмәклә јарадылыр.

Јемәк борусу атрезијасы.

Јемәк борусунун атрезијасы надир аномалијалардан сајылараг, јени доғулмуш һәр 3500 ушагдан бириндә раст кәлир (К. Ә. Баиров). Әксәрән бу башга дефектләрлә бирликдә тәсадүф едир. Белә атрезија ана бәтниндә јемәк борусунун инкишафдан галмасы нәтичәсиндә башлајыр. Ембрионун илк бағырсаг борусунун дорзал һиссәсиндән јемәк борусу, вентрал һиссәсиндән исә тәнәффүс борусу инкишаф едир. Бу инкишаф 4—5 һәфтәдә баша чатдыгда, јемәк вә тәнәффүс борулары бир-бириндән ајрылыр вә сәрбәст инкишаф едир. Дөлүн бу дөврүндә инкишафдан галмасы јемәк борусунун дефектинә сәбәб олур.

К. Ә. Баиров вә З. А. Трофимованын мүшаһидәләринә көрә, јемәк борусу атрезијаларынын формаларыны 6 група бөлмәк олар (шәкил 152). Бу көстәрилән формалардан ајдын олур ки, јемәк борусунун атрезијасы заманы онун јухары учу әксәрән кор шәкилдә гуртарыр, ашағы учу исә трахејаја ачылараг јемәк

борусу — трахеја фистулу төрәјир. Әкәр јемәк борусунун јухары учу бронхла әлагәдардырса (шәкил 152, 5—6-чы формалар), о һалда илк гәбул олунан гиданын бир һиссәси бронха кечәрәк, дәрһал аспирасион пневмонијаја сәбәб олур. Атрезијанын јухары вә ашагы һиссәләри арасындакы саһә 1,8—3,0 *см*, ени исә 0,3—1,0 *см* олур (К. Ә. Баиров).

Клиникасы. Хәстәлијин диагнозу нә гәдәр тез мүәјјән едиләрсә, чәрраһи әмәлијјатын тә'сирлилији дә бир о гәдәр јахшы олур. Доғушдан бир нечә саат кечдикдән сонра ушағын ағзындан вә бурнундан көпүјәбәнзәр маје ифраз олмаға башлајыр. Көпүклү маје сорулдугдан сонра тәкрарән артырса, бу јемәк борусунун

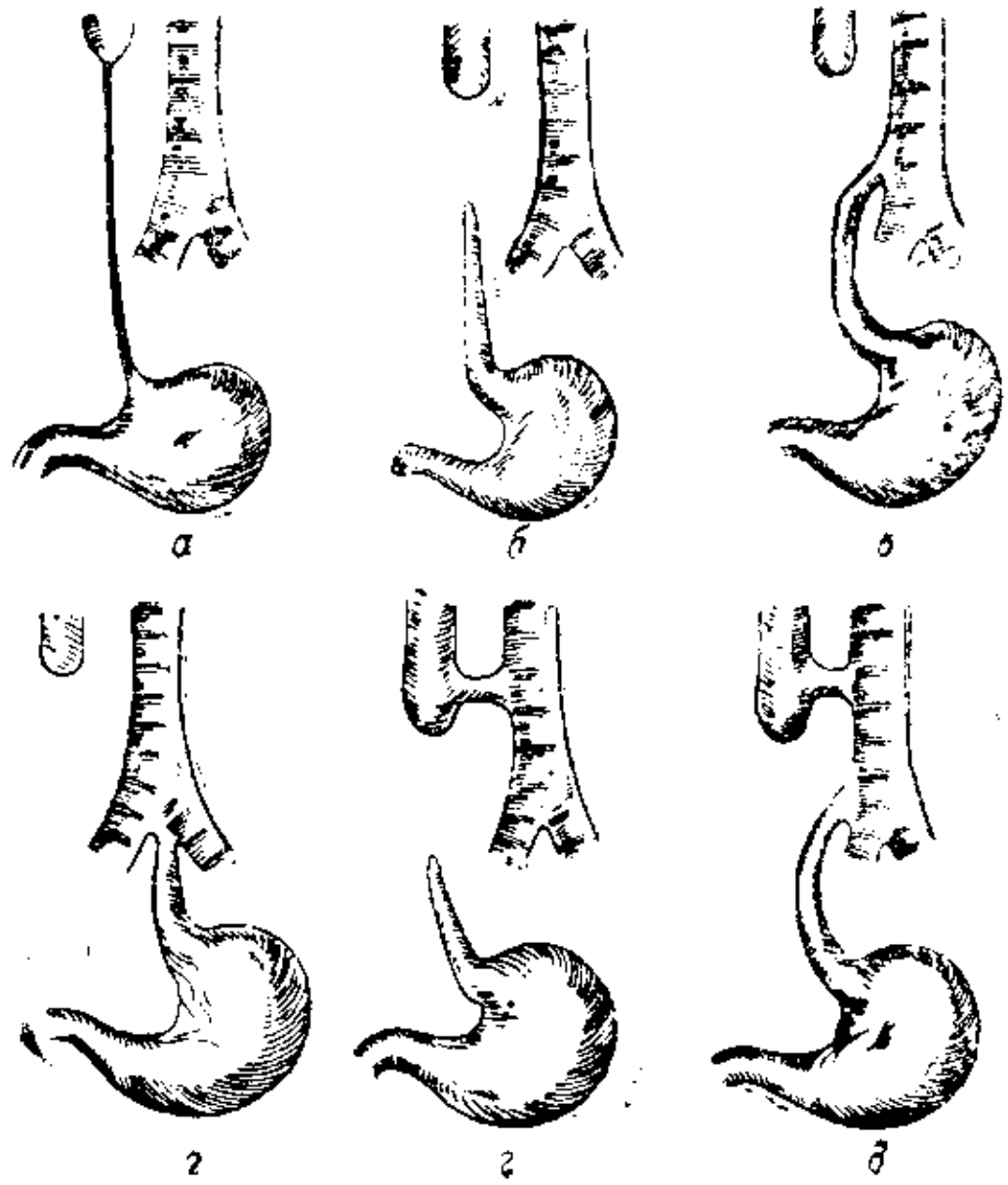

Шәкил 152. Јемәк борусу атрезијаларынын формалары (*К. Ә. Баиров, З. А. Трофимовадан*).

атрезијасына шүбһәни артырмалыдыр. Ушаг илк дәфә дөш әммәјә башлајан кими, сүдү тез керијә гајтарыр. Әкәр јемәк борусунун атрезијасы бронхла әлагәдардырса, биринчи удмадан сонра тәнәффүсүн позулмасы, ағыз әтрафында көјәрмә, өскүрмә (боғучу характерли), тәнкнәфәслик вә тәнәффүс ритминин позулмасы мүшаһидә едилир. Ағ чијәрин аускултасијасы заманы, хүсусән сағ тәрәфдә аспирасија әламәтләри илә јаш хырылтылар ешидилир. Ушағын гарнынын көпмәси, бронхла јемәк борусу арасында олан фистулдан мә'дәјә һаванын долмасына дәлаләт едир.

Диагнозу тәсдиг етмәк үчүн, ушағын ағзындан вә ја бурун дәлијиндән јемәк борусуна назик резин катетер јеридилир (8—10 *см*). О, ичәријә кечдикдән сонра атрезија олан наһијәјә дирәниб галачагдыр (шәкил 153). Елефантын (Elephant, 1906)

тәклифинә көрә, 10 грамлыг шприслә резин катетерә һава вурулур. Әкәр атрезија јохса, һава сәрбәст сурәтдә мә'дәјә топланачаг, атрезија олдугда исә һава тәзјиглә вә сәслә ағыз вә бурун бошлуғундан харич олачагдыр. Диагнозу мүәјјән етмәк үчүн рентгеноскопија вә рентгенографија тә'јин едилир. Рентгеноскопијада ағ чијәрләрин нә вәзијјәтдә олмасы ајдынлашдырылыр. Јемәк борусуна резин катетер јеритдикдә орада олан селикли маје сорулур, сонра катетер васитәси илә 1 *мл* липоидол јеридилир (барнум һоррасы јеритмәк мәсләһәт дејил) вә 2 проjексијада көкс гәфәсинин вертикал шәкли чәкилир. Рентгенограмда јемәк борусунун атрезија олмуш һиссәсинин (дибинин) гисмән кенәлмиш (күрәјәбәнзәр) шәкли ајдын мүәјјән едилир. Атрезијаја уғрамыш јемәк борусу бронхларла фистул васитәси илә әлагәдардырса, онда липоидолун бир һиссәси бронха кечдијиндән бронхларын да шәкли алыначагдыр (шәкил 154).

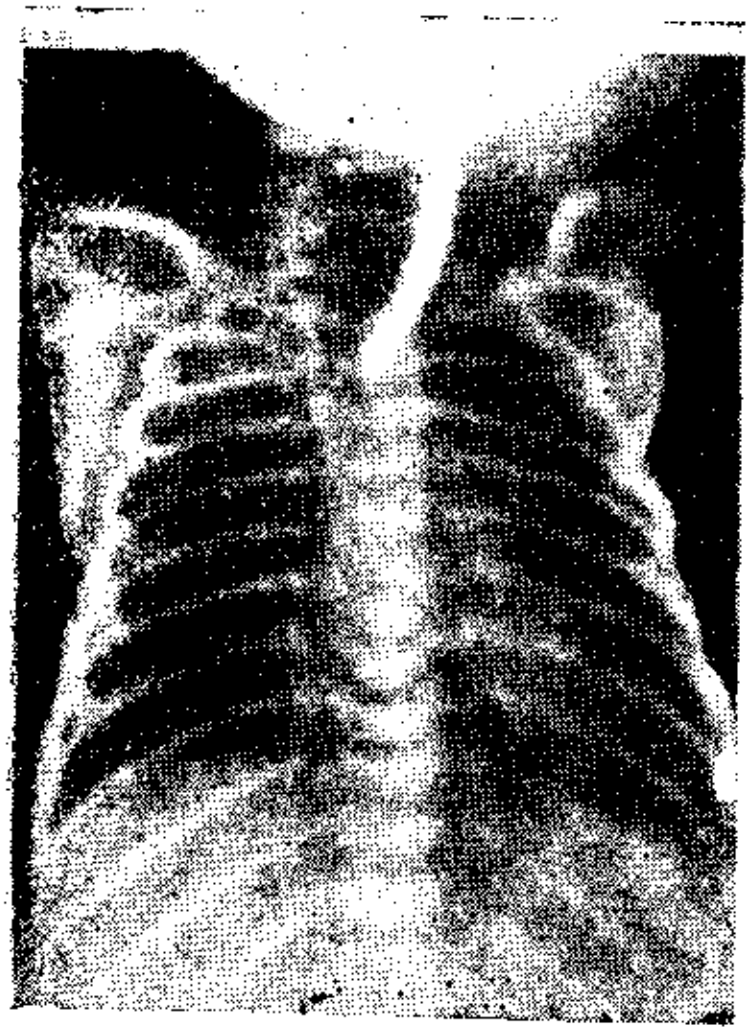

Шәкил 153. Јемәк борусу атрезијасында рентгеноложи мәнзәрә (*К. Ә. Баиров*).

Јемәк борусунун атрезијасына шүбһә олдугда, ушағы ағызла гидаландырмаг гадағандыр. Belə һалда ушаг тез чәрраһа көстәрилмәлидир.

Мүаличәси. Операсијаја һазырлыг дөврүндә (1—2 саат) ушағы оксикен палатасында сахламалы, јахуд нәмләнмиш оксикен вермәли (селикли маје тез-тез сорулур). Үрәк дәрманлары вә антибиотикләр тә'јин едилир вә ушаг парентерал үсулла гидаландырылыр (бәдән чәкисинин һәр *кг*-на суткада 30 *мл* маје тә'јин олунмалыдыр). Бу гатышыг: 30 *мл* плазма, 40%-ли глүкоза 3 *мл*, калсиум-хлорид 10%—1,0-дан ибарәт олуб күндә 2 дәфә венаја вурулур. Галан мәһлул исә 5%-ли глүкозадан ибарәт олмалыдыр вә дәри алтына дамчы үсулу илә јеридилир, К, С, В витаминләри вә гамма-глобулин тә'јин едилир.

Операсијаја 30—45 дәгигә галмыш премедикасија үчүн дәрманлар тә'јин едилир. Операсија ендотрахеал наркоз илә олмалыдыр. Кәсик трансплеврал вә ја ретроплеврал (Васил̃јев үсулу) јолла едилир.

Көкс гәфәси ачылдыгдан сонра, атрезија етмиш јемәк борусунун һәр 2 учу тапылыр, әтраф тохумалардан гисмән ајрылмагла учларынын бир-биринә јахынлашмасы асанлашдырылыр. Әкәр бронхла јемәк борусу арасында фистул варса, о, һәр 2 тәрәфдән бағландыгдан сонра кәсилир вә ајрылыр. Атрезијанын

јухары вə ашағы учлары арасында мəсафə (диастаз) 1,5 *см*-дəн чох олдугда, анастомозун гојулмасы чəтинлəшир. Белə һалда јемəк борусунун јухары вə ашағы учларыны бир аз да əтраф тохумалардан ајырмаг лазымдыр ки, анастомоз гојулан заман тохума кəркинлнјн олмасын. Əкс тəгдирдə, тикишлəрин јериндə некроз баш верəр. Анастомоз уч-уча (end—to—end) вə ја уч—јана (end-to-side) гојулараг, атравматик ијнə илə 2 мəртəбəдə тикилир. Биринчи чəркə тикиш гојуланда ијнə үст һиссəнин селикли гишасындан вə алт һиссəнин бүтүн тəбəгəлəриндəн кечмəли, 2-чи гатда исə һəр ики учларын бүтүн гатларындан ијнə кечмəклə, тикишин гојулмасы гуртарыр.

Операсијадан сонра ушағы исидичи күвездə јарым отураг вəзијјəтдə узандырырлар. Тəнəффүс алма чəтинлəшдикдə, инту-

Шəкил 154. Анадангəлмə јемəк борусу стенозунун рентгеноложи мəнзəрəси (*өз мүшаһидəмиз*).

Шəкил 154 *а*. Јемəк борусу атрезијасы илə бронхун үст вə алт сегментлəри арасында олан фистул əлагəсини (контраст маддə јеридилдикдəн сонра) көстəрəн рентгенограм (*К. Ə. Баиров*).

басија едилир вə трахејаја долмуш мајe тəмизлəнир. Анчаг 2 күн кечдикдəн сонра ушағы ағзындан аз-аз гидаландырмаг лазымдыр.

Јемəк борусунун атрезијасы заманы, онун учлары арасында диастаз чох олдугда вə ја јемəк борусу тамамилə олмадыгда, операсија 2 мəрһəлəдə ичра едилмəлидир. Биринчи мəрһəлəдə гастростомија едиб, ушағын гидаланмасыны тə'мин етмəли,

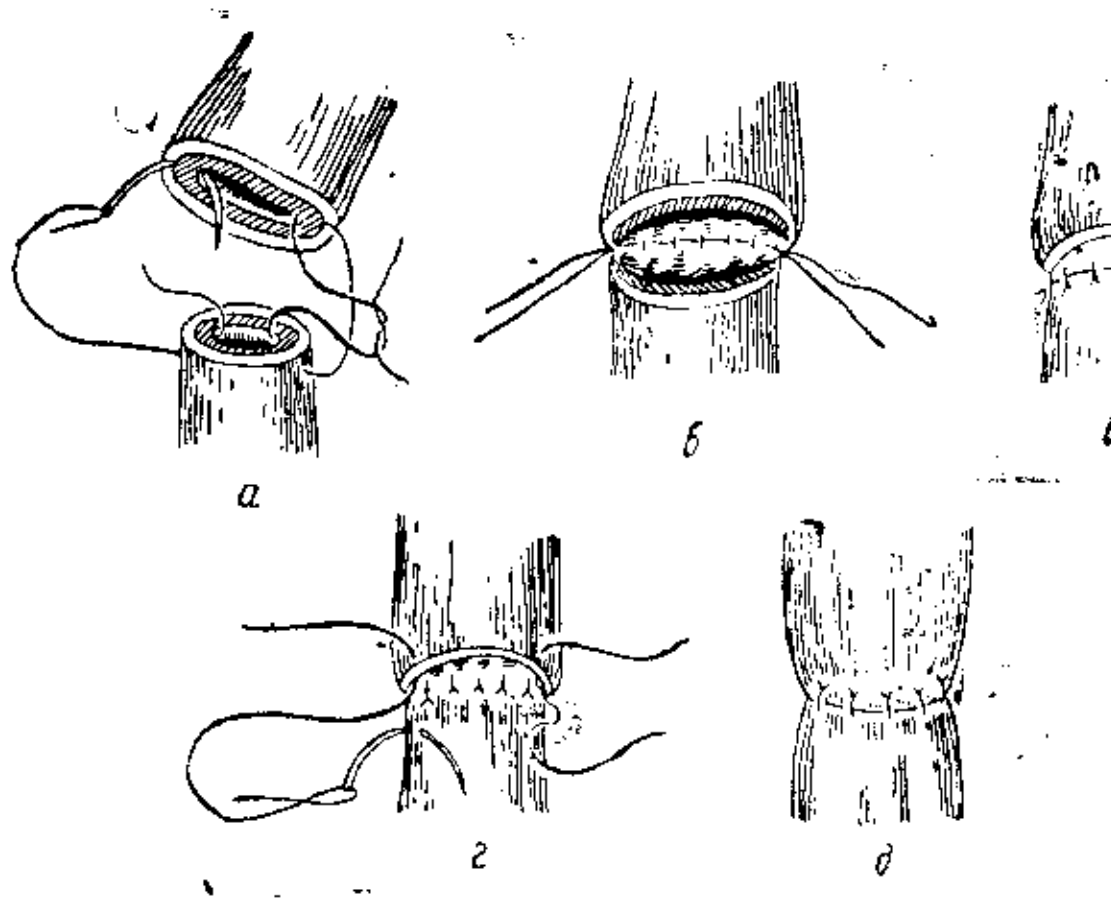

Шәкил 155. Һијат(Hiaght) методу үзрә јемәк борусу атрезијасында гојулан анастомозун схеми.

уҹаг 1—2 јаша чатанда исә II мәрһәлә — операсија васитәси илә бағырсаглардан јени сүн'и јемәк борусу дүзәлдилмәлидир.

Мә'дәнин јад чисимләри.

Јад чисим јемәк борусунда олан манеәләрдән кечәрәк мә'дәјә дүшүр. Сиври учлу чисимләр олдугда (ијнә, сүмүк, метал вә с.) мә'дәнин селикли гишасына тохунан кими онун јығылмасы саһәсиндә өз истигамәтини дәјишир — күт учу мә'дәнин чыхачағына чеврилрәк орадан кечир. Ири кәлә-көтүр чисимләр исә мә'дә чыхачағынын диаметринә ујғун кәлмәдикдә, орада галыр. Бә'зән адәткар олан гызлар өз түкләрини чејнәјәрәк удурлар, мә'дәдә топланан түкләр онун сыхылмасындан бир-биринә јапышараг кәләфәбәнзәр форма алыб, мә'дәнин јад чисминә чеврилир, буна трихобезоар дејилир (шәкил 156, өз мүшаһидәмиз).

Клиникасы. Мә'дәјә дүшән јад чисимләр ағрысыз олмагла ушагларда һеч бир нараһатлыға сәбәб олмур. Күт вә ја санҹылы ағрылар о заман башлајыр ки, јад чисим узун мүддәт мә'дәнин селикли гишасыны гычыгландыраараг, илтиһаб просесинә сәбәб олур. Ири диаметрли јад чисим мә'дәдән 2—4 күнә чыхмазса, о һалда ҹәрраһи әмәлијјат һаггында дүшүнмәк лазымдыр (гастростомија, шәкил 157). Сиври учлу јад чисимләр олдугда, 10—12 күнә гәдәр көзләмәк лазымдыр. Бә'зән сиври учлу чисимләр (ијнә, балыг сүмүјү) мә'дәнин диварыны дешәрәк перитонитә сәбәб олур. Чох вахт бунлар бағырсаға кечәрәк анусдан харич олур. Трихобезоар олдугда, мә'дә нанијәсиндә шишин әлләнилмәси, тутмалар шәклиндә ағрылар мүшаһидә олунур. Контраст маддә илә рентгеноскопија етмәк лазымдыр.

Bə'zən jaд чисимләр бағырсагларда бир нечә күн галараг, 3—4 күндән сонра харич олур (шәкил 158). Әкәр jaд чисим өзү чыхмазса, јенә дә чәрраһи үсулла лапаратомија едилир, бағырсаг дивары үзәриндә кәсик апарылыр вә jaд чисим харич едилдикдән сонра ики гат тикиш гојулур. Гидаланмасына кәлдикдә, ади гидалардан башга сыјыг, картоф пүреси, мејвә вермәк лазымдыр ки, jaд чисмин чыхмасыны асанлашдыра билсин. Jaд чисми чыхармаг мәгсәди илә ишләтмә дәрманы верилмәмәлидир.

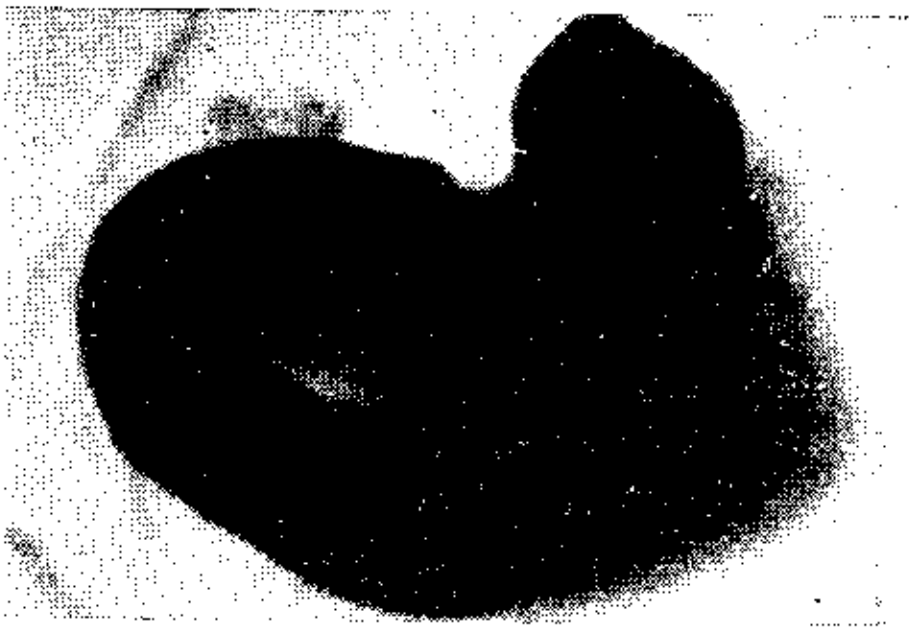

Шәкил 156. Мә'дәнин jaд чисми. Түк шиши (trichobezoar) *(өз мүшаһидәмиз).*

Пилоростеноз (пилорусун даралмасы).

Пилорусун гүсурлу инкишафы нәтичәсиндә, онун галынлашмасына, һипертрофијасына вә спазм илә бирликдә даралмасына пилоростеноз дејилир.

Сон заманларын мүшаһидәләри көстәрир ки, пилорусун мүхтәлиф формалы инкишаф гүсурлары вардыр. Јени доғулмуш һәр 200 ушагдан бириндә пилорусун хәстәлијинә тәсадүф едилир (А. П. Бијезин). Рјабинкинин вердији мә'лумата көрә, хәстәләнәнләрин 82%-ни оғланлар, 18%-ни исә гызлар тәшкил едир.

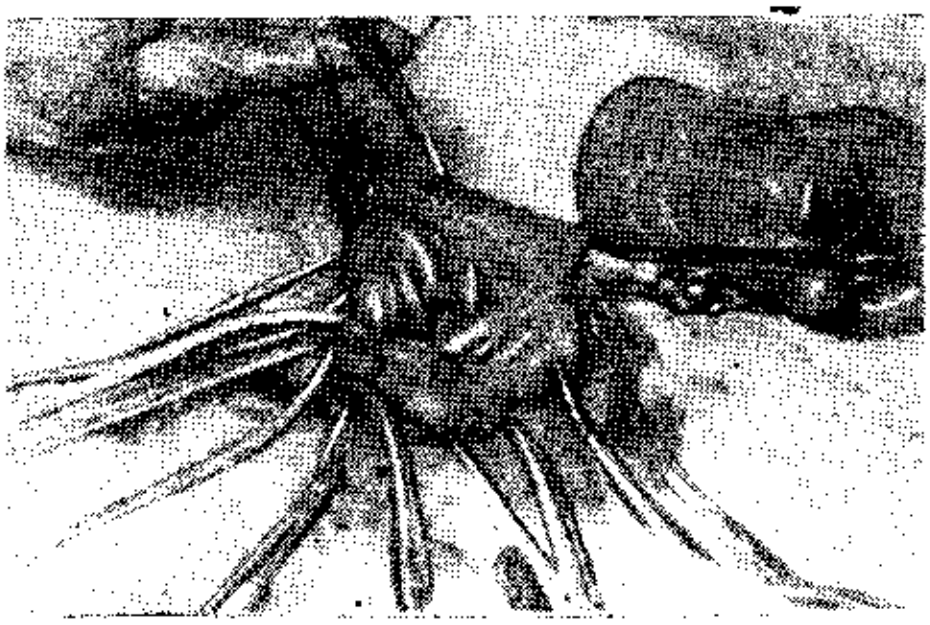

Шәкил 157. Мә'дәнин jaд чисминин (түк шишинин) чыхарылмасы үчүн мә'дә дива-рынын јарылмасы *(өз мүшаһидәмиз).*

Пилоростеноз хәстәлији инкишафын анаданкәлмә гүсурлу олмасындан баш верир. Һамиләлијин икинчи ајында мезенхимадан мә'дәнин мајасы гојуларкән, онун чыхачаг һиссәсиндә əзәлә тәбәгәси артыглығындан кәләчәк инкишафда гүсурлулуг баш верир, бу да пилоростеноза сәбәб олур (М. А. Скворцов). Бә'зән онун башга дефектләрлә бирликдә олмасы буну бир даһа сүбут едир. Синир учлары вә дүјүнләринин дистрофик дәјишмәси хәстәлијин етиолокијасында неврокен амилин ролуну көстәрир (А. Ф. Зверјев).

Шәкил 158. Бағырсагда метал чисим. Рентkенограм *(өз мүшаһидәмиз).*

Ушағ доғуларкән там нормал чәкидә олур вә онда заһирән һеч бир патоложи әламәт көрүнмүр. 2—3 һәфтә кечдикдән сонра, пилоростенозун илкин тәзаһүрләри баш верир. Бу заман мә'дә чыхачағы наһијәсиндә (пилорус) әзәлә гаты тәдричән һипертрофиләшир, галынлашыр, бөјүјүр вә консистенсијасы сәртләшир. Пилорус нормада 1,0—1,5 *см* икән, узанараг 2—3 *см*-ә чатыр, галынлығы 0,3—5 *мм*-дән 4—7 *мм*-ә чатыр, һәтта артыг да ола билир. Пилоростеноз мә'дә тәрәфдән тәдричлә башландығы һалда оникибармаг бағырсаға кечдији јердә бирдән-бирә гуртарыр.

Клиникасы. 2—3 һәфтәлик ушагда һәр сүд әммәдән сонра «фәввварә илә гусма» башлајыр. Гусунту күтләсинин мигдары әмилән сүдүн мигдарындан чох олур, бу да сүдүн мә'дәдә галараг кечмәдијинә дәлаләт едир. Гусулан күтләнин тәркибинә өд гарышмыш олмур, чүнки јолун тутулмасына көрә оникибармаг бағырсагдан гусма заманы өд мәһлулу мә'дәјә кечә билмир. Пилоростенозун инкишаф етмәси илә пилороспазм да күчләнир, спазм пилоростенозун даһа да прогрессив сурәтдә инкишаф етмәси үчүн шәраит јарадыр; нәтичәдә пилорус тамамилә тутулур. Мә'дә компенсатор шәкилдә кенишләнмәјә башлајыр. Гусма заманы онун мөһтәвијјатынын мигдары артыр. Ушаг кет-кедә чох арыглајыр, онун анадан олмасындан 10—12 һәфтә кечмәсинә бахмајараг чәкиси әввәлкиндән аз олур. Н. А. Розанова, ушағын күндәлик арыглама фаизини өлчү ваһиди көтүрәрәк хәстәлијин кедишини 3 формаја: 1) ј у н к ү л (күндәлик арыглама, доғулан за-



Шәкил 159. Пилоростенозлу ушағын харичи көрүнүшү *(өз мүшаһидәмиз).*

мандакы бәдән чәкисинин 0—0,1%-ни); 2) орта ағыр (арыглама 0,3%-ә гәдәр); ағыр формаја (күндәлик арыглама илк чәкинин 0,4%-ни тәшкил едир) бөлүр.

Мә'дәдән гида вә мајенин кечмәмәсинә көрә ушагларда гәбизлик, сидик ифразынын азалмасы олур. Ушагларын рәнки гидасызлыгдан авазыјыр, дәринин еластиклији азалыр, үзләриндә гырышыг, ачыглылыг вә ачлыг нәзәрә чарпыр (Н. И. Ланговој) (шәкил 159). Просес давам етдикдә, мә'дә дивары һипертрофијалашыр, кенәлир вә ашағы салланыр, бу да мә'дәнин перисталтикасы заманы ајдын көрүнүр. Мә'дәнин перисталтикасыны көрмәк үчүн гарын сәтһи палпасија едилир, бир нечә дәгигә кечдикдән сонра рефлектор тә'сирин нәтичәси олараг (сол габырға алтындан башлајараг сағa доғру) мә'дәнин ајдын перисталтикасы көрүнәчәк. Бу ана гәдәр сакит олан вә ағламајан ушаг, сонрадан ағламаға башламагла, өзүнүн нараһат олмасыны билдирир. Бә'зән диггәтли валидејнләр мә'дәнин «далғалы һәрәкәтини» көрәрәк, буну ајдын сурәтдә тәсвир едирләр. Гарнын өн диварынын үмуми арыглама нәтичәсиндә зәифләмәси, бу әһәмијјәтли симптомун (перисталтика) даһа ајдын көрүнмәсинә көмәк едир. Гарын бошлугу өн диварынын назикләшмәси, бә'зән стеноз сајәсиндә галынлашмыш пилорусу әлләмәк имканы верир.

Гусманын даими давам етмәсиндән, ушагда гусунту күтләси илә чохлу мигдарда мә'дә ширәси (дуз туршусу, зүлал, су) итирилдијиндән бәдәндә дузлар азалыр (һипохлоремнја), зүлалын мигдары да азалыр (һипопротеинемија), алкалоз баш верир. Мүаличә олунмадыгда, токсикоз әламәтләрн (шүурун гаранлыглашмасы, сәтһи тәнәффүс, үрәк тонларынын зәифләмәси, нәбзин долғунлуғунун зәифләмәси вә сүр'әтләнмәси) башлајыр; ағыр һалларда шүурун итмәси вә кома ола биләр ки, буна пилоростеноз комасы да дејилир.

Диагнозу тәсдиг етмәк үчүн 50—60,0 *мл* сүддә 2 чај гашығы бариум дузу һәлл едәрәк, чај гашығы илә хәстә ушаға ичирдикдән сонра мә'дәнин профил шәклини чәкмәк лазымдыр. Рентгенограмда мә'дәнин антрал вә пилорик һиссәләринин онкибармаг бағырсаға гәдәр чох дарaлмасындан назик бир хәтт кими бариум дузу мәһлулунун долмасы көрүнүр. Икинчи дәфә рентгеноскопија етдикдә, бариум мәһлулунун бағырсаглара кечмәјәрәк, мә'дәдә галмасы көрүнүр.

Диференсиал диагноза кәлинчә, пилоростенозу пилороспазмдан ајырмаг лазымдыр, чүнки һәр ики хәстәликдә гусма, арыглама, инкишафдан галма, гәбизлик вә сидијин мигдарча азалмасы мүшаһидә олунур. Н. И. Ланговој, бунларын араларында олан фәргләри бир чәдвәл шәклиндә вермишдир. Һәмин чәдвәл бу ики хәстәлнјин фәргләндиричи нишанәләринин тәсвир етмәклә хәстәлијин дүзкүн диагностикасыны асанлашдырыр (222-чи сәһифәдәки чәдвәлә бах).

Чэдвэл 3.

Пилороспазмы пилоростенаоздан фэрглэндирэн чэдвэл (Н. И. Ланговојдан алынмышдыр).

Пилороспазм	Пилоростеноз
Догушун биринчи күнлэриндэ гусма	Гусма 2 һэфтэдэн сонра башлајыр
Тез-тез гусма	Аз-аз гусма
Гусунту күтлэсинин мигдары аз олур	Гусунту күтлэсинин мигдары чох олур (фэввар9 илэ)
Гусулан сүдүн мигдары, эмилэн сүддэн аз олур	Гусулан сүдүн мигдары эмилэн сүддэн чох олур
Гэбизлик, бэ'зэн сэрбэст гарын ишлэмэ	Даими гэбизлик
Сидикбурахманын мигдарча азалмасы — 10 дэфэ (нормада 28 дэфэ олур)	Сидик бурахма мигдарынын кэскин азалмасы — 6 дэфэ
Дэри азачыг авазыјыр	Дэри чох бэрк авазыјыр, дэри, чатлајыр, алнында гырышыглар олур
Мэ'дэ перисталтикасы аз мүшаһидэ олунур	Мэ'дэ перисталтикасы чох-чох олур, онун формасы гум саатына охшајыр.
Ушаг гышгырыгчы олур	Ушаг бир гэдэр сакит олур
Чэкиси дэјишмир, орта дэрэчэдэ азалыр	Бэдэн чэкиси һэддиндэн артыг азалыр
Дахил оларкэн бэдэн чэкиси догулдуғу замандакына нисбэтэн чох олур	Дахил оларкэн бэдэн чэкиси догулдуғу замандакына нисбэтэн аз олур

Диференсиал диагноз үчүн апарылан консерватив мүаличәнин нәтичәләриндән дә истифадә едилмәлидир. Әкәр апарылан (3—4 күндән чох олмамаг шәрти илә) мүаличә тә'сирли олмазса, о һалда хәстәлик пилороспазмы дејил, пилоростенозу көстәрир.

Мүаличә. Консерватив мүаличә бу хәстәлијә даир шүбһә олдугда едилир. Бунун үчүн ушаға тез-тез, һәр 1—2 саатдан бир гида верилир, спазмы арадан галдырмаг үчүн гида вермәздән габаг ушаға пиполфен вә ја 1—2 дамчы sol. atropini (1,0 : 10000,0) верилир (суткада 4—6 дәфә) вә ја дәри алтына адреналин мәһлулу вурулур (М. С. Маслов). Сон заманлар витамин B_1 вурулмасынын јахшы нәтичә вердијини көстәрирләр. Бүтүн бу мүаличә 3—4 күндән сонра нәтичә вермәзсә, бу, спазм дејил, пилоростеноз диагнозуну көстәрир. Белә олдуғу тәгдирдә чәрраһи мүаличә тәтбиг едилмәлидир.

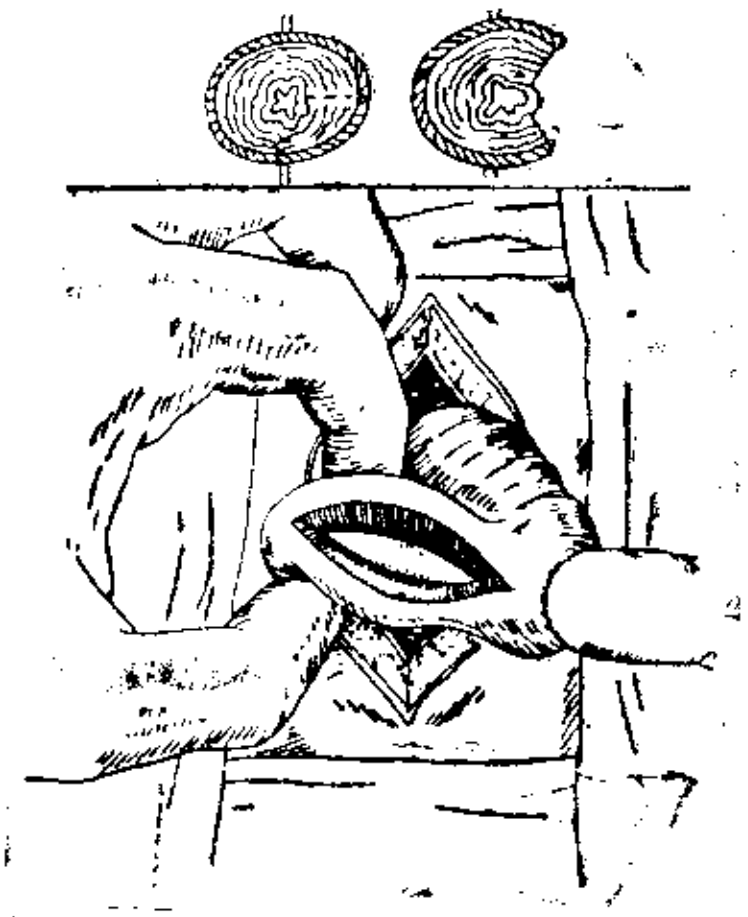

Шәкил 160. Пилоростенозда Феде — Вебер — Рамштед операсијасы.

Белә ушаглар чох вахт ағыр һалда олдугларына көрә, онлары габагчадан операсијаја һазырламаг лазымдыр. Бу мәгсәд үчүн, хәстәнин дәриси алтына 5% глүкоза вә физиоложи мәһлул јеритмәк лазымдыр, јахшы олар ки, 30—50,0 да ган вурулсун (венаја вурмаг мүмкүн олмадыгда сүмүк дахилинә вурулур). Операсијадан габаг зондла мә'дәнин бошалдылмасы мәсләһәт көрүлүр.

Пилоростенозун чәрраһи үсулла мүаличәсини илк дәфә Фреде (Fredet, 1907) тәклиф етмишдир. Операсијанын маһијјәти һипертрофиләшмиш пилорус үзәриндә сероз вә әзәлә гатларыны селикли гишаја гәдә'р јармагдан ибарәтдир (пиломиотомија).

Операсијанын техникасы. 0,25%-ли новокаин мәһлулу илә инфилтрасион анестезија ичрә едилдикдән сонра (ендотрахеал наркозун едилмәси мәсләһәтдир, А. П. Бијезин) хәнчәрвары чыхынтыдан башлајараг орта хәтт үзрә, 4—5 *см* узунлуғунда кәсик апарыб, гарын бошлуғу ачылыр (дахили органларын евентрасијасына јол вермәмәли), гара чијәр еһтијатла јухарыја доғру чәкилир. Мә'дә вә пилорик һиссә јаранын ағзына чыхарылыр. Стенозлашмыш пилорус сол әлин баш вә шәһадәт бармаглары арасына алынараг, фиксасија едилир. Стенозун бојламасына, дамарсыз һиссәдә сероз вә әзәлә гатларында еһтијатла кәсик апарылыр (шәкил 160). Сонра әзәлә гаты анатомик маггаш вә ја Пеан гысгачы васитәси илә араланыр, бу заман јаранын дибиндән селикли гиша галхараг, јараны санки долдурур.

Кәсијин бир учу мә'дәнин антрал һиссәси илә, о бири учу оникибармаг бағырсагла бирләшмәлидир. Әкәр селикли гиша зәдәләнмиш оларса (мә'дәни басдыгда, һава вә мөһтәвијјат харич олмазса, демәли, селикли гиша зәдәләнмәјиб), она бир-ики назик кетгут тикиши гојулур. Ганама варса, ону сахламалы. Гарын бошлуғуна антибиотикләрин мәһлулу төкүлдүкдән сонра о, гат-гат тикилир.

Операсијадан 3—4 саат кечдикдән сонра ушаға чај гашығы илә чај, глүкоза мәһлулу, Ринкер-Локк мәһлулу вә физиоложи мәһлул верилир. Гусма олмадыгда, сағылмыш ана сүдүндән чај гашығы илә, һәр 2 саатдан бир 20—30 *г* верилир. Сонракы күнләрдә сағылмыш ана сүдү 100 *г*-а чатдырылмалыдыр, бу шәртлә ки, һәр дәфә сүд вериләндә онун мигдары 10 *г* артырылсын, 4-чү күндән сонра ана дөшүнү вермәк олар (3—4); 6—8 күндән сонра нормал гидаландырмаја кечмәли. 8-чи күн тикиш сөкүлүр.

Аппендисит (Appendicitis).

Кор бағырсағын сохулчанабәнзәр чыхынтысынын илтиһабына аппендисит (Appendicitis) дејилир. Ушагларда аппендисит диагнозунун мүәјјән едилмәси бөјүкләрдә олдуғуна нисбәтән чәтинлик тәшкил едир, буна көрә дә онларда диагнозун сәһв гојулмасына көрә өлүм фаизи бөјүкләрдәкинә нисбәтән јүксәк олур. Ушаг организминин, хүсусән онун перитон гишасынын вә пијлијинин лазыми дәрәчәдә инкишаф етмәмәси нәтичәсиндә, бөјүкләрдә олдугу кими, ушагларда аппендиситдән мәһдуд абсесләр дејил, јајылмыш перитонит баш верир ки, бу да чох заман чидди ағырлашмалара сәбәб олур.

Ушагларда гарын бошлуғу органларынын илтиһабы хәстәләнмәләри арасында аппендиситә чох раст кәлмәк олур. Бунун нәтичәсиндә перитонит башга органларын хәстәликләриндән чох олур. Кәскин аппендисит ән чох 4—13 јашлар арасында тәсадүф едир. (Л. М. Шор, Г. Н. Топчин). Т. А. Краснобајевә көрә, 3 јашына гәдәр ушагларда аппендисит 7% һалда тәсадүф едир. М. И. Кокочашвилинин вердији мә'лумата көрә, 5 јашына гәдәр ушаглар арасында аппендисит 6,5% һалда тәсадүф едир.

Кәскин аппендиситин клиник кедиши ушағын јаш хүсусијјәти илә сых әлагәдардыр. Белә ки, ушаг нә гәдәр кичик оларса, хәстәләнмәнин кедиши дә бир о гәдәр ағыр вә тәһлүкәли олур. Бу хүсусијјәт ушағын анатомик-физиоложи гурулушу илә әлагәдардыр; мә'лумдур ки, аппендиситин төрәтдији илтиһаб просесинин мәһдудлашмасында пијлик илә бағырсаг илкәкләринин бирликдә бөјүк ролу вардыр. Лакин белә бир биоложи (горујучу) функсијаја малик олан пијлик кичик ушагларда назик, зәриф, гыса вә хејли кичик олдуғуна көрә кор бағырсағын илтиһаблашмыш сохулчанабәнзәр чыхынтысына чата билмәдији үчүн ону әһатә едә билмир. Буна көрә дә илтиһаб просеси мәһдудлашмадан јајыла биләр.

Аппендиситин инкишаф етмәсиндә онун анатомик јерләшмәсинин, јашдан асылы олараг онун формасынын вә фолликулјар апаратын ролу вардыр. Анатомијадан мә'лумдур ки, аппендикс кор бағырсағын өнүндә јерләшиб, узун вә һәрәкәтли мүсарикәси вардыр, бу исә онун ганла тәчһизини асанлашдырыр. Кичик

ушагларда (3 јаша гәдәр) онун кор бағырсаға кечән һиссәси гыфабәнзәр олдугуна көрә, кор бағырсагдан мөһтәвијјат асанлыгла аппендиксин ичәрисинә дахил олдуғу кими, асанлыгла да харич олур, беләликлә, онун ичәрисиндә мөһтәвијјатын дурғунлуғу (узун мүддәт галмасы) баш вермир. Елә бу сәбәбә көрәдир ки, һәмин јашларда кор бағырсағын сохулчанабәнзәр чыхынтысынын илтиһабына аз раст кәлирик. Бундан әлавә, 3—5 јаша гәдәр ушагларда аппендиксин фолликулјар апараты зәиф инкишаф етдијиндән, онун илтиһабына (аппендисит) аз тәсадүф едилир. Мә'лумдур ки, фолликулјар апаратын јахшы инкишаф етмәси дөврүндә (5 јашдан јухары ушагларда вә чаванларда) аппендиситин әмәлә кәлмәси үчүн шәраит јаранмыш олур.



Шәкил 161. Аппендисит заманы чыхынтыда јерләшән аскарид (*өз мүшаһидәмиз*).

Әкәр чыхынты (ембрионал дөврдә) инкишафдан галма нәтичәсиндә кор бағырсағын архасында ретросекал вәзијјәтдә јерләшәрсә, нәтичәдә онун мүсариғәси әјилир, ганла тәчһиз едилмәси чәтинләшир, һәрәкәти мәһдудлашыр вә аппендиксин мәнфәзинин гисмән даралдыр. Бу шәраитдә онун ичәрисинә дүшмүш бағырсаг мөһтәвијјаты (нәчис дашлары, башга јад чисим вә бағырсаг гурдлары) (шәкил 161) кериjә гајыда билмәдикләриндән, орада галараг, дурғунлуға вә ган дөвранынын позулмасына сәбәб олур, бу да илтиһаб процеси үчүн әлверишли шәраит јарадыр. Аппендиситин төрәмәсиндә гидаланманын вә мә'дә-бағырсаг системинин нормал функсијасынын ролуну гејд етмәмәк олмаз. Гидаланманын режим дахилиндә вә кејфијјәтли олмасы, бағырсагларын нормал функсијасы аппендиситә гаршы профилактикадыр; һәтта бә'зи алимләр 3 јашына гәдәр ушагларда аппендиситин аз тәсадүф етмәсини дә бунунла изаһ едирләр.

Инфексион нәзәријјәјә көрә, кәскин аппендиситин баш вермәсиндә мүхтәлиф микроблар рол ојнајыр. Слутскајанын вердији мә'лумата көрә, ентерококклар бүтүн микробларын 61%-ни тәшкил едир. Һематокен јолла микробларын аппендиксә дахил олмасыны кестәрәнләр, бу чәһәти әсас тутурлар ки, анкинаны төрәдән микроблары илтиһаблашмыш аппендиксдә дә тапмаг олур.

Ентракен јолла да микроблар чыхынтынын мәнфәзиндән аппендиксин диварына дахил олараг, ону илтиһаблашдырыр. Аппендиксин узун вә дар мәнфәзли олмасы, онун узуну бојунча мөвчуд олан мүхтәлиф әјриликләр, гида дурғунлуғу, бурада олан микробларын вирулентлијини дәјишдирир (артырыр) вә нәтичәдә аппендиксин илтиһаблашмасы үчүн шәраит јараныр.

К. Риккер (G. Ricker, 1926), А. В. Русаков (1951), Н. Н. Јеленски вә И. В. Давыдовски тәрәфиндән ирәли сүрүлмүш синир—рефлектор нәзәријјәсинә көрә, мә'дә вә бағырсаг системиндә баш верән позғунлуглар нәтичәсиндә рефлектор олараг аппендикс диварынын әзәлә һиссәсиндә вә ону тәчһиз едән ган дамарларында спазм баш верир, нәтичәдә аппендиксин диварында деструктив дәјишикликләр (ишемија, некробиоз, некроз) төрәјир. Бу патоложи просес, селикли гишанын позулмасына сәбәб олур, аутоинфексија үчүн шәраит јараныр. Башга сөзлә, әввәлләр чыхынтынын ичәрисиндә јашајан, лакин онун селикли гишасынын сағлам олмасы һесабына диварына кечә билмәјән микроблар, артыг јухарыда јаранан шәраит үзүндән чыхынтынын диварына кечәрәк ону илтиһаблашдырыр. Бу сәбәбә көрә дә аппендиситин етиолокијасында вә патокенезиндә синир—рефлектор нәзәријјә үстүнлүк тәшкил едир.

Патоложи анатомијасы. Кәскин аппендисит јерли просес дејил, организмин үмуми хәстәлији һесаб олунмалыдыр. Чыхынтыда кедән патоложи-анатомик дәјишикликләр бир чох хүсусијјәтләрлә: мәркәзи синир системинин нә вәзијјәтдә олмасы илә, ушағын јаш хүсусијјәтиндән асылы олараг онун организминин мүгавимәт гүввәси илә, аппендиксин нә вәзијјәтдә јерләшмәси, нәһајәт, микробларын вирулентлик дәрәчәси илә әлагәдардыр.

Бөјүкләрә нисбәтән, ушагларда аппендикс деструктив просесә даһа тез уграјыр. Мәсәлән, аппендикс ушагларда бир сутка әрзиндә 46,4%-ә гәдәр деструктив просесә уграјырса, бөјүкләрдә бу анчаг 11,4%-ә чатыр (В. Л. Шаак). Аппендиксин илтиһабы заманы орада кедән патоложи-анатомик дәјишикликләр мүәјјән фазалара бөлүнүр. Патоложи-анатомик дәјишикликләр мүрәккәб вә прогрессив шәкил алдыгча, буна мувафиг клиник әламәтләр дә мејдана чыхыр. Лакин бу һеч дә о демәк дејилдир ки, бүтүн тәсадүфләрдә клиник әламәтләр патоложи-анатомик дәјишикликләрә мувафиг олараг инкишаф едир. Мәсәлән, Н. И. Гурвич 40%-ә, В. Ј. Барковскаја 30%-ә гәдәр һалда кәскин аппендисит мүнасибәти илә апарылан һистоложи мүајинә заманы аппендикедә һеч бир дәјишиклик тапылмадығыны көстәрмишләр, һалбуки клиник мәнзәрә кәскин аппендиситин олмасыны көстәрмишдир.

Әксәрән чыхынтыда илтиһаб просеси, онун селикли гишасынын дистал учундан башлајыр. А. И. Абрикосов (1950) кәскин аппендиситин ашағыдакы патоложи-анатомик тәснифатыны вермишдир:

I. Сәтһи вә ја садә аппендисит (илкин аффект);

II. Флегманоз аппендисит: 1) садә флегманоз аппендисит; 2) флегманоз-хоралы аппендисит; 3) апостематоз аппендисит (абсес): а) дешилмәјән; б) дешилән аппендисит;

III. Гангреноз аппендисит: 1) илкин гангреноз аппендисит: а) дешилмәјән; б) дешилән; 2) икинчили гангреноз аппендисит: а) дешилмәјән; б) дешилән аппендисит.

Кәскин аппендисит ашағыдакы чидди ағырлашмалар төрәдир: перитонит, пилефлебит, гара чијәр абсеси вә септикопиемија (А. И. Абрикосов). Бу чүр патоложи-анатомик тәснифат нисби һесаб едилмәлидир, чүнки һәмин формалар бир-бирини әвәз етдикчә, јә'ни катарал формалы патоложи дәјишикликләрин флегманоз формаја кечмәсинә бахмајараг, селикли вә селикалты гишаларда бир чох саһәләрдә катарал формалы дәјишикликләр галмагда давам едир вә јахуд гангреноз дәјишикликләрин олмасына бахмајараг, аппендиситин диварында микроскопик мүајинә заманы һәмин флегманоз дәјишикликләрә, һәтта катарал дәјишикликләрә дә раст кәлирик. Демәли, кәскин аппендисит заманы бүтүн патоложи дәјишикликләр ејни бир заманда мүшаһидә едилә биләр.

Хәстәлијин башланмасы вахты илә аппендиксдә кедән патоложи-анатомик дәјишикликләр арасында мүәјјән бир параллелизм вардыр, јә'ни хәстәлијин башланмасындан нә гәдәр чох вахт кечирсә, бир о гәдәр дә ағыр формада деструктив дәјишикликләр мүшаһидә олуначагдыр. Чох тәсадүф едилән катарал формалы аппендиситдә чыхынтынын селикли гишасы шишиб гызарыр, јумшалыр вә бунларын нәтичәсиндә чыхынтынын мәнфәзи даралыр; һистоложи мүајинә епител һүчејрәләринин десквамасијасыны көстәрир. Ејни заманда фолликулјар апаратын ара һиссәләриндә нөгтәләр шәклиндә инфилтрасија әламәтләри көрүнүр. Илтиһаб просеси инкишаф етдикчә, селикли гишаалты наһијәни, сонралар исә аппендиксин бүтүн гатларыны гаврајыр, нәһајәт, мүсаригә вә әтраф тохумалара да јајылыр. Просесин әтраф паријетал перитона јајылмасы сероз мајенин әмәлә кәлмәсинә сәбәб олур ки, биз мудахилә заманы гарын бошлуғунда ону мүәјјән едирик. Бүтүн бу патоложи-анатомик дәјишикликләр ола билсин ки, сорулсун вә сағалсын, нәтичәдә чыхынты әтрафында зәриф бирләшмәләр, онун ичәрисиндә исә чапыглашма нәтичәсиндә мәнфәзинин даралмасы баш версин. Белә дәјишикликләр вә чыхынтыда галан микроблар кәләчәкдә јенидән илтиһаблашма просеси үчүн јени зәмин һазырлајыр.

Илтиһаб просеси проғрессив шәкилдә инкишаф едәрсә, тәхминән 10—14 саатдан сонра катарал формада илтиһаб просеси флегманоз илтиһабы (деструктив) дәјишикликләрлә әвәз олуначагдыр. Беләликлә, илтиһаб просеси аппендиксин селикли гишасындан онун алт тәбәгәләринә — фолликулјар апарата јајылараг, ирин нөгтәләри төрәјир. Иринләмә просеси инкишаф етдикчә, селикли гиша партлајыр, дағылыр, аппендиксин мән-

фәзинә ирин топланыр, онун емпиемасына сәбәб олур. Бу заман аппендикс бөјүјүр, галынлашыр, дамарлары кенәлир вә кәркинләшир; онун үзәринә ирин әрпләри чөкмәјә башлајыр. Әтраф перитон гишада исә галынлашма, гызартынын артмасы мүшаһидә едилир. Перитон гишасынын пластик функсијаја малик олмасына көрә, пијлик вә бағырсаг илкәкләри илә әһатә олунмуш емпиемалы чыхынты, мүәјјән чәрчивә ичәрисиндә галараг мәһдудлашыр, ирипли просесин јајылмасынын гаршысы мүәјјән дәрәчәдә алыныр. Әксинә, илтиһаб просеси инкишаф едәрсә, аг. appendicularis-дә тәдричән тромблашма башлајыр. Нәтичәдә чыхынтынын ган дөвраны позулур. Бу да илк әввәл селикли гишанын, сонралар исә онун бүтүн гатларынын гангренасына сәбәб олур. Гангренанын инкишафына көмәк едән амилләр: аппендиксин әјилмәси, онун мәнфәзиндә нәчис дашларынын вә башга јад чисимләрин јерләшмәсидир; тәзјиг ган дөвранына мүәјјән дәрәчәдә позур ки, бу да гангреноз просеси сүр'әтләндирир.

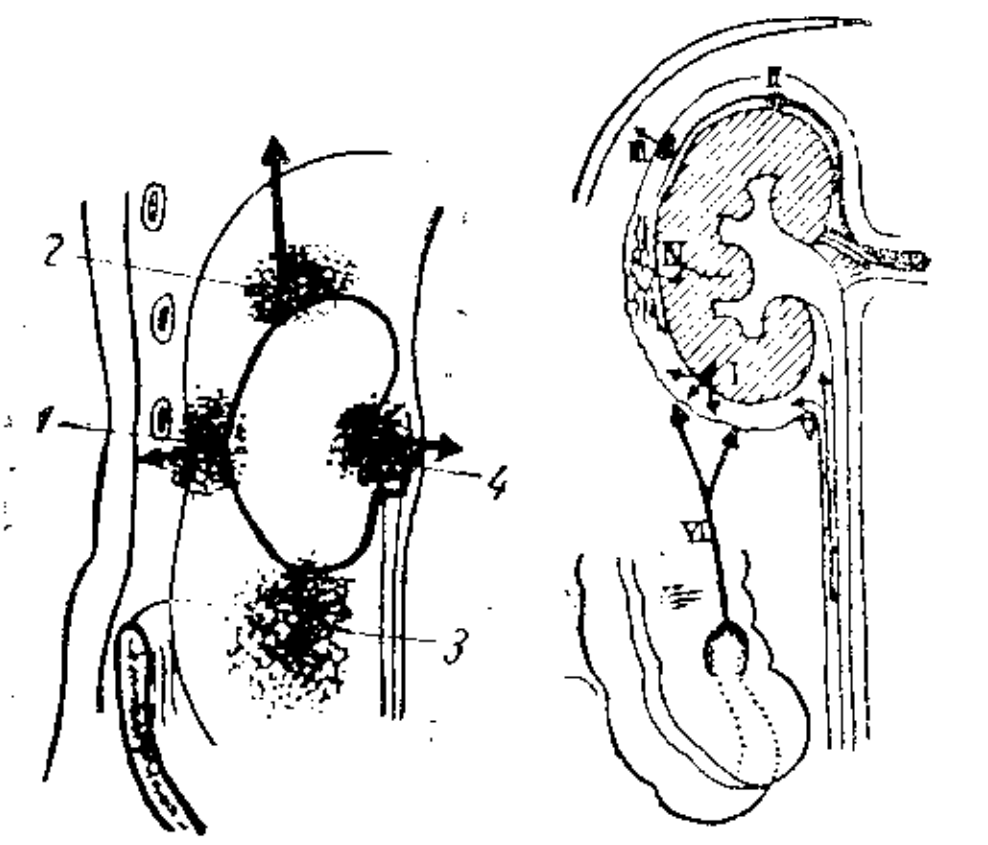

Шәкил 162. Аппендиситләрин ағырлашмасы схеми *(М. А. Топчубашов).*

Илтиһаблашмыш перитон гишасында фибрин лифләри әмәлә кәлир, бу да бағырсаг илкәкләрини вә пијлији аппендиксин әтрафында бир-биринә јапышдырыр, 3—4 күн кечдикдән сонра сағ галча чухуру наһијәсиндә илфилтратын әмәлә кәлмәси мүәјјән едилир ки, буна да и л ф и л т р а т и в а п п е н д и с и т дејилир. Ола билсин ки, илфилтратын орта һиссәси бә'зән иринләјиб партласын вә гарын бошлуғуна төкүләрәк, умуми перитонитә сәбәб олсун.

Ретроперитонеал јерләшән аппендиксләрин иринләмәси даһа ағыр формада кечир, мүхтәлиф ағырлашмаларын (шәкил 162) әмәлә кәлмәсинә сәбәб олур. Микроблар бә'зән лимфа вә һематокен јоллар васитәси илә гара чијәрә кечәрәк, онун абсесинә вә јахуд субдиафрагмал абсесә сәбәб олур.

Клиникасы. Бөјүкләрдә олдуғу кими, ушагларда да кәскин аппендиситин бүтүн клиник әламәтләри хәстәләнмиш ушагларын һамысында ејни шәкилдә башланмыр вә тәкрар етмир. Чох вахт аппендисит ушагларда бирдән-бирә башлајыр, гарын бошлуғунда мүхтәлиф характерли (тутма, кәсичи-дешичи) кәскин ағрылар төрәјир. Илк әввәл ушаг бүтүн гарын бошлуғунда ағрынын олмасыны көстәрир, лакин бир мүддәт кечдикдән сонра

(1—3 саат) ағрынын сағ галча чухуру наһијәсинә топланмасыны көстәрир. Валидејнләр хәстәлнјин башланмасы илә бир вахтда температурун (37—38°), гусма (әввәл гидә, сонра өд гусма), өјүмә, һәтта гастроентеритин олмасыны сөјләјирләр. Буна көрә дә, бә'зи валидејнләр һәтта ушағы һәкимә көстәрмәдән өзләри «ушағын гарны позулуб» диагнозуну гојараг ималә едир, ишләтмә дәрманы верир вә гарына иситгач гојмаг шәклиндә «мүаличә» тә'јин едирләр.

Ағрынын характери вә интенсивлији аппендиситдә кедән патоложи-анатомик просес илә әлагәдар олуб, инкишаф едән хүсусијјәт дашыјыр. Хәстәлнјин башланғыч дөврүндә ағры бә'зән епигастрал наһијәдә јерләшир (Н. С. Волкович симптому), 3—5 саат кечдикдән сонра ағры сағ галча чухуру наһијәсиндә чәмләшир. Әләмә заманы ағрынын олуб-олмамасыны вә онун дәрәчәсини ушагдан хәбәр алмагла, онун үзүнә диггәтлә бахмаг лазымдыр. Чүнки чох вахт ушаг горхудан (операсија горхусу!) ағрыны кизләдир, лакин үзүнүн мимикасы ағрынын олмасыны көстәрир. Аппендисит ағрыларынын олмасына бахмајараг, ушагларын вәзијјәти бир мүддәт фәал вә јахшы олараг галыр. Аппендисит заманы ушаг чох вахт сағ тәрәфи үстә, гычларыны азачыг гарнына бүкәрәк һәрәкәтсиз вәзијјәтдә сахлајыр, чүнки бу ағрыны гисмән азалдыр. Һалбуки гарын бошлуғунун башга хәстәликләриндән баш верән ағрыларда исә ушаглар нараһат олурлар. Кичик ушагларда гарын бошлуғунда илтиһабын олмасына бахмајараг, тәнәффүс акты гарын типлилијини һәлә сахлајыр, бөјүк ушагларда исә көкс типли олур. Ушагларда аппендисит заманы баш ағрысы олмур. Бә'зән кичик ушаглар сағ әлини сағ галча чухуру үзәриндә сахлајыр ки, бу да ағрынын олмасыны сүбут едир.

Кәскин аппендиситдә әлләмә заманы (һәтта чох астача әлләдикдә белә) ағрынын шиддәтләнмәси (Н. И. Филатов) вә әзәлә кәркинлији мүшаһидә олунур.

Р о в с и н г (Rovsing) симптому мүсбәт олур, чәрраһлар арасында бу мүсбәт бир әламәт кими нәзәрдән кечирилир. Сағ әллә сол галча чухуру наһијәсинә (енән чәнбәр бағырсағын «S»-вары бағырсаға кечән јериндә) бирдән-бирә тәзјиг едәрәк бу вәзијјәтдә сахласаг, ушаг (5—6 јашдан јухары) сағ галча чухуру наһијәсиндә ағры һисс едәчәкдир (шәкил 163). Ағрынын патокенези: тәзјиг нәтичәсиндә енән чәнбәр бағырсаг ичәрисиндә олан һава јухарыја, кор бағырсаға доғру галхараг јајылыр, илтиһабланмыш аппендисити вә мүсаригәни һәрәкәтә кәтирәрәк ағры һиссијјатыны күчләндирир.

Ш о т к и н — Б л ү м б е р г ә л а м ә т и перитонун илтиһаба уғрамасыны көстәрир. Әксәрән, сағ галча чухуру наһијәсиндә перитонун илтиһаблашмасына сәбәб деструктив аппендисит олдуғу үчүн, һәмин симптомун мүәјјән едилмәси аппендисит диагнозунун дүзкүн гојулмасында әсас рол ојнајыр. Бөјүкләрдә бу симптом асанча мүәјјән олунурса, кичик ушагларда ону

мүәјјән етмәк чәтинлик тәшкил едир. Бу мәгсәдлә сағ галча чухуру наһијәсинә сағ әллә перпендикулјар истигамәтдә, тәдричлә (дәринә) тәзјиг едәрәк, әлимизи бирдән-бирә чәксәк, хәстә даһа артыг чәмләшмиш ағры һисс едәчәкдир — бу мүсбәт әламәт һесаб олунмалыдыр. Сәбәби—перитон гишасынын илтиһабланмасыдыр.

Мак-Бурнеј нөгтәсиндә ағры: сағ галча сүмүјүнүн өн-үст тини илә көбәји хәјали бир хәтт илә бирләшдирәрәк 2 јерә бөлүб, бу хәттин орта нөгтәсинә бармагла тәзјиг етсәк, һәмин наһијәдә хәстә күчлү ағры һисс едәчәкдир. Ланте нөгтәсиндә ағры: һәр ики галча сүмүкләринин өн-үст тинләрини хәјали оларағ бирләшдирсәк, ону 3 ејни һиссәјә бөлүб, һәмин хәттин сағ учдә бир һиссәсиндәки нөгтәјә бармагла тәзјиг етсәк, хәстә күчлү ағры һисс едәчәкдир.

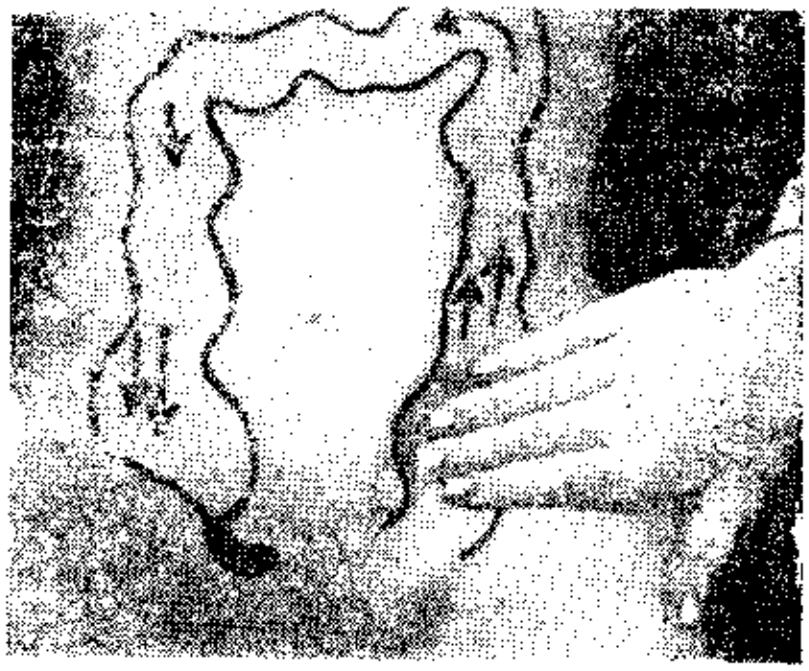

Шәкил 163. Ровзинг симптомунун схеми.

Сон ики әламәтин баш вермәсинә сәбәб—бу илтиһабланмыш чыхынтыја билавасит тәзјиг едилмәси нәтичәсиндә ағрынын һисс едилмәсидир.

Ситковски симптому: хәстәни сол бөјрү үстә узанмаға мәчбур етсәк, о, сағ галча чухуру наһијәсиндә ағры һисс едәчәкдир. Сәбәби: хәстә сол бөјрү үстә узандыгда илтиһабланмыш аппендикс вә кор бағырсағ перитону дарта биләр, бу да ағрыја сәбәб олур. Буна көрә дә, ушаглардан нә үчүн сол бөјрү үстә узанмадыгларыны сорушдугда, ағрынын олмасыны сөјләјирләр.

Михелсон симптому: хәстәни сол бөјрү үстә узадараг, сағ галча чухуру наһијәсини әллэдикдә, хәстә ағрынын артмасыны көстәрир.

Бу сәтирләрин мүәллифи 1947-чи илдән е'тибарән бөјүк ушагларда аппендиситин олмасыны мүәјјән етмәк үчүн ики симптом тәклиф етмишдир: а) хәстә ушаг вә ја бөјүкләр сол бөјрү үстә узанаркән, ики вә ја үчүнчү бел фәгәрәсинин көндәлән чыхынтысы наһијәсинә тәзјиг етдикдә, хәстә сағ галча чухуру наһијәсиндә ағрынын артмасыны көстәрир. Бу әламәтин патокенезини изаһ етмәк үчүн Проф. Һ. Әлијев тәрәфиндән ирәли сүрүлмүш антидром ирралиасија принсипи әсас көтүрүлүр[1]; б) ушаг архасы үстә узанаркән, чәрраһ һәр ики әли илә сағ вә

---

[1] Загафгазија чәрраһларынын III гурултајында мә'рузә, 1947-чи ил, сәһ. 575.

сол галча чухуруна бир анда тәзјиг етдикдә, хәстә сағ галча чухурунда ағрынын олмасыны вә јахуд мөвчуд ағрынын артмасыны, солда исә ағрынын олмамасыны гејд едир. Бу симптомдан она көрә истифадә олунур ки, ушагларда аппендисит заманы ағрынын һарада олмасыны сорушдугда, о, гарын бошлуғунун һәр јериндә ағрынын олмасыны сөјләјир. Ејни заманда бу симптомла (әлләмә васитәси илә) сағ вә сол галча чухурунда әзәлә кәркинлијинин дәрәчәси дә мүәјјән едилир, әзәлә кәркинлијинин сол галча чухуруна нисбәтән, сағда артыг олмасы аппендисит диагнозуну мүәјјән етмәк үчүн әсас амилләрдән бири ола биләр.

Әзәлә кәркинлији. Гарын бошлуғунда илтиһаб просесинин төрәмәси нәтичәсиндә ағрынын әмәлә кәлмәси илә бир анда гарнын өн диварында әзәлә кәркинлији дә (défènse musculeire) башлајыр. Бунун дәрәчәси вә әһатә етдији саһә апендикедә кедән патоложи-анатомик дәјишикликләрлә вә онун нә вәзијјәтдә јерләшмәси илә әлагәдардыр. Әзәлә кәркинлији кәскин аппендисит үчүн характер әламәтләрдән биридир, лакин ушаг јашларында бөјүкләрә нисбәтән буну мүәјјән етмәк чәтинлик тәшкил едир. Бу исә ушагларын објектив муајинәси заманы сүн'и олараг әзәлә кәркинлији төрәтмәләри (ағлама, күчәнмә) илә әлагәдардыр. Буна көрә, ушағын гарнынын өн диварыны әлләмәјә башладығда, бармагларын учу илә еһмаллыча тәзјиг етмәклә, буну сол галча чухуру наһијәсиндән башламалы.

Аппендикс ретросекал вәзијјәтдә јерләшәрсә, онун илтиһабы заманы ағры вә әзәлә кәркинлији хәстә ушағын бел наһијәсиндә олачагдыр. Кичик ушаглар өзләрини чох нараһат апардыгларына көрә, әзәлә кәркинлијини мүәјјән етмәк үчүн һәким хәстә ушағы јатмыш вәзијјәтдә муајинә етмәлидир; бу заман әзәлә кәркинлији асанлыгла мүәјјән едилир.

Температур. Адәтән, кәскин апендиситләрдә температур 37° илә 38° арасында олур. Аппендисит үшүтмә вә јүксәк температур илә (39°) башлајырса бу, хәстәлијин ағырлығыны вә прогнозун пислијини көстәрә биләр. Инфилтрат вә јахуд иринләмә баш вердикдә, температур һектик характер дашыјыр.Голтугдакы температур илә дүз бағырсағын температуру арасындакы фәрг бир дәрәчәдән артыг олурса, бу перитонун илтиһаба уграмасыны вә ја инфилтратын төрәдијини көстәрир.

Кәскин аппендиситләрдә дил мүәјјән дәрәчәдә әрпли олур. Боғазын јохланылмасынын практики әһәмијјәти ондан ибарәтдир ки, кәскин ангина башландыгда, хәстә ушаг боғаз ағрысындан башга, гарын бошлуғунда да ағрыларын олмасыны сөјләјир. Ушаг чәрраһлығы илә мәшғул олан һәким ушағын ағыз бошлуғуну вә боғазыны муајинә етмәји билмәлидир, чүнки бунун дүзкүн мүәјјән едилмәсинин диференсиал диагноз үчүн бөјүк әһәмијјәти вардыр.

Н. Ф. Филатовун, Н. Н. Самаринин, Н. И. Кокочашвилинин вә бизим мүшаһидәләримиз көстәрир ки, кәскин аппендиситин башланғыч дөврүндә гәбизлик баш верир; әксинә, 3 јашына гәдәр

ушагларда о, исһал илә башлајыр. С. Д. Терновски көстәрир ки, кәскин аппендисит илә бир вахтда исһал да оларса, демәк, аппендисит бир нечә күндүр ки, давам едир.

Хәстәлијин башланғыч дөврүндә нәбз ритмик, долғунлуғу исә гисмән зәифләмиш олур. Температур илә нәбз вурғулары арасында олан ујғунсузлуг диференсиал диагнозу вә прогнозу мүәјјән етмәјә имкан верир: температур 37—37,5°, нәбз исә 110—120 олдугда, бу аппендиситин токсик формасыны вә кәләчәкдә ағырлаша биләчәјини көстәрир. Лејкоситләрин мигдары 10.000—15.000-ә гәдәр артмагла, сола тәмајүл олур. Хәстәлијин кедишиндә тәсадүф олунан патоложи-анатомик дәјишикликләрә мүвафиг олараг, чох вахт лејкоситләрин мигдары да артыр. Бә'зән кәскин аппендиситин олмасына бахмајараг, лејкоситоз олмаја да биләр. Диагнозун мүәјјән едилмәси үчүн әсас хәстәләнмәнин мәнзәрәсидир.

Диференсиал диагностика. Көкс бошлуғу органларынын илтиһабында (пневмонија, диафрагмал плеврит вә плевропневмонија) мүрәккәб висерал рефлекс вә ағры иррадиасијалары васитәсилә хәстә ушагда елә бир клиник мәнзәрә баш верир ки, санки илтиһаб мәнбәји гарын бошлуғундадыр вә хәстә ушагда «кәскин гарын» (Abdomen acutum) вардыр. Анчаг диггәтли објектив мүајинә, хәстәлијин дүзкүн мүәјјән едилмәсинә көмәк едәр вә сәһвә јол верилмәз. Ушагда тәнкнәфәслик (сүр'әтли, сәтһи тәнәффүс), отураг вә јарымотураг вәзијјәтин олмасы, ағрысыз һәрәкәт етмәси, јанагларынын һиперемијасы (хүсусән илтиһаб олан тәрәфдә), көзләринин ишылдамасы, хәстәлијин үшүтмә вә јүксәк (39—40°) температурла башланмасы, бурун пәрләринин тәнәффүсдә иштирак етмәси, ағыз әтрафында herpes labialis мүшаһидә олунмасы плевропневмонијанын олмасыны көстәрир. Кәскин аппендиситдә исә ушағын сағ бөјрү үстә, ајаглары јары бүкүлмүш вәзијјәтдә узанмасы, һәрәкәтин ағрылы олмасы, рәнкинин авазымыш олмасы, көзләринин санки чухура дүшмәси вә һерпесин олмамасы мүәјјән едилир. Пневмонијада сағ галча чухуру наһијәсиндә ағры вә әзәлә кәркинлији олмур, рентгеноскопијада исә пневмоник фокус көрүнүр. Кәскин аппендиситдә исә, әксинә, јә'ни сағ галча чухуру наһијәсиндә ағры вә әзәлә кәркинлији олмагла, рентгеноскопијада ағ чијәрдә илтиһаб очағы көрүнмүр.

Кәскин инфексион хәстәләнмәләрдән ангина, грип, дифтерија, скарлатина вә гызылча, башланғыч дөврләриндә гарын бошлуғунда ағрылар илә башлаја биләр, бу да кәскин аппендисити хатырладыр. Објектив мүајинә заманы ушағын дәрисиндә сәпкиләрин олмасы вә онун хүсусијјәтләри јохланылмалыдыр. Ағыз вә боғаз бошлуғуну јохладыгда дилин әрпли олуб-олмамасына, боғазда бадамчыгларын бөјүмәсинә вә әрпли олуб-олмамасына, һиперемијалашмасына фикир верилмәлидир. Удманын ағрылы-ағрысыз олмасыны соруշмаг лазымдыр. Бунларын һамысыны ајдынлашдырдыгдан сонра, јенә дә гарын бошлуғуну диггәтлә

јохламалы. Бә'зән аппендисит анкина илә бир вахтда вә ја ондан бир нечә күн сонра башлаја биләр.

Гарын јаталагы илә кәскин аппендиситин бир-бири илә охшар чәһәтләри вардыр. Гарын јаталығы чох заман үшүтмә, јүксәк (39—40°) температур, гарында вә башда ағрылар, исһал илә башлајыр; хәстәләрин вәзијјәти ағыр олур, нәбзин мигдары вә долғунлуғу хәстәнин температуруна мүвафиг олур. Кәскин аппендиситин бирдән-бирә башланмасына бахмајараг, хәстә ушағын һалы гисмән јүнкүл, температуру 37—38° олур, ағры сағ галча чухурунда јерләшир, нәбзин мигдары бәдән температурундан нисбәтән фәргләнир вә долғунлуғуну гисмән зәифләдир, баш ағрысы олмур. С. Д. Терновски көстәрир ки, гарын јаталагында әзәлә кәркинлији кәскин аппендиситдән зәиф олур, агры мәһәлли характер дашымыр вә гарын бошлуғуна ејни дәрәчәдә јајылмыш олур. Кәскин аппендиситдә исә әзәлә кәркинлији сағ галча чухурунда јерләшир. Гарын јаталағында лејкопенија, кәскин аппендиситдә исә һиперлејкоситоз олур.

Илеосекал бучагда олан инвакинасијаны кәскин аппендисит илә гарышдырмаг мүмкүндүр. Инвакинасијада ағры шиддәтли вә тутмалар шәклиндә (5 вә 10 дәгигәдән бир) тәкрар олунур, аппендиситдә исә агры даими характер дашыјыр.

Бағырсаг тутулмасында гарнын өн дивары чох вахт асиметрик олмагла, багырсаг илкәкләрини газла долмуш һалда көрмәк мүмкүн олур; гарнын өн диварыны әлләдикдә вә јахуд азча тыггылдатдыгда, газла долу бағырсаг илкәјинин перисталтикасыны ајдын көрмәк олур. Бу заман ушағын үзүнә бахдыгда, ағры һиссијјатыны ифа едәчәк мимика дәјишиклијини көрмәк олур. Кәскин аппендиситдә исә бу әламәтләр олмур. Әлләмә заманы инвакинасијадан төрәјән шишкинлик сағ галча чухуру наһијәсиндә вә ја гисмән јухарыда колбаса формасында еластик консистенсијалы, һәрәкәтли вә агрылы төрәмә олараг мүәјјән едилир. Әксинә, кәскин аппендиситдә јухарыда гејд олунан әламәтләр олмур.

Инвакинасија заманы даима гусма олур вә нәһајәт, гусма фекалоид характер әлдә едир. Кәскин аппендиситдә исә гусма башлангыч дөврдә бир вә ја ики дәфә олур. Инвакинасијада нәчисин тәркибинә ган гарышмыш олур, аппендиситдә исә белә һал олмур. Гарын бошлуғу органларынын рентгеноскопијасы заманы бағырсагларда газларын вә мајенин топланмасы (Клөјбер касачыглары) көрүнүр, аппендиситдә исә белә һадисәләр олмур.

Бөјрәкдашы хәстәлијинин санчылары, кәскин башлајан һидронефроз, гапалы пионефроз вә пијелитләр, сидик ахары дашлары хәстәлији башланғыч дөврдә кәскин аппендиситин бә'зи әламәтләринә вә клиник мәнзәрәсинә охшаја биләр. Хәстәлик бирдән бөјрәк вә галча чухуру наһијәләриндә санчылар вә гусма илә башлајыр, әзәлә кәркинлији дә мүәјјән олунур, лакин температур олмур. Санчы гуртаран кими әзәлә кәркинлији итир, аппендиситдә исә ағры һеч вахт санчы характери дашымыр. Тем-

ператур 37—38°, әзәлә кәркинлији прогрессив шәкилдә артыр. Бөјрәкдашы хәстәлијиндә бөјүк ушаглар ағрынын сидиклијә, харичи чинсијјәт органларына, һәтта будун јухары үчдә бир һиссәсинә иррадиасија вермәсини сөјләјирләр. Кәскин аппендиситләрдә исә бу әламәтләр олмур. Санчылар заманы сидикдә тәзә еритроситләрин олмасы бөјрәкдашы хәстәлијини, чохлу мигдарда лејкоситләрин тапылмасы исә кәскин пијелит (он чох гызларда тәсадүф едир) хәстәлијини көстәрир. Ренткенограмда бөјрәк дашынын көлкәсини көрмәк олур.

Пневмококк перитонити ушагларда кәскин шәкилдә башлајыр, хәстә ушаглар ағрынын шиддәтиндән, исһалдан вә арамсыз гусмадан шикајәт едирләр. Кәскин аппендиситдә исә ағры чох шиддәтли олмур, хәстәнин вәзијјәти јүнкүл олур, исһал исә аз тәсадүф едир. Пневмококк перитонити заманы ушагда ајдын диффуз перитонит әламәтләри мүәјјән олунур. Кәскин аппендиситдә дил јаш, ағры анчаг сағ галча чухурунда вә арада да әзәлә кәркинлији мүәјјән едилир. Пневмококк перитонитиндә лејкоситоз 25—30 минә, аппендиситдә исә 10—15 минә гәдәр ола биләр.

Кәскин аппендисити мүсарифә лимфа вәзиләринин вә перитонун кәскин башлајан вәрәми илә гарышдырмаг олар. Јухарыдакы хәстәликләр ағ чијәр вәрәминин үмуми кенерализасијасы заманы мүшаһидә едилир. Бу хәстәликләр гарын бошлуғунун һәр тәрәфиндә вә бә'зән исә сағ галча чухуру наһијәсиндә ағрылар, гусма вә температур илә башлајыр. Гарын гисмән көпүр, әлләмә заманы көпмә һәр тәрәфдә ејни дәрәчә мүәјјән едилир. Әкәр вәрәм дүјүнчүкләри анчаг илеосекал наһијәдә јајылмыш оларса, бурада мәһдуд шәкилдә ағры олачаг, бу да вәрәм просесинин кәскин аппендиситдән ајрылмасыны чәтинләшдирәчәкдир.

Мезентериал лимфа вәзиләринин вәрәмини мүәјјән етмәк үчүн А. Ј. Штернбергин (1927) әламәтиндән (ики ағры нөгтәсиндән) истифадә едилмәлидир: а) сағ галча чухуру наһијәси; б) солда көбәкдән бир аз јухары (тәхминән икинчи бел фәгәрәси наһијәси — мүсарифә көкүнүн бирләшдији јердә) јерләшән ағры нөгтәләри. Бурада илтиһаблашмыш мезентериал вәзиләр јерләшир. Һәр ики нөгтәјә бир анда тәзјиг етсәк, ағрынын олмасы мезентериал лимфа вәзиләринин вәрәмә тутулмасыны көстәрир (С. Д. Терновски). Диференсиал диагноз үчүн анамнезин топланмасынын (ағ чијәр вәрәминин олмасынын) әһәмијјәти вардыр.

Мә'дә-бағырсаг системинин позғунлуғу, гида интоксикасијасы бә'зән кәскин аппендисит кими гәбул олуна биләр. Бу заман валидејнләрдән әтрафлы анамнез топланмалыдыр. Кәскин аппендиситә аид олан јерли әзәлә дефансы, јерли перитонит әламәтләри, температур, нәбз вурғуларынын дәјишмәси, ағ ган чисимчикләринин мигдарча чохалмасы (лејкоситоз) вә лејкоситар формулун дәјишмәси мә'дә-бағырсаг позғунлуғуну вә гида интоксикасијасыны кәскин аппендиситдән ајырмаға имкан верир.

Гызларын јетишкәнлик дөврүндә илк ајбашы заманы гарын бошлуғунун ашағы наһијәсиндә, хүсусән сағ галча чухуру наһијәсиндә ағрылар баш верир вә бунлары аппендиситлә гарышдырмаг олур. Буна көрә, гызлардан вә јахуд валидејнләрдән ајбашынын олуб-олмамасыны (11—14 јашлар арасында) сорушмалы. Бә'зән ајбашынын башланмасына бир нечә ај галмыш јухарыда гејд олунан ағрылара раст кәлмәк олур. Објектив мүајинәдә ағрынын аппендисит зонасында дејил, даһа ашағы саһәләрдә јерләшмәсинә, әзәлә кәркинлији, гусма, температурун вә лејкоситозун олмамасына әсасән аппендисит диагнозу инкар олунур. Белә һалларда гызларда ағры чанаг бирләшмәси наһијәсиндә јерләшмәклә, јумурталыг наһијәсинә иррадиасија верир. Аппендисит заманы белә хүсусијјәт мүшаһидә едилмир.

Мүаличәси. Үмумијјәтлә, кәскин аппендиситин мүаличәси чәрраһи үсулла, јә'ни гарын бошлуғуну ачмаг, илтиһаблашмыш апендикси тапараг кәсиб атмагдан ибарәт олмалыдыр. Кәскин аппендиситин чәрраһи үсулла мүаличәси принсипи бүтүн чәрраһлар тәрәфиндән мүбаһисәсиз олараг гәбул едилир. Бөјүкләрә нисбәтән, ушагларда кәскин аппендисит заманы чыхынты даһа ағыр вә даһа тез деструктив процессә уградығына көрә, даһа еркән олараг чәрраһи үсулла мүаличә олунмасы тәләб олунур.

Операсијанын техникасы. Ушагларда кәскин аппендисит мүнасибәти илә операсија чох заман үмуми ефир-оксикен наркозу илә ичра едилир. Лакин бизим клиникада 12 јашындан јухары ушаглар чох заман јерли анестезија васитәси илә операсија едилирләр. Кәскин аппендиситдә гарнын өн диварында ики чүр кәсик апарылыр: 1) чәп-физиоложи (Волкович-Дјаконов); 2) дүз-параректал (Ленандер) кәсикләр.

Кәскин аппендисит диагнозуна шүбһә јохса вә диффуз перитонит гошулмамышса, белә тәсадүфләрдә чәп физиоложи кәсикдән истифадә олунмалыдыр.

Кәсик көбәк илә сағ өн-үст галча тинини бирләшдирән хәттин ортасында, чәп истигамәтдә апарылыр. Дәри, дәриалты тәбәгә јарылдыгдан сонра чәп әзәлә лифләринин истигамәтинә мүвафиг олараг күт сурәтдә ајрылыр. Гаршыја перитон чыхыр, ону ики анатомик маггаш арасына алараг еһтијатла кәсирләр. Микулич сыхачлары илә перитон јарасынын кәнарлары тутулараг јухарыја галдырылыр нә јаранын истигамәтинә мүвафиг кәсиләрәк бөјүдүлүр. Кор бағырсағын рәнкини вә үзүндә олан тенијасыны әсас истинад нөгтәси көтүрмәклә аппендикс тапылыр вә кор бағырсагла бәрабәр јаранын ағзына чыхарылыр. Аппендиксин мүсаригәси сапла бағландыгдан сонра, ити гајчы васитәси илә мүсаригәдән кәсиләрәк ајрылыр. Аппендиксин әсасыны Кохер сыхачы васитәси илә тутуб сыхдыгдан сонра ипәк сапла бағланыр, бундан 1,5 *см* јухары јериндән Кохер сыхачы гојулур вә онун дүз алтында чыхынты ампутасија едилир. Галмыш күдүлә јод вә ја сулејманы мәһлулу сүртдүкдән сонра, кор бағырсаға даирәви бүзмәли тикиш гојулур, күдүл бүзмәли тикишин ичәрисиндә кизләдилир. Гарын бошлуғунда ирин нарса, гурудулур. Пенисиллин вә ја стрептомисин (250 мин—300 мин, ваһид новокаин мәһлулунда) гарын бошлуғуна төкүлүр, сонра јара гат-гат тикиләрәк, гарын бошлуғу бағланыр.

Аппендисит диагнозу шүбһәли олурса (бағырсаг тутулмасы вә иринли перитонит әламәтләри) параректал кәсик апармаг лазымдыр. Чүнки аппендисит дејил, башга бир хәстәлик оларса, белә һалда кәсији јухарыја вә ја ашағыја догру асанлыгла бөјүтмәк мүмкүн олур. Аппендикс бирләшмәләр ичәрисиндә јерлә-

ширсә, ону чох еһтијатла ајырмаг лазымдыр, экс-тәгдирдә бағырсағын дивары дешилиб ағырлашмалара сәбәб олур. Пијлик гисмән илтиһаблашмышса, онун сағлам һиссәсиндән иринли һиссәни ампутасија етмәк лазымдыр. Операсија заманы инфилтрат мүәјјән едилмиш олурса, бу заман аппендикси тапмаг вә ампутасија етмәк имкан дахилиндә олмур. Белә һалларда чыхынтыны тапмаг мәгсәди илә әтраф бирләшмәләри вә инфилтраты ајырмаг лазым кәлмир. Чүнки бу манипулјасија илтиһабын (иринин) әтрафа јајылмасы үчүн шәраит јарада билир. Буна көрә, гарын бошлуғуна пенисиллин вә стрептомисин мәһлулу төкүлүр вә гат-гат тикиш гојараг бағланыр. Сонра јерли исти муаличәси вә антибиотикләр тә'јин едилир.

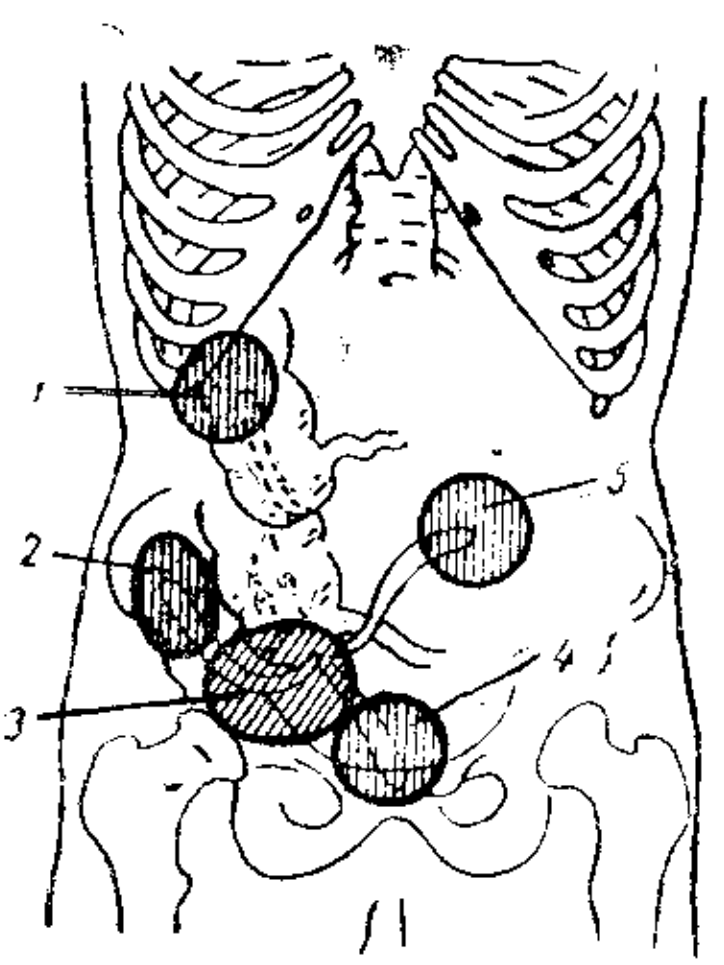

Шәкил 164. Аппендисит иринликләринин наһијәләри схеми:
1—гара чијәр алты; *2*—илеолумбал наһијә; *3* — галча наһијәси; *4*—кичик чанаг; *5*—багырсаг илкәкләри наһијәси (*Н. Н. Јелански*).

В. И. Стручков гарын бошлуғуна тампон вә дренаж гојулмасы үчүн ашағыдакы көстәришләри мүәјјән едир: а) гарын бошлуғунда гаты вә үфунәтли ирин (јајылмыш перитонит) олдугда; б) мәһдуд абсесләрдә; в) инфилтратив вә јахуд гангреноз, бә'зән өз-өзүнә ампутасија олмуш аппендиситләрдә; г) аппендиситин мүсаригәсини бағламаг мүмкүн олмадыгда (ганама тәһлүкәси!). Гарын бошлуғуна тампон вә дренаж гојулдугдан сонра јаранын агзы гисмән тикилир. Аппендиситдән баш вермиш үмуми перитонити сагалтмаг мәгсәди илә антибиотикограм тәртиб едилир вә гарын бошлуғуна мүвафиг антибиотикләрин мәһлуллары јеридилир.

Ушагларда операсијадан сонракы дөвр чох вахт агырлашма баш вермәдән кечир вә јара сағалыр. 7-чи күн тикишләр сөкүлүр.

Операсијадан сонракы дөврдә гидаланманын бөјүк практики әһәмијјәти вардыр. Әкәр хәстәдә һәлә биринчи күндән гусма вә өјүмә јохса, она чај гашығы илә гајнанмыш су, ачыг ширин чај вермәк олар. Икинчи күнү суд, фирни, дуру сыјыг верилир. 3—4 күндән сонра сухары вә ја чөрәк, аз мигдарда кәрә јағы верилир.

Бә'зән операсијадан 4—5 күн сонра хәстәләрдә ағырлашма баш верә биләр. Бу да температурун (хүсусән ахшамлар) артмасы, ушағын вәзијјәтинин дәјишмәси илә өзүнү көстәрир. Ушаг һәрәкәт етмир, гарын бошлуғунда ағрыдан шикајәт едир; бөјүк ушаглар исә ағрынын һансы наһијәдә олмасыны көстәрирләр.

Әлләмә заманы ағры, әзәлә кәркинлији вә ганда лејкоситозун кет-кедә артмасы мүәјјән едилир. Белә вәзијјәтин әмәлә кәлмәси гарын бошлуғунун мүхтәлиф һиссәләриндә (ән чох кор бағырсаг наһијәсиндә, кичик чанаг дибиндә, Дуглас саһәсиндә), бә'зи надир тәсадүфләрдә исә сол тәрәфдә (галча чухуру наһијәсиндә), назик бағырсаг илкәкләри арасында, диафрагмаалты наһијәдә абсесләрә (ириниләмәјә) тәсадүф едилир (шәкил 164).

Мәһдуд формада абсесин әмәлә кәлмиш олмасына даир шүбһә ојанарса, диагнозу мүәјјән етмәк үчүн мүхтәлиф мүајинә үсулларындан истифадә олунмалыдыр. Бу мәгсәд үчүн шәһадәт бармагла (габагча резин әлчәк кејилир вә вазелин сүртүлүр) еһтијатла дүз бағырсаға дахил олдугдан сонра, мүајинә заманы абсесин јерләшдији наһијәдә санки бир (даирә шәклиндә) бәрәлмә вә флүктуасија мүәјјән едилир, шүбһә олдугда бармағын контролу алтында дүз бағырсагдан пунксија едилир, иринин олуб-олмамасы ашкар едилир. Ирин тапылдыгда, бармағын контролу алтында дүз бағырсагда кәсик апарылыр, ирин дүз бағырсаг јолу илә харич едилир; бу мүмкүн олмадыгда, гарын бошлуғу диварындан кәсик апармагла ирин харич едилмәлидир. Ирини харич етдикдән сонра, хәстә ушағын јашына мүвафиг антибиотикләр вә сулфамид препаратлары тә'јин етмәклә мүаличә едилир. Јени ағырлашма баш верәрсә, дәрһал тә'сирли мүаличә үсулу тә'јин едилмәлидир.

Сон заманлар кәскин аппендиситдән өлүм фаизи әһәмијјәтли дәрәчәдә азалмышдыр (В. И. Стручков—0,3%, С. Д. Терновски—0,9%, С. Р. Слутскаја — 0,3%). Өлүм фаизинин белә мүхтәлиф олмасы бир чох амилләрлә: ушағын јашы, онун организминин иммунобиоложи хүсусијјәтләри, хәстәнин һәкимә мүрачиәт етмәси вахты вә нәһајәт, аппендиситин формасы илә әлагәдардыр.

Сон заманларын мүшаһидәләри көстәрир ки, вахтында вә еркән апарылан мүаличә вә профилактика нәтичәсиндә кәскин аппендисит өлүмә сәбәб олмур.

Ресидивверән хроники аппендисит.

Бу термин ушагда олан хроники аппендиситин (сағ галча чухурунда хоша кәлмәјән һиссијјат, ара бир ағрылар, јүјүрдүкдә вә тулландыгда, сағ галча чухуру наһијәсиндә санки ијнә батырылмасы һиссијјаты вә с.) јенидән кәскинләшмәсини көстәрир. Бирдән-бирә ағры шиддәтләнир, өјүмә, гусма әламәтләри баш верир, температур јүксәлир. Објектив мүајинәдә исә кәскин аппендиситдә олан бүтүн әламәтләр мүшаһидә олунур. Сон заманларын тәдгигатлары көстәрир ки, хроники ресидивверән аппендиситә, кәскин аппендисит кими бахмалы вә мүаличә тактикасы, тә'чили әрраһи мүаличә тәтбиг едилмәсиндән ибарәт олмалыдыр.

Илкин хроники аппендисит.

Белә һалда аппендисит илк дәфәдән башлајараг хроники характер алыр. Башга сөзлә десәк, кәскин аппендисит дөврү кечирмәдән, просес илк дәфә хроники шәкилдә башлајыр. Н. В. Швартс көстәрир ки, илкин хроники аппендиситин етиолокијасыны бир чох һалларда ајдынлашдырмаг мүмкүн олмур, онун мәншәјиндә бир чох амилләр рол ојнајыр. Бә'зи амилләр көстәрирләр ки, илк дәфә кәскин аппендисит олмасына бахмајараг онун диагнозу, мүәјјән чәтинликләрә көрә гојулмадығындан, сонракы дөврдә бу илкин хроники аппендиситә чеврилир. С. Д. Терновски һаглы олараг көстәрир ки, башга органларда илкин хроники илтиһаб просеси олдуғу кими, аппендиксдә дә илкин хроники илтиһаб просеси баш верә биләр. Хәстәлијин диагнозу әксәрән субјектив шикајәтләрә әсасән гојулур. Диагнозу тәсдиг етмәздән әввәл гарын бошлуғу, хүсусән саг галча чухуру наһнјәсиндә јерләшән органларын хәстәликләри илә, һелминтоз, һәрәкәтли кор бағырсаг (coecum mobile), хроники вәрәм перитонити, 12—14 јашлы гызларда илк менструал дөврләрдә башланан ағрылар, неврастеник ушагларда баш верән бағырсаг спазмлары, перитифлит вә с. хәстәликләр илә диференсија апармаг лазымдыр.

Мүаличәсинә кәлдикдә башга формалы (кәскин, хроники ресидивверән) аппендиситләрдә олдуғу кими, бурада да чәрраһи мүаличә (аппендектомија) ичра едилир. Операсијанын техникасы ејнидир. Аппендектомија едилдикдән сонра, гарын бошлуғуна антибиотик препаратларынын мәһлулу төкүлүр вә гарын јарасына гат-гат тикишләр гојулуб бағланыр. Операсијадан сонра хәстәјә едилән гуллуг исә ејнидир.

Меккел дивертикулу.

Бағырсагда Меккел дивертикулу (аномалија) чәрраһи нөгтејинәзәрдән бөјүк әһәмијјәтә маликдир. Мејитләрин сексијасында һәр 100 мејитдән 2—3-үндә белә дивертикул тапылыр. Меккел тәрәфиндән тәсвир едилән дивертикулун ән чох јерләшдији јер назик бағырсағын дистал һиссәсиндә, онун јоғун бағырсаға кечдији јердән 30—80—100 *см* аралы олур. Онун узунлуғу бир нечә *см*-дән 110—120 *см*-ә гәдәр (М. Б. Әлијев, А. П. Бијезин вә башгалары), диаметри исә мүхтәлиф өлчүләрдә ола биләр. Бағырсаг диварынын мүхтәлиф һиссәләри илә әлагәдар олдуғундан, мүхтәлиф формаларда олур (шәкил 165).

Бә'зән дивертикулун өзүнә мәхсус мүсаригәси олур, гурулушу назик бағырсаг диварынын гурулушуна бәнзәјир, надир һалларда исә онун ич гурулушу мә'дә селикли гишасы вә ја панкреас вәзисинин гурулушуна малик олур. Бә'зән дивертикулун учу фиброз чапыг кими гуртарараг, көбәјә доғру узаныр вә өд ахачағы каналыны хатырладыр.

Дивертикулун мәнфәзинә дүшән мүхтәлиф чисимләрин (бағырсаг мөһтәвијјаты, нәчис дашлары, чәјирдәк, күнәбахан габығы, бағырсағ гурдлары) тә'сириндән орада дургунлуг, һәтта онун јолунун тутулмасы баш вериб, инфексијалашмасына сәбәб олур вә дивертикулит әмәлә кәлир. Илтиһаблашан дивертикул өз клиник кедишиндә аппендисити хатырладыр; әкәр флегмона, гангрена вә ја перфорасија оларса, јајылмыш перитонитә сәбәб ола билир. Буна көрә, дивертикулит диагнозу чох вахт аппендектомија етмәк мәгсәди илә едилән лапаротомијалар заманы тәсдиг олунур.

Чох заман аппендиситдән сонра ушагда перитонитин сәбәби дивертикулитләр олур.

Меккел дивертикулу илтиһаб просесиндән әлавә, странгулесион вә ја инвакинасија формалы бағырсаг тутулмасы верир. Бә'зән дивертикул дәбәлик кисәси ичәрисинә дүшәрәк богулма, һәтта бағырсаг ганамасы верир.

Меккел дивертикулунун **мүаличәси** чәрраһи үсулла олур. Бағырсаг дивары назвары резексија едилмәклә, дивертикул кәсилиб атылыр (С. Д. Терновски) (шәкил (166). Даралма олмасын дејә, бағырсағын диварына енинә тикиш гојулур.

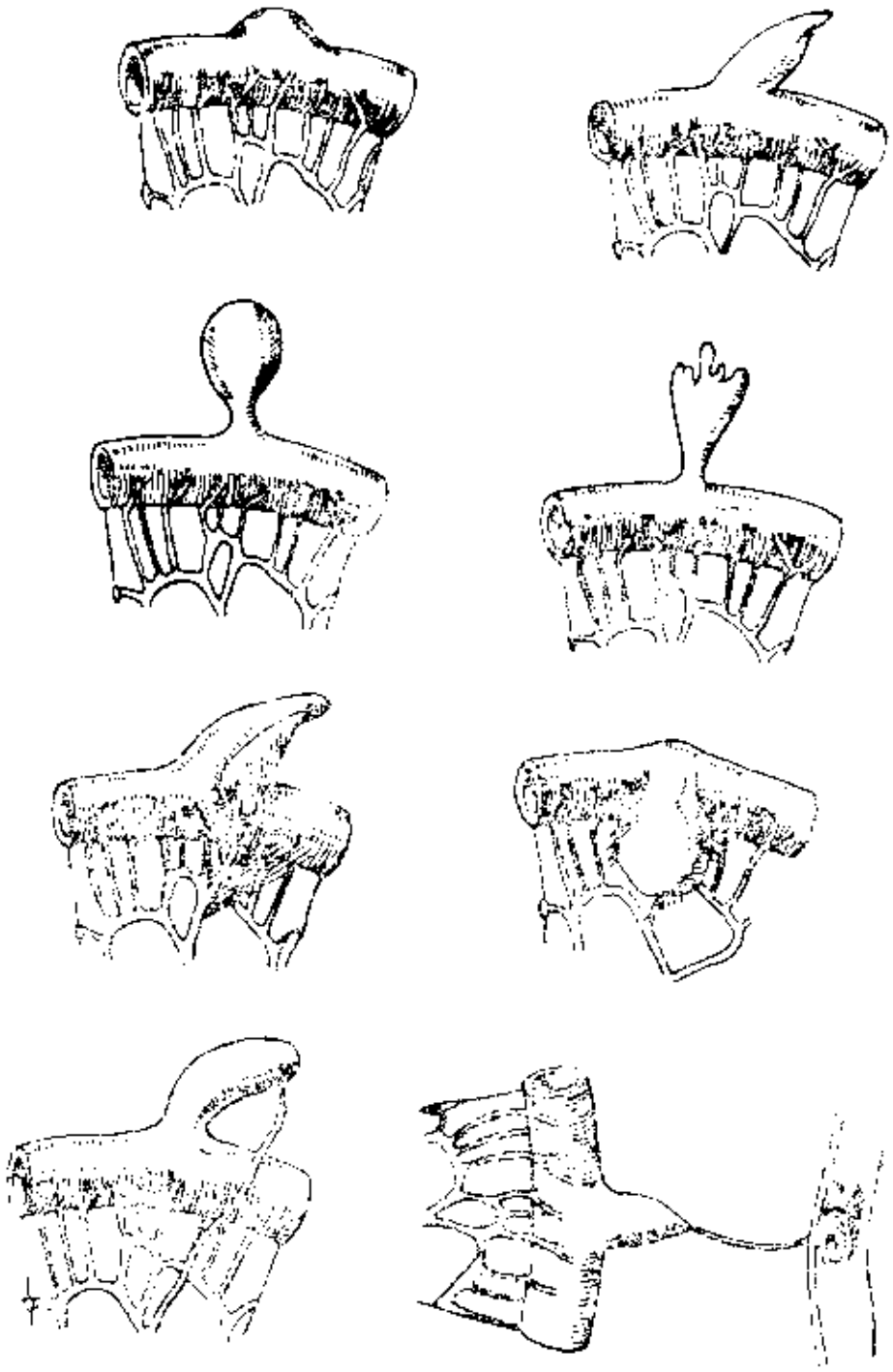

Шәкил 165. Меккел дивертикулунун вариантлары.

Копростаз.

Бағырсаг мәнфәзинин чохлу мигдарда бәрк консистенсијалы нәчис күтләси илә тутулмасына копростаз дејилир. Буна сәбәб—бағырсагларын функсионал позгунлуглары, органик даралмалары, мејвә (кавалы, килас, күнәбахан вә с.) чәјирдәјинин удулмасы, бағырсагларын һәддиндән артыг узун олмасы вә с. ола биләр. Нәчис күтләсинин һәрәкәти бу вә ја дикәр сәбәбдән јавашыдыгда, онун маје һиссәси сорулур, консистенсијасы бәркләнир вә нәтичәдә ја кәскин, ја да хроники бағырсаг тутулмасына сәбәб олур.

Ушагларда хроники копростаз, ән чох Фавалли-Һиршпрукг

хәстәлиіи вә анусун даралмасы заманы мүшаһидә олунур. Хәстәлијин башлангыч дөврүндә бағырсаг тутулмасы әламәтләри олмур; копростаз инкишаф етдикдә гусма, күнләрлә дефекасијанын олмамасы, газларын чыхмамасы вә интоксикасија әламәтләринин мејдана чыхмамасына сәбәб олур. Копростаз заманы јоғун бағырсагларын ашағы наһијәләри бөјүјүр, гарында асимметрија баш верир. Дүз бағырсағы бармагла мүајинә етдикдә, чохлу мигдарда бәрк нәчис күтләсинин топланмасы мүәјјән едилир. Дүзкүн диагноз гојмаг үчүн, дүз бағырсагдан контраст маддә јеридилир. Бу да нәчис күтләсини һәр тәрәфдән әһатә едир вә бағырсағын ајдын ренткеноложи экси алыныр.

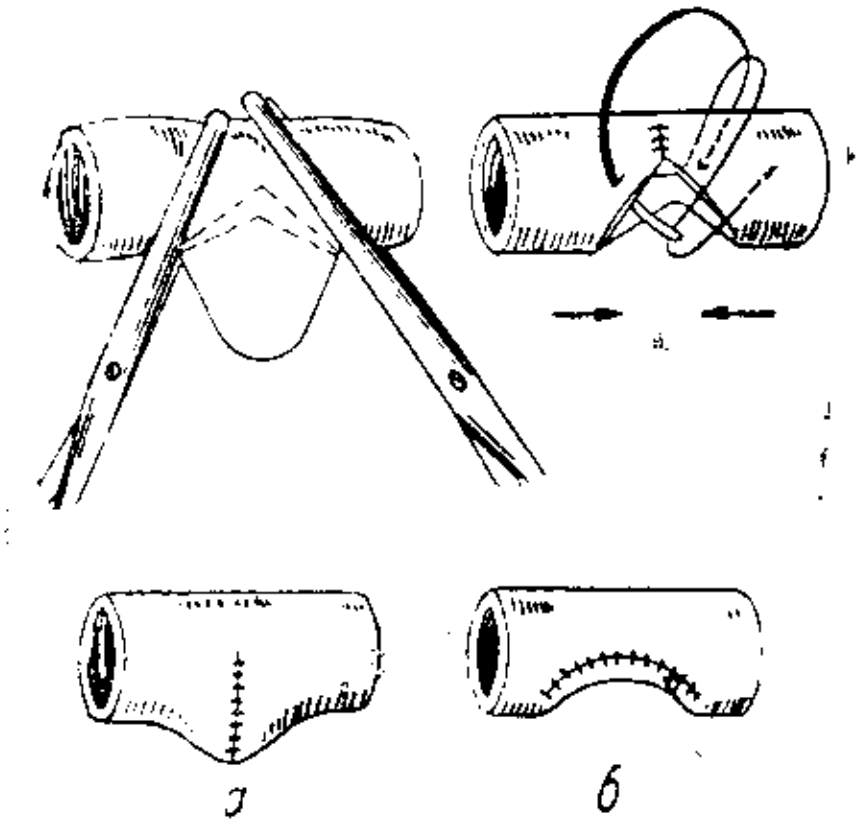

Шәкил 166. Меккел дивертикулунда пазвары резексијадан сонра бағырсаг диварынын көндәләнинә тикилмәси.

Хроники бағырсаг тутулмасы һадисәләри әмәлә кәлдикдә, ушагларын физики инкишафы позулур.

Мүаличәси. Тәмизләјичи вә ја сифонлу ималә тәтбиг едилир. Ишләтмә дәрманлары (магнезиум-сулфат вә кәнәкәрчәк јағы) да көмәк едир. Нәчис күтләси кәнар едилдикдән сонра, хәстәлијн төрәдән сәбәб чәрраһи үсулла арадан галдырылыр.

Бағырсаг тутулмасы (Ileus).

Мә'дә-бағырсаг системиндә бағырсаг мөһтәвијјатынын кечмәсинә (һәрәкәтинә) гаршы манеә олдугда, бағырсаг тутулмасы (Ileus) баш верир. Ушаг јашларында мүшаһидә олунан бағырсаг тутулмасы анаданкәлмә (дефектләрдән) вә газанылма (хәстәликләрдән) олмагла, 2 бөјүк група бөлүнүр.

С. Д. Терновски вә Н. Ј. Суринин вердији мә'лумата көрә, бүтүн бағырсаг тутулмасы һалларынын 10%-и анаданкәлмә, галан 90%-и исә газанылма олур. Газанылма бағырсаг тутулмасы әмәлә кәлмә механизминә көрә: а) механики; б) динамики формалара бөлүнүр. Механики форма бағырсаг мүсаригәси дамарларынын вә синирләринин тутулма просесинә чәлб олмасындан асылы олараг, 3 група бөлүнүр: а) странгулјасион (Ileus per strangulationem) дамар вә синирләрә тәзјиг олур; б) обтурасијалы (Ileus per obturationem) дамар вә синирләрә тәзјиг олмур; в) ејни заманда обтурасион вә странгулјасион формаларын бирләшмәси (инвакинасијалар).

Анаданкәлмә бағырсаг тутулмасында манеәнин бағырсаға олан тә'сириндән асылы олараг, К. Ә. Баиров ону 2 група бөлүр: а) «дахили типли» — бағырсагын өзүнүн гүсурлу инкишафындан (атрезија, стеноз) төрәјән бағырсаг тутулмасы (чох тәсадүф едир); б) «харичи типли»—бағырсаг нормал инкишаф етдији һалда, она харичдән едилән тәзјигдән (дамарларын дүзкүн инкишаф етмәмәсиндән, чапыглардан, шишләрдән, аннулјар мә'дәалты вәзинин оникибармаг бағырсаға тәзјигиндән) баш верир. «Харичи типли» бағырсаг тутулмасы ән чох бағырсағын ембрионал дөврүндә фырланма актынын кери галмасындан јараныр. Јени доғулмуш ушагларда мүхтәлиф сәбәбләрдән меконнум харич олмадыгда, бағырсаг тутулмасына сәбәб олур.

Шәкил 167. Анаданкәлмә бағырсаг атрезијаларынын формалары (*К. Ә. Баировдан*).

Үмумијјәтлә, бағырсаг тутулмасынын клиникасы тутулманын формасындан, ушағын јашындан, онун организминдән, хәстәлијин инкишафы мүддәтиндән вә локализасијасындан асылыдыр. Ушаг јашларында бағырсаг тутулмасы диагнозунун мүәјјән едилмәси бөјүкләрдә олдуғуна нисбәтән чәтиндир, чүнки онлар ағрынын характерини вә локализасијаны дүзкүн тәсвир етмирләр.

Анаданкәлмә бағырсаг тутулмасы.

Анаданкәлмә бағырсаг тутулмасы јени доғулмуш һәр 20.000 ушагдан бириндә тәсадүф едир. Бағырсаг тутулмасыны төрәдән манеәнин јерләшмәсинә көрә, ону ики формаја бөлүрләр: а) «дахили типли» — бағырсағын өзүнүн инкишафдан галмасы нәтичәсиндә манеә онун мәнфәзиндә јерләшир; б) бағырсаг нормал инкишаф етмәклә, харичдән она едилән тәзјигдән «харичи типли» бағырсаг тутулмасы баш верир. «Дахили типли» анаданкәлмә бағырсаг тутулмасы бир нечә чүр инкишаф гүсурларындан төрәјир: а) кор шәкилдә гуртаран ики бағырсаг илкәји фиброз бирләшмә васитәси илә әлагәләнир, онун проксимал учу меконинум илә долдуғундан, кенәлир, һипертрофијалашыр (шәкил 167, *а*), нәһајәт, дешиләрәк перитонитә сәбәб олур; б) бағырсағын бир һиссәсиндә, онун диварларынын нормал гурулушлу ол-

масына бахмајараг, дараларак стеноз төрәјир (шәкил 168); в) һәр ики учу кор гуртаран бағырсаг илкәји ајры јерләшмәклә, мүсаригә илә әлагәси дә олмур (шәкил 167, *в*); г) бағырсаг дахилиндә инкишаф едән мембранадан (зардан) бағырсаг тутулмасы инкишаф едир (шәкил 167, *г*). Р. Гроссун вердији мә'лумата көрә, анадангәлмә бағырсаг стенозу вә атрезијасы ән чох назик бағырсагларда, ән аз исә јоғун бағырсагларда мүшаһидә олунур.

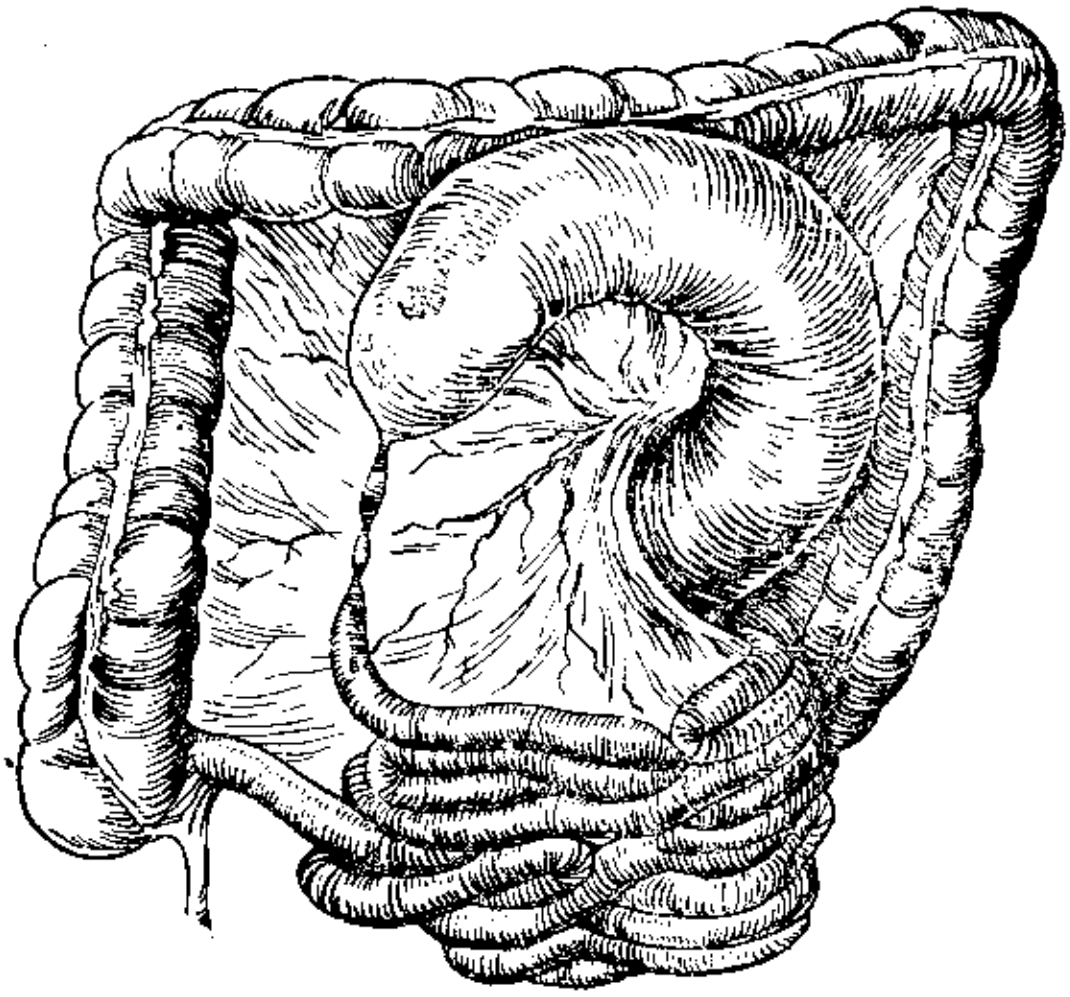

Шәкил 168. Назик бағырсағын сосискајабәнзәр атрезијасынын формалары (*Л. Г. Пугачовдан*).

Бағырсағын дефектли инкишафынын етиолокијасы вә патокенези һаггында мүхтәлиф нәзәријјәләр ирәли сүрүлмүшдүр: а) Тандиво (Tandiev) көрә, ембрионал һәјатын 2—3-чү ајларында бағырсағын инкишафдан галмасындан стеноза уграјыр вә бафта шәклинә чевриләрәк галыр (шәкил 167, *а*); б) Бленд (Blend) вә башгаларына көрә, бағырсағын гүсурлу шәкилдә инкишаф етмәсинә сәбәб — ана бәтниндә ушағын кечирмиш олдуғу перитонитләрдир.

«Харичи типли» анадангәлмә бағырсаг тутулмасы харичдән бағырсаг диварына олан (мүсаригә дамарларынын дүзкүн јерләшмәмәси нәтичәсиндә олан тәзјиг, гарын бошлуғу чапыглары, бөјүмүш гара чијәр вә бөјрәкләрин, аннулјар мә'дәалты вәзинин бағырсағы сыхмасындан) тәзјиг нәтичәсиндә баш верир (шәкил 169). «Харичи типли» бағырсаг тутулмасынын сәбәбләриндән бири дә бағырсағын ембрионал дөврдә доланараг өз јеринә дөнмәси просесинин позулмасыдыр (Дотт-Гросс).

Нормал инкишаф просесиндә харичдә (екстраабдоминал олараг) јерләшән бағырсаг борусу кенәлмиш көбәк һәлгәсиндән (шәкил 170) үмуми мүсаригә илә 10 һәфтә әрзиндә саат әгрәбинин әкси истигамәтинә һәрләнәрәк (әввәлчә—90°, сонра—180°): а) әввәлчә 12 бармаг бағырсаг, сонра назик, кор, галхан вә көндәлән чәнбәр бағырсаг гарын бошлуғуна дахил олур; б) гарын бошлуғу бөјүдүкчә вә кенәлдикчә, бағырсағын фырланмасы даһа 90° олдугда бағырсағын галан һиссәси гарын бошлуғуна дахил олур; в) бу икинчи стадијада 11—12 һәфтәдә баша чатыр; үчүнчү ста-

дијада; г) ушаг доғулан вахта гәдәр корбағырсаг гарын бошлуғунун јухары һиссәсиндән сағ галча чухуруна енир, јоғун бағырсағын мүсаригәси исә назик бағырсаг мүсаригәси архасына битишир.

Белә физиоложи һәрәкәтин позулмасы нәтичәсиндә бағырсаг чеврилмәләри баш верәрәк, мүхтәлиф формада анаданкәлмә бағырсаг тутулмаларына сәбәб олур (мәсәлән, Летт синдрому — анаданкәлмә бағырсаг чеврилмәси илә бир анда корбағырсағын јухарыда јерләшмәси вә гарын бошлуғунда олан чапығын оникибармаг бағырсаға тәзјиги). Анаданкәлмә бағырсаг тутулмасынын сәбәбләриндән бири дә мекониумун топланараг харич олмамасыдыр.

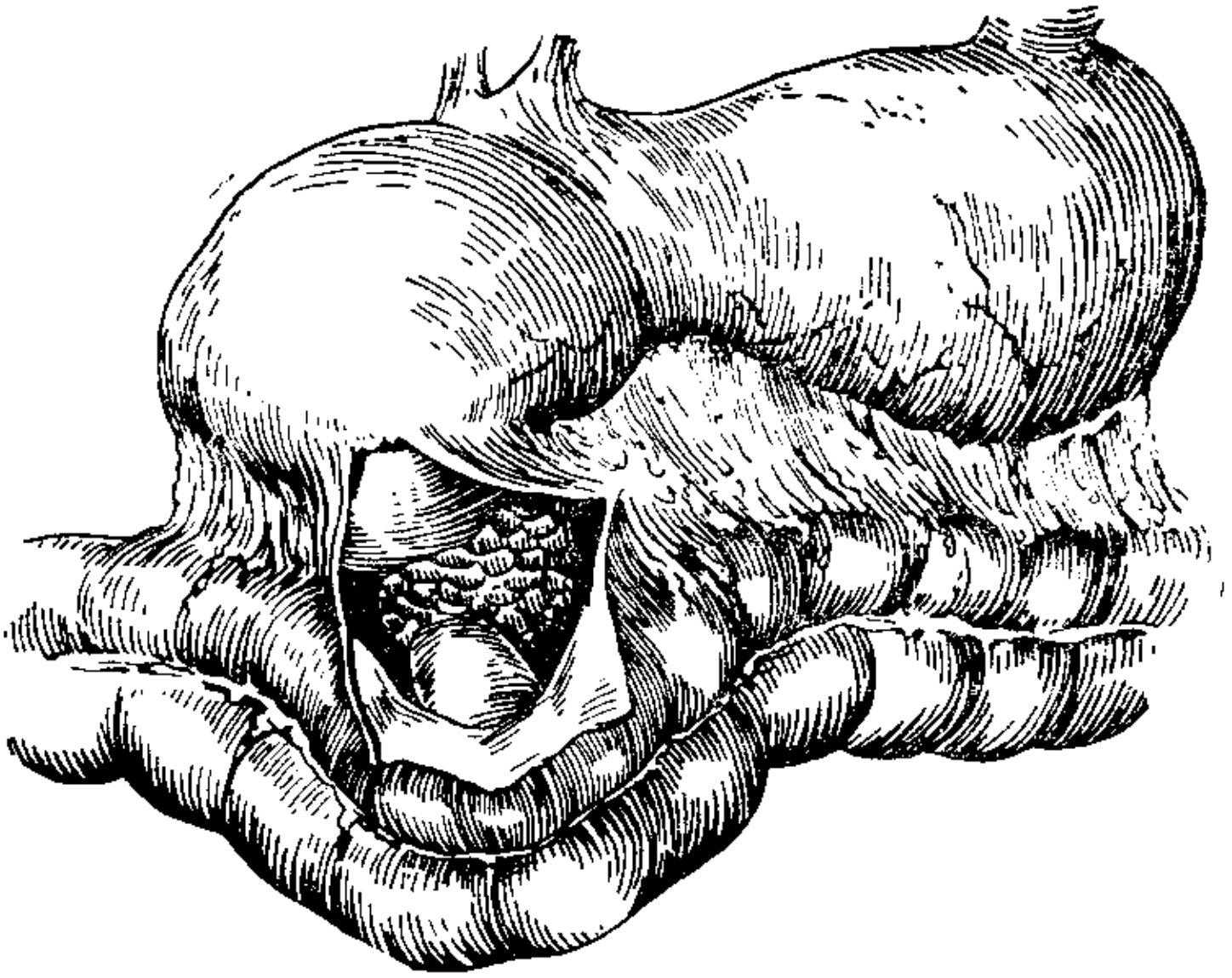

Шәкил 169. Мә'дәалты вәзинин үзүјәбәнзәр формасынын оникибармаг бағырсаға тәзјигиндән төрәјән бағырсаг тутулмасынын схеми *(А. Г. Пугачовдан)*.

Хәстәлијин клиник кедиши бағырсаг тутулмасынын локализасијасы вә формасындан асылыдыр: јухары һиссәләрдә јерләшән бағырсаг тутулмасы кәскин шәкилдә башламагла клиник әламәтләри дә тез зүһур едир, һалбуки бағырсағын ашағы һиссәләриндә (јоғун бағырсаг тутулмасы) вә ја гисмән тутулма заманы исә клиник әламәтләр нисбәтән кеч әмәлә кәлир. Бағырсағын атрезијасы, бурулмасы вә стенозу заманы доғуидан бир нечә саат кечмиш арамсыз гусма башлајыр. Гусунтунун тәркибинә өд вә әмилмиш сүдүн чүрүнтүсү, сонракы дөврләрдә исә мекониум гарышмыш олур. Биринчи күнләрдә бағырсаг тутулмасы-

нын јухары наһијәдә олмасындан ушагда мекониум харич олур, онун рәнки бозтәһәр, мигдары исә азалмыш, консистенсијасы јапышган олур; бунунла да сағлам ушағын меконисиндән фәргләнир (чүнки она өд вә амниотик маје гарышмыр). Епигастрал наһијәдә көпмә олур, лакин бу гусмадан сонра кечиб кедир. Ашағы һиссәләрдә олан бағырсаг тутулмасында гарын көпмәси 1—2 күндән сонра баш верир. Ушагда солғунлуг, нараһатлыг мүәјјән едилир. Илк күнләрдә ушаг дөшү јахшы тугур, лакин интоксикасијанын инкишаф етмәси нәтичәсиндә сонрадан дөш әммәкдән имтина едир. Дәринин гурулуғу, су мүбадиләсинин позғунлуғу, дилинин гурулуғу вә әрплилији, сидикбурахманын мигдарча (6—10 дәфә) азалмасы мүәјјән едилир. Гарны әлләдикдә, јумшаг вә агрысыз олур, бағырсаг чеврилмәси варса, ону әлләмәк олур.

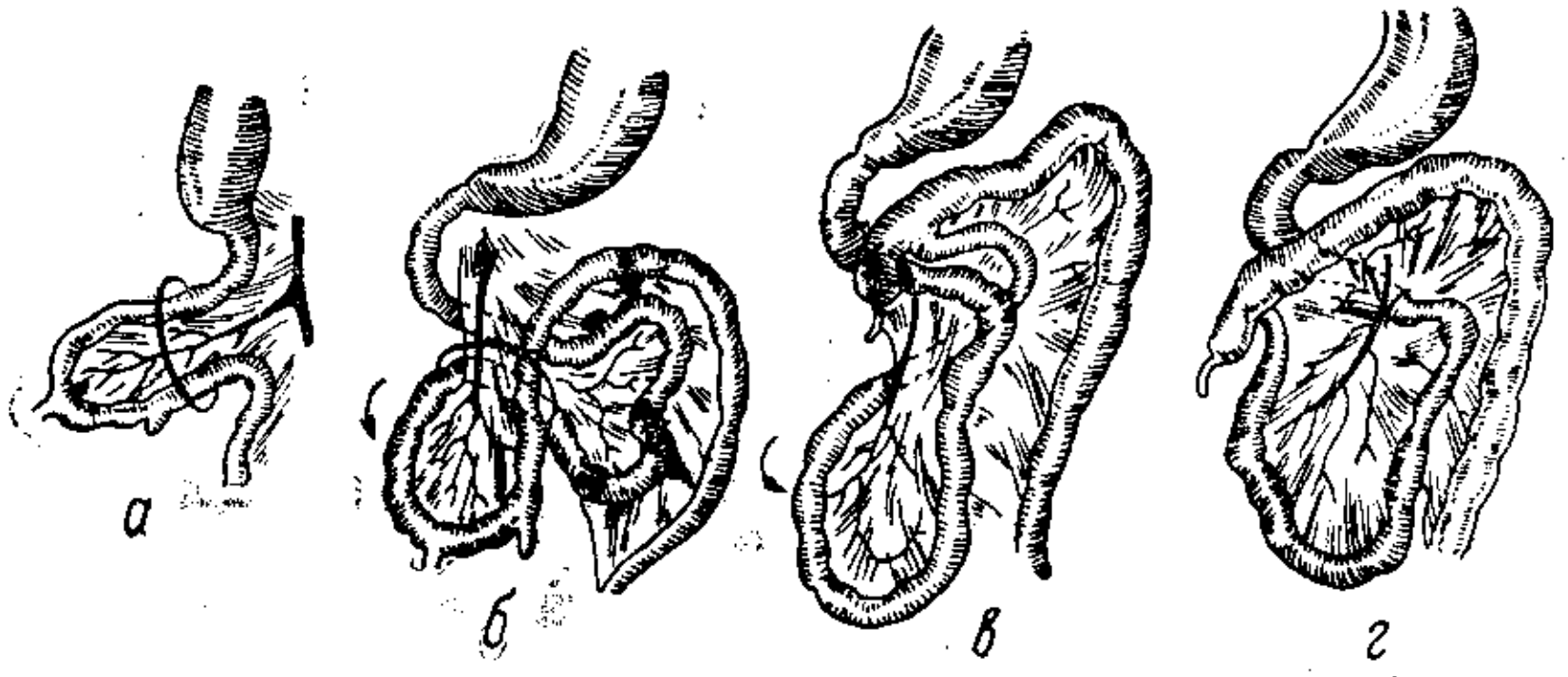

Шәкил 170. Ана бәтниндә нормада «орта бағырсагларын» дөнәрәк гарын бошлуғуна кечмәси *(Доттдан)*.

Рентkеноложи мүајинәдә һоризонтал маје сәвијјәси (мә'дәдә вә бағырсагда) көрүнүр. Диференсиал диагноз үчүн контраст маддә сифәти илә јодолипол верилир (бариум һоррасы верилмир, чүнки гусма заманы бариум тәнәффүс јолларына дүшә биләр). Јодолиполун локализасијасы бағырсағын тутулдуғу саһәјә ујғун кәлир.

Мүаличәси чәрраһи үсулладыр. Операсијаја һазырлыг дөврүндә ушаға венесексија етдикдән сонра, вена дахилинә бәдән чәкисинин һәр *кг*-на 10—15 *мл* 5%-ли глүкоза мәһлулу илә физиоложи мәһлулун гарышығы (5 : 1 нисбәтдә) вурулур, витамин К (әзәлә арасына викасолун 0,3%-ли мәһлулундан 0,5 *мл*) тә'јин едилир. Ушағын бәдәни исидилир, үрәк дәрманлары вә оксикен тә'јин едилир. Зондла (катетерлә) мә'дәнин мөһтәвијјатыны сормалы вә ону бурунда даими олараг сахламалы.

Наркоз ендотрахеал олмагла, тәнәффүс сүн'и сурәтдә идарә олунур (К. Ә. Баиров). Орта хәтлә 8—10 *см* узунлугда кәсик апарылыр, лапаротомија едиб, диггәтлә јохламалы; бағырсағын тутулдуғу јери тапмаг вә мүвафиг чәрраһи мүдахилә тәтбиг етмәк лазымдыр. Бағырсағын тутулмасына сәбәб оникибармаг

бағырсағын атрезијасы вә стенозу, гејри-нормал јерләшән дамарларын бағырсағы сыхмасы вә ја мә'дәалты вәзинин үзүк кими

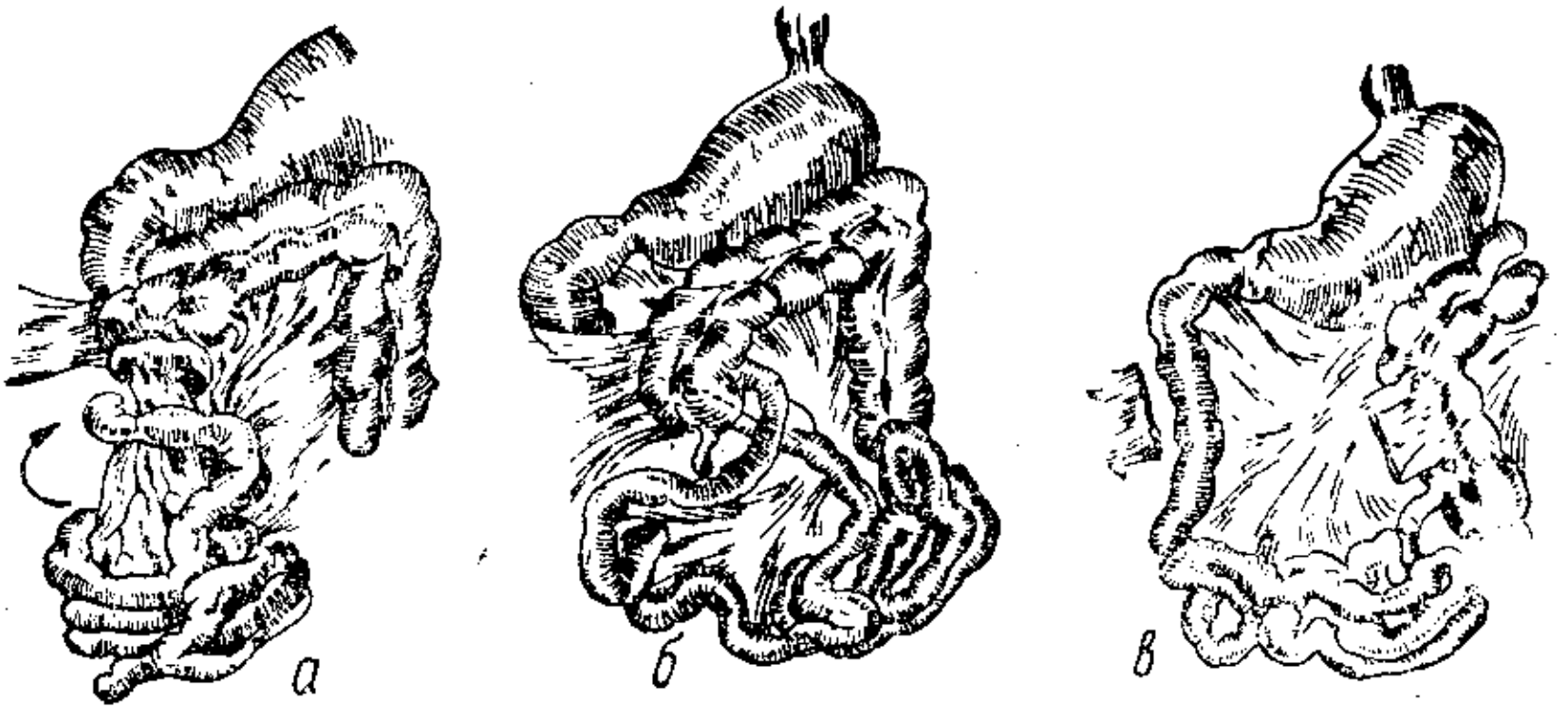

Шәкил 171. Бағырсаг тутулмасы олдугда (а) илкәкләри саат әгрәби истигамәтинә чевирәрәк ачмалы (б, в) (Леддән).

ону боғмасы олурса, оникибармаг бағырсаг илә назик бағырсаг арасында көндәлән бағырсаг архасы анастомаз (duodenojcjunostomia retrocolica posterior) гојулур (шәкил 172). Гарын бошлу-

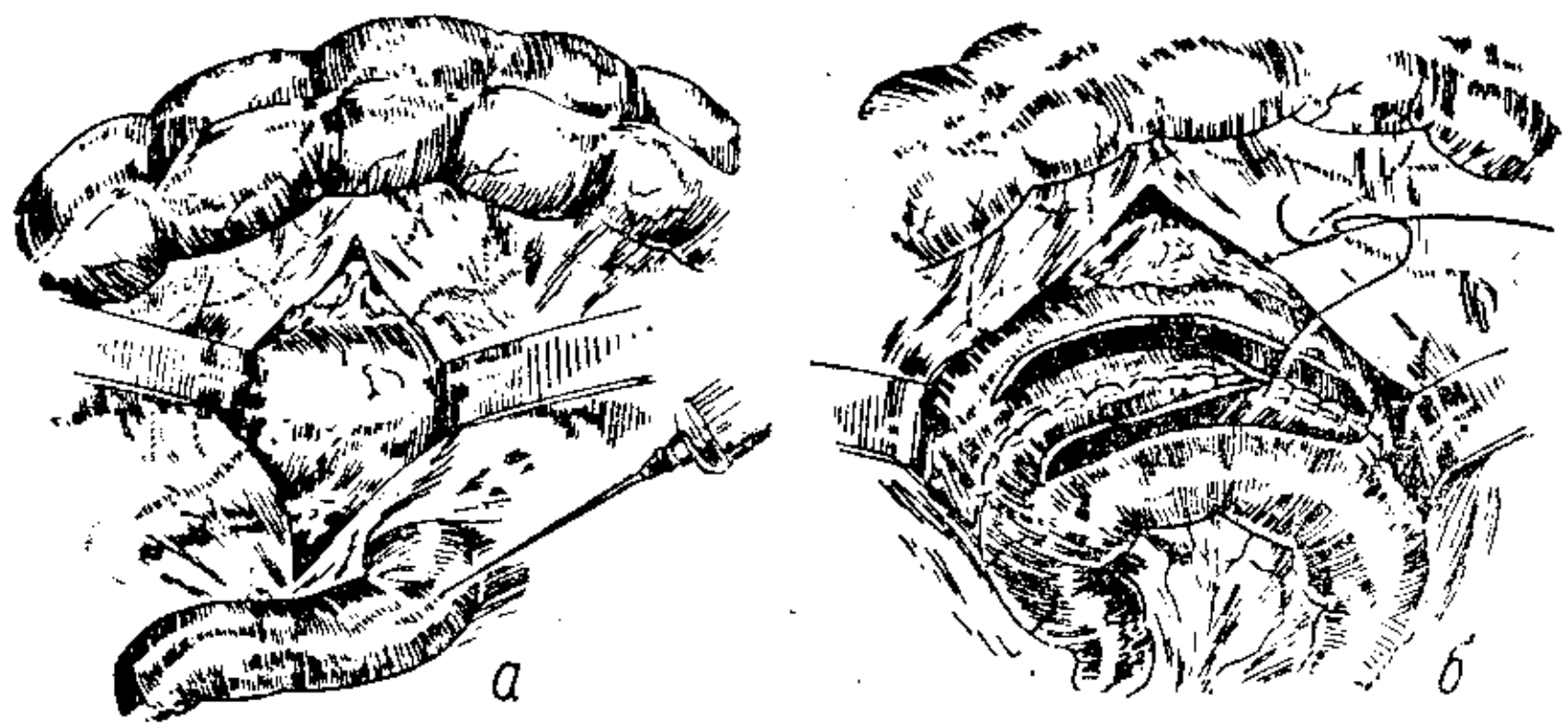

Шәкил 171. Бағырсаг тутулмасы олдугда (а) илкәкләри саат әгрәби истигамәтинә чевирәрәк (б, в) (Леддән).

ғуна антибиотикләр төкүләрәк гапаныр. Бағырсаг чеврилмиш (боғулмуш) олдугда, ону экс тәрәфә чевирмәклә (саат әгрәби истигамәтиндә) ачырлар (Ледд, шәкил 171). Сонра мүсаригәјә 3—5 *мл* 0,25%-ли новокаин мәһлулу јеридилир. Бағырсаг гангренасы баш вермиш олдугда, резексија апарыб анастомоз гојулур.

Операсијанын тә'сири сонракы дөврдә гуллугдан хејли асылыдыр.

Инвакинасија (Invaginatio).

Бағырсағын бир һиссәсинин о бири һиссәси ичәрисинә кириб орада пәрчим олмасына и н в а к и н а с и ј а дејилир. Инвакинасија бағырсағларын мүхтәлиф һиссәләриндә олур вә мүвафиг ад дашыјыр. Ән чох тәсадүф едән (77—80%, С. Д. Терновски, Р. Гросс) назик бағырсағын јоғун бағырсаға пәрчим олмасыдыр (invaginatio ileo-coecalis) (шәкил 174). Башга формалар: назик бағырсағын назик бағырсаға (invaginatio enterica) (шәкил 173), јоғун бағырсағын јоғун бағырсаға пәрчим олмасы (invaginatio colica) исә аз тәсадүф едир.

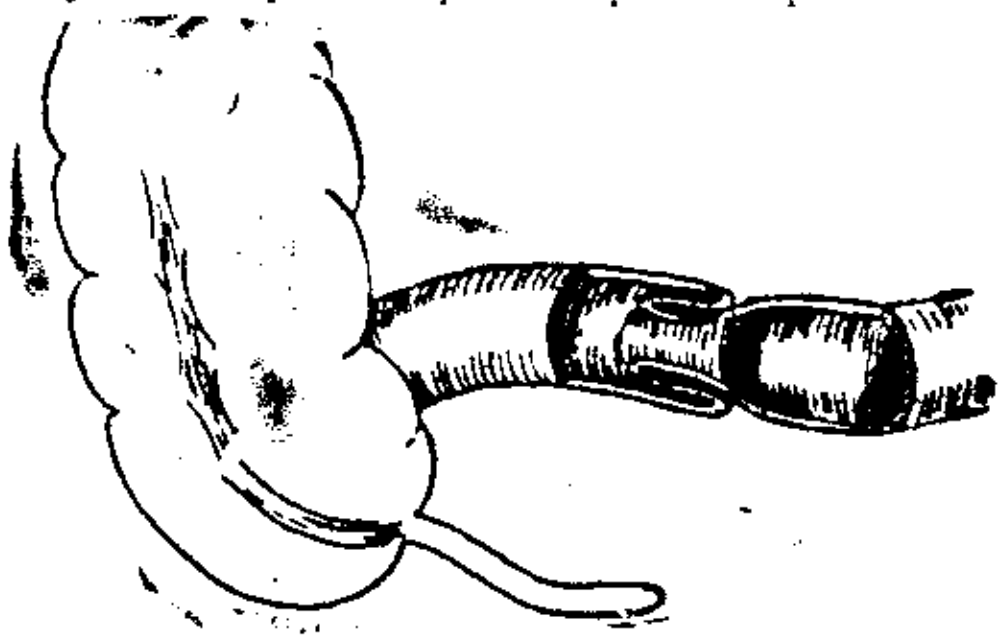

Шәкил 173. Invaginatio enterica.

Ушаг јашларында гарын бошлуғу органларынын хәстәләнмәләри арасында бу хәстәлик аппендиситдән сонра икинчи јери тутур. Ән чох 5—10 ајлыг ушагларда тәсадүф едир. Оғлан ушаглары арасында гызлара нисбәтән чох олур.

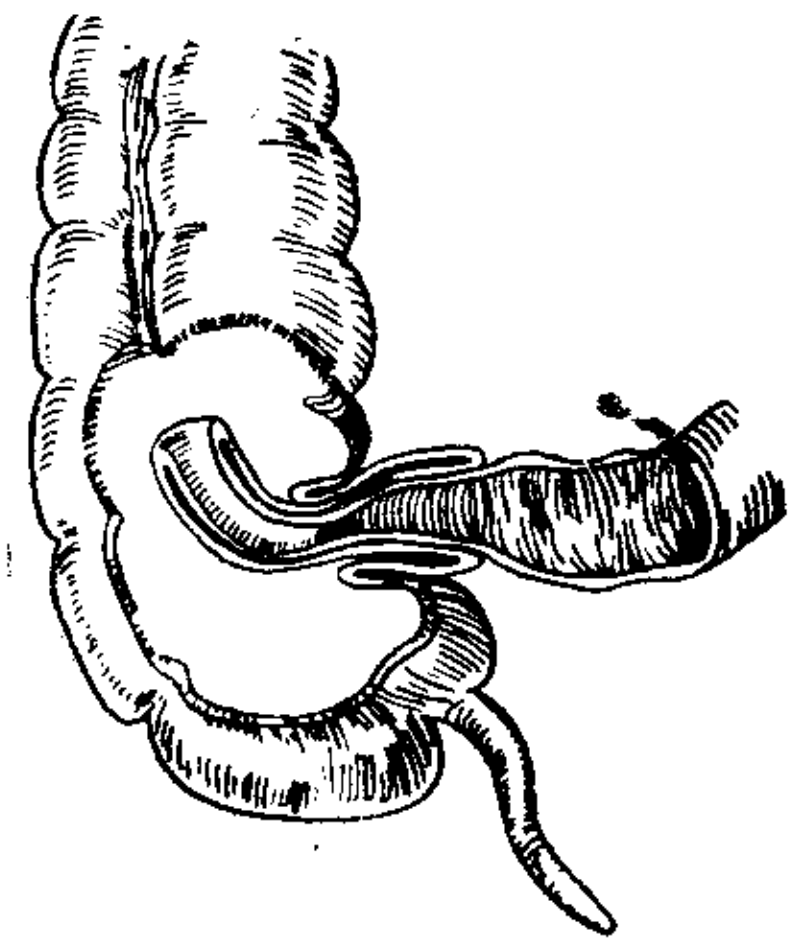

Шәкил 174. Invaginatio ileocoecalis.

Бағырсағларын бир һиссәсинин о бири һиссәси ичәрисинә кечмәси ики истигамәт үзрә ола биләр: а) е н ә н и н в а к и н а с и ј а—бағырсағын јухары һиссәси ашағыда јерләшән һиссәсинин ичәрисинә кечир (изоперисталтика); б) г а л х а н и н в а к и н а с и ј а — ашағыда јерләшән һиссә јухары һиссәнин ичәрисинә кечир (антиперисталтика). Биринчи формаја нисбәтән, икинчи форма даһа аз раст кәлир.

Инвакинасија олмуш бағырсағы хәјали оларағ көндәләнинә ортадан кәсәк, орада 3 бағырсағ диварынын олдуғуну (харичи, орта, ич) көрәрик. Бә'зән беш вә једдисилиндрли инвакинасијаја да тәсадүф етмәк олар. Бир-биринин ичәрисинә кечиб пәрчим олмуш бағырсағларын харичи борусуна — intussucipiens, онун ичәрисиндә јерләшән орта вә ич боруларына исә — и н в а к и н а т (intussusceptum) дејилир. Бағырсағ — инвакинасијанын бојну — башланғычы вә сону — учу вардыр.

Патоложи анатомијасына кәлинчә, бағырсаг илкәјинин кәтиричи һиссәси онун апарычы һиссәсинин ичәрисиндә јерләшдији үчүн, богулма нәтичәсиндә илк әввәл тәзјиг мүсаригәнин вена дамарлары үзәринә дүшүр вә тәдричән ган дурғунлуғу төрәјир, капиллјарларын тамлығы позулур; кичик, сонра исә бөјүк саһәләрдә мүсаригә вә бағырсаг диварларында гансызмалар баш верир, нәтичәдә өдем башлајыр, бу исә ган дамарларына олан тәзјиги даһа да артырыр. Бүтүн бунларын нәтичәсиндә капиллјар ганамалары башлајыр, бу исә нәчисин селикли вә ганлы олмасына сәбәб олур. Дүз бағырсаг васитәси илә харич олан ган ја тәмиз, ја гара лахталарла, ја да ганлы-селикли хүсусијјәт дашыјыр. Ган нәчиссиз олур, чүнки инвакинасијадан сонра ушаг илк дәфә нәчис харич едир, лакин сонракы дөврдә бағырсағын мәнфәзи тамамилә тутулдуғуна көрә, нәчис дејил, ган харич олур. Әкәр бу заман инвакинасија дүзәлмәзсә вә әксинә, просес инкишаф едәрсә, јә'ни ичәри дахил олан бағырсаг һиссәсинин мигдары артдыгча, дамарлара олан тәзјиг даһа да артачаг. Бағырсаг диварларынын артериал ганла тәчһиз едилмәси позулур; әввәлләр некробиоз, сонралар исә некроз әмәлә кәлир, бу да перитонитин әмәлә кәлмәсинә сәбәб олур.

Әксәрән, бағырсаг илкәкләри (силиндрләри) инвакинасија заманы фибрин лифләри илә бир-биринә елә јапышыр ки, ону һәтта әл илә дезинвакинасија етмәк белә чәтин олур. Одур ки, 8—12 саат кечдикдән сонра јенидән нмалә етмәклә вә јахуд бағырсаға бариум һоррасыны јеритмәклә дезинвакинасија етмәк мүмкүн олмур.

Инвакинасијанын етиолокијасы вә натокенезини һәлә бу күнә гәдәр ајдынлашдырмаг мүмкүн олмамышдыр. Лакин бир сыра әсаслы мүлаһизәләр вар ки, бунлара әсасән онун әмәлә кәлмәсини изаһ етмәк олур (спазм вә ифлич нәзәријјәләри).

В. И. Лаврентјев өз тәдгигатлары илә өјрәнмишдир ки, бағырсағын диварыны ики систем (симпатик вә парасимпатик синир системи) иннервасија едир. Бу ики нөв синир системи арасында координасија позулдугда, бағырсағын ритмик һәрәкәти (перисталтикасы) јерли олараг позулур, бағырсағын ифличи вә ја спазмы башлајыр, бу да инвакинасијаја сәбәб олур: а) ушагларда бағырсаг әзәләләринин (даирәви вә бојлама) ритмләринин позулмасына илтиһаб просеси (дизентерија, хроники аппендисит, шишләр, полип) вә бир сыра анатомик-физиоложи хүсусијјәтләр (кичик ушагларда бағырсаг әзәләләри јүксәк ојанма габилијјәтинә маликдир) сәбәб олур, бу да инвакинасија үчүн шәраит јарадыр; б) М. С. Маслов, Ј. Ф. Домбровски вә башгалары сүбут етмишләр ки, гиданын консистенсијасындан вә характериндән асылы олараг (сүн'и гидаландырмаја кечдикдә) бағырсаг дивары әзәләси тонусуну дәјишир, перисталтиканын ритми позулур вә нәтичәдә инвакинасија башлајыр; в) илеосекал наһијә мүсаригәсинин узун (һәрәкәтли) вә назик бағырсағын ашағыда јер-

ләшмәси, корбағырсағын инкишафдан галмасы просеси инвакинасија төрәдир.

Клиникасы. Бурада ики формада бағырсаг тутулмасы: 1) обтурасион (инвакинат бағырсағын мәнфәзини долдурур); 2) странгулјасион (бағырсағын мүсаригәси боғулур) бағырсаг тутулмасына раст кәлнрик.

Инвакинасијаән чох ушагларда 4—10-чу ајларда тәсадүф еднр. Клиник инкншафына көрә к ә с к и н вә х р о н и к и олур. Кәскин формасы гәфләтән ағры илә башлајыр, санчы шәклиндә тутан ағрыдан ушаг гышгырараг ағлајыр, рәнки авазыјыр, јатагда белә раһат ола билмир, «говрулур», әлләри илә гарныны тутур, ајагларыны көјә галдырыр, үз вә көзүндә әзаблы ағрылар олдуғу һисс едилир. Перисталтика кечән кимн ағры да јох олур, ушағын һалы бир гәдәр јахшылашыр, лакин о, һәјәчанлы вә нараһат олур, санки јенидән ағрыны көзләјир. Тутмалар арасындакы фасилә 2—3 дәгигәдән 10—15 дәгигәјә гәдәр сүрүр. Әксәрән перисталтика далғасы артдычча, бағырсағын ичәријә кечиб пәрчим олмасы (инвакинасија) даһа да артыр, мүсаригә синирләри вә дамарларына олан тәзјиг вә гычыг артыр. Нәтичәдә ағры шиддәтли вә кәскин олмагла, бә'зән ушагда шок әмәлә кәлмәсинә сәбәб олур. Ағрынын башланғычындан бир аз кечмиш гусма башлајыр. Гусма бнр дәфә олур вә ја дөнә-дөнә тәкрар едир. Тәгрибән 18—24 саат кечдикдән сонра гусунту күтләсинин характери дәјишир, гохусу нәчисинки кими үфунәтли (фекалоид) олур.

Бағырсаг инвакинасијасынын әсас әламәтләриндән бири дә анусдан ганын вә јахуд ганлы селијин харич олмасыдыр. С. Д. Терновски вә Н. Ј. Сурин бағырсаг инвакинасијалары үчүн 3 әсас симптому (триаданы) һәллиедичи әламәт сајырлар: гусма, гарында шишин әлләнмәси, ганын вә ја ганлы селијин харич олмасы. Гарын бошлуғунда, чох заман көбәкдән сағда колбасајабәнзәр шиш әлләнилир. Бунун сәбәби инвакинасијанын чох вахт илеосекал наһијәдә, галхан чәнбәр бағырсагда јерләшмәсидир. Инвакинант ағрысыз, јумшаг консистенсијалы вә еластик олмагла бәрабәр, азча һәрәкәтли олур. Әлләмәни гуртармамыш, рефлектор тә'сир нәтичәсиндә бағырсагда перисталтика артыр вә бајагдан јумшаг, еластик олан шиш вә гарнын өн диварыәзәләләриндә олан јумшаглыг итир, кәркинлик төрәјир. Ушаг кәскин ағры һисс етдији үчүн үзүнүн мимикасы дәјишир, гышгырыр вә ағлајыр, һәтта муајинә етмәјә имкан вермир.

Инвакинасија заманы чох заман температур нормадан јухары галхмыр. Хәстәлијин башланғычындан 1—2 күн кечмәсинә бахмајараг, интоксикасија әламәтләри тәдричән башлајыр, нәбз тез-тез вурур, долгунлуғу зәифләјир. Дүз бағырсағын (резин әлчәк кејдикдән сонра) бармагла муајинәсиндә сфинкторун гисмән зәифләмәси вә бағырсағын ампулјар һиссәсинин бош галмасы мүәјјән едилнр; сонра бармағын учу васитәси илә јумшаг шиш—инвакинасија етмиш бағырсаг илкәјини (әкәр бу чох ашағы енмишсә) мүәјјән етмәк мүмкүн олур. Бармағы чыхардыгда онун

учунда ган вә ја ганлы селијин көрүнмәси бағырсаг инвакинасија диагнозуну тәсдиг едир.

Ади рентгеноскопијада гарын бошлуғунда Клојбер касачығы (мәһдуд саһәдә үстә һаванын топланмасы, алт гатда исә һоризонтал маје сәвијјәси) көрүнәрсә, инвакинасија мүәјјән едилир.

Инвакинасијанын олмасыны вә онун һансы наһијәдә јерләшмәсини мүәјјән етмәк мәгсәди илә ушағын дүз бағырсағына ималә васитәси илә бариум-сулфат дузунун 25%-ли мәһлулундан 50.0—100.0 *мл* јеритмәклә (бөјүк ушаглара 1—2—3 стәкан јеритмәк олар) рентгеноскопија ичра едилир вә шәкли чәкилир. Бариум мәһлулунун инвакинасија наһијәсинә чатараг даһа ирәлијә кетмәмәси, күдүләбәнзәр шәкли көрүнмәси (шәкил 175, 175*а*) инвакинасијанын олмасыны вә онун һансы наһијәдә јерләшдијини мүәјјән едир.

Шәкил 175. Invaginatio заманы контраст маддә јеридәрәк онун гәфләтән дајанмасы вә учунун күдүләбәнзәр формаја чеврилмәси (*өз мушаһидәмиз*).

Шәкил 175*а*. Контраст маддә бошалдыгдан сонра онун бир һиссәсинин диварлар арасында галмасы (*өз мушаһидәмиз*).

Хәстә ушаг вахтында һәкимә апарылмазса вә јахуд дүзкүн диагноз гојулмазса, 2-чи вә 3-чү күндән үмуми интоксикасија вә перитонит әламәтләри (арамсыз гусма, температур, әзәлә дефансы, даими ағрылар, Шоткин-Блүмберг симптомунун мүсбәт олмасы, ганда лејкоситоз, дилин әрпли вә гуру олмасы) башлајачагдыр.

Диференсиал диагноз. Бағырсаг тутулмасынын инвакинасија формасынын әсас әламәтләри (гәфләтән башлама, гусма, јел вә нәчисин харич олмамасы, тутмалар шәклиндә ағры, анусдан ган вә ја селикли ганын харич олмасы, температурун јохлуғу, нәбзин тез-тез вурмасы, гарнын јумшаг олмасы, әлләдикдә инвакинатын мүәјјән олунмасы) мејданда оларса, диагноз гојмаг

чәтинлик тәшкил етмәз. Инвакинасија заманы ган вә селикли ган харич олдуғуна көрә, ушагларда дизентерија вә ганлы исһал шүбһәсини доғурур. Инвакинасијада тутмалар шәклиндә ағрылар, хәстәлијин гәфләтән башламасы, ифразатда нәчисин һеч олмамасы (дизентеријада ганлы нәчис олур), гарнын өн дивары-ны әллә диркдә шишин мүәјјән едилмәси вә и. а. диагнозу тәсдиг едир.

Ушагда бағырсаг тутулмасы әламәтләри мүшаһидә олундугда, објектив мүајинә заманы мүтләг дәбәлик тәрәјә биләчәк бүтүн наһијәләри вә дәбәлик гапыларыны мүајинә етмәк лазымдыр, чүнки бә'зән дәбәлик ганысында вә каналында бағырсагын там вә ја бир һиссәси боғулдугда бағырсаг тутулмасы әламәтләрини верә биләр.

Бә'зән бағырсаг гурдларынын, хүсусән аскаридләрин бир-биринә долашараг кәләф әмәлә кәтирмәләри назик бағырсагын (хүсусән онун јоғун бағырсаға кечән һиссәсиндә) һәмин кәләф илә тыханыб тутулмасына сәбәб олур. Бу просес, бағырсагын һәмин һиссәсиндә гычыгланма нәтичәсиндә, спазмын баш вермәси илә бағырсаг тутулмасыны даһа да күчләндирир. Хәстәлијин диагнозу, бир даһа она көрә чәтинләшир ки, гурдлардан төрәјән бағырсаг тутулмасында гарын бошлуғуну әлләдикдә сағ галча чухуру наһијәсиндә инвакинасијада олдугу кими јумру еластик шиш әлләнир.

Диференсиал диагноз үчүн диггәтли анамнез топламаг вә објектив мүајинә апармаг лазымдыр. Аскарид гурдлары ән чох 5 јашлы вә даһа бөјүк ушагларда тәсадүф едир; инвакинасија бир јашына гәдәр ушагларда даһа чох тәсадүф едир. Инвакинасијада ган вә селикли ган харич олурса, һелминтоз нәтичәсиндә баш верән бағырсаг тутулмасында бу олмур. Әлләмәдә гурдлардан әмәлә кәлән шиш даһа даирәви вә чох һәрәкәтли олур. Гурд хәстәлијиндә нәчисин анализи онларын јумуртачыгларынын олмасыны мүәјјән едир (дөнә-дөнә анализ етмәклә).

Абдоминал пурпура хәстәлијиндә гарында тутмаларла санчылы ағрылар вә ганлы нәчисин көрүнмәси инвакинасијаны хатырладыр. Инвакинатын әлләнмәси, бир јашлы ушагларда онун чох тәсадүф етмәси (пурпура бөјүк ушагларда олур), сәпкинин олмамасы (пурпура хәстәлијиндә сәпкиләр олур) ону инвакинасијадан ајырмаға көмәк едир.

Хроники инвакинасијаја аз тәсадүф едилир, ән чох бөјүк ушагларда олур. Хәстәлијин етиолокијасы, кәскин инвакинасијаларда олдуғу кими, тамамилә ајдын дејилдир. Клиникасы-на кәлинчә, бурада просес хроники шәкилдә, һәфтәләр вә ајларла сүрүр (Н. В. Швартс). Просесдән мүәјјән вахт кечәндә ағырлашма баш верир, ушаг ағры һисс едир, гида гәбулундан имтина едир, бә'зән гусма башлајыр. Ағры аз кәскин, лакин тутмалар шәклиндә олур. Тутмалар арасындакы фасилә мүхтәлиф олур. Бир сутка әрзиндә 2—3 дәфә тутур вә јенидән кечиб кедир. Фасилә заманы ушағын һалы јахшылашыр, о әтрафдакыларла

марагланыр, һәтта гида да гәбул едир. Хроники инвакинасија-ларда бағырсаг кетдикчә илтиһаблашараг, нәһајәт, перитонитә сәбәб олур.

Мүаличәси. Чәррарһи вә консерватив мүаличә үсуллары тәтбиг едилир. Бағырсаг инвакинасијасында мүаличә нә гәдәр тез едиләрсә, өлүм фаизи бир о гәдәр ашағы олар. Хәстәлијин башланғычындан 6—8 саат кечмәјибсә, консерватив үсулла дезинвакинасија етмәк үчүн ренткенин мүшајиәти илә ушаға Тренделенбург вәзијјәти верәрәк 0,5—0,8 литрә гәдәр имала едилир (јашындан асылы олараг). Бу мүмкүн олмадыгда исә һава јеридилир: тәзјиглә јеридилән бариум һәррасы вә ја һава дезинвакинасија төрәдир. Ушағын вәзијјәти јахшылашыр, нәҹис вә газлар харич олур (әмәлијјат һәкимин иштиракы илә олмалыдыр). Хәстәлијин башланғычындан 8—10 саат кечмишсә, артыг консерватив үсулла мүаличә етмәклә вахты итирмәк лазым дејил: ушаг операсија олунмалыдыр.

Хәстә ушағы операсијаја һазырламаг лазымдыр, чүнки онда интоксикасија, бә'зән шок әламәтләри олур. Бу мәгсәдлә хәстәјә 5%-ли глүкоза, физиоложи мәһлул, ган вә ја плазма кечүрмәк (јаша мүвафиг олараг), мә'дәдә дурғунлуг олдуғу үчүн онун мөһтәвијјатыны евакуасија етмәк јахшы олар. Бунлары етмәклә баш верән шоку, ганда мүшаһидә едилән һипопротеинемијаны, дуз, су вә шәкәр чатмамазлығыны арадан галдырмаг олур—бунлар исә операсијанын тә'сирлилијини артырыр. Операсија ендотрахеал наркозла, габагча премедикасија олундугдан сонра едилир.

Кәсик орта хәтлә, көбәкдән јухары вә ашағы (көбәји солда сахламагла) апарылараг, гарын бошлуғу јарылыб ачылыр. Әкәр инвакинатын јерләшдији саһә орта хәтдән сағда вә ја солда оларса, онда дүз әзәләнин кәнары илә мүвафиг кәсик апарыла биләр. Инвакинат јаранын ичәрисинә чыхарылыр, мүајинә едилир. Бағырсаг диварында некроз әламәтләри јохса, пәрчим олмуш бағырсаг ачылыр (дезинвакинасија едилир). Дезинвакинасија үчүн бағырсағын һәр ики учундан тутараг, әкс истигамәтләрә дартмаг мәсләһәт көрүлмүр. Белә тәгдирдә бағырсаг асанлыгла зәдәләнә биләр. Буна көрә, дезинвакинасија етмәк мәгсәди илә инвакинаты уч тәрәфиндән, ики бармаг арасына алараг, тәзјиг етмәклә ону бојнуна доғру итәләмәк лазымдыр (шәкил 176, 176 *а*).

Дезинвакинасијаны асанлашдырмаг үчүн мүсаригәјә 0,5%-ли новокаин мәһлулу (антибиотикләр илә бирликдә) јеридилир. Дезинвакинасија етдикдән сонра, бағырсаг дивары илыг физиоложи мәһлулда исладылмыш тәнзиф тампонлар илә әһатә олунмалыдыр. Бир нечә дәгигәдән сонра бағырсагда некроз јохса (дамарларын пулсасија вә перисталтикасы бәрпа олурса), бағырсаг гарын бошлуғуна салыныр. Гарын бошлуғу гурудулур, пенисиллин вә стрептомисин мәһлулу төкүлүб, гат-гат тикилир. Објектив мүајинәдә бағырсағын некрозланмасы мүәјјән едилмишсә, белә һалда тамамилә сағлам наһијәдән бағырсаг резексија едиләрәк, анастомоз гојулур. Гејд етмәк лазымдыр ки, кичик ушаглар бағырсаг резексијасына пис дөзүрләр вә бу операсијадан өлүм фаизи јүксәкдир. Операсијанын тә'сирли олмасы үчүн операсијадан сонракы гуллуғун бөјүк әһәмијјәти вардыр.

Бағырсаг тутулмасы заманы организмдә су, дуз, зүлал вә шәкәр мүбадиләси позулур. Бөјүкләрә нисбәтән, ушаглар белә һала пис дөзәдүкләри үчүн, операсијадан сонракы дөврдә јухары-

дакы мүбадилә позғунлугларыны нәзәрә алараг, ушагларын јашына вә интоксикасија дәрәчәсинә мүвафиг мигдарда физиоложи мәһлул, глүкоза, зүлал вә ја ган көчүрмәк лазымдыр; антибиотикләр вә сулфамид дәрманлары тә'јин едилир.

Обтурасион бағырсаг тутулмасы (Ileus per obturationem).

Обтурасион багырсаг тутулмасында мүсаригә дамарлары вә синир учлары просесә чәлб олунмур. Бағырсаг дахилиндә олан мүхтәлиф мансәләр (гурдлар, кобуд вә ағызда һәлл олунмамыш гида, мејвәнин чәјирдәји удулдугда—phytobezoar, шишләр, полип, липома, баш түкләринин удулмасы) (шәкил 157) вә с. нәтичәсиндә онун мәнфәзи тутулур. Буна көрә дә хәстәлијин клиникасы тәдричән инкишаф едир, 7—10 күн сүрүр. Ушаглар арасында обтурасион бағырсаг тутулмасы икинчи јери тутуб, бүтүн формаларын 20%-ни тәшкил едир (Н. Ј. Сурин).

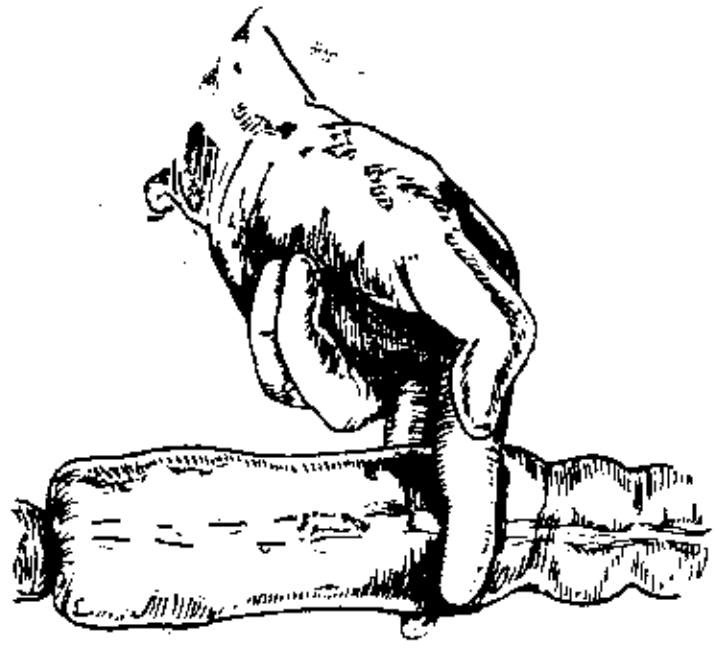

Шәкил 176. Дезинвакинасијанын схеми.

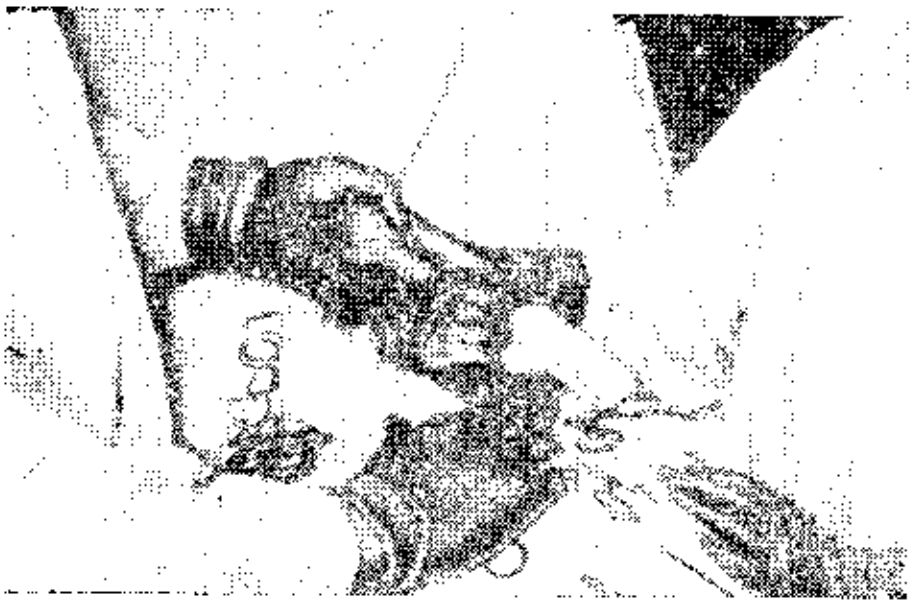

Шәкил 176*а*. Дезинвакинасијанын ичра едилмәси *(өз мүшаһидәмиз)*.

Әсас әламәти —тутмалар шәклиндә ағрылардыр. Сәбәби—спастик характерли бағырсаг перисталтикасыдыр, бу дајанан кими ағрылар кәсилир. Перисталтика, проксимал һиссәдән башлајараг обтурасија төрәјән һиссәјә гәдәр давам едир вә орада итир. Ушағын гарнынын өн дивары назик олдугда, о көзлә ајдын көрүнүр. Мансәнин олмасындан бағырсағын кәтиричи илкәјинин дивары дартылараг кет-кедә бөјүјүр вә кенәлир; әксинә олараг, ашағы һиссәдә апарычы багырсаг илкәјинин ичи бош олур. Нәтичәдә гарында ассимметрија олур. Гарын бошлуғуну мүајинә етдикдә, бә'зән әл алтында перисталтика едән бағырсаг илкәји һисс олунур. Гарын бошлуғуна диггәтлә гулаг асдыгда И. П. Склјаровун симптому—«л ә п ә в у р м а с ы, к ү ј ү», һәтта багырсаг перисталтикасынын күјү дә ешидилир.

Хәстәлијин башланғычында гусма олмур, чүнки бағырсаг мәнфәзи тамамилә тутулмамышдыр, фекали вә газ аз да олса, харич олур. Просес инкишаф етдикчә бағырсағын мәнфәзи

даралыр вә гусманын мигдары артыр, клиник әламәтләр кәскинләшир. Бағырсагда мәһдуд шәкилдә газларын топланмасы вә јерли метеоризм (Вал әламәти) мүәјјән олунур. Ренткеноложи мүајинәдә (6—8 саат кечдикдән сонра) Клөјбер касачыглары көрүнә биләр. Контраст маддә илә ренткеноскопија вә ренткенографија етдикдә диагноз асанлашыр.

Мүаличәси. Инадла консерватив мүаличә (илыг тәмизләјичи вә ја сифон ималәси) тәтбиг олунмалыдыр. Мүсбәт нәтичә әлдә едилмәдикдә, чәрраһи әмәлијјат тәтбиг олунмалыдыр. Лапаротомијада обтурасион бағырсаг тутулмасынын сәбәби мүәјјән едиләрәк мүвафиг мүаличә тәтбиг олунмалыдыр.

Ушагларда 5 јашындан сонра бағырсаг гурдларындан төрәјән бағырсаг тутулмасынын (Ileus verminosis) бөјүкләрдә олдугуна нисбәтән чох тәсадүф етмәсинин сәбәби, онларда гурд хәстәлијинин чох јајылмасы, бағырсагларын бөјүкләрә нисбәтән дар вә ојанма габилијјәтинин јүксәк олмасыдыр (спазм). Аскаридләр чифтләшмә дөврүндә бир-биринә долашараг јумаг шәклиндә елә чевриһирләр ки, бағырсағын дар јериндә (назик бағырсағын јоғун бағырсаға кечдијн һиссәдә) тыханараг обтурасија әмәлә кәгирир. Бағырсаг тутулмасынын төрәмәсиндә механики мансәләрдән (бағырсаг гурдлары кәләфи) башга, бағырсаг диварынын гычыгланмасындан гурд кәләфи әтрафында төрәјән спазмын да ролу вардыр. Бағырсаг гурдларындан төрәјән обтурасион бағырсаг тутулмасынын клиникасы бир хүсусијјәт тәшкил етмир. Обтурасион бағырсаг тутулмасында олан бүтүн әламәтләр ејни илә бурада да олур, лакин бурада клиник әламәтләр тез вә кәскин шәкилдә инкишаф едә биләр.

Гарны әлләдикдә, онун јумшаг олмасы, рефлектор бағырсаг перисталтикасынын баш вермәси көзә чарпыр. Дәрин палпасијада көбәк наһијәсиндә вә ја ашағы һиссәдә колбасајабәнзәр вә ја дәјирми шиш мүәјјән едилир, бә'зән бу шиш инвакината охшаја биләр. Анамнездә хәстәдә аскаридләрин олмасы, нәчисин анализиндә гурдларын јумуртачыгларынын тапылмасы диагнозу асанлашдырыр.

Һелминтләрдән төрәјән бағырсаг тутулмасынын мүаличәсиндә дәрһал чәрраһи мүдахилә тәләб едилмир. Әкәр хәстәнин вәзијјәти ағыр вә там тутулма варса, чәрраһи мүдахилә зәруридир. Лапаротомија етдикдән сонра, бағырсагда олан тутулма јери тапылыр, она тәзјиг етмәклә гурдлар дағыдылыр, онларын бир һиссәсини јоғун бағырсаға кечирәрәк, мансәни арадан галдырмаг лазымдыр.

Бә'зән буну етмәк мүмкүн олмур, онда кәләфин үзәриндә бағырсагда кичик кәсик апарылыр. Бурадан бүтүн гурдлары мәггашла харич едирләр, бағырсаг ики гат тикишлә тикилир. Гарын бошлуғуна антибиотикләр төкүлдүкдән сонра јара тикилир.

Странгулјасион бағырсаг тутулмасы
(Ileus per strangulationem).

Странгулјасион бағырсаг тутулмасы дедикдә, тәзјиг вә ја боғулма нәтиҹәсиндә бағырсаг мәнфәзинин тутулмасы илә бир вахтда мүсариғә ган дөвраны вә иннервасијасынын позулмасы нәзәрдә тутулур. Белә бағырсаг тутулмасы ушагларда гарын бошлуғунда олан иринли илтиһаби процессләр, чапыг вә атмалар, перисталтиканын позулмасы, Меккел дивертикулу, дахили дәбәликләрин боғулмасы вә вәрәм перитонити нәтиҹәсиндә баш верир. Бу хәстәлик ушаг јашларында тәсадүф едән бағырсаг тутулмасы һалларынын 19%-ни тәшкил едир вә инвакинасијадан сонра икинҹи јери тутур.

Клиникасы. Н. Ј. Сурин вә С. Д. Терновскијә көрә, странгулјасион бағырсаг тутулмасынын әламәтләри тәдриҹән инкишаф едир, әксинә, М. А. Топчубашов, Н. Н. Самарин вә М. И. Кокочашвилинин фикринҹә, о, бирдән-бирә башлајыр, кәскин характер дашыјыр вә тез инкишаф едир. Буна көрә дә к ә с к и н б а ғ ы р с а г т у т у л м а с ы адыны дашыјыр.

Хәстәлик кәскин мәһәлли ағрыларла башлајыр, онун кәскинлији ушағы шок һалына салыр. 1—2 дәфә рефлектор гусма олур, сонракы дөврләрдә гусма даими характер дашыјыр, ғусунту күтләсинин мөһтәвијјаты хејли дәјишир—өдлү, нәҹис гохулу олур (бу хәстәлијин ағырлығыны көстәрир). Хәстәлик башладыгдан сонра дефекасија вә јел харич олмур, гарын кетдикҹә көпүр вә бә'зән ассимметрик олур. Сәбәби — боғулмуш бағырсағын кәтириҹи илкәји ичәрисинә газ топланмасыдыр. Ушагларын гарнынын өн дивары назик олдуғу үчүн, бағырсаг перисталтикасы вә көпмүш бағырсаг илкәји ајдын көрүнүр. Буну ајдын көрмәк үчүн, гарнын өн диварынын мүхтәлиф саһәләрини әллә сүртмәклә перисталтика рефлектор олараг күчләндирилир вә Валын (Wahl) көстәрмиш олдугу јерли көпмә (метеоризм) ајдын көрүнмәјә башлајыр. Бу заман ағрынын артмасы илә ушағын ағламасы вә јахуд үзүнүн мимикасынын дәјишмәси көрүнүр. Бу ики симптомун бирликдә көрүнмәси чох вахт диагнозу тәсдиг едир.

В. К и в у л с и м п т о м у (боғулмуш бағырсаг илкәјинә топланан һава, онун диварыны кәркинләшдирир, бармагла вурдугда метал сәсини хатырладыр) мүсбәт олур. Дартылмыш, газла долу бағырсаг илкәјиндә далғаланма күјү (И. П. Склјаров әламәти) мүәјјән олунур.

Странгулјасијанын һансы наһијәдә олмасыны, бағырсағын мәһәлли көпмәси вә перисталтикасы илә бә'зән мүәјјән етмәк олур: бағырсаг тутулмасы корбағырсаг наһијәсиндә олдугда бағырсаг көпмәси вә перисталтика гарын бошлуғунун ортасында, галхан бағырсағын көндәлән чәнбәр бағырсаға кечдији јердә оларса, көпмә вә перисталтика гарнын саг тәрәфиндә олур. Назик бағырсағын перисталтика габилијјәти даһа чох вә гүввәли олдуғу үчүн, јоғун бағырсаг перисталтикасына нисбәтән чох көзә

чарпыр. Рентkеноложи мүајинәдә, хәстәлијин башланғычындан 3—4 саат кечдикдән сонра, Клөјбер касачыглары көрүнүр (шәкил 177).

Ушағын үмуми вәзијјәти хәстәлијин мүддәти илә әлагәдардыр. Н. Ј. Сурин хәстәлији 5 дөврә бөлүр: 1) 6 саатдан сонра (башлангыч дөвр) —гарында агры, аглама, гусма олур, хәстә ушаг гида гәбул етмир, үмуми вәзијјәти кафидир; 2) агры вә гусма артыр, үмуми вәзијјәти агырлашыр (6—12 саат); 3) үмуми интоксикасија әламәтләри башлајыр, ушагын үмуми вәзијјәти агырлашыр, авазымыш вә зәиф олур, ағрыја гаршы реаксија вермир (12—24 саат); 4) перитонит инкишаф етмәклә бағырсаг тутулмасы әламәтләри зәифләјир (24—48 саат); 5) хәстәләр өлүм әрәфәсиндә олурлар, чүнки вахт чох кечдијинә көрә онун вәзијјәти (перитонит вә интоксикасијадан) ағырлашыр: ушаг арыглајыр, бурну сивриләшир, назикләшир, көзләри чухура дүшүр, сојуг тәр басыр, дили әрпли, гуру олур, нәбзи дәгигәдә 120—130—140 вурур (48 саатдан сонра), ган тәзјиги енир. Гарында үмуми метеоризм, Шоткин-Блумберг симптому мүсбәт олур, температур јүксәлир, ганда лејкоситоз вә ЕЧР артыр, сидијин мигдары азалыр. Просесин бу шәкилдә инкишафы үмуми перитонитә кәтириб чыхарыр. Мүаличә едилмәдикдә, өлүмлә нәтичәләнир.

Шәкил 177. Бағырсаг тутулмасы заманы чохлу гејри-мүәјјән формалы үфги сәвијјәләрин рентkеноскопијада көрүнмәси (*өз мүшаһидәмиз*).

Диагнозун дүзкүн мүәјјән едилмәси үчүн дүз бағырсағы мүајинә етмәк лазымдыр: бармағын санки бош ампулаја дахил олдугуну һисс едирик, странгулјасијаја уғрамыш (боғулмуш) бағырсаг илкәји кичик чанагдадырса, бармағын учу илә мүәјјән едилир.

Анамнезин дүзкүн топланмасы, гарын бошлуғунда кечирилмиш илтиһаби хәстәликләр вә чәрраһи әмәлијјатдан сонракы чапыгларын мөвчуд олмасына, нәһајәт, странгулјасион бағырсаг тутулмасынын әламәтләринә әсасланараг, бағырсаг тутулмасы диагнозу гојулур.

Мүаличәси. Хәстәни операсијаја һазырладыгдан сонра, наркоз илә лапаротомија ичра едилир. Странгулјасион бағырсаг тутулмасыны төрәдән сәбәб тапылараг, чәрраһи јолла арадан галдырылыр. Гарын бошлугуна антибиотикләр төкүлүб, гат-гат тики-

ләрәк гапаныр. Операсиіадан сонракы дөврдә хәстәләрә ган, плазма, физиоложи мәһлул, 5%-ли глукоза көчүрүлүр, антибиотикләр, сулфамидләр вә витаминләр тә'јин едилир.

Бағырсаг чеврилмәси (Volvulus) вә дүјүнләнмәси (Nodus).

Бағырсаг чеврилмәси вә дүјүнләнмәси ушаглар арасында аз (5—7%) тәсадүф едир (Н. Ј. Сурин, С. Дмитров). Хәстәлијин хүсусијјәтләри ондан ибарәтдир ки, мүсаригә вә бағырсаг илкәјн өз оху әтрафында чох заман саат әгрәби истигамәтиндә фырланараг (буруларaг) тутулур. Бағырсаг чеврилмәси назик, кор вә S-вары бағырсагларда тәсадүф едир. Мүвафиг клиник әламәтләри вә кедиши вардыр. Бағырсағын өз оху әтрафында бурулмасы 90—180—360° вә һәтта чох да ола биләр, чеврилмәнин һәчми нә гәдәр чох оларса, хәстәлијин кедиши дә бир о гәдәр шиддәтли вә кәскин олур.

Хәстәлијин етиолокијасында инкишаф дефекти олан узун мүсаригә (бу да бағырсаға һәддиндән артыг һәрәкәтлилик верир), S-вары бағырсағын анаданкәлмә бөјүк олмасы (megasigma congenitum) вә илтиһаби просесләр нәтичәсиндә төрәјән атмалар, чапыглар рол ојнајыр.

Клиникасы. Хәстәлик бирдән-бирә гарында кәскин тутмалар шәклиндә санчылы ағрылар вә гусма илә башлајыр. Ағрынын кәскинлијиндән шок әмәлә кәлә биләр. Боғулма јерләшән наһијәдән јухары бағырсаға чохлу газ топландығы үчүн гарында асимметрија көзә чарпыр. Нәбзин долғунлуғу зәифләјир, тез-тез вурур, температур енир, ушаг тез арыглајыр вә гүввәсини итирир. Ағрынын шиддәти бурулманын дәрәчәси илә сых әлагәдардыр: онун тутмалар шәклиндә олмасы, дүјүнләнмә јериндән јухарыда јерләшән бағырсаг илкәјинин перисталтикасы илә әлагәдардыр. Әкәр чеврилмә 270—360° олурса (бағырсаг мәнфәзи тамамилә тутулур, бүтүн әламәтләр странгулјасион бағырсаг тутулмасыны хатырладыр, аз олдугда исә (90—180°) клиник әламәтләр өз кәскинлијини гисмән итирир, чүнки там тутулма олмур вә обтурасион бағырсаг тутулмасынын клиник мәнзәрәсини хатырладыр.

Бурулманын һансы наһијәдә јерләшмәсиндән асылы олмајараг, Вал (јерли метеоризм) вә Кивул әламәтләри (перкуссијада металлик сәс алынмасы), нәһајәт, Скљаров әламәти (далғаланма күју) мүсбәт олур. Ушагларда гарын дивары назик олдуғуна көрә, чох вахт бағырсаг перисталтикасыны ајдын көрмәк олар. Тәгриби дә олса, ағрынын вә көпмәнин локализасијасына мүвафиг олараг, бағырсаг чеврилмәсинин локализасијасы мүәјјән едилир. Әкәр ағры көбәк наһијәсиндә, сағ галча чухуру вә бир аз јухарыда јерләшәрсә, јерли метеоризм, палпасијада һәмин наһијәдә дефанс вә кәскин еластик шиш мүәјјән едиләрсә, бу чеврилмәнин корбағырсагда олмасыны көстәрир. Бурулма S-вары бағырсаг

наһијәсиндә оларса, хәстәләрдән јел вә нәҹис гәтијјән хариҹ олмур, ассимметрија көрүнүр. Хәстәнин үмуми вәзијјәти кафи олур, палпасијада сол галча чухуру наһијәсиндә ағры, ҝенәлмиш һамар сәтһли S-вары бағырсаг мүәјјән едилир. Дүз бағырсаг бармагла мүајинә едиләрсә, чеврилмәдән төрәјән шишин ашағы һиссәсини мүәјјән етмәк олар.

Рентҝеноложи мүајинәдә Клөјбер касачыглары көрүнүр. Дүз бағырсаға бариум һоррасы јеритсәк, рентҝенограмда контраст маддәнин S-вары бағырсагдан јухары галхмадығыны вә ја сифон ималәси заманы мајенин аз вә чәтинликлә кечмәси ашкар олур.

Мүалиҹәси. Мүалиҹәнин тә'сирлилији хәстәлијин башланғыҹындан кечән вахтдан, бағырсаг чеврилмәсинин дәрәҹәсиндән, ушағын вәзијјәтиндән вә нәһајәт, операсијадан габаг вә сонракы дөврдәки гуллугдан асылыдыр. Тәзә тәсадүфләрдә, операсијаја һазырлыг дөврүндә, хәстә ушаға 2—3 сифон ималәси етмәк мәсләһәт көрүлүр, чүнки бә'зән ималәнин тә'сири илә чеврилмә ачылыб дүзәлир вә бағырсаг тутулмасы арадан галхыр. Хәстәнин операсијаја һазырландығы дөврдә она 5%-ли глүкоза мәһлулу, физиоложи мәһлул, ган вә ја плазма көчүрүлүб, үрәк дәрманлары вурулур. Хәстәнин үмуми вәзијјәтиндә јахшылашма гејд олунан кими, операсијаја башламаг лазымдыр. Ушагларда операсија ендотрахеал наркозла едилмәлидир. Операсијадан мәгсәд чеврилмиш бағырсағы ачмаг, чапыг вә ја атмалар варса, онлары арадан галдырмагдыр ки, бағырсаг тутулмасы бир даһа тәкрар етмәсин. Бағырсаг гангренасы оларса, резексија едилир, мүвафиг анастомоз гојулур. Гарын бошлуғу гапандыгдан сонра, инадла мүалиҹә етмәк тәләб олунур.

Копростаз нәтиҹәсиндә бағырсаг тутулмасы.

Гурумуш нәҹис күтләси топланараг бағырсаг мәнфәзини тутур вә обтурасион формалы бағырсаг тутулмасы төрәдир. Хәстәлијин мәншәјиндә бир сыра амилләр: мәркәзи синир системинин функсионал позғунлуғу (перисталтика зәиф олур), анаданкәлмә аномалијалардан јоғун бағырсағын узун олмасы (долихосигма) вә дүзкүн јерләшмәмәси, Һиршпрунг хәстәлији, анусун дар олмасы (Л. Ф. Исаков, С. Ј. Долетски), бөјрәк вә өдлүк хәстәликләриндән төрәјән рефлектор спазм вә и. а. рол ојнајыр.

Клиникасы. Ушаг јашларында тәсадүф едилир. Хәстәлијин башланғыҹы хроники характер дашыјыр. Чох заман клиник әламәтләр, гисмән бағырсаг тутулмасы әламәтләринә бәнзәјир. Анамнездә хроники гәбизлик мүәјјән едилир. Објектив мүајинәдә (әлләмәдә) дүз бағырсаг наһијәсиндә бәрк нәҹис күтләси тапылыр, бә'зән ону шишлә дә гарышдырмаг олар. Хәстәлији ајдынлашдырмаг үчүн әллә хариҹдән тә'сир едилир, о өз формасыны дәјишәрсә, демәли, бу нәҹис күтләсидир, һалбуки тохума шиши кәнар тә'сирләрдән өз формасыны дәјишмир. Бармагла дүз

164—17

бағырсағы мүаjинә етмәклә тохума шиши вә jа нәчис күтләси олмасы мүәjjән едилир.

Бәрк нәчис күтләси jоғун бағырсағын jухары һиссәсиндә jерләшәрсә, ону шишләрдән аjырмаг мәгсәди илә хәстәjә рентгенографиjа тә'jин етмәк олар. Контраст маддә нәчис күтләсини һәр тәрәфдән әһатә едәрәк jухары кечир ки, бу да копростаз нәтичәсиндә бағырсаг тутулмасы үчүн характер әламәтдир (шишләрдә исә долма дефекти мүәjjән олунур).

Мүаличәси консерватив олмалыдыр: хәстә ушаға дөнә-дөнә ади тәмизләjичи вә jа 1%-ли илыг дуз мәһлулу илә ималә едилир. Әкәр бунун тә'сири олмазса, jағлы илыг су вә jа парафинлә сифон ималәси едилир. Нәтичәдә бәркимиш нәчис jумшалыр вә һиссә-һиссә харич олур. Сонра хәстәлиjи төрәдән етиоложи амили өjрәнмәк вә ону арадан галдырмаг лазымдыр.

Динамики бағырсаг тутулмасы.

Бағырсагларын һәрәкәт функсиjасынын позулмасы нәтичәсиндә динамики бағырсаг тутулмасы әмәлә кәлә биләр. Бу, мәншәjинә көрә, ики jерә бөлүнүр: паралитик вә спастик. Биринчи формада бағырсаг өз перисталтикасыны о гәдәр азалдыр ки, нәтичәдә бағырсаг тутулмасы верир. Икинчи формада бағырсағын мүәjjән илкәjиндә перисталтика о гәдәр күчлү спазм илә олур ки, нәтичәдә тутулмаға сәбәб олур.

Ушаг jашларында динамики бағырсаг тутулмасынын әмәлә кәлмәси сәбәбләриндән: мүсаригә дамарларынын хәстәлиjини, перитонитләри, көкс гәфәси органларынын илтиһаби хәстәликләрини (пневмониjа, плеврит), гарын бошлуғу органларынын травмаjа мә'руз галмасыны, бә'зән башга наһиjәләрдә jерләшән органларын хәстәлиjини (бөjрәк, онурға беjни, перитон архасында jерләшән ретроперитонеал һематома вә иринли просесләри) көстәрмәк олар.

Клиникасы. Хәстәлик тәдричән инкишаф едир, ағрылар кетдикчә артыр, бунунла jанашы олараг, гарында көпмә башлаjыр. Беләки, хәстә гарын наһиjәсинә гоjулан сарғынын сыхмасындан (көп нәтичәсиндә) шикаjәтләнир вә гусма баш верир. Гарын бошлуғунда там сакитлик (перисталтика күjү олмур) мүәjjән едилир, нәчис вә jел харич олмур. Гарны перкуссиjа етдикдә, көп олдуғундан, тәбил сәси верир. Хәстәлиjин башланғыч дөврүндә ушаг мүәjjән нараһатлыг һисс едир. Бунун механики бағырсаг тутулмасындан фәрги ондан ибарәтдир ки, паралитик бағырсаг тутулмасы башга бир хәстәлиjин ағырлашмасы сифәти илә меjдана чыхыр, бөjүкләрә нисбәтән, ушаглар бу хәстәлиjә давамсыз олурлар.

Консерватив мүаличә инадлы вә ардычыл олмалыдыр: бағырсағ парезини арадан галдырмаг үчүн А. В. Вишневски үсулу илә паранефрал бел блокадасы едилмәлидир. Дәри алтына атропин

(1 : 1000 məhlulundan) 0,1—0,5 *мл*, күндə 2 дəфə, кичик сүдəмəр ушаглара 0,1 *мл*, 2—3 јашына гəдəр—0,3 *мл*, 6—12 јашлара гəдəр—0,5 *мл* јеридилир вə јахуд 0,005% прозерин мəhлулу вурулур. Вена дахилинə 10%-ли hипертоник дуз мəhлулу, глүкоза (10—20%) јеридилир. Чох вахт ган вə ја плазма көчүрмə јахшы тə'сир көстəрир. Мə'дəни јумаг, hипертоник мəhлул (5%—10%-ли дуз мəhлулу) вə ја илыг су илə сифон ималаси етмəк лазымдыр. Дүз бағырсаға резин бору кечирилир. Гарын кəлəфи зонасына диатермија вə ја ултрајүксəктезликли чəрəјан тə'јин едилир. Консерватив мүаличə нəтичə вермəдикдə, ентростомија ичра едилир.

Спастик бағырсаг тутулмасы.

Бу бағырсаг илкəклəринə кəлəн гычыгландырычы импулслардан баш верəн спазм нəтичəсиндə бағырсаг мəнфəзи даралдығда инкишаф едир.

Спастик илеус, кедиши вə клиник əламəтлəри илə механики бағырсаг тутулмасыны хатырладыр; ушаг јашларында аз тəсадүф едир. Чох вахт бунун əмəлə кəлмəсинə сəбəб бағырсаг гурдлары олур. Хəстəлијин башланғычында тутмалар шəклиндə вə спазм илə əлагəдар олан ағрылар олур, тутма спазмын мүддəтинə мүвафиг олараг давам едир. Спазм кечəн кими, бағырсаг мəнфəзи ачылыр вə ағры кəсилир. Ағрылар чох шиддəтли олмур, ушаглар чох заман аз шикајəтлəнирлəр. Гусма сонралар əмəлə кəлир, гарын көпмүр, əксинə, архаја чəкилир. Əллəдикдə јумшаг олур, бə'зəн зəиф əзəлə кəркинлији (спазм узун мүддəт давам етдикдə) мүəјјəн едилир. Буну механики бағырсаг тутулмасындан ајырмаг үчүн А. В. Вишневски үсулу илə паранефрал новокаин блокадасындан истифадə едилир.

Мүаличəси. Дəри алтына атропин мəhлулу, исти ванналар, B_1 витамини тə'јин едилир.

Мегаколон (Megacolon congenitum).

(Фавалли-hиршпрунг хəстəлији)

Јоғун бағырсағын анадан кəлмə, гисмəн вə ја там кенəлмəси илə бəрабəр, диварынын hипертрофијалашмасына м е г а к о л о н дејилир. Бу хəстəлик ики алим Фавалли (Favalli, 1846) вə hиршпрунг (Hirschprung, 1888) тəрəфиндəн тəсвир олунмушдур.

Јоғун бағырсағын кенəлмəси анадан кəлмə вə газанылма олдуғундан, ики група бөлүнүр: а) анадан кəлмə гүсурлу инкишаф нəтичəсиндə; б) газанылма; сонунчу бир чох амиллəрдəн: 1) анусун анадан кəлмə даралмасы; 2) дүз бағырсагда кедəн дизентерија хəстəлијиндəн сонра даралмасы; 3) авитаминоз B_1 нəтичəсиндə (A. Raia, 1955); 4) идиопатик позғунлугдан вə и. а. төрəјир.

Патокенези. Апарылан һистоложи мүајинәләр јоғун бағырсағын енән һиссәсинин диварында јерләшән Ауербах кәләфи ганглиоз һүчејрәләринин дүз бағырсаға ендикчә мигдарча азалмасыны вә симпатик Мејснер кәләфинин исә нормал инкишаф етдијини көстәрир. Буна көрә дә, јоғун бағырсағын бу наһијәсиндә функсионал позғунлуг төрәјир. Сәбәби — симпатик һүчејрәләрин нормал инкишафы вә функсијасы бағырсағын ашағы, ректосигмоидал зонасында спазмдан әмәлә кәлән даралмадыр, әксинә, парасимпатик (Ауербах) ганглиоз һүчејрәләрин аз вә ја һеч олмамасындан бағырсаг кенәлир вә бунунла бәрабәр перисталтика акты позулур. Нәтичәдә бағырсағын терминал һиссәсиндә спазмдан даралма, бағырсагын јухары һиссәсиндә исә кенәлмә башлајыр, дефекасија акты позулур, бағырсағын дивары һипертрофијалашыр, селикли гишасы һамарлашыр, бә'зән хоралар әмәлә кәлир.

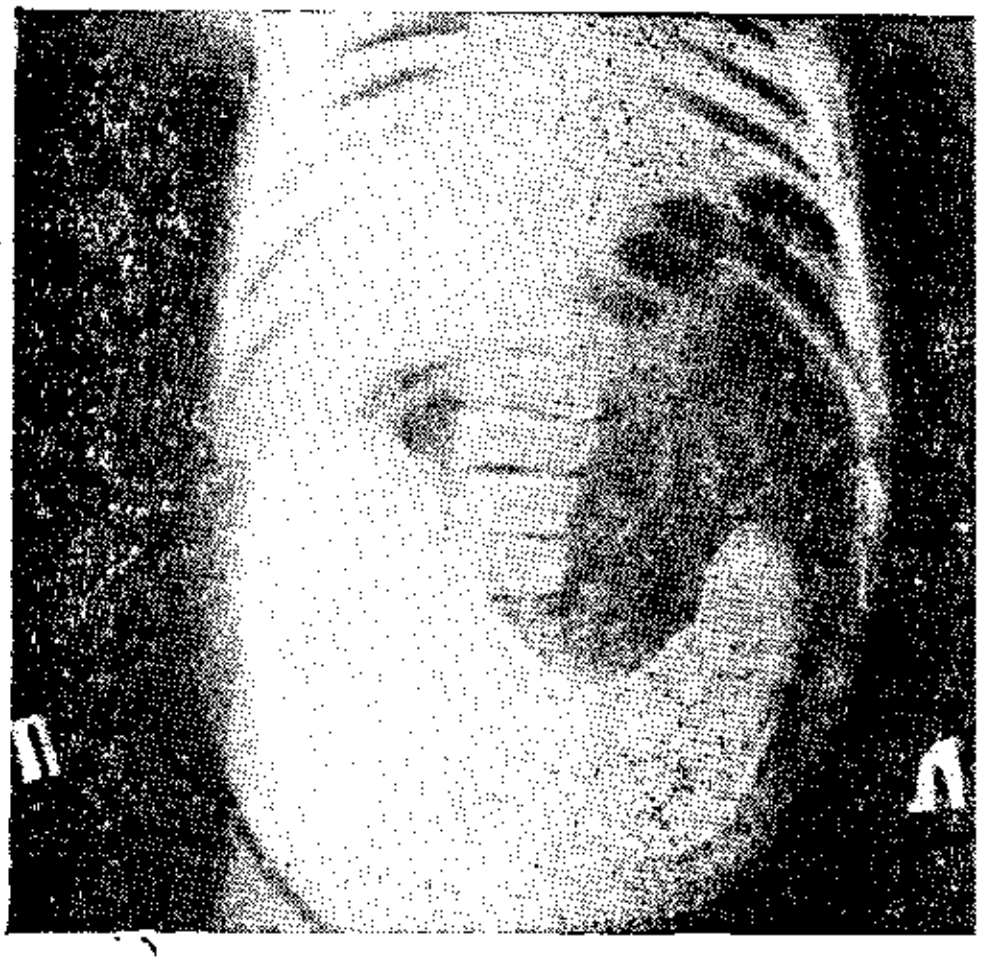

Шәкил 178, 178 *а*. Мегаколон хәстәлијиндә рентгенограмда анал һиссәнин даралмасы вә енән бағырсағын кенәлмәсинин мүәјјән едилмәси *(өз мушаһидәмиз)*.

Ушаглар јаша долдугча, кенәлмәјә мә'руз галмыш бағырсаг диварынын әзәләси декенерасијаја уғрајыр вә дағыдычы нејрон һүчејрәләри артыр (Ј. Ф. Исаков). Демәли, мегаколон хәстәлији бағырсағын дистал һиссәсинин функсионал позғунлуғундан төрәјән икинчили хәстәликдир.

Клиникасы. Јени доғулмуш һәр 10000 ушағын бириндә тәсадүф едир. Гызлара нисбәтән, оғланларда чох олур. Ушаг анадан олдугдан сонра, 2 јашдан кеч олмајараг, онларда ики әламәт — даими гәбизлик вә гарнын кетдикчә бөјүмәси башлајыр. Хәстәлик тез башладыгда, биринчи һәфтәдән ушағын дефекасијасы 2—4 күндән бир олур. Гәбизликдән ушагларда

интоксикасија, үмуми зәифлик, гусма олур, ушаг јемәкдән имтина етмәли олур; бә'зән әксинә олараг, исһал вә јенидән гәбизлик башлајыр. Арасы кәсилмәјән интоксикасијадан ушаг арыглајыр, рәнки авазыјыр, бојатмадан вә психи инкишафдан галыр. Гарын кетдикчә бөјүјүр, дәриси назикләшир, кенәлмиш вена дамарлары көрүнүр. Гарында ассимметрик бөјүмә (солда шиш), бә'зән исә ајдын перисталтика көрүнүр. Белә ушагларын көкс гәфәси деформасијаја уғрајыр (санки кичилмиш олур), габырға гөвсләри дүзләнир, диафрагма јухарыда дурдуғундан, тәнкнәфәслик олур. Гарын бошлуғуну, хүсусән сол галча чухуру наһијәсини мүајинә етдикдә, ири вә еластик консистенсијалы нәчис күтләси шиш кими мүәјјән едилир. Бармагла шишә тәзјиг етдикдә, онун јери галыр (јапышма симптому). Дүз бағырсағы бармагла мүајинә етдикдә, сфинкторда тонусун чохалмасы, кенәлмиш бағырсаг ичәрисинә чохлу бәрк консистенсијалы нәчисин топланмасы ајдын мүәјјән олунур.

Рентгеноложи мүајинә. Гарын бошлуғуну габагча 1%-ли дуз мәһлулу илә ималә едәрәк (шокаохшар реаксија олмамалы, С. Ј. Долетски) тәмизләндикдән сонра, 150,0—500,0 бариум һоррасы јеридилир. Рентгенограмда анал һиссәдә даралма, дүз бағырсаг вә S-вары бағырсаг һиссәсиндә кәскин кенәлмә көрүнүр (шәкил 178, 178*а*).

Д и ф е р е н с и а л д и а г н о з а кәлинчә, ону мегадолихоколон, дүз бағырсағын даралмасы вә идиопатик мегаколондан ајырд етмәк лазымдыр. Јоғун бағырсағын анаданкәлмә узанмасында вә кенәлмәсиндә (мегадолихоколон), о, еjни өлчүдә кенәлир вә узун олур, спазмлы зонасы олмур (шәкил 179). Һиршпрунг хәстәлијиндә јоғун бағырсаг мәһәлли зонада кенәлир, спастик саһәси олур, узун олмур. Мүхтәлиф хәстәликләрдән (анус атрезијасы заманы дүзкүн апарылмајан операсијадан, дизентерија хорасындан јаранан чапыглашмада) төрәјән анус даралмасы дүз вә S-вары бағырсагда кенәлмә төрәдә биләр. Буну бармагла, ректоскоп вә ја дүз бағырсаг күзкүсү илә көзлә мүајинә етмәклә ајырд етмәк олар. Идиопатик мегаколон, бағырсаг диварында јерләшән синир ганглиоз кәләфләринин органик позғунлуғу олмадан, дүз бағырсаг сфинкторунун спазмы нәтичәсиндә баш верир. Диференсасија етмәк үчүн дүз бағырсағын диварындан биопсија едилир (О. Свенсон); ганглиоз һүчејрәләр азалмајыбса, бу идиопатик мегаколону көстәрир.

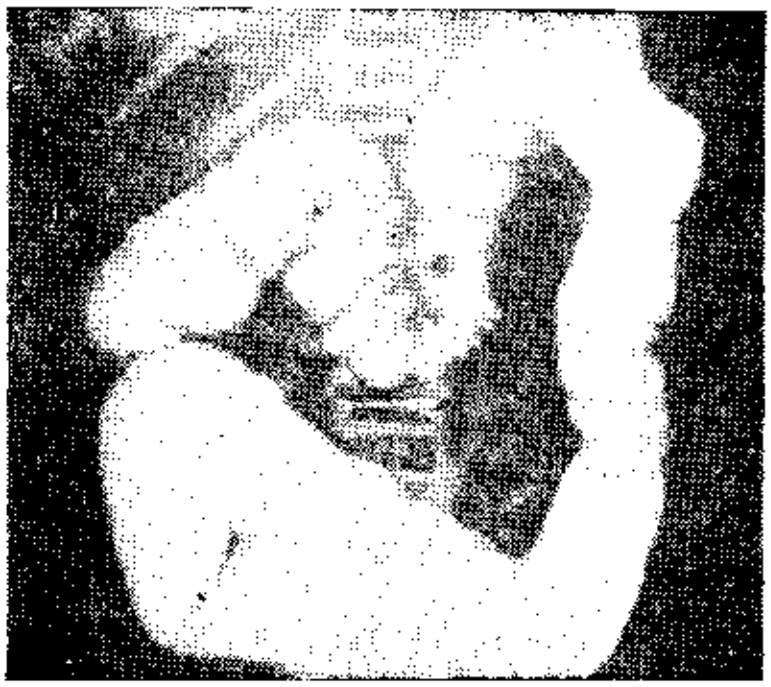

Шәкил 179. Мегадолихоколонун рентгенограмда мүәјјән едилмәси (*өз мүшаһидәмиз*).

Мүаличәси. Консерватив үсуллардан мәгсәд даима бағырсағы нәчис күтләсиндән азад етмәкдир: гарын бошлуғуну јо-

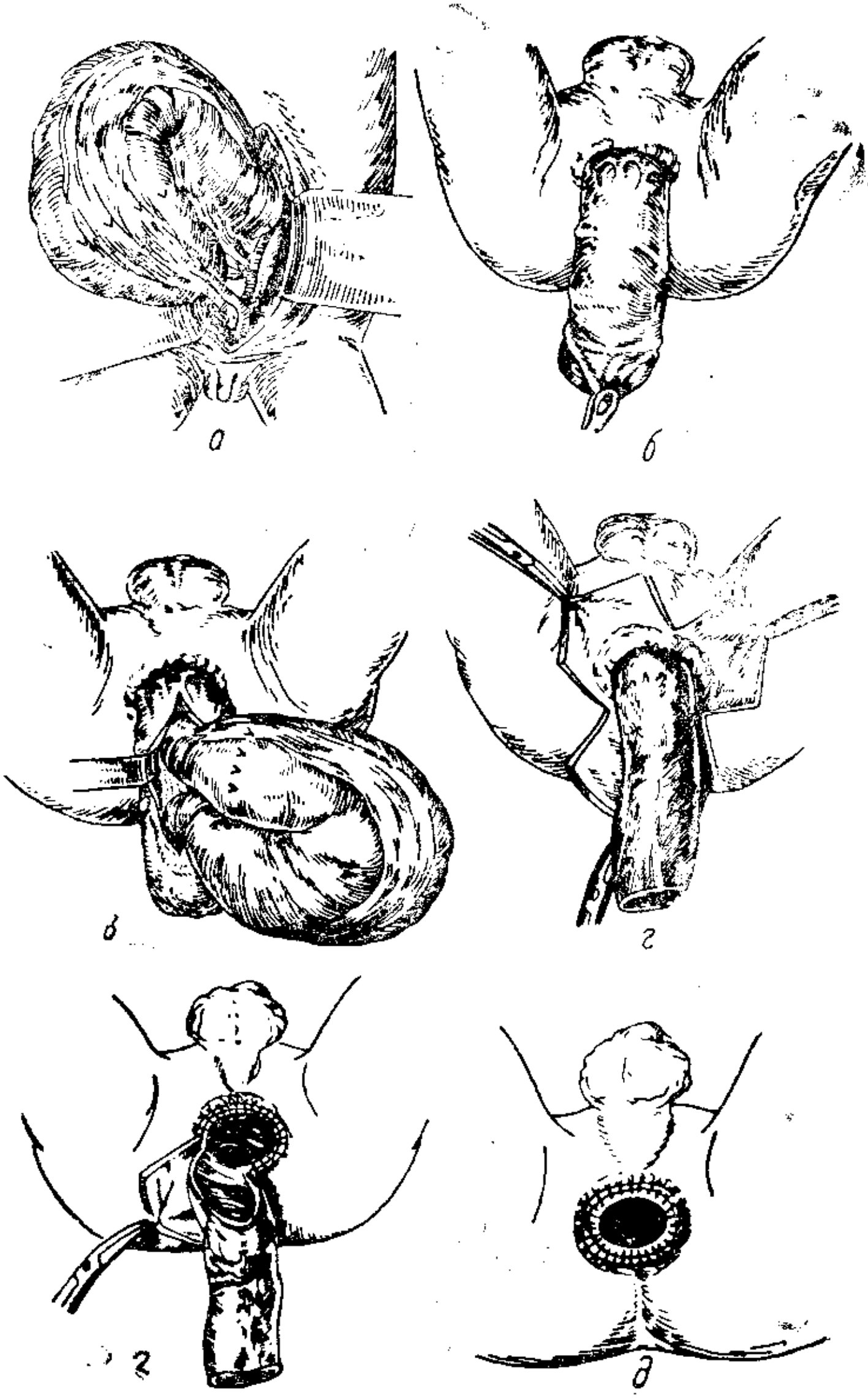

Шәкил 180. *а, б, в, г, ғ, д.* Мегаколон хәстәлији заманы О. Свенсон — Пти операсијасынын мәрһәләләри.

ғун бағырсағын истигамәтиндә, күндә 2—4 дәфә, һәр дәфә 5—15 дәгигә масаж етмәк лазымдыр. Мүаличә кимнастикасы

јахшы нәтичә верир. Ушағын гидасында мејвәләрин олмасы бағырсаг перисталтикасыны артырыр. Чај илә јағлар, вазелин, мејвә јағынын гарышығыны хөрәк гашығы илә ушаға верирләр (ишләтмә дәрманлары верилмир). Сифон ималәси үчүн 1%-ли дуз мәһлилундан (12—15°) истифадә едилир. (С. Ј. Долетски). Бармағы дүз бағырсаға дахил едәрәк онун спазмыны дартмагла арадан галдырмаг (һәфтәдә 2—3 дәфә, 5—10 дәгигә) мүмкүн олур (Ледд, Р. Гросс). Едилән мүаличә тә'сирли олмадыгда, чәрраһи мүаличә апарылыр. Чәрраһи мүаличәдән мәгсәд јоғун бағырсағын ганглионар сегментини (кенәлмиш һиссәсини) кәсиб атмаг вә анастомоз гојмагдыр (О. Свенсон, 1948). Операсија икимоментли вә 2 һәким бригадасы тәрәфиндән ичра едилир. Ендотрахеал наркозла орта хәтт үзрә вә ја сол параректал кәсиклә гарын бошлуғу ачылыр. S-вары бағырсаг ануса (2—3 *см*) јахын даралан һиссәдән мүсаригәни кәсмәклә 12—15 *см* узунлуғунда ајрылыр. Оғланларда ductus deferens зәдәләнмәмәси үчүн, мүсаригәни бағырсаг диварындан ајырмалы. Бағырсағын резексија олан һиссәсини ајырд етмәк үчүн о наһијәјә рәнкли сапла бир нечә тикиш гојулур.

Операсијанын икинчи мәрһәләсини апармаг үчүн икинчи һәким бригадасы сфинктору бармагла кенәлтдикдән сонра, корнсангы S-вары бағырсаг ичәрисинә дахил едәрәк онун диварыны тутур, анусдан харичә чыхармагла чевирир (әлчәк бармағы кими, шәкил 180*а, б*). Үзәриндә кичик кәсик апардыгдан сонра о даирәви кәсилир (шәкил 180*в, г*). S-вары бағырсагла дүз бағырсаг арасында анастомоз гојулур, анусдан ичәри отурдулур (шәкил 180*д, е*). Биринчи һәким бригадасы исә гарын бошлуғунда кәсилмиш париетал перитон јарасыны тикдикдән сонра, гарын бошлуғуна тикиш гојуб бағлајыр. Операсија ганкөчүрмә илә олмалыдыр.

Сон заманлар Соаве (Soave, 1960—1965-чи илләр) ректосигмоидал зонанын сероз-әзәлә гатыны даралмыш наһијәдә селикли гишадан ајырдыгдан сонра, гарын бошлуғундан кәнарда бағырсағы резексија етмәји тәклиф етмишдир. Бу үсул О. Свенсон (Swenson) үсулундан онунла фәргләнир ки, сероз—әзәлә гаты өз анатомик—топографик хүсусијјәтини сахламагла анусу галдыран әзәләләрлә әлагәсини кәсмир. Операсијадан сонра өлүм 5—8% олур.

Анус дәлијинин вә дүз бағырсағын даралмасы (Strictura ani et recti).

Анус дәлијинин вә дүз бағырсағын даралмасы анадангәлмә гүсур нәтичәсиндә вә газанылма хәстәлик ола биләр. Јени доғулмуш ушагларда атрезијалар заманы проктопластика әвәзинә, садәчә олараг анус илә бағырсаг мәнфәзи арасында ади кәсиклә әлагә јаратдыгдан сонра әмәлә кәлән чапыглар да

даралма верир. Ушаглар анчаг сүдлә гидаландыгда нәчис дуру олур вә әзијјәтсиз харич олур. Лакин әлавә гидаја кечдикдән сонра, нәчисин консистенсијасы бәркидикчә, даралма һесабына дефекасија акты чәтинләшир. Белә һалларда јоғун бағырсаглар тәдричән кенәлир вә икинчили мегаколон әмәлә кәлир. Хәстәлијин **диагнозуну** гојмаг үчүн, анус вә дүз бағырсағын јолунун ачыг олмасыны бармагла вә ја да катетерлә јохламаг лазымдыр. Даһа әтрафлы мә'лумат алмаг үчүн, дүз бағырсаға контраст маддә јеритмәклә рентгенографија ичра едилмәлидир. Бунунла да даралманын диаметри вә узунлуғу дүзкүн мүәјјән едилир.

Мүаличәси. Даралма наһијәсиндә проктопластика едилир, сонрадан даралманын гаршысыны алмаг үчүн (7—10 һәфтә әрзиндә), **бужлама** тәтбиг едилир, бу шәртлә ки, тәдричән бужун нөмрәләри артырылсын.

Дүз бағырсағын енмәси (Prolapsus recti).

Дүз бағырсағын енмәси — онун анус һәлгәсиндән гисмән вә јахуд бүтүнлүјү илә харичә енмәси (дүшмәси) демәкдир. Бу хәстәлик ушагларда бөјүкләрә нисбәтән (70%) чох олур, ән чох 1—5 јаша гәдәр ушагларда тәсадүф едилир. Сонракы јашларда хәстәлијин мигдары әһәмијјәтли дәрәчәдә азалыр.

Ушаглар арасында хәстәлији төрәдән сәбәбләрдән: 1) ома вә бүздүм чухурунун сәтһи олмасыны; 2) узун сүрән хәстәликләрин (дизентерија, колит, фимоз, сидиклик дашы, көјөскүрәк вә с.) нәтичәсиндә бағырсағы фиксасија едән апаратын зәифләмәсини; 3) бағырсаг дивaрында кедән илтиһаб просеси нәтичәсиндә мәркәзи вә векетатив синир һүчејрәләриндә декенератив дәјишикликләри (С. С. Вајл, Б. Н. Мокилнитски вә башгалары); 4) чәнаг вә анусу бүзүчү әзәләләрин прогрессив инкишаф едән дистрофијасы нәтичәсиндә функсијаларынын азалмасыны; 5) чанагдиби әзәләләрин анаданкәлмә гүсурлу инкишафыны көстәрмәк олар.

Дүз бағырсағын енмәси (дүшмәси) 4 формада олур: 1) селикли гишанын ашағы һиссәсинин дүшмәси: 2) анусун бүтүн гатларынын дүшмәси (prolapsus ani); 3) дүз бағырсағын чанаг һиссәсинин дүшмәси (prolapsus recti); 4) анусун вә дүз бағырсағын чанаг һиссәсинин бирликдә дүшмәси (prolapsus ani et recti).

Клиникасы. Бағырсаг енмәси хәстәлијинин башланғыч дөврүндә дефекасија вә ја күчәнмә заманы селикли гишанын анус һалгасындан 1—2 *см* узунлуғунда гисмән чыхыб енмәси мүәјјән едилир; бу заман ушағын туманы јаш вә ја булашмыш олур.

Хәстәлијин инкишафында 4 мәрһәлә гејд олунур:

1) дефекасија заманы бағырсаг дүшүр, гуртардыгдан сонра исә өзү кери гајыдыр; 2) дефекасија актындан сонра енмиш дүз бағырсағ кери гајытмадығындан, ушағын анасы ону өз

јеринә салыр, бөјүк ушаглар өзләри дүшмүш бағырсағы әлләри илә јеринә салырлар. Бурада селикли гиша вә онун гатларынын кобудлашмыш бүкүшләри көрүнүр. Бу дөврдә m. levator ani тонусдан дүшүр; 3) бағырсағын дүшмәси нәинки дефекасија заманы, һәтта ушаг ағладыгда, күч вердикдә, өскүрдүкдә дә олур. Бу сыхычы әзәлә групунун даһа чох тонусдан дүшмәси илә изаһ едилир. Бу дөврдә дүз бағырсаг колбаса формасында анус һалгасындан чыхмыш көрүнүр. Хәстә ушаг бә'зән нәчиси сахлаја билмир, ирадәсиз олараг газ харич едир. Бағырсаг селикли гишасынын илтиһабы, онун сәтһинин кобудлашмасы баш верир. Бағырсаг өз јеринә салындыгда тәкрарән дүшмүр; 4) һәмин мәрһәләнин хүсусијјәти одур ки, дүшмүш бағырсағы јеринә салдыгда, јенидән анус һалгасындан харич олур. Бағырсаг селикли гишасы илтиһаблашыр, үзәриндә әрпли ирин көрүнүр, селикли гиша гатлары һипертрофијалашыр, чохлу селик ифраз едир, тез-тез ганајыр, нәчис вә газлар гејри-ироди олараг харич олур.

Биз өз мүшаһидәмиздә ағламадан сонра анус һалгасындан дүшән дүз бағырсағын ади јолла керијә гајытмамасыны көрмүшүк. Бу исә өз функсијасыны һәлә тамамилә итирмәмиш сфинктор әзәләсинин спазмы вә ја контрактурасындан баш верир, нәтичәдә енмиш дүз бағырсағын боғулмасы әмәлә кәлир. Белә тәсадүфдә чыхмыш дүз бағырсаг наркоз илә кери гајтарылмалыдыр. Баш верән ағры вә ушағын күчәнмәси (ағламасы) боғулмуш енән бағырсағы наркозсуз јеринә салмаға имкан вермир.

Шәкил 181. Инвакинасијада инвакинатын анусдан харичә чыхмасы (*өз мүшаһидәмиз*).

Д и ф е р е н с и а л д и а г н о з а кәлдикдә, дүз бағырсаг енмәсини инвакинасија (инвакинат бөјүк олдугда анус һалгасындан харичә чыхыр) (шәкил 181) вә анусдан харичә чыхмыш узун ајагчыглы бағырсаг полипи илә гарышдырмаг олар. Диггәтли мүшаһидә, бармагла мүајинә хәстәлијин дүзкүн мүәјјән едилмәсини асанлашдырыр.

Мүаличәси ики чүр олур: 1) к о н с е р в а т и в ү с у л— бу хәстәлијин башланғыч дөврүндә тәтбиг едилир. Хәстә ушағын дефекасија актыны нормалашдырмаг лазымдыр. Бу дөврдә гәбизлик вә исһал хәстәлији даһа да күчләндирә биләр. Чалышмаг лазымдыр ки, ушагларын күчәнмә илә бајыра кетмәси габ үзәриндә олмасын, дефекасија акты узанмыш вәзијјәтдә олмалыдыр. Әкәр дүз бағырсаг салланыбса, ону дәрһал

јеринә салмаг лазымдыр. Бу да ушаг үзү үстә узадылараг, ајаглары аралы вәзијјәтдә чанаг һиссәси галдырылдыгдан сонра, вазелин сүртүлмүш тәнзифлә бағырсағы мәнфәзиндән ичәријә доғру итәләмәклә олур. Бу заман ушаг күчәнмәмәлидир.

Мүаличә дүз бағырсағын салланмасыны төрәдән хәстәлијә гаршы апарылмалыдыр. Консерватив үсулун бири дә дүз бағырсаг әтрафына ијнә васитәси илә 70°-ли спирт мәһлулу јеритмәкдир. Ијнә анус дәлијиндән 1—1,5 *см* аралы дүз бағырсаға јеридилмиш бармағын контролу алтында әтраф тохумаја 5—6 *см* дәринлијиндә јеридилир. Сонра ијнәни тәдричлә керијә чәкәрәк, әтраф тохумаја 2—5 *мл* дамчы үсулу илә спирт мәһлулу төкүлүр. Ијнә чыхарылмадан спирт мәһлулу дүз бағырсағын арха вә јан тохумаларына да јеридилир. Спирт мәһлулу бағырсағын селикли гишасына чох јахын јеридилмәмәлидир, чүнки селикли гишанын некрозу баш верә биләр. Бу үсулла спирт бағырсаг әтрафы јумшаг тохумаларда чапыглашма төрәтдијинә көрә, бағырсағын фиксасијасына сәбәб олур.

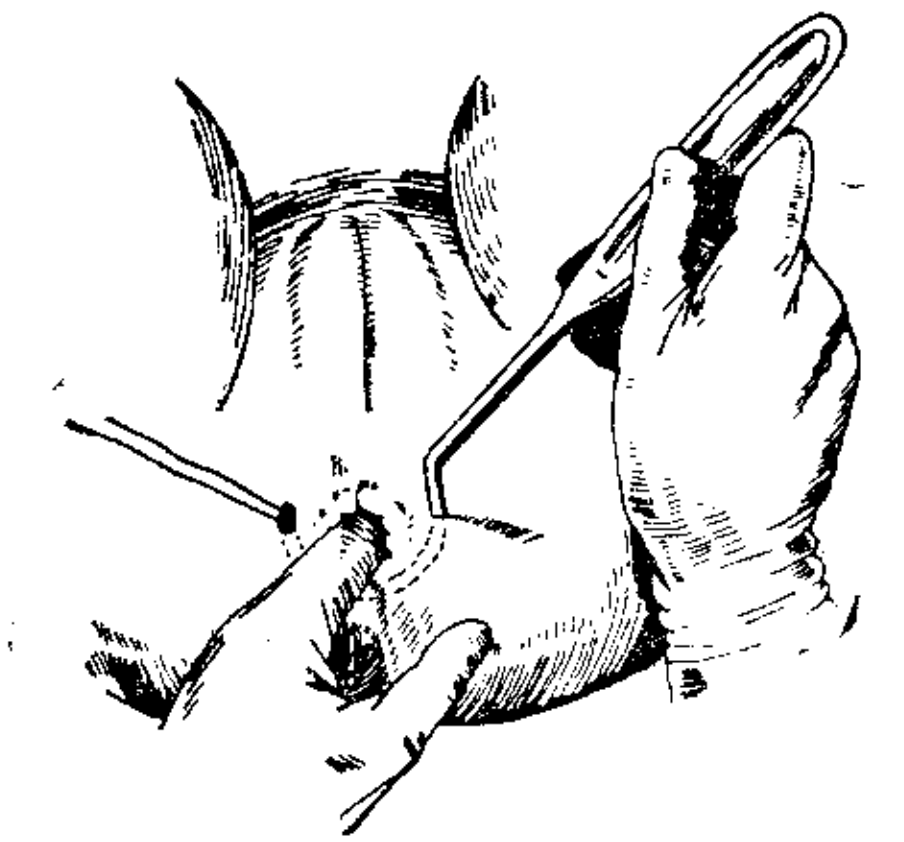

Шәкил 182*а*. Тирш операсијасында сапын Дешан ијнәси илә кечирилмәси.

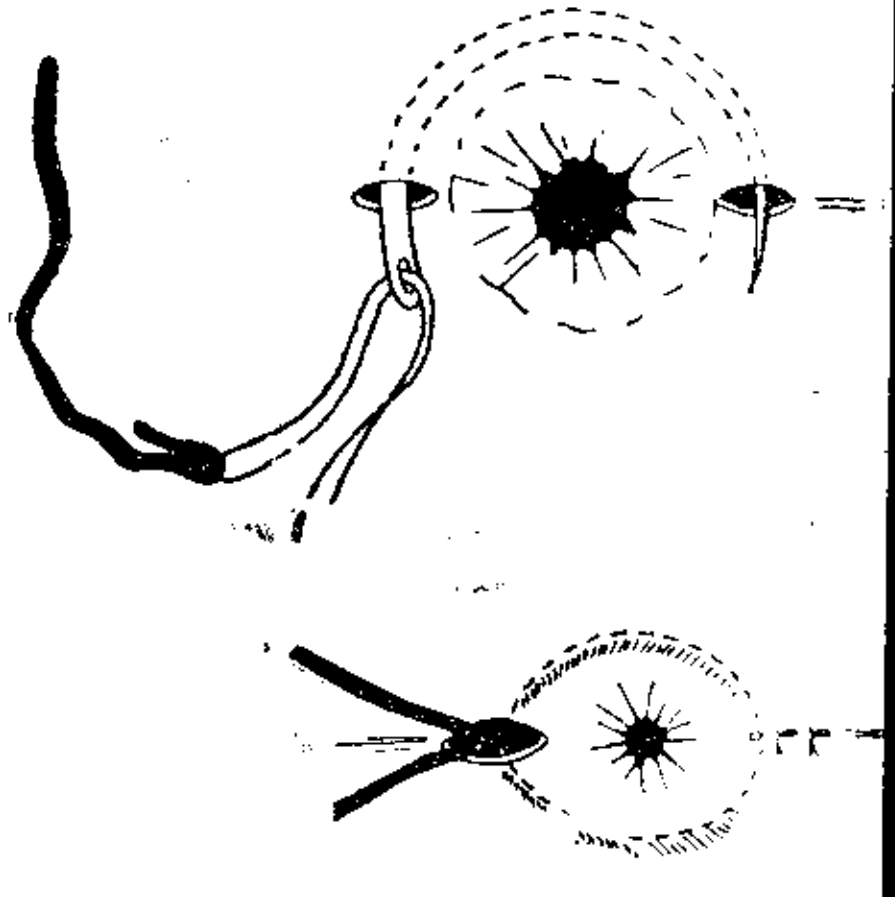

Шәкил 182*б*. Ијнә илә јоғун сапын анус дәлији әтрафына кечирилмәси.

2) ч ә р р а һ и м ү а л и ч ә. Операсијаја башламаздан әввәл дүз бағырсаг ималә илә јахшыча тәмизләнмәлидир. Операсијанын маһијјәти, Тирш (Thiersch) үсулу илә анус дәлијинин даралдылмасындан ибарәтдир. Наркоз вердикдән сонра анус дәлијиндән 1,5 *см* аралы, орта хәтт үзрә 1,0 *см* узунлуғунда јухарыдан вә ашағыдан кәсик апарылыр. Сонра дәри алтындан әјри ијнә илә јумшаг күмүш мәфтил кечириләрәк, бармағын контролу алтында бағырсаг һалгасы даралдылыб бағланылыр (шәкил 182*а*, 182*б*). Лакин бу үсулун бә'зи дефекти олдуғундан, С. Д. Терновски хүсуси модификасија тәклиф етмиш-

дир: кәсик орта хәтлә дејил, јан тәрәфдән апарылыр (бу, јараны дефекасија заманы чиркләнмәдән горујур); икинчиси, еластик күмүш мәфтил әвәзинә ипәк сап көтүрәрәк Дешан ијнәсини анус әтрафы дәриалты тохумадан кечирәрәк, анус дәлији бүзүлүр. Сап кечирмәнин мүсбәт чәһәти орасындадыр ки, ушаг бөјүдүкдә анус дәлији даралма төрәдәрсә сапы чыхармаг олар (шәкил 183б,). Пајр, анусу даралтмагдан өтрү будун енли фассијасындан һазырланан лентдән сап әвәзинә истифадә етмәји тәклиф етмишдир. Лакин бу үсул кениш јајылмамышдыр.

Дүз бағырсаг полипи.

Һәзм системинин (мә'дәдән та ануса гәдәр) селикли гишасы вә ја вәзи епителинин саламат шишинә (аденома) полип дејилир. Полипләр анаданкәлмә вә газанылма ола биләр. Тәҹрүбәдә ән чох газанылма полипләрә раст кәлинир ки, бунлар да чох вахт илтиһаб (дизентерија, колит вә с.) мәншәли олур.

Формача кениш әсаслы вә ајагчытлы олан полипләрин сајча тәк вә бир нечә әдәдлисинә раст кәлмәк олур. Полип ән чох дүз бағырсағын арха вә јан диварларында, анус дәлијиндән 2—3 *см* јухарыда јерләшир. Бизим мүшаһидәләримиздә полипләрин 60%-дән чоху тәк полип, 40%-ә гәдәри исә 2—3 полип олмушдур. Өлчүсүнә кәлдикдә, полипләр нохуд бөјүклүјүндән та ири гоз бөјүклүјүнә гәдәр ола биләр. Полипин ајагчығы чох узун олдугда, о, дефекасија заманы анусдан бајыра чыха биләр (шәкил 183).

(Шәкил 183. Күчәнмә заманы полипин анус һалгасындан харичә чыхмасы (*Н. Н. Јеланскидән*).

Клиникасы. Ән чох колит вә дизентерија кечирмиш 2—3 јашлы ушагларда тәсадүф едир вә һеч бир ағры төрәтмир. Нәчисдә ганын көрүнмәси валидејнләрин һәкимә мүрачиәт етмәсинә сәбәб олур. Диггәтли валидејнләр һәтта полипин тәзјигиндән нәчис күтләси үзәриндә галан нзи белә нәзәрдән гачырмырлар. Бә'зән ушагларда дефекасија вахты күт ағры вә күчәнмә олур. Ганама даими характер дашымыр, вахташыры олараг дефекасија актынын сонунда, аз мигдарда ган харич олур. Тез-тез бајыра чыхан полип илтиһаблашыр, тенезмә сәбәб олур, нәһајәт, онун јеринә салынмасы ағры төрәдир. Белә полипин диагнозу хәстәјә бахмагла мүәјјән олунур. Лакин бајыра чыхмајан полипләрин диагнозуну гојмаг үчүн ја бармагла мүајинәдән, ја да дүз бағырсаг күзкүләри вә ректоскопла апарылан мүајинәдән истифадә едилмәлидир. Бармагла мүајинә һәрәкәтли вә јумшаг консистенсијалы шишин олмасыны мүәјјән едир. Инструментал мүајинәдә исә диагноз

көзлә көрүнән, бағырсағын селикли гишасына нисбәтән түнд рәнкли вә ајагчыг үзәриндә јерләшмиш шишин олмасына әсасән гојулур. Һәр ики мүајинә үсулундан габаг, бағырсаглар имала васитәси илә јахшы тәмизләнмәлидир.

Мүаличәси. Полипин ајагчығы бағландыгдан сонра кәсилиб атылыр. Бунун үчүн хәстәхана шәраитиндә хәстәнин бағырсаглары тәмизләнир, наркоз верилдикдән сонра дүз бағырсаг күзкүсү илә көзүн контролу алтында полипин ајагчығы бағланылыр вә кәсилиб атылыр. Полип гопдугда, ганамаја сәбәб ола биләр. Ајагчығы бағламаг мүмкүн олмадыгда, ону електрик бычағы илә електрокоагулјасија етмәк лазымдыр. Операсија вахты дүз бағырсаг гатлары арасында олан кичик полипләр нәзәрдән гачырылмамалыдыр.

Дүз бағырсаг фистуллары (Fistulae ani et recti).

Дүз бағырсаг фистулу параректал абсесләрин өзбашына дешилмәсиндән вә ја мүаличә мәгсәди илә апарылмыш кәсикләрдән сонра әмәлә кәлир. Парапроктит хәсталији бөјүкләрә нисбәтән, ушагларда аз олдуғуна көрә, ондан төрәјән фистуллар да нисбәтән аз тәсадүф едир. Фистулларын 2 формасы олур: 1) там фистул — бунларын һәм бағырсаг мәнфәсинә, һәм дә харичә јолу олур; 2) натамам фистул — бунларын јолу ја бағырсаг мәнфәзинә, ја да харичә ачылыр. Фистуллар ушагларда ән чох сәтһи олур, бә'зән исә дәрин гатлара ачылыр (fossa ischio—rectalis). Фистул енсиз, анус һалгасына јахын саһәдә јерләшәрәк даима иринли, ја иринли-нәчисли ифразат верир. Фистулун ифразатындан хәстәнин палтарында ләкәләр көрүнүр. Дефекасија тенезмә, ағрыја вә гашынмаја сәбәб олур. Ифразатын ахмасы ләнкидикдә, јенидән кәскин параректал абсес әмәлә кәлир. Фистулун дүзкүн диагнозу фистулографија васитәси илә гојулур.

Мүаличәси — фистулун истигамәтини дүзкүн мүәјјән етдикдән сонра, ону өз јолу бојунча кәсиб көтүрмәкдән ибарәтдир.

Анусун вә дүз бағырсағын атрезијасы (тутулмасы).

Јени доғулмуш ушаглар арасында тәсадүф едән анус вә дүз бағырсаг атрезијасы (тутулмасы) ембрионун гүсурлу инкишафындан мејдана чыхыр вә јени доғулмуш ушагларын 4500—10000 нәфәриндән бириндә мүшаһидә едилир (С. Д. Терновски, Н. Ј. Швартс, Н. Ј. Сурин, Р. Гросс вә башгалары). Бу гүсурун мүхтәлиф формаларда тәсадүф етмәсини нәзәрә алараг, И. К. Мурашов өзүнүн чохлу мүшаһидәләринә әсасән, садә вә әсаслы тәснифат тәклиф етмишдир (1957). Бу тәснифат ики әсас група ибарәтдир:

1. **Анус вә дүз бағырсағын там тутулмасы** (атрезијасы), бу да 3 формада олур: 1) анусун тутулмасы (atresia ani), (шәкил

184*а*); 2) дүз бағырсағын тутулмасы (atresia recti) (шәкил 184*б*); 3) анус илә дүз бағырсағын бирликдә тутулмасы (atresia ani et recti) (шәкил 184*в*);

II. Анус вә дүз бағырсаг тутулмасынын фистулөз формасы. Бу груп фистулун ачылдығы наһијәнин топографијасындан асылы олараг 5 шәкилдә: 1) фистул сидиклијә ачылыр (atresia ani vesicalis) (шәкил 184*г*); 2) фистул уретранын арха һиссәсинә ачылыр (atresia ani urethralis), (шәкил 184*д*); 3) фистул ушаглыг јолуна ачылыр (atresia ani vaginalis); (шәкил 184*е*); 4) фистул аралыға ачылыр (atresia ani perinealis (шәкил 184*з*); 5) фистул хајалыға ачылыр (atresia ani scrotalis) (шәкил 184*и*).

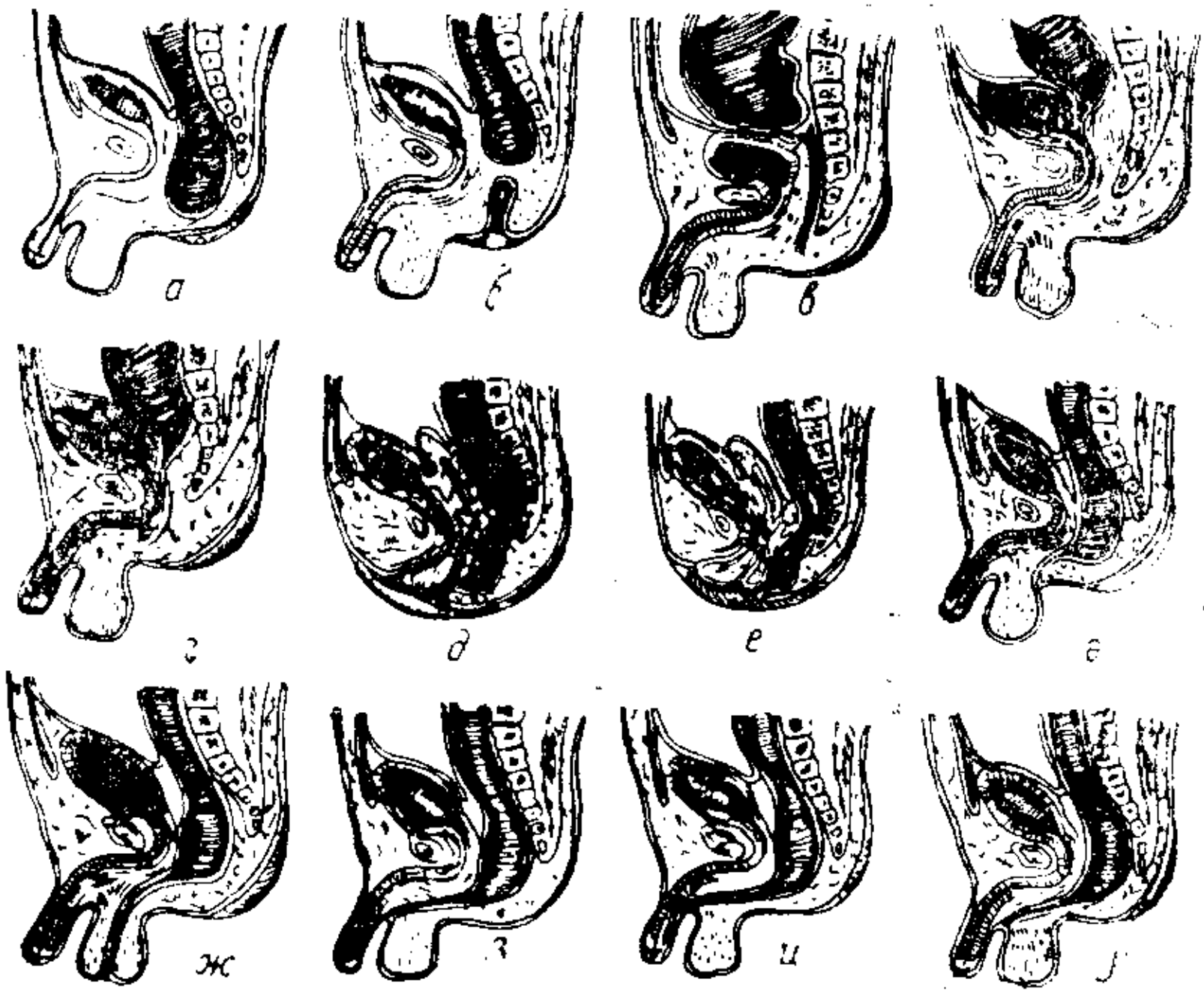

Шәкил 184. Дүз бағырсаг вә анус һалгасы артезијасы (*Ф. И. Валкердән*); *а* — atresi ani; *б* — atresia recti; *в* — atresia ani et recti; *г* — atresia ani vesicalis; *д* — atresia ani urethralis; *е* — atresia ani vaginalis; *з* — atresia ani perinealis; *и* — atresia ani scrotalis.

Атрезија там олдугда, мекониумун харич олмамасы үзүндән ушагда икинчи күндән е'тибарән бағырсаг тутулмасы әламәтләри мүшаһидә едилир. Буна көрә дә тә'чили (чәрраһи) јардыма еһтијач вар. И. К. Мурашовун вердији мә'лумата көрә, белә формалы атрезија бүтүн атрезијаларын 43,6%-ни тәшкил едир. Фистулөз атрезијаларда исә мекониум вә кәләчәкдә нәчис күтләсинин харич олмасы тәбии јолла дејил, фистул васитәси илә олур.

Клиникасы. Јени доғулмуш ушагларда анус вә дүз бағырсағын там атрезијасы олдугда, икинчи күндән е'тибарән кәскин бағырсаг тутулмасы әламәтләри башлајыр[1].

Биринчи сүд әммәдән сонра ушагда нараһатлыгла бәрабәр кәјирмә, сонра гусма олур вә бунлар тәкрар едир. Гарын тәдричлә көпмәјә башлајыр. Биринчи гусмада сүд, икинчи вә үчүнчү гусмада мә'дәнин мөһтәвијјаты, өд, сонракы гусма заманы исә мекониум олур. Көпмә о гәдәр чохалыр ки, бағырсаг илкәкләри газла долмуш һалда гарын бошлуғунун өн дивары алтында, хүсусән онун перисталтикасы заманы ајдын көрүнүр; бу вахт ушаг ағлајыр, нараһат олур. Бағырсаглар диафрагманы галдырдығындан, тәнкнәфәслик вә көјәрмә мүшаһидә едилир.

Шәкил 185. Ванченстин үсулу үзрә дүз бағырсаг атрезијасынын рентгеноложи мүајинәси (*өз мүшаһидәмиз*).

Биринчи суткада ушаг әскисинин мекониума батмамасы, јелин чыхмасы һәкими атрезијадан шүбһәләндирмәлидир; хәстә ушаг диггәтлә мүајинә едилмәлидир. Објектив мүајинәдә нормал анус дәлији әвәзинә, она мүвафиг јердә кор чухурлуг вә јахуд дәри чапығы илә өртүлү дүз сәтһ мүәјјән едилир. Ушаг ағладығы вә ја күчәндији заман кичик бир габарыглыг мүәјјән едилир. Бу заман бармағымызы габаран сәтһә гојсаг, тәкан һисс едәрик ки, буна да т ә к а н с и м п т о м у дејилир. Гејд олунан бу әламәтләр чох дәрин олмајан дүз бағырсаг атрезијаларына аиддир. Бу әламәтләри мүәјјән етмәк мүмкүн олмадыгда, дүз бағырсағын јухары атрезијасы һаггында дүшүнмәк лазымдыр. Буну мүәјјән етмәк үчүн Ванченстин мүајинәсиндән истифадә етмәк лазымдыр; ушағын анусуна лејкопластырла кичик метал әшја јапышдырылыр, сонра ушағын башы ашағы (ајагларындан салланмыш) вәзијјәтдә ики

[1] Диагнозу еркән мүәјјән етмәк үчүн мама, јахуд педиатр доғум евиндә јени доғулмуш ушағын анусуна һәлә биринчи саатда фикир вермәлидир.

проjексиjада рентгенографиjа едилир. Бу заман бир күн әрзиндә төрәjән чохлу jүнкүл газ бағырсағын атрезиjа олан һиссәсинә топланачагдыр. Гоjдуғумуз метал әшjа илә атрезиjа арасындакы мәсафә онун дәринлиjини мүәjjән едәчәкдир (шәкил 185).

Бә'зән дүз бағырсағын һүндүр атрезиjасы олдугда, онунла анус арасындакы мәсафә бир нечә *см*-ә чатыр. Анус атрезиjасы олдугда исә, о, назик зарлы пәрдә илә өртүлү олур, диггәтлә бахдыгда һәтта мекониум көрүнүр.

Надир һалларда инкишафдан кери галан дүз бағырсаг һеч олмур, S-вары бағырсаг исә чох jухарыда кор шәкилдә гуртарыр. Бу да атрезиjанын һәгиги вә анатомик диагнозуну гоjмагда чәтинлик төрәдир. Буну мүәjjән етмәк үчүн jухарыда геjд олунан рентгеноложи мүаjинәни етмәк лазымдыр.

Фистулөз атрезиjаларда диагнозун мүәjjән едилмәси чәтинлик төрәтмир вә ушагларда бағырсаг тутулмасы әламәтләрини ашкара чыхармыр, чүнки мекониум вә газ фистул jолу васитәси илә харич олур.

И. К. Мурашовун мүшаһидәләринә көрә, сидик системинә ачылан фистулөз атрезиjалара оғланларда, чинсиjjәт системинә ачылан фистулөз атрезиjалара исә гызларда тәсадүф едилир. Atresia ani vesicalis заманы дүз бағырсаг, фистул васитәси илә сидиклик илә бирләшир. Бу һалда сидикликдә мекониум сидиклә гарышдығына көрә, онун рәнки дәjишир, тутгун-буланыг олур, нәчис исә сидик jолу илә ифраз олунур. Белә формалы атрезиjаjа оғланларда чох тәсадүф едилир.

Atresia ani vaginalis — дүз бағырсаг атрезиjасы фистулу ушаглыг jолуна ачылыр. Чох заман фистул дәлиjи гызлыг пәрдәсинин өнүндә сәтһә jахын, бә'зән онун архасындан узагда jерләшир.

Atresia ani urethralis—атрезиjа олмуш дүз бағырсаг фистул васитәси илә уретраjа ачылыр. Бу оғланларда олур. Фистул уретранын боjламасына олараг, чох заман онун арха һиссәсинә ачылыр. Бурада да сидиjин рәнки нәчислә гарышдығы үчүн буланыг олур. Бә'зән нәчисин харич олмамасына көрә, сидиjин рәнки тәмиз олур. Белә формалы атрезиjаjа аз тәсадүф едилир. Atresia ani perinealis et scrotalis—бурада фистулун харичи дәлиjи jа аралыг наһиjәсинә вә jахуд хаjалығын сағ вә jа сол һиссәсинә ачылыр. Фистул дәлиjинин диаметри кичик олдуғундан, бәркләшән мекониум вә jа нәчис күтләси чәтинликлә харич олур. Фистул jолу дүз олмадыгда, бу чәтинлик даһа да артыр, ушагда гәбизлиjә вә нәтичәдә хроники интоксикасиjаjа сәбәб олур. Әкәр фистул jолу дар оларса, бағырсаг тутулмасы әламәтләри башлаjачагдыр. Сидик системинә ачылан фистуллар заманы бир мүддәтдән сонра сидиклик илтиһаба уғраjыр, галхан инфексиjа нәтичәсиндә уросепсис баш верир. Бу да өлүмлә нәтичәләнир.

Мүаличәси. Тә'чили чәрраһи әмәлиjjата көстәриш: анусун,

дүз бағырсағын там тутулмасы, стенозу вә нәһајәт, чох дар диаметрли фистуллардыр.

Апарылан операсијанын техникасы, атрезијанын нөвүндән вә узунлуғундан асылыдыр. Бурада 2 үсул вардыр: 1) аралыг-дүз бағырсаг—перинеоректал үсул; 2) абдомино-перинео—ректал дүз бағырсаг пластика үсулу.

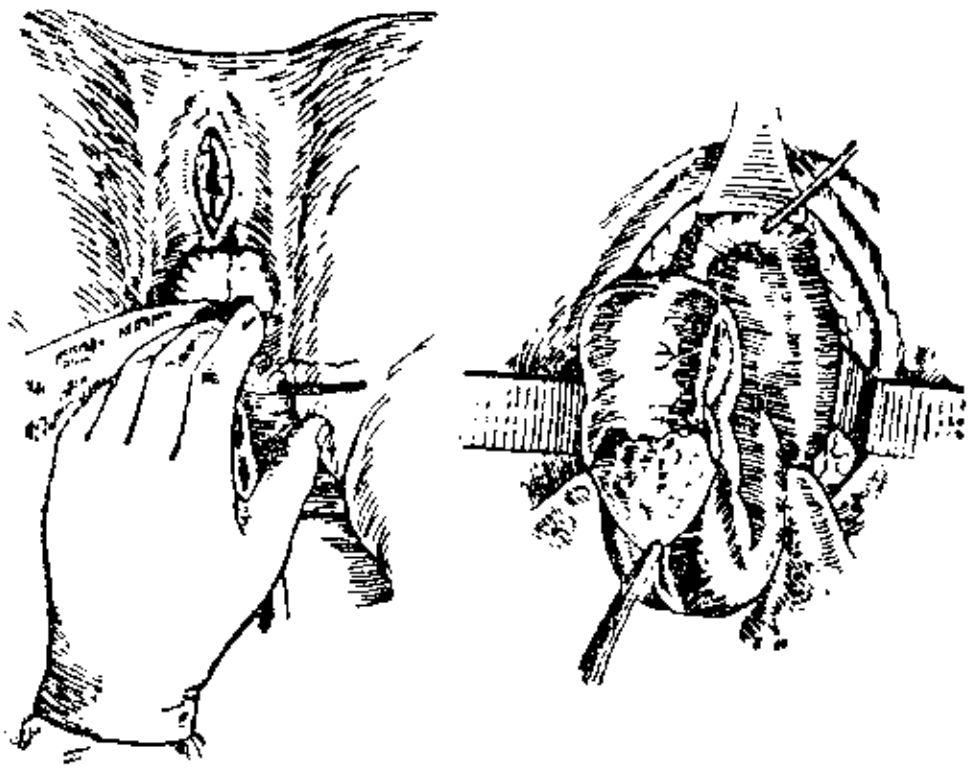

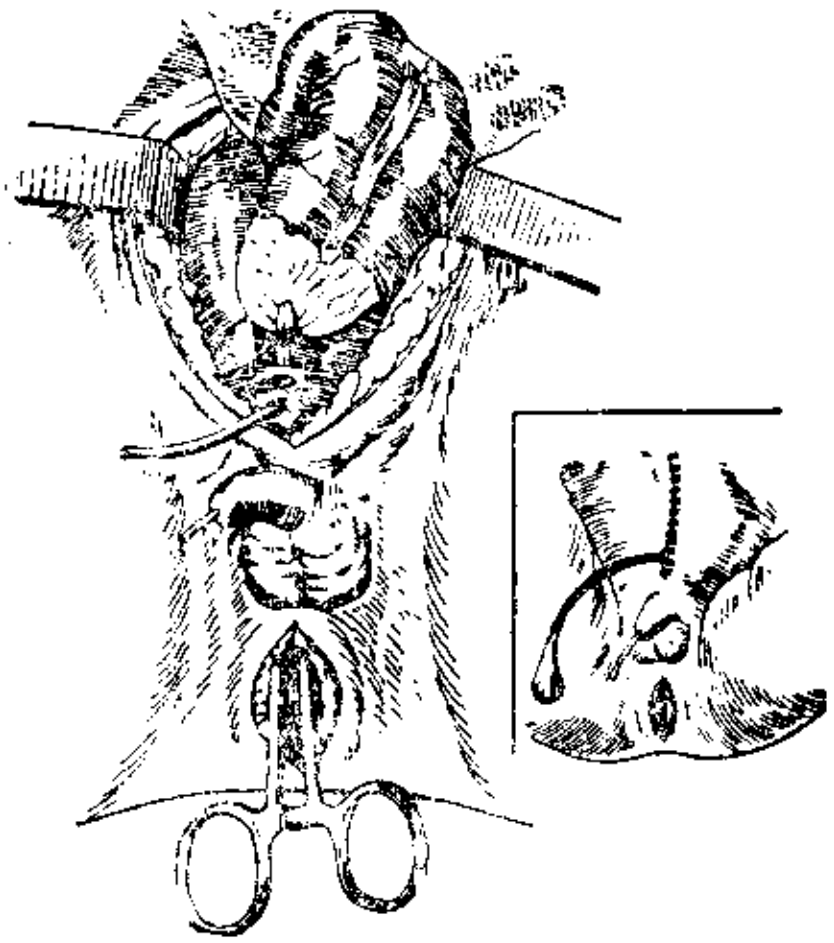

Шәкил 186. Atresia ani vesicalis заманы Гросс үсулу — абдомино-перинеал пластика операсијасы.

Анусун вә дүз бағырсағын тутулмасы заманы аралыг-дүз бағырсаг пластикасы етмәк лазымдыр. Гејд етмәк лазымдыр ки, бу вахт дүз бағырсаг атрезијасы анус дәлијиндән 1,5 *см*-дән узаг олмамалыдыр.

Чох вахт ефир-оксиген наркозундан, аз тәсадүфләрдә исә јерли кејитмәдән (Sol. Novocaini, 0,5%) истифадә едилир. Ушаг архасы үстә узадылдыгдан сонра, орта хәтт үзрә анус дәлијинә мүвафиг, 2—3 *см* узунлугунда бојлама кәсик апарылыр. Дәри вә дәриалты тохума кәсилдикдән сонра бағырсағын кор һиссәси тапылыр. Ону әтраф тохумалардан ајырмағы асанлашдырмаг мәгсәди илә, әтраф тохумалара новокаин мәһлулу јеридилир (бу ејни заманда јахшы кејимә әлдә етмәјә көмәк едир). Бағырсағын әтраф тохумалардан ајрылмасы онун арха сәтһиндән (бүздүм — ома сәтһиндән) башланыр, чүнки өн тәрәфдән башланарса, сидик ахарыны вә ушаглыг јолуну зәдәләмәк олар. Ону фиксасија етмәк үчүн, һәр ики тәрәфдән сап кечирәрәк тутмалы (анус јүјәни), сонра јан сәтһи вә нәһајәт, өн сәтһи ајырмаг лазымдыр. Бағырсағын кор учу 1—2 *см* артыг олмаг шәрти илә ајрылдыгдан сонра, о, сәрбәст аралыг кәсији наһијәсинә чатдырылыр вә әтраф әзәлә тохумасына кеткутла тикилир. Сонра көндәлән кәсик апарараг, кор шәкилдә олан дүз бағырсаг ачылыр, мекониум тәмизләндикдән сонра даирәви тикишлә дәри јарасына тикилир.

Уретрал фистула малик атрезијаларда операсијанын техникасы ејни илә олур, лакин кор шәкилдә олан дүз бағырсаг кифајәт дәрәҹәдә еһтијатла әтраф тохумадан ајрылмалыдыр. Бу заман уретра илә дүз бағырсаг арасында олан фистул каналы әтраф тохумалардан ајрылдыгдан сонра ики сап дүјүнү арасына алынараг кәсилир (дүз бағырсаға јахын олан саһәдә). Сонра бағырсаг јухарыда тәсвир олунан үсулла тикилир (шәкил 186).

Дүз бағырсаг атрезијасы һүндүрдә (јухарыда) јерләшдикдә, гарын бошлуғу-аралыг (абдомино-перинеал) проктопластикасы иҹра едилир. Операсија ендотрахеал наркозла апарылыр. Операсија ики ҹәрраһ бригадасы тәрәфиндән едиләрсә, даһа јахшы олар.

Сол параректал кәсиклә гарын бошлуғу ачылыр. S-вары бағырсаг јара үзәринә чыхарылараг мүсаригәдә, ону гидаландыран дамар мүәјјән едилдикдән сонра, бағырсаг мобилизә едилир (габагча мүсаригәјә 0,25%-ли новокаин вурулур, бу шәртлә ки, онун гидаланмасы позулмасын). Бу мәгсәдлә мүсаригәнин ашағы һиссәсиндә јерләшән дамарлар ики тикиш арасына алынараг кәсилир. Сонра париjетал перитонун бүкүшү наһијәсиндә кәсик апарылыр. Әтраф тохумалара 0,25%-ли новокаин вурулдугдан сонра, бағлы дүз бағырсаг әтраф тохумалардан тамамилә ајрылыр. Әкәр чапыг нә дартмалар оларса, ики сап дүјүнү арасына алынараг кәсилир, учлары јодла тәмизләнир.

Мобилизә едилмиш бағырсаг диггәтлә јохланылыр, гидаланма позулмајыбса (бағырсағы гидаландыран дамарлар пулсасија едир, бағырсағын рәнки дәјишмир), операсијанын икинчи мәрһәләси башлајыр. Икинчи ҹәрраһ бригадасы аралыгда там орта хәтт үзрә, ануса ујғун 2—3 *см* узунлуғунда (гарын бошлуғу истигамәтинә доғру ома сүмүјүнүн өн сәтһинә мүвафиг) кәсик апарыр, сонра күт үсулла вә ја кәсик апармагла кичик чанаг бошлуғуна дахил олур. Ачылмыш каналдан бағырсағын учу 1—1,5 *см*-дән артыг олмаг шәрти илә аралыға чыхарылыр.

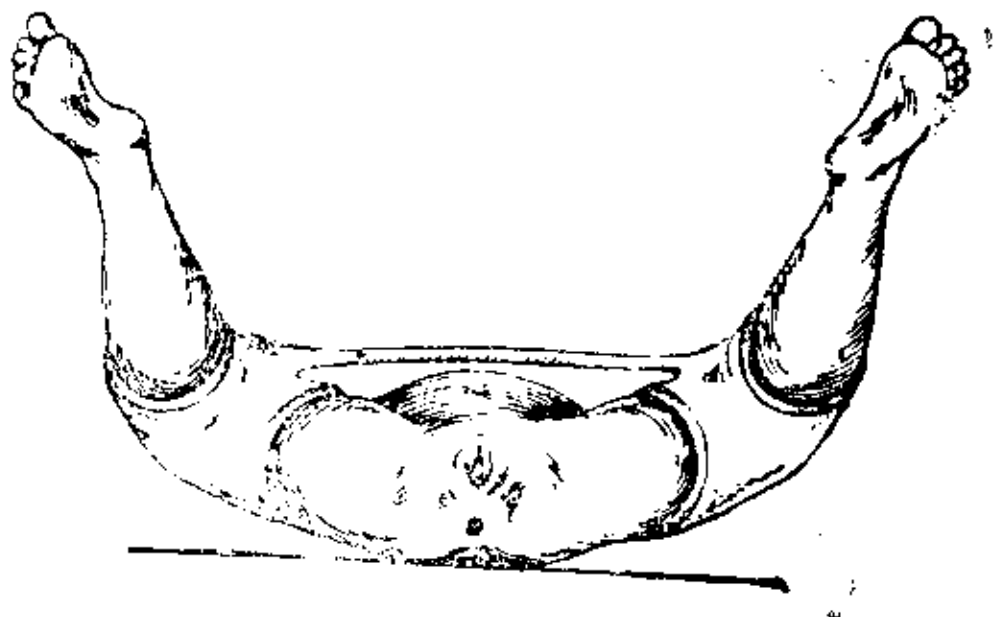

Шәкил 187. Операсијадан сонра јараны тәмиз сахламаг үчүн И. К. Мурашов тәрәфиндән тәклиф едилмиш кипс сарғысы.

Биринчи һәким бригадасы гарын бошлуғунда кәсилмиш париjетал перитон гишасыны ајры-ајры тикишләрлә бәрпа едир. Мүсаригәдә олан кәсији тикдикдән сонра, гарын бошлуғу гат-гат тикиләрәк гапаныр. Икинчи һәким бригадасы исә харичә чыхарылмыш бағырсаг диварыны каналын әтраф әзәлә тохумасына кетгут илә фиксасија етдикдән сонра, артыг галан бағырсағы кәсир. Меконнум харич едилдикдән сонра, бағырсаг дивары аралыг дәриси јарасына ајры-ајры тикишләрлә тикилир.

Операсија гуртардыгдан сонра јараны тәмиз сахламаг үчүн, ушаг архасы үстә узадылыр. Ајаглары араланмыш вәзијјәтдә гарнына доғру чәкиләрәк, јумшаг бинтлә фиксасија едилир.

Бөјүк ушаглара исә И. К. Мурашов тәрәфиндән тәклиф едилмиш кипс сарғысы гојулур (шәкил 187). Операсијадан 2 күн кечдикдән сонра хәстә ушаға јемәк верилир.

Гара чијәрин травматик зәдәләнмәләри.

Ушаглар арасында гара чијәрин гапалы травматик зәдәләнмәләри, бөјүкләрдә олдуғуна нисбәтән, чох тәсадүф едир. Бу да бөјүкләрә нисбәтән ушагларда гара чијәрин башга органлара көрә бөјүк олмасы вә ушагларын зәдәләнмәләрә даһа чох мә'руз галмасы илә изаһ едилир.

Гара чијәрин гапалы (күт) зәдәләнмәләри јыхылма, сыхылма вә вурулма нәтичәсиндә баш верир. Гара чијәрин гапалы зәдәләнмәләри гарын бошлуғунун башга органларына нисбәтән, она көрә чох тәсадүф едир ки, о, бөјүк күтләјә маликдир, аз еластикдир вә мөһкәм фиксасија олундуғундан, јерини дәјишә билмир.

Травманын күчүндән вә истигамәтиндән асылы олараг, гара чијәрдә 3 чүр зәдәләнмәјә раст кәлмәк олур: а) капсулалты паренхима зәдәләнмәси; б) паренхиманын капсул илә бирликдә зәдәләнмәси; в) гара чијәр тохумасы илә өдлүк вә өд ахачагларынын бирликдә зәдәләнмәси.

Клиникасы. Травманын ағырлығындан, гара чијәрин зәдәләнмә дәрәчәсиндән, дахили паренхиматоз ганама вә өдүн ахмасындан асылы олараг, илк әввәл шок әламәтләри вә сонралар исә ону ағырлашдыран дахили ганама әламәтләри башлајыр. Објектив мүајинәдә хәстәнин рәнкинин авазымасы сојуг тәр, гусма, нараһатлыг, гарнын өн диварында, хүсусән сағ габырғаалты наһијәдә кәркинлик (défénce musculaire) мүәјјән едилир. Нәбз тез-тез вурур, долғунлуғу азалыр, ган тәзјиги дүшүр; һемоглобинин динамик мүајинәсиндә, онун фаизинин кетдикчә азалдығы мүәјјән едилир.

Мүаличәси чәрраһи үсулла олмалыдыр. Орта хәтдән вә ја габырға кәнарына мүвафиг кәсик апарылыр. Гара чијәр јарасынын кәнары һамар вә дәрин олмазса, јара кәнарындан 1,5 *см* аралы, кирдә ијнә илә тикиш гојмагла јара тикилир. Дәрин јаралар заманы, тикмәк мүмкүн олмадыгда, ону ајагчыг үзәриндә пијлијин бир сегменти илә тампонада етмәклә Глиссон капсулуна тикирләр. Ганаманы гојулан тикишлә дајандырмаг мүмкүн олмадыгда, ади тәнзиф тампон гојмагла ганама дајандырылыр. Гарын бошлуғу гандан вә өддән тәмизләнилир, антибиотикләр төкүб гат-гат тикилир.

Гара чијәр ехинококкозу.

Ехинококк паразити лентәбәнзәр гурдлар синфинә мәнсуб олуб, өз инкишафында ики дөвр кечирир. Онун инкишафынын биринчи дөвру аралыг саһибинин—инсанын, гарамалын вә гојун-

ларын организминдә баш верир; икинчи дөврү сон саһибинин— итин, пишијин, чаггалын, гурдун организминдә (бағырсағында) кечир. Инсана ехинококк итдән вә пишикдән кечир, беләки, бу һејванлар өз анус наһијәсини јаладыгда, орадан чохлу мигдарда ехинококк јумуртачыгларыны, ушагларла вә бөјүкләрлә тәмасда олдуғу заман, онлара кечирир. Итләрин вә башга һејванларын нәчиси илә ифраз олунан ехинококк јумуртачыглары гурудугдан сонра, башга васитәләрлә дә (гида, тәрәвәз, мејвә, һәтта су) инсанын мә'дә-бағырсаг системинә дүшүр. Сон заманларын мүшаһидәләри көстәрир ки, ехинококк јумуртачыглары һава (аерокен) васитәси илә тәнәффүс системинә, ја да тамлығы позулмуш дәридән дә инсанын бәдәнинә кечә билир.

Һәзм системинә дүшән ехинококк јумуртачыгларынын бир һиссәси мә'дә ширәси туршусунун тә'сириндән мәһв олур, дикәр һиссәси гидаја гарышараг, дефекасија заманы фекал күтлә илә харич олур. Лакин бә'зи јумуртачыглар, мә'дә ширәсинин тә'сири илә габыгларыны әридәрәк ондан хилас олдугдан сонра, өз гырмаглары васитәси илә бағырсағын селикли гишасына бәнд олараг, онун ховларынын спителиси илә ган вә лимфа системинә кечир, гара чијәрин гапы венасы илә гара чијәрә дахил олур.

Ехинококк хәстәлијинин (ехинококкозун) 2 формасы вардыр: а) тәккамералы — буна һидатидоз ехинококк дејилир (Echinococcus hydatidosus); б) чохкамералы (алвеолјар) (Echinococcus alveolaris) вә ја гранулөз ехинококк (Ech. granulosis).

Тәккамералы ехинококк, чохкамералыја нисбәтән, даһа чох тәсадүф едир. Онун паразитләринин узунлуғу 2,5—5,5 *мм*, ени 0,25—0,3 *мм* олуб, бир башчыгдан (бир хортум вә 4 әмзији вар) вә 3—4 буғумдан (проглоттид) тәшкил олунмушдур. Сонунчу буғумун (проглоттид) ичәрисиндә јумуртачыглар (500-ә гәдәр) јерләшмишдир, һәр јумуртачыгын ичәрисиндә онкосфер адланан алтыгармаглы кичик рүшејм инкишаф едир, ехинококк кәздиричисинин (итин, пишијин) бағырсағында о, буғумдан ајрылараг нәчис күтләси илә харичә чыхыр вә мүһитдә јајылыр. Гојун вә гарамал отлајаркән, отларла бирликдә онун јумуртачыглары һејванларын бәдәнинә кечәрәк, орада ехинококк систи әмәлә кәтирир вә һејванын органыны хәстәләндирир. Һејванлар кәсиләркән, онларын хәстә органлары итләрә атылыр вә нәтичәдә итләр хәстәләнир. Сонра итләрдән ехинококк јумуртачыглары харич олур ки, бунлар да инсанлара јајылыр.

Ехинококк паразити гара чијәр тохумасына дүшдүкдән сонра, тәдричлә инкишафа башлајараг систоз дөвр кечирир. Ехинококк систинин дивары бир нечә гатдан тәшкил олунмушдур: 1) харичи гат, фиброз тохумадан тәшкил олмагла паразитин дахил олмасына гаршы организмин чаваб реаксијасындан ибарәтдир, мүдафиә вәзифәсини көрүр; 2) орта вә ја

хитин гиша — буну фиброз тохума илә әлагәләндирән назик бир тәбәгә вардыр, о, фиброз гатдан асанча ајрылыр. Хитин гишасы бишмиш јумурта ағы рәнкиндә олмагла, ики гатдан ибарәтдир: харичи вә дахили гат. Сонунчу назик пәрдәдән ибарәт олмагла мәһсулдар, јә'ни гыз говугчугларыны төрәдән гатдыр. Һесабламалара көрә, һәр гыз говугчуғунун ичәрисиндә 150—200-ә гәдәр сколекс (башчыглар) јерләшир. Говугчуг партладыгда, систин ичәрисиндәки башчыглар (сколексләр) ехинококк мајесинин ичәрисиндә үзүр (шәкил 188). Ич гат өзүндән ехинококк мајеси бурахыр, тәркибиндә кәһрәба туршусу вә хөрәк дузу вардыр.

Бә'зән хитин гишасынын дахили гатындан ајрылан гыз говугчуғундан башчыглар (сколексләр) әмәлә кәлмәдикдә, она сонсуз ехинококк дејилир.

Шәкил 188. Ехинококк систинин ендокен артмасы; 1 — фиброз гиша; 2 — хитин гишасы; 3 — говугчуғун ибтидаи стадијасы; 4 — сколексләр; 5 — гыз говугчуглар; 6 — нәвә говугчуглар (*М. А. Топчубашовдан*).

Клиникасы. Хәстәлик чох тәдричлә вә ағрысыз, температурсуз башладығына көрә, ушагда һеч бир шикајәтә сәбәб олмур. Ехинококк систи гара чијәрин кәнарында јерләшәрсә, бөјүдүкчә сағ габырға алтында еластик шиш әлләниләчәк, гара чијәрин гапысы наһијәсиндә јерләшәрсә, гапы венасы системинә тәзјиг етдикдә, дурғунлуг (ассит), өдлүк вә ја өд ахачаглары системинә тәзјиг етдикдә, сарылыг баш верә биләр. Сист инкишаф етдикчә, тәзјиг нәтичәсиндә паренхиматоз һүчејрәләрин атрофијасы артыр. Ехинококк гара чијәр капуслу наһијәсиндә јерләшәрсә вә диафрагмаја доғру инкишаф едәрсә, перкуссијада көкс бошлуғуна доғру күтлүјүн артмасы, рентгенограмда диафрагманын һүндүрдә дурмасы вә хәстәнин үмуми вәзијјәтинин јахшы олмасы ехинококк хәстәлијинә дәләләт едир. Ехинококк хәстәлијинин гара чијәрдә (онун гүббәсиндә) вә ја сағ ағ чијәрин ашағы пајында јерләшмәсини мүәјјән етмәк үчүн пневмоперитонеум едилмәлидир. Ганын анализи әксәрән еозинофилләрин артмасыны көстәрир.

Дүзкүн диагноз үчүн биоложи реаксија — Катсони (Cazzoni) реаксијасы гојулур: стерил ехинококк мајесиндән назик ијнә васитәси илә саидин өн сәтһиндә дәри ичәрисинә 0,2 *мл* јеридилир. Бир нечә саат кечдикдән сонра дәридә гызарма вә шиш-

кинлик оларса, реаксија мүсбәт һесаб олунур (дахили сенсибилизасија), бу 2—3 күн давам едир. Һәмин реаксија 80—85% һалда диагнозу тәсдиг едир.

Гара чијәр ехинококкозунун ағырлашмалары — систин гарын вә плевра бошлуғуна партламасы нәтичәсиндә хәстәләрдә ағыр вәзијјәт (шок) төрәјә биләр. Бә'зән исә сист иринләјә дә биләр.

Мүаличәси. Мүаличәси чәрраһи үсулла олмалыдыр: 1) **радикал мүаличә** — гара чијәрин бир һиссәсинин сист илә бирликдә резексијасындан ибарәтдир. Бу әмәлијјат, ехинококк систи гара чијәрин кәнарында јерләшдији заман едилир; 2) ехинококкектомија — сист гара чијәрин сәтһиндә јерләшәрсә, о, фиброз капсул илә бирликдә (сист јарылмадан) бүтүнлүјү илә чыхарылыр. Лакин бу үсул да горхулудур, чүнки ири дамарларын вә өд јолларынын зәдәләнмәсинә сәбәб олур;

3) ехинококкотомија — гапалы вә ачыг үсулла едилир: а) гапалы үсул — ехинококк систи јарылыб ачылыр, маједи, гыз говугчуглары вә хитин гишасы тамамилә чыхарылыр. Сонра бошлуғун ичәрисинә 1%-ли формалин мәһлулу төкүләрәк, тупфер васитәси илә онун ич сәтһинә сүртүлүр, бундан сонра мәһлул харич едилир. Тупфер спиртлә исладылараг, систин ич диварына сүртүлүр, бошлуғун ичәриси физиоложи мәһлулда долдурулур, тикишләрлә бағланылыр (Н. Н. Јелански); б) ачыг үсул — ехинококк систи јарылыб ачылдыгдан сонра, онун мајеси, гыз говугчуглар вә хитин гишасы тамамилә чыхарылыр. Сист јарасынын кәнарлары гарын дивары јарасынын кәнарларына тикилир. Онун ичәриси формалин мәһлулу илә силиндикдән сонра, тампонлар гојулур. Бу үсула марсупиализасија дејилир.

Ехинококк систи иринләдикдә дә, бу үсулу тәтбиг едирләр.

Өд јолларынын атрезијасы.

Јени доғулмуш һәр 20000—30000 ушагдан бириндә өд јолларынын анадан кәлмә атрезијасына (тутулмасына) раст кәлмәк олур. Хәстәлик өд јолларынын икинчили битишмәси, облитерасијаја уғрамасы нәтичәсиндә баш верир. Сәбәби һамиләлик дөврүндә кечирилән инфексијалар, механики тәзјиг (шишләр, өд дашлары) вә јахуд илк дөврдә бағлы шәкилдә олан өд ахачағынын канала чеврилмәсинин (реканализасија) кери галмасыдыр.

Ембрионал дөврүн 5—10-чу һәфтәсиндә өд ахачагларынын мајасы гојулур, сонра епител һүчејрәләринин инкишаф етмәсилә о, дәликсиз бәрк чапыға чеврилир, дөл инкишаф етдикчә вакуумлашма һесабына ахачағын ичәриси ачылыр, канала чеврилир (реканализасија).

Өд јолларынын атрезијасыны әсасән 2 һиссәјә: а) өд јолларынын гара чијәрдахили; б) өд јолларынын гара чијәрдән харичдә јерләшән (ductus hepaticus, choledochus) һиссәләринин атрезијасына бөлмәк олар (шәкил 189).

Клиникасы. Гара чијәрдахили өд јолларынын атрезнјасы аз тәсадүф едир, буну чәрраһи үсулла мүаличәси дә чәтиндир. Ән чох (80%) өд јолларынын харичи атрезијасына тәсадүф едилир. Һәр ики формада биринчи вә әсас әламәт сарылығын артмасыдыр. Биринчи күндән баш верән сарылыг күндән-күнә прогрессив сурәтдә инкишаф едиб, ағыз бошлуғу вә көзүн склерасыны да тутур. Ушағын нәҹиси санки чохалыр, пис гохулу вә рәнксиз (ахолик) олур, онун тәркибиндә өд дузлары олмур.

Хәстәлик инкишаф етдикчә, бағырсаглар өзләриндән билирубин бурахмагларына көрә, нәҹис аз да олса, өд үнсүрләри илә гарышыр, өз рәнкини гисмән нормаллашдырыр. Сидијин рәнки түндләшир, кәһрәба рәнкинә чеврилир, бу да билирубинин олмасы илә әлагәдардыр. Әксинә олараг, уробулин вә уробилинокен реаксијалары мәнфи олур, албуминин мигдары артыр.

Ган плазмасында үмуми билирубинин мигдары чохалыр, лејкоситләрин мигдары вә еритроситләрин чөкмәси реаксијасы нормал һалда галыр. Хәстәлијин башланғыч дөврүндә ганын лахталанмасы мүддәти вә протомбин мигдарча дәјишмир (сонракы дөврдә дәјишир).

Бүтүн бунлара бахмајараг, ушағын вәзијјәти 60 күнә гәдәр јахшы олур. О, сүд әмир, бәдәнинин чәкиси артыр сонралар гара чијәрин функсијасы позулур, бөјүјүр, сәтһи һамарлығыны итирир. Хәстәлик илә әлагәдар олараг, далаг да бөјүјүр. 5—6 ајда мүаличә олунмадыгда ушаг тәләф

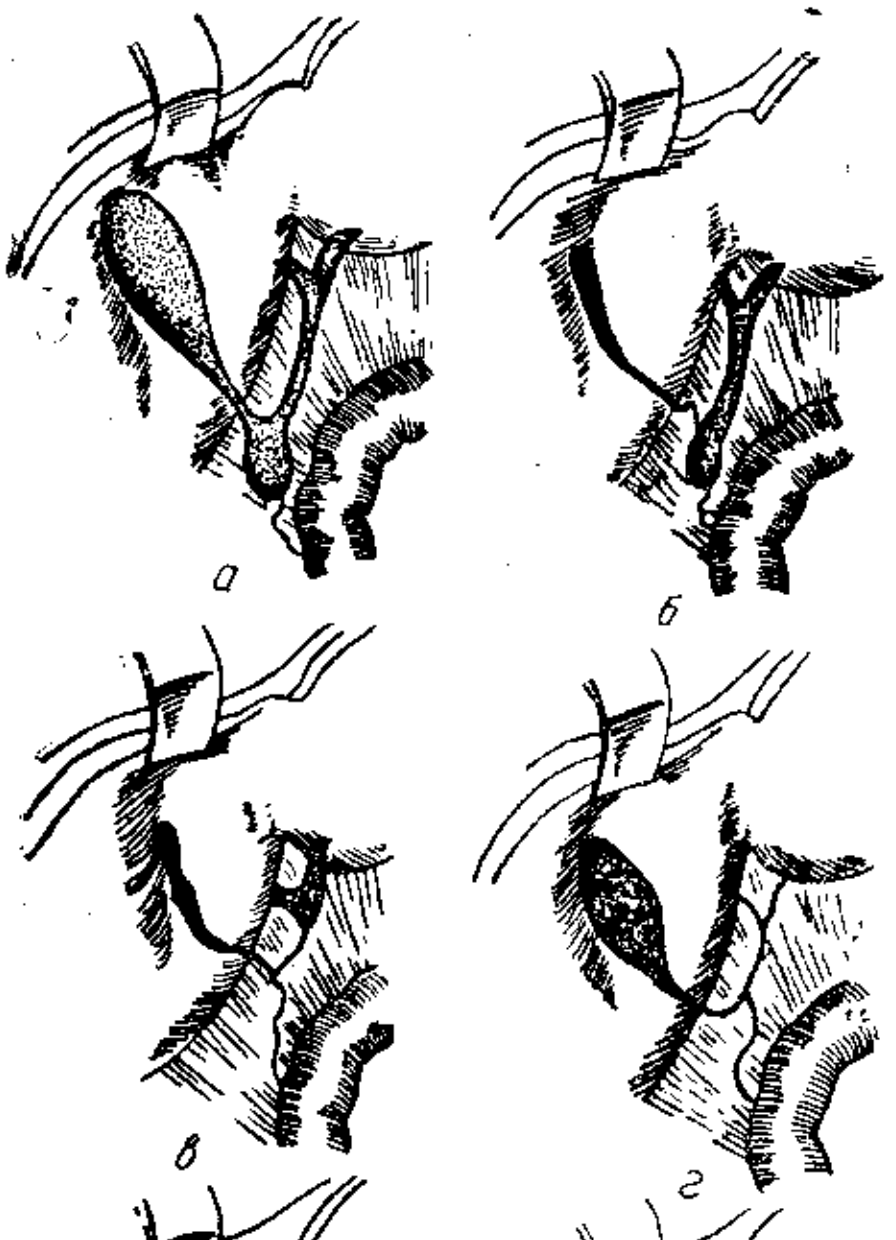

Шәкил 189. Харичи өд ахачагларынын мүхтәлиф наһијәләрдә атрезијасынын схеми (*К. Ә. Баировдан*).

олур. Бу хәстәлији һемолитик сарылыг (Icterus neonatorum) илә гарышдырмаг олар. Лакин нормал инкишаф едән ушагда сарылыг кетдикчә чәкилиб кедир, әксинә, атрезијалар заманы артыр.

Мүаличәси. 4—6-чы һәфтәләр арасында ендотрахеал наркоз вә ја јерли анестезија (sol. novocaini — 0,25%) васитәси илә операсија ичра едилмәлидир.

Операсијанын техникасы атрезијанын нөвүндән асылыдыр. Буна көрә дә, диагноз дүзкүн гојулмасынын бөјүк әһәмијјәти вардыр. Бә'зән операсија масасы үзәриндә диагнозу дүзкүн мүәјјән етмәк үчүн холанкнографијадан (өд ахачагларына кардиотраст јеритдикдән сонра рентгенографија) истифадә едилир.

Үмуми өд ахачагы атрезијасы олдугда, өдлүк илә оникибармаг бағырсаг арасында анастомоз (cholecystoduodenostomia) гојулур.

Бә'зән үмуми өд ахачағынын дистал һиссәси атрезијаја уғрадығы һалда, онун проксимал һиссәси кенәлмиш олур. Бу исә онунла, јә'ни үмуми өд ахачағынын кенәлмиш һиссәси илә оникибармаг бағырсаг арасында анастомоз—холедоходуоденостомија гојулмасыны асанлашдырыр (choledochoduodenostomia (шәкил 190*а*).



Шәкил 190. Кенәлмиш гара чијәр вә үмуми өд ахачагы илә оникибармаг бағырсаг арасында анастомоз гојулмасынын схеми (*М. Гробдан*).

Үмуми өд ахачағынын вә өдлүјүн бирликдә атрезијасы олдугда, гара чијәр өд ахачағы илә оникибармаг бағырсаг арасында анастомоз—һепатикодуоденостомија гојулур (hepaticoduodenostomia). Гара чијәрдән харич өд ахачагларынын вә өдлүјүн там етрезијасы олдугда, назик бағырсагла (онун башлангычындан 20—25 *см* аралы) гара чијәрин сағ пајы дахилиндәки өд ахачагы арасында анастомоз гојулур (шәкил 191).

Бә'зән гара чијәрин сол пајы дахили өд ахачагы илә мә'дә арасында анастомоз гојулур. Операсијаја башламаздан әввәл хәстәләрин һазырланмасынын (ганкөчүрмә, К витамини, глүкоза мәһлулунун вурулмасы) операсијанын мүвәффәгијјәтлә кечмәси үчүн бөјүк әһәмијјәти вардыр. Операсија заманы ган, глүкоза вә физиоложи мәһлул көчүрмәли, антибиотикотерапнја апармалы.

Портал һипертензија.

Гапы венасы (V. porta) системиндә манеә олдугда, ган дөвраны чәтинләшдијинә көрә, ганын тәзјигн јүксәлир ки, буна да портал һипертензија дејилир.

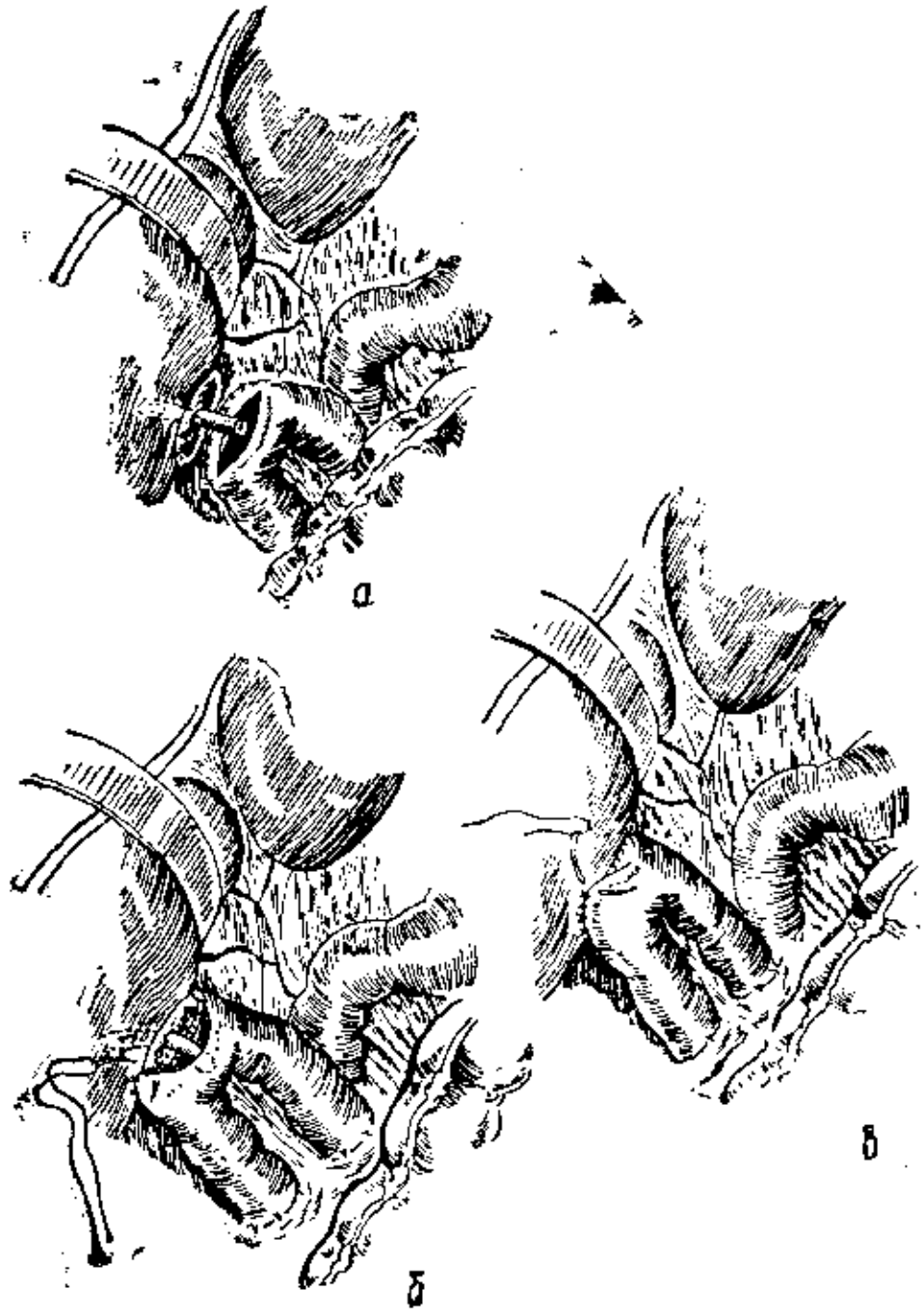

Шәкил 191. Гара чијәрин сағ пајы илә назик бағырсаг арасында гојулан анастомозун схеми *(К. Ә. Баировдан)*.

Манеәнин локализасијасына көрә, портал блокун 2 нөвү ајырд олунур: 1) гара чијәрдахили — интраһепатик; 2) гара чијәрхаричи — екстраһепатик һипертензија.

Гара чијәрдахили портал блок ән чох гара чијәрин атрофик сиррозундан әмәлә кәлир. Ушагларда бу хәстәлик зәһәрләнмәләрдән вә инфексион хәстәләнмәләр нәтичәсиндә баш верир. Инкишаф етмиш гара чијәр сиррозу гара чијәрин дахилиндә ган дөвраны блокуну төрәдир. Бу формада һипертензија ушаглар арасында аз тәсадүф едир. Бу заман гапы венасы системиндә ган тәзјиги 4—5 дәфәдән артыг чохала биләр (нормада гапы венасы системиндә ган тәзјиги 70—100 *мм* су сүтунуна бәрабәрдир).

Гара чијәр харичиндә јерләшән, лакин вена системи илә әлагәдар олан веноз дамарларда манеә олдугда да, портал һипертензија баш верир. Мәсәлән, дамарларын аномал инкишафындан (даралма вә ја клапанларла олмасындан), көбәк сепсисиндән төрәјән тромбофлебитләрдән (А. П. Бијезин), гарын бошлуғунун кәскин илтиһаби просесләриндән, гапы венасы системи илә әлагәдар олан вена дамарларынын тромбозундан (шәкил 192) вә илтиһабы просесләриндән төрәјән чапығларын тә'сириндән әмәлә кәлә биләр. Бә'зән гарын бошлуғу лимфа вәзиләринин иринләмәси, мухтәлиф формалы саламат вә јаман шишләр, гара чијәрин гапысы наһијәсиндә јерләшән ехинококк систи гапы венасына тәзјиг едәрәк, ган дөвраныны чәтинләшдирир вә портал һипертензија төрәдир. Ушаглар ара-

сында екстраһепатик һипертензија, интраһепатик һипертензијаја нисбәтән, даһа чох раст кәлир.

Клиникасы. Веноз портал системдә баш верән дурғунлуг нәтичәсиндә тәдричән әсас вә анастомозлашмыш веналарда, хүсусән мә'дә диварында вә јемәк борусунда веналарын варикоз кенәлмәләри әмәлә кәлмәјә башлајыр. Нәтичәдә гәфләтән ән чох горхулу симптом — јемәк борусу вә ја мә'дә ганамасы баш верир. Симптомсуз инкишаф едән портал һипертензијада бу ән еркән әламәт олмагла (ган гусма, нәчисин гара гатран рәнкиндә олмасы — мелена), хәстәни һәкимә мүрачиәт етмәјә мәчбур едир. Ганама бә'зән профуз шәкилдә олдугда, кәскин ганитирмәдән һәтта өлүм баш верә биләр. Белә ганама дөнә-дөнә тәкрар едә биләр ки, бу да јахшы нәтичә вермир.

Јемәк борусу веналарынин варикоз кенәлмәсини езофагоскопијада көзлә мүәјјән етмәк олур, лакин манипулјасијанын (езофагоскопун јемәк борусуна јеридилмәси) өзү јени ганамаја сәбәб олдуғуна көрә, ондан аз истифадә едилир. Јемәк борусу рентксеноскопија (бариум һоррасы илә) вә ја рентгенографија едилдикдә, дамарларын кенәлмәси һесабына јемәк борусунун узунлуғу бојунча, хүсусән онун ашағы һиссәсиндә долма дефекти мүәјјән едилир.

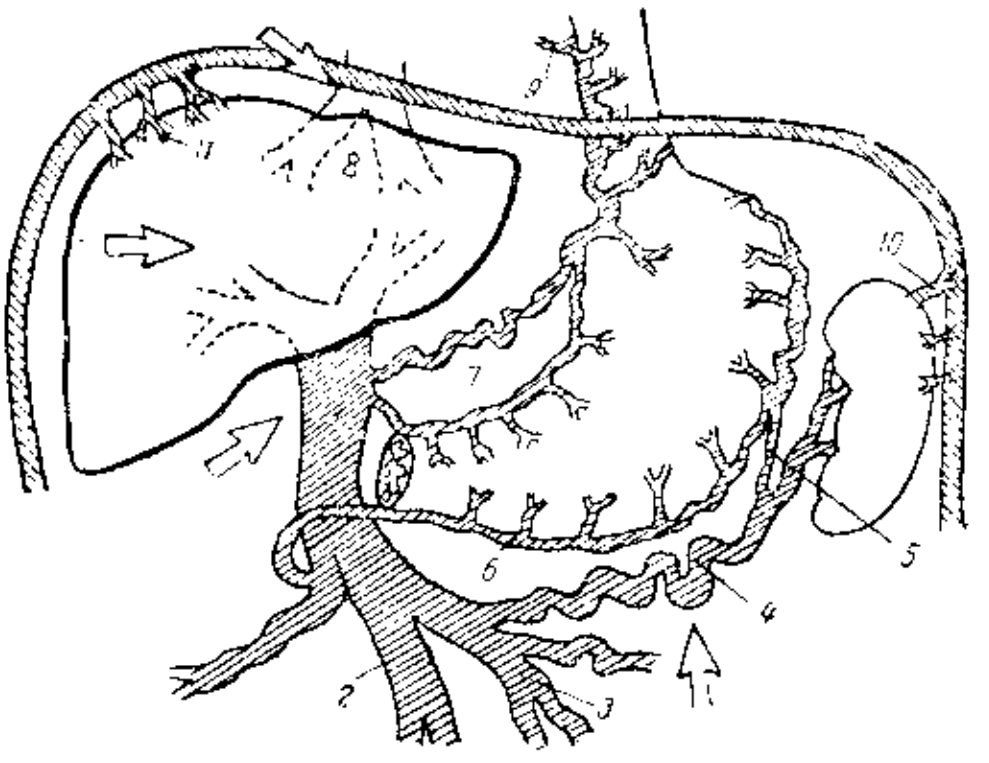

Шәкил 192. Һипертензијаны әмәлә кәтирән вена ахачагларында олан манеәләрин схеми (*М Гробдан*).

Просесин инкишафы илә әлагәдар олараг, далаг бөјүјүр (һиперспленија) вә ганын формалы елементләри дәјишир. Әсас әламәтләрдән бири дә гара чијәр функсијасынын позулмасыдыр. Әкәр портал һипертензија гара чијәрдахили блокундан (сирроз вә с.) төрәмишсә, гара чијәр функсијаларына аид олан Таката — Ара реаксијасы мүсбәт олур. Гара чијәрин антитоксик функсијасы (Квик-Пытел реаксијасы) көстәричиси зәифләјир, билирубин, гәләви фосфатаза мигдарча дәјишир, плазманын зүлал көстәричиләри (албумин, a_1, a_2 β вә γ глобулинләр, албумин глобулин коефисијенти) нормаја нисбәтән дәјишилмиш олур. Әксинә, гара чијәрдән харич һипертензијада јухарыдакы көстәричиләрдә бир дәјишиклик олмур. Мүаличә нөгтеји-нәзәринчә белә диференсиал диагнозун бөјүк әһәмијјәти вардыр.

Тромбозу вә дамар даралмасындан (гара чијәрдән кәнар)

төрәјән һипертензијаны мүәјјән етмәк үчүн спленопортографијадан истифадә едилир. Бу мәгсәдлә 9-чу габырға арасында сол орта голтуг хәтти үзрә далағы пунксија едәрәк, 30 *мл* 70%-ли кардиотраст јеридилир вә һәр 1—2 саниједән бир 10—12 әдәд (серијалар үзрә) шәкил чәкилмәлидир. Мүајинәдән әввәл хәстәнин јода олан һәссаслығы мүәјјән едилмәлидир, әкс һалда јодла зәһәрләнмә әламәтләри баш верә биләр. Алынан ренткен шәкилләриндә мә'дә вә мүсаригәнин коллатерал веналарынын кенәлмәси илә бәрабәр, дамарын долма дефекти көрүнүр (дамарларын дараламасыны вә ја тромбозуну көстәрир).

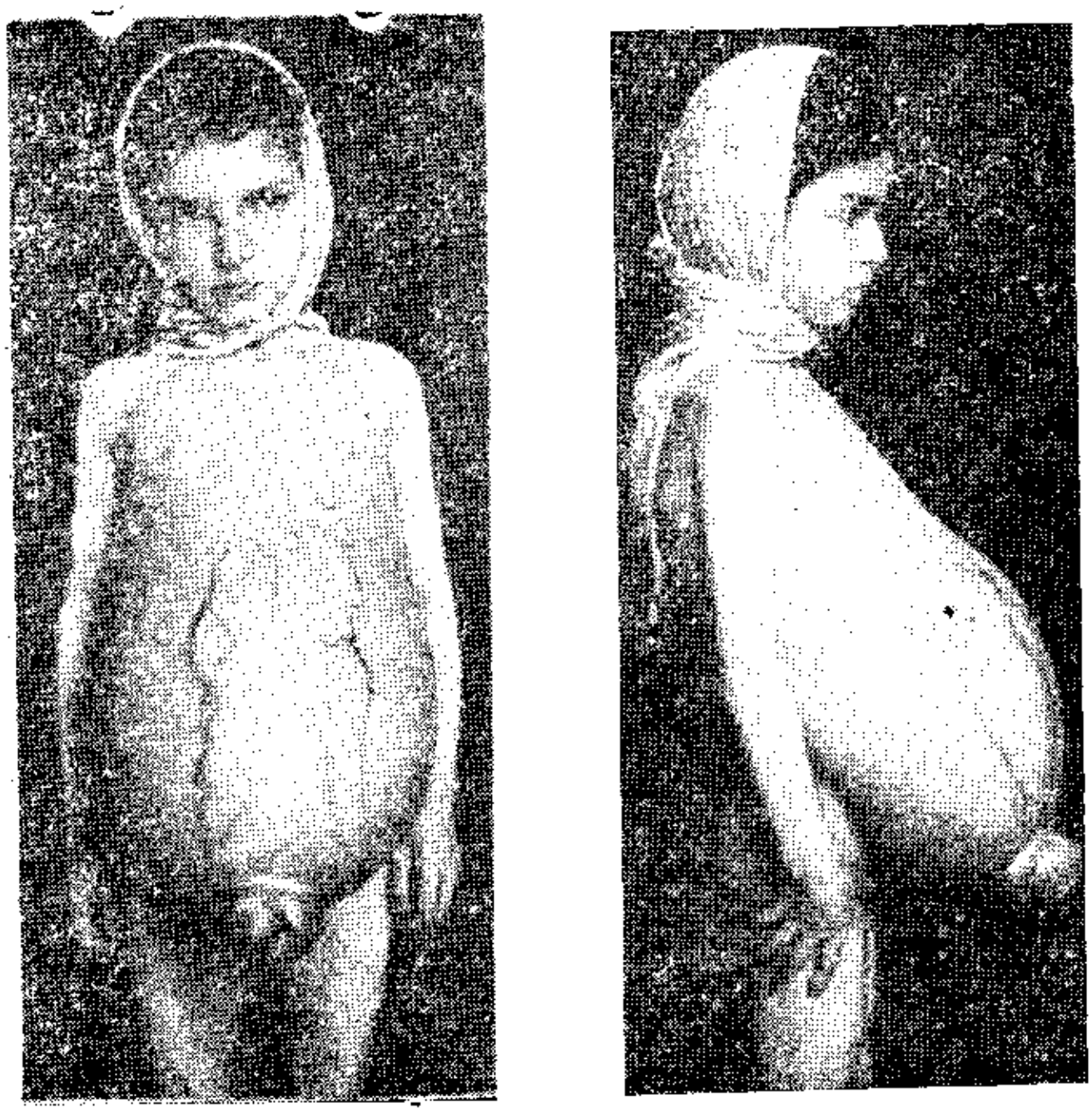

Шәкил 193, 193 *а*. Портал һипертензијада гарын бошлуғунун өн дивары веналарынын компенсатор кенәлмәси (*өз мүшаһидәмиз*).

Сирроз нәтичәсиндә төрәјән портал һипертензијада ассит вә гарнын өн диварында дәриалты веналарын кенәлмәси баш верир. Асситин әмәлә кәлмәсиндә зүлал вә дуз мүбадиләсинин позулмасындан әлавә, дамар диварынын нүфузетдирмә габилијјәтинин дәјишмәсинин дә ролу вардыр. Гара чијәри пунксија етдикдә, пунктатын микроскопик мүајинәси дә гара чијәр сиррозуну тәсдиг едир.

Гарнын өн диварында дәриалты веналарын кенәлмәсинин (caput medusae) сәбәби, портал һипертензија заманы ганын бир һиссәсинин коллатераллар васитәси илә гара чијәрдән кечмәдән,

билаваситә ашағы вә јухары бош веналара ахыб кетмәси илә изаһ едилмәлидир. Коллатералларын јаранмасы организмдә мүәјјән дәрәчәдә компенсатор амил вәзифәсини көрүр вә хәстәләрин өмрүнү узадыр. Ганама нәтичәсиндә хәстәдә икинчили анемија, лејкопенија вә тромбоситопенија эмәлә кәлир. Белә хәстәләр зәифләјир, арыглајыр, дәри, дәриалты пиј гаты назикләшир. Ассит заманы гарын салланыр, һәчми бөјүјүр, өн диварында кенәлмиш долғун веналар көрүнүр (шәкил 193, 193*а*).

Мүаличәси. Ән чәтин чәһәт јемәк борусу вә мә'дәдән профуз ганамаларын гаршысынын алынмасыдыр. Бунун үчүн сакитлик, ганын лахталанмасыны артыран дәрманлар (К витамини, 5%-ли Sol, calcii chlorati) тә'јин едилир, сонра ушағын бурун дешијиндән јемәк борусу вә мә'дәси ичәрисинә проф. М. Топчубашов вә проф. Ә. Әлијев тәрәфиндән конструксија едилмиш резин зонд кечирилир (шәкил 194, 194*а*). Зондун

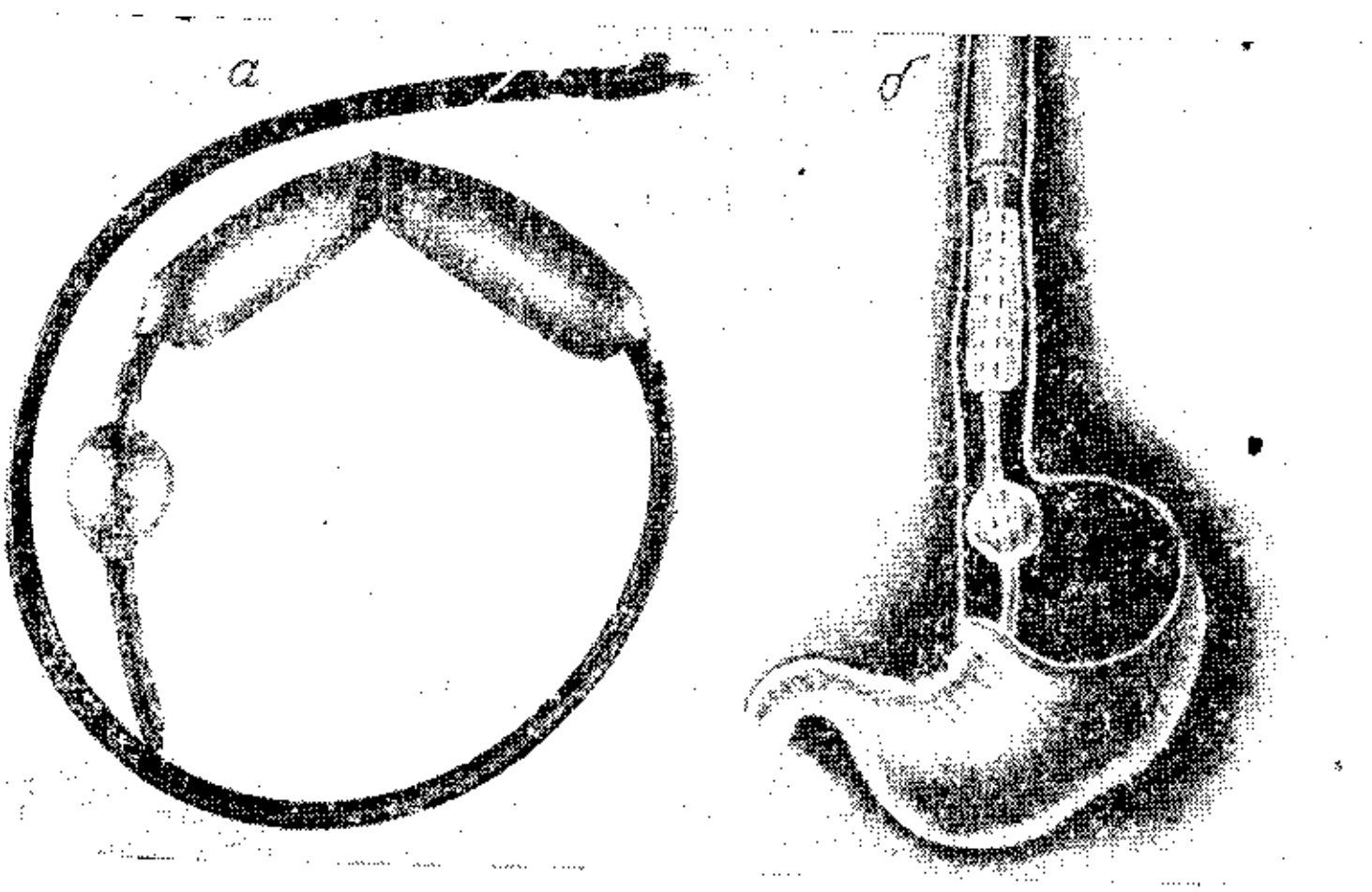

Шәкил 194 *а, б.* Јемәк борусунун варикоз кенәлмиш веналарындан ганамалары дајандырмаг үчүн М. Топчубашов илә Ә. Әлијевин универсал зонду: *а* — зондун үмуми көрүнүшү; *б* — хәстәдә һәмин зондун јемәк борусу вә кардиал баллонларынын вәзијјәти.

диаметри 9 *мм*, узунлуғу 96 *см*-дир. Зонда 2 баллон (мә'дә вә јемәк борусу үчүн баллонлар) јапышдырылмышдыр. Зондун ичәриси илә 2 бору кедәрәк бири мә'дә, нкинчиси јемәк борусу баллонуна ачылыр. Зонд габагча јағландыгдан сонра јемәк борусуна кечирилир вә баллонлара һава вурулур. Мә'дә баллонуна 220—250 *см*³, јемәк борусу баллонуна 100—150 *см*³ һава долдурулдугда ганајан саһәјә механики тәзјиг едилир; бунунла да јемәк борусунун ашағы һиссәсиндә вә мә'дәнин јемәк борусу һиссәсиндә ганама дајандырылыр (шәкил 194*а*).

Зонд јемәк борусундан ганама кәсиләнә гәдәр, бә'зән арада 2—3 күн галдыгдан сонра чыхарылыр. Ушаг зондун ичәрисиндән кечән үчүнчү енли бору васитәси илә гидаландырылыр.

Портал һипертензија нәтичәсиндә спленомегалија оларса, спленектомија етмәклә портал системдә ган тәзјиги ашағы салыныр, мүвәггәти јахшылашма баш верир.

Гара чијәрдахили портал һипертензија олдугда, гапы венасы илә ашағы бош вена арасында вено-веноз анастомоз (Н. В. Екк үсулу үзрә портаковал анастомоз, 1877) гојмагла, гапы венасы системиндә олан ганы ашағы бош вена системинә ахытмаг олар. Анастомозлары јан-јана (Side-to-side) вә ја учјана (end-to-side) гојмагла гапы венасы илә ашағы бош вена бирләшдирилир.

Портал һипертензија хәстәлијинин прогнозу јахшы дејилдир. Буна көрә дә бир нечә чүр паллиатив операсија тәклиф едилмишдир (Талма операсијасы, оментоорганопексија вә с.).

Далағын травматик зәдәләнмәләри.

Далағын травматик зәдәләнмәләри ушаглар арасында аз тәсадүф едир, бу да онун габырға гөвсү алтында јерләшмәси илә изаһ олунур. Буна бахмајараг, сол габырға гөвсү наһијәсинә тә'сир едән күчлү травмалар нәтичәсиндә далаг зәдәләнә биләр. Онун јыртылмасы механизминә кәлинчә бу 2 чүр олур: а) јалан габырғалара тәтбиг едилмиш гүввәнин тә'сири илә о әјиләрәк далағы бел наһијәсинә сыхыб јыртыр; б) өндән вә сол тәрәфдән далаг саһәсинә едилән гүввәтли тә'сири нәтичәсиндә далаг зәдәләнир.

Далағын зәдәләнмәси 2 чүр олур: 1) далағын бирмоментли јыртылмасы — бу вахт далаг капсулу вә паренхимасы ејни вахтда зәдәләнир; 2) далағын икимоментли јыртылмасы — бу вахт әввәлчә (билаваситә травманын тә'сири илә) далаг паренхимасы зәдәләнир, капсул исә саламат галыр, ганама нәтичәсиндә субкапсулјар һематома әмәлә кәлир вә о, кетдикчә бөјүјәрәк далағын капсулуну јыртыр вә дахили ганама төрәјир. Далағын јыртылмасы башга органларын зәдәләнмәси илә јанашы олдугда (бөјрәк, бағырсаглар, перитонархасы гансызма) хәстәләрдә чох вахт шок әмәлә кәлир.

Клиникасы. Хәстәләр сол габырғаалты наһијәдә кәскин ағры һисс едирләр; бә'зән ағры сол чијнә иррадиасија едир. бу да диафрагма сиңиринин гычыгланмасы илә изаһ олунур. Далағын бирмоментли јыртылмасы заманы хәстәдә дахили ганама әламәтләри—рәнкин авазымасы, сојуг тәр, үмуми вәзијјәтин писләшмәси, нәбзин сүр'әтләнмәси вә сапвары олмасы, гарнын өн дивары әзәләләринин кәркинләшмәси, перкусијада — гарнын сол тәрәфиндә ганын топланмасы нәтичәсиндә күтлүк мүәјјән едилир. Дүз бағырсағын бармагла мүајинәси

заманы перитон гишасынын салланмасы вә флүктуасија мүәјјән едилир.

Далаг икимоментли јыртылдыгда, билаваситә травмадан сонра хәстәнин һалы орта ағырлыгда олур, дахили ганама әламәтләри олмур. Лакин бир нечә күн кечдикдән сонра, көзләнилмәдән далаг капсулу јыртылдыгда, дахили ганама әламәтләри ашкара чыхыр.

Мүаличәси. Дахили ганама әламәтләри мүәјјән едилән кими дәрһал сол параректал кәсик апармагла гарын бошлуғу ачылыр. Далағын бөјүк зәдәләнмәләри вә гопмасы һалларында онун дамарлары бағланыр, далаг-диафрагма бағы вә гыса мә'дә-далаг бағлары кәсилдикдән сонра, далаг чыхарылыр. Гарын бошлуғу гандан тәмизләнир вә антибиотикләрин мәһлулу төкүләрәк тикилир. Далағын зәдәләнмәси кичик вә сәтһи олдугда, она тикиш гојулур вә ганама дајандырылыр. Хәстәләр чох ган итирдикдә, онлара ган көчүрүлүр.

Верлһоф хәстәлији (ессенсиал тромбоситопенија).

Периферик ганда тромбоситләрин азалмасы лахталанманын биринчи фазасынын позулмасына сәбәб олур, нәтичәдә ушагда ганамаја вә гансызмаја мејллик артыр. Күман едилир ки, хәстәлијин патокенезиндә сүмүјүн тромбоситләр јаратма функсијасынын позулмасы рол ојнајыр.

Клиникасы. Бәдәндә полиморф петехиал формада кичик гансызмалар шәклиндә сәпкиләр мүәјјән едилир, бунлар кетдикчә бөјүјәрәк бојнун дәриалты ганчырларына, бурун, мә'дә-бағырсаг, јахуд ушаглыг ганамаларына сәбәб олур. Ганчырлар вә ја дәриалты гансызмалар үздә, әлләрдә, будун вә ја балдырын сәтһләриндә, бә'зән бејин вә бөјрәкүстү вәзиләрдә мүшаһидә олунур; нәтичәдә ушагда кәскин анемија әламәтләри әмәлә кәлир.

Ганын мүајинәсиндә тромбоситопенијанын, ганама дөврүнүн узанмасы вә лахталанмасынын башланма дөврүнүн кечикмәси мүәјјән едилир, илијин мүајинәсиндә мегакариоситләрин јетишмәмәси функсијасынын там бәрпа олмамасы мүәјјән едилир. Далағын бөјүмәсинә бахмајараг, онун һәмин хәстәликдә иштирак етмәси мүәјјән едилмишдир.

Мүаличәси консерватив вә чәррһи јолларла едилмәлидир. Консерватив мүаличә хәстәлијин башланғычында апарылмалыдыр. Бу заман ган көчүрүлүр (хүсусән еритроситләр, тромбоситләр), витаминләр, глүкокортикоидләр тә'јин едилир. 3—4 ај мүддәтиндә мүаличә тә'сирли олмазса, јә'ни ганама давам едәрсә, чәррһи мүаличә тә'јин олунмалыдыр. Операсија исә спленектомија ичра едилмәсиндән ибарәтдир. Операсијадан сонра ганама вә ја һеморрагик диатез дәрһал јох олур (С. Д. Терновски, Ә. Әлијев).

Далағын башга чәрраһи хәстәликләри.

Ушағлар арасында далағын башга чәрраһи хәстәләнмәләринә аз тәсадүф едилир. Бунларын сырасына далағын тромбофлебити, абсеси, систи, шиши вә нәһајәт, Банти синдрому кими хәстәликләр аиддир. Бу хәстәликләр мүәјјән едилдикдә, далағын чәрраһи јолла чыхарылмасы тәтбиг олунмалыдыр.

Иринли перитонит.

Перитон гишасы бөјүк (17000 $мм^2$) саһәјә малик олараг, гарын бошлуғунун дахили диварыны өртдүкдән сонра (париетал сәфһә) гарын бошлуғу органларыны да өртүр (висцерал сәфһә). Онун сәтһи һамар мезотел һүчејрәләри илә өртүлү олмагла, назик бирләшдиричи тохумадан тәшкил олунмушдур.

Перитон гишасы дамар вә синирләр илә јахшы тәчһиз олундуғундан, даима маје ифраз едәрәк висцерал органларын бир-биринә сүртүнмәсинә мане олуб, онларын сүрүшкәнлијини тә'мин едир вә мә'дә-бағырсагларын перисталик һәрәкәтләрини асанлашдырыр. Перитон гишасынын бөјүк сорма габилијјәти дә вардыр, белә ки, бир саат әрзиндә бәдәнин үмуми чәкисинин 5—8%-нә мүвафиг маје сора билир. Перитон гишасынын сорма функсијасы лимфа вә ган дамарлары васитәси илә олмагла, онун јухары һиссәсиндә ашағыја нисбәтән даһа сүр'әтлә кедир. Перитон гишасынын ифраз етдији маје микроблары мәһв етмәк вә онларын токсинләринин тә'сирини азалтмаг габилијјәтинә маликдир. Мајенин тәркибиндә олан фибрин перитонун илтиһабы заманы даһа чох артыр, сероз гишанын јапышмасыны тәшкил едир ки, нәтичәдә иринли илтиһаб мәнбәји әтраф сағлам тохумадан әлагәсини кәсир вә просес мәһдудлашыр. Бу биоложи мүдафиә амили кәскин аппендиситләрдә вә башга гарын органларынын илтиһаби хәстәликләриндә даһа күчлү олур. Перитон гишасынын сорма габилијјәтинин јүксәк олмасы перитонун илтиһаби хәстәлијиндә организмин интоксикасијасына сәбәб олур; дикәр тәрәфдән, сорулма заманы гарын бошлуғуна дахил олан микробларын вә онларын токсинләринин чох һиссәси орадан харич олур.

Перитонитләр, онларын әмәлә кәлмәсиндә микробларын иштиракына көрә 2 јерә бөлүнүр: а) асептик перитонитләр (перитон гишасынын травмадан гычыгланмасы — операсија заманы, кимјәви гычыгланмадан, ган, сидик, өдүн тә'сириндән), б) септик перитонитләр — микробларын иштиракы нәтичәсиндә баш верир. Перитонитләр гарын бошлуғу органларынын хәстәликләриндән асылы олараг, әмәлә кәлмәсинә көрә 2 формаја бөлүнүр: илкин (гарын бошлуғу органлары хәстәләнмәдән перитонит баш верир), бә'зән буна криптокен, идиопатик вә ја ессенсиал перитонитләр дә дејилир, чүнки инфексија мәнбәји бәлли олмадан инкишаф едир. Икинчили перитонитләр — гарын бошлуғу органлары зәдәләндикдә (травматик) вә патоложи просесә уғрадыгда (аппендиситләр, инвакинасија вә с.) баш верир. Јени доғулмуш ушагларда исә перитонитләр көбәк сепсиси вә ја билаваситә көбәк дамарларында әмәлә кәлән иринләмәләр (флебитләр) нәтичәсиндә микробларын гарын бошлуғуна кечмәси сајәсиндә төрәјир. Ушаг чәрраһлығы практикасында илкин перитонитләрә аз тәсадүф олунур, әксинә, икинчили перитонитләрә исә даһа чох тәсадүф едилир.

Перитонитләрин инкишафы перитон бошлуғуна дахил олан микробларын мигдарындан вә вирулентлијиндән, нөвүндән вә организмин мүгавимәтиндән асылыдыр, чүнки перитон бошлуғуна дүшән һәр чүр микроб перитонит төрәдә билмир. Перитон бошлуғуна микроблар харичдән (јараланмаларда), дахили органларын (мә'дә-бағырсаг системи) зәдәләнмәләри вә илтиһаблашмыш органларын дешилмәси нәтичәсиндә баш верир.

Патоложи анатомијасы вә патокенезинә кәлдикдә, микробларын гарын бошлуғуна дүшмәси илә перитон илтиһаблашыр, шишир, һиперемијалашыр, нәтичәдә перитон гырмызымтраг рәнк алыр вә ја тутгунлашыр, һамарлығыны итирир. Кенәлмиш капиллјарлардан вә лимфа дамарларындан гарын бошлуғуна илтиһаби ексудат сүзүлүр, бунун тәркибиндә исә чохлу фибрин вардыр ки, бу да бағырсаг илкәкләрини вә пијлији јапышдырмагла илтиһаб просесини мәһдудлашдырыр. Организмин мүгавимәти азалдыгда вә микроблар вирулент олдугда, просес јајылмаға мејлли олур. Илтиһаб процесси перитонун синир учларыны гычыгландырдығына көрә, хәстә кәскин ағрыдан шикајәтләнир; сонракы дөврдә синир учларынын парези вә ја ифличи баш верир, бу да хәстәдә бағырсағын перисталтикасынын тамамилә кәсилмәсинә сәбәб олур. Метеоризм бағырсагда олан микробларын вирулентлијини артырыр, онларын токсинләринин, хүсусилә һистаминин бағырсаг диварындан кечәрәк гарын бошлуғуна дүшмәсинә шәраит јарадыр. Бу да хәстәлијин кедишини о гәдәр ағырлашдырыр ки, динамики бағырсаг тутулмасына сәбәб олур.

Кәскин перитонит заманы организм чохлу маје итирдијинә көрә су, дуз вә зүлал мүбадиләси позулур, бу да паренхиматоз органларын функсијасыны (хүсусән антитоксик функсијасыны) позур, үмуми ган дөвранында токсик маддәләрин мигдары артыр. Ганын дуру һиссәсинин азалмасы онун гатылашмасына сәбәб олур; үрәк-гандамар системиндә функсионал позғунлуглар төрәјир. Бејин тохумасы лазыми гида алмадыгда өлүм тәһлүкәси јараныр.

Клиник кедишләринә көрә, перитонитләр к ә с к и н вә х р о н и к и, просесин јајылмасына көрә ј е р л и (мәһдуд) вә ја ү м у м и (диффуз) олур. Бә'зи алимләр (С. А. Мә'сумов, Н. Н. Самарин) кәскин перитонитләрин јајылмасыны нәзәрә алараг, онлары 3 група: а) јерли (мәһдуд); б) диффуз; в) үмуми (кенерализә етмиш) перитонитләрә бөлүрләр. Һәмин алимләрин фикринчә, диффуз перитонит илә үмуми перитонитләрин нәинки клиник кедишләриндә, һәтта патоложи анатомијасында фәрг вардыр.

Кәскин јајылмыш перитонитин клиникасы. Онун клиник кедишини схематик олараг 3 дөврә бөлмәк олар:

1. Х ә с т ә л и ј и н б а ш л а н ғ ы ч д ө в р ү — бу дөврүн әламәтләри перитонити төрәдән сәбәбдән асылыдыр. Әкәр мә'дә хорасынын дешилмәси (К. Ә. Баиров) вә мә'дә-бағырсаг систе-

минин травмадан дешилмәси варса, хәстәдә дәрһал кәскин диффуз перитонит әламәтләри башлајыр. Кәскин аппендиситдән, боғулмуш дәбәликдән вә инвакинасијадан баш верән перитонитин әламәтләри тәдричлә башланыр: әввәлчә јерли, диффуз вә нәһајәт, умуми перитонит төрәјир. Ағры бирдән вә кәскин шәкилдә баш верир, бә'зән шока да сәбәб ола биләр. Хәстәнин вәзијјәти кетдикчә ағырлашыр, ағры әввәлләр мәһдуд, сонралар исә јајылмыш олур; кичик ушаглар нараһат олур вә јемәкдән имтина едирләр. Рәнкләри авазыјыр, дөнә-дөнә гусма олур, температур 39—40°-јә чатыр, хәстәнин тәнәффүсү сәтһиләшир, сүр'әтләнир, гарын әзәләләри тәнәффүсдә иштирак етмир. Хәстәдә гарын әзәләләринин (мәһдуд, сонрадан јајылмыш) кәркинлији башлајыр. Ушаг архасы үстә вә ајаглары бүкүлү һалда һәрәкәтсиз узаныр. Бағырсагларын перисталтик күјү зәифләјир, газын чыхмасы вә дефекасија акты позулур.

2. Токсемија вә јахәстәлијин әламәтләринин там тәзаһүр дөврү. Бу дөврдә хәстә ушагларын көзләри чухура дүшүр, бурну сивриләшир, үз сүмүкләринин чыхынтылары ајдын көрүнүр, үзләри әзабылы вә ваһимәли олур (facies Hippocratica). Ағры даими олур вә бүтүн гарын бошлуғуну тутур, әлләдикдә (тахта сәртлијиндә) әзәлә кәркинлији мүәјјән еднлир. Шоткин — Блумберг симптому биринчи дөврдә зәиф шәкилдә мүәјјән едилирсә, икинчи дөврдә там кәскинлији илә мүәјјән едилир. Үрәк тонлары тутгунлашмыш вә зәиф олур, нәбз сүр'әтләниб, дәгигәдә 130—150 олур. Гусма артыр, мә'дә-бағырсаг перисталтикасы јох олур. сидијин мигдары азалыр. Ганын анализи — лејкоситоз (15.000—30.000), нејтрофилләрин сола тәмајүллүјүнү ашкара чыхарыр. Хәстәни сојуг тәр басыр, шүуру исә ајдын олур.

3. Терминал дөвр. Хәстәнин вәзијјәти чох ағыр олур, рәнки боғулмуш кими вә сианотик көрүнүр, бәдән температуру дүшүр, дил әрпли вә тамамилә гуру олур. Нәбз күчлә мүәјјән едилир, сајмаг чәтин олур. Бә'зән хәстәләрин гусунтусунда назик бағырсаг мөһтәвијјаты көрүнүр. Хәстә ушагларда ојанма һалы (дуруб кәзмәк вә отурмаг истәдикләрини билдирирләр), һәтта ејфорија мүшаһидә едилир. Хәстәнин бармагларынын сојумасы, рәнкинин көјәрмәси көзә чарпыр. Ареактив дөврдә әзәлә кәркинлији дә итир.

Диференсиал диагностика бу һалы боғулмуш дәбәлик, бағырсаг тутулмасы, плевропневмонија, нефро-уретеролитиаз хәстәликләриндән ајырмаг мәгсәдини күдүр. Диағнозун гојулушу биринчи дөврдә гисмән чәтин, икинчи вә үчүнчү дөврләрдә исә асан олур. Лакин кечикмиш диагнозун ғојулмасынын практик әһәмијјәти аздыр.

Диференсиал диагностикада рентгеноложи мүајинәнин әһәмијјәти вардыр. Рентгеноложи мүајинәдә бағырсагларын парези, онун ғазла долмасы вә Клојбер касачығлары мүәјјән олунур. Бош органларын дешилмәси нәтичәсиндә перитонит

баш версә, гара чијәрлә диафрагма арасында һава гаты көрүнүр — буна пневмоперитонеум дејилир (шәкил 195).

Бә'зән хәстәханаја кәтириләнә гәдәр перитонити олан ушаглара о гәдәр антибиотикләр тә'јин едирләр ки, хәстәлијин клиник кедиши дәјишир. Хәстә ушагда кәскин иринли перитонитин олмасына бахмајараг, температур субфебрил, ағрынын интенсивлији зәиф олур вә әзәлә кәркинлији чәтин мүәјјән едилир. Әсас әламәт олан Шоткин—Блүмберг симптому да зәиф шәкилдә тәзаһүр едир. Бүтүн бу симптомларын чәтинликлә мүәјјән едилмәсинә бахмајараг, хәстә ушағын вәзијјәти ағыр олараг галыр. Буна көрә дә, перитонитә шүбһә олан кими, ушағы дәрһал чәрраһи шө'бәјә көндәрмәк лазымдыр.

Мүаличәси комплекс: чәрраһи вә консерватив үсулла олмалыдыр. Чәрраһи үсулдан мәгсәд хәстәлији төрәдән амили (аппендисити, дешилмәни, зәдәләнмәни, ирин очағыны) арадан галдырмаг, перитон бошлуғунда олан јад чисимләри (гида маддәләрини, нәҹис күтләси, ган вә ирини) тәмизләмәкдән ибарәтдир. Чәрраһи әмәлијјата башламаздан әввәл, хәстәнин јашына вә вәзијјәтинә уjғун олан наркоз сечмәк лазымдыр. Ән јахшысы ендотрахеал наркоздур (дитилин, листенон вурдугдан сонра). Сонра хәстәнин јашына мүвафиг плазма, ган, полиглүкин, дәриалтына 5%-ли глүкоза мәһлулу вурмагла, операсијанын јахшы кечмәси тә'мин едилир.

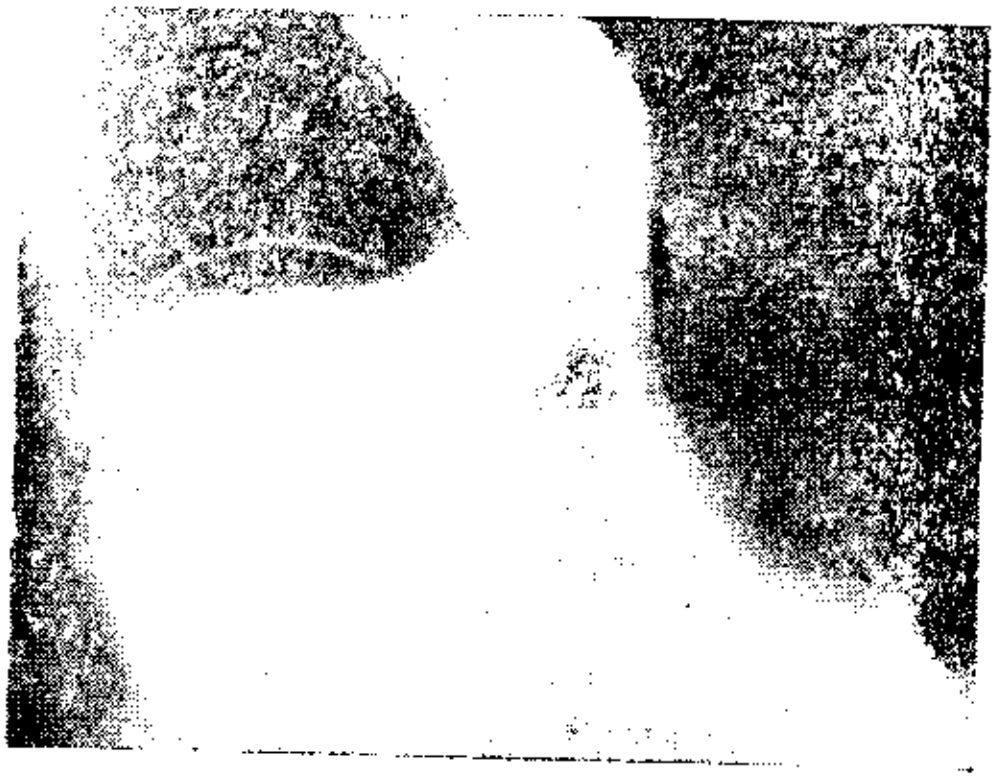

Шәкил 195. Гарынын бош органларынын зәдәләнмәси нәтичәсиндә һаванын гара чијәрлә диафрагма арасына топланмасыны көстәрән рентгенограм (өз мүшаһидәмиз).

Кәсик илтиһаб мәнбәјинә мүвафиг олараг апарылыр, гарын бошлуғу ачылыр (лапаротомија). Перитонитин сәбәби—јени доғулмуш ушагларда көбәк сепсиси оларса, гарын бошлуғунда олан иринли сероз маје (бағырсагларда јапышма әламәти јохдурса) гурудулур. Мүсаригәјә антибиотикләр илә новокаин мәһлулу јеридилир. Гарын бошлуғуна назик резин дренаж борусу салмагла, тикиш гојулур вә бағланылыр.

Микробларын һансы антибиотикә гаршы һәссас олдуғуну нәзәрә алараг, бундан гарын бошлуғуна төкүлүр вә дәри алтына вурулур. Иринли перитонит бош органларын зәдәләнмәсиндән вә ја хәстәлијиндән (дешилмәсиндән) баш вермишсә, гарын бошлуғунда олан маје сорулдугдан сонра, дешилмиш саһә ики гат тикишлә бағланыр. Гарын бошлуғу органлары илыг физиоложи мәһлулла (дәсмалла) исладылыр. Мүсаригәјә антибио-

тикләр илә (0,5%) новокаин вурулур; сонра гарын бошлуғунун мүвафиг һиссәсинә резин дренаж гојмагла, гарын јарасы тикилир. Лапаротомија заманы микробларын антибиотикләрә гаршы һәссаслығыны мүәјјән етмәкдән өтрү ирин көтүрүлмәли, сонра гарын бошлуғуна мүвафиг антибиотик јеридилмәлидир. Перитонит кәскин аппендиситдән әмәлә кәлибсә, она мүвафиг мүаличә лазымдыр (кәскин аппендиситә бах). Кәскин јајылмыш перитонитләрдә бә'зән гарын бошлуғуна тампон гојмаг зәрурәти (дешилмиш органын там тикилмәси мүмкүн олмадыгда, гангреноз просесләр олдугда, паренхиматоз органларын ганамаларында) мејдана кәлир.

Кәскин перитонит заманы операсијадан сонракы дөврдә бағырсаг атонијасы илә мүбаризә етмәк үчүн дәри алтына (јаша көрә) 0,05% прозерин, вена дахилинә һипертоник мәһлул (5—10%-ли sol. Natrii chlorati) вурмалы. Атонијаны арадан галдырмаг үчүн, ган вә плазма көчүрмәли. Мә'дәнин мөһтәвијјатынын зондла чыхарылмасы вә јујулмасы, үрәк дәрманлары, паранефрал блокада (һәр ики тәрәфдән), һипертоник мәһлул илә вә ја сифон ималәсинин тә'јин едилмәси мүсбәт нәтичә верир. Перитонитләр заманы зүлал, дуз, витамин мүбадиләси позулдуғуна көрә хәстәләрә зүлал вә ја ганы әвәзедичи препаратлар (полиглүкин, декстран, һидролизин), калиум, натриум дузлары мәһлулу көчүрмәк лазымдыр. Су вә дуз мүбадиләсини низама салмаг үчүн физиоложи мәһлул, глүкозанын 5%-ли мәһлулу јаша мүвафиг олараг, дамчы үсулу илә дәри алтына вурулмалыдыр. Бүтүн бунларын тә'сири бағырсаг перисталтикасыны бәрпа етмәдикдә јејуностомија етмәк (әлавә јарадан чох дартылмыш, газла долу назик бағырсаг илкәјини бајыра чыхарыб, она резин дренаж борусу гојмаг) зәрурәти мејдана чыхыр.

Перитонитләр заманы ушагларын гидаланмасы чох мүһүм амилдир. Сүдәмәр ушаглара операсијадан 12—18 саат кечдикдән сонра, һәр 3—4 саатдан бир сағылмыш ана сүдүнү аз-аз вермәк олар. Ири ушаглары парентерал үсулла гидаландырмаг мәсләһәтдир. Хәстәләрә витаминләр тә'јин едилир. Консерватив мүаличәдә антибиотикләрин јүксәк дозада тә'јин едилмәсинин әһәмијјәти вардыр. Бә'зән апарылан мүаличәјә бахмајараг, там сағалма баш вермир (5—10%), просес мәһдудлашараг јерли перитонитә кечир.

Вәрәм перитонити.

Вәрәм перитонити спесифик олмагла хроники просесдир; ушагларда бөјүкләрә нисбәтән чох тәсадүф едир.

Хәстәлик илкин характерли олмур; вәрәм чөпләри башга үзвләрдән: ағ чијәрләрин, лимфа вәзиләринин, мезентериал

вəзиләрин, ушаглыг борулары вә јумурталыгларын вәрәминдән һематокен вә лимфакен јолларла гарын бошлуғуна кечәрәк вәрәм перитонити төрәдир.

Вәрәм просеси нәтичәсиндә перитон гишасы галынлашыр, һиперемијалашыр, онун париетал вә висцерал тәбәгәләри үзәриндә күлли мигдарда кичик нөгтәјәбәнзәр боз вә күл рәнкли дәнәчикләр әмәлә кәлир. Бә'зән белә сәпкиләнмиш вәрәм дәнәчикләри бир-биринә гарышыр вә бөјүјүр, бу да кәләчәкдә казеоз дағылмаја сәбәб олур. Вәрәм перитонити 3 формаја бөлүнүр: 1) е к с у д а т и в ф о р м а — гарын бошлуғуна сероз маје топланыр, тәркибиндә фибрин телләри олур. Гарын кетдикчә бөјүјүр, көбәк наһијәси (чухуру) һамарлашыр, метеоризм, әлләмә заманы—зәиф әзәлә кәркинлији, агры, флүктуасија, перкуссија заманы—күтлүк мүәјјән едилир. Ушағын үмуми вәзијјәтиндә бир о гәдәр позғунлуг олмур. Мајенин мигдары чохаларса, о диафрагманы јухары галдырмагла тәнәффүс вә үрәк ган-дамар системинин фәалијјәтини поза билəр;

2) г у р у в ә ја а д һ е з и в ф о р м а—гарын бошлуғунда маје аз, лакин органлар, хүсусән бағырсаг илкәкләри арасында фиброз бирләшмәләр әмәлә кәлир вә бунлар кәләчәкдә бағырсаг тутулмасына сәбәб олур. Ексудатив вәрәмдән клиник кедишинин ағырлығы илә фәргләнир, хәстәнин үмуми вәзијјәти дәјишир, солгун көрүнүр, арыглајыр, сүстләшир вә аз һәрәкәт едир. Хәстәләр гарын бошлуғунда гејри-мүәјјән ағрыдан шикајәтләнирләр, гарын бөјүмүр, әлләдикдә агры вә әзәлә кәркинлији, бә'зи наһијәләрдә мүхтәлиф бөјүклүкдә һәрәкәтли сәртликләр мүәјјән олунур;

3) к а з е о з в ә ја х о р а л ы ф о р м а — мүсаригә вә перитон әһәмијјәтли дәрәчәдә галынлашыр. Әлләмә заманы бағырсаг вә бөјүк пијлик үзәриндә мүхтәлиф өлчүләрдә бәрк шишвары инфилтратларын олмасы мүәјјән едилир ки, бунлар кәләчәкдә казеоз ирин мәнбәји олур.

Клиникасы. Ән чох 4—12 јашлы ушагларда тәсадүф едир. Гарында көп вә әзәлә кәркинлијинин олмасына бахмајараг, әлләдикдә сағ галча чухуру вә көбәк наһијәсиндә инфилтратлар танылыр. Илтиһаб просеси көбәк әтрафында олан тохумалары тәдричән өзүнә чәлб едир, дәриалты тохумаларын вә дәринин дағылмасы нәтичәсиндә просес харичә чыхыр вә фистула чеврилир. Бу заман көбәк наһијәсиндә шиш, гызарты, әлләдикдә ағры вә јерли температурун артмасы гејд олунур. Әкәр казеоз дағылма просесинә бағырсаг дивары да чәлб олунмушса, фистулдан бағырсаг мөһтәвијјаты (нәчис) харич олачагдыр.

Хәстә ушағын үмуми вәзијјәти агыр олур, гарын бошлуғунда агры, сүр'әтли арыглама, рәнкин авазымасы, субфебрил температур, бә'зән онун 38—39°-јә гәдәр галхмасы һаллары

олур; интоксикасија, вахташыры исһал вә гәбизлик мүшаһидә едилир. Вәрәм перитонитинин башлангычыны вә онун һансы формаја аид олмасыны мүәјјән етмәк чәтиндир, бә'зән бу формалар бир-бирини әвәз етдикләри үчүн, онун клиник кедиши дә мүвафиг сурәтдә дәјишир.

Вәрәм перитонитини ушагларда кәскин аппендисит, гурд хәстәлији, гарын јаталагы, бә'зән дә лимфосаркома илә диференсиасија етмәк лазым кәлир. Хәстә ушағын анамнезиндә әввәлләр иштаһанын гачмасы, кетдикчә артан арыгламa, тәрләмә, гарын бошлуғунда гејри-мүәјјән агрылар, Пирке вә Манту реаксијаларынын мүсбәт олмасы һәкимин нәзәрини вәрәм перитонитинә чәлб етмәлидир.

Мүаличәси. Вәрәм перитонитинин мүаличәси әсасән консерватив үсулладыр (медикаментоз, јүксәк калорили диета, ишыг вә тәмиз һава). Вәрәм перитонитинин мүаличәсиндә антибиотикләрдән — стрептомисин, ПАСТ (параамин-салисилат туршусу), витаминләр тә'јин едилир. Үмумијјәтлә, вәрәм просеси һарада олурса-олсун, мүаличә санаторија шәраитиндә комплекс шәкилдә апарылмалыдыр. Ушаглары мүаличә етмәк мәгсәди илә кечмишдә кениш тәтбиг олунан лапаротомија үсулу, ишыг вә һаванын тә'сири илә пассив һиперемијадан сағалма мүсбәт нәтичә вермәдијинә (әксинә фистул төрәтдијинә) көрә, инди ишләнмир. Операсија вәрәм нәтичәсиндә баш верән кәскин бағырсаг тутулмасы төрәдикдә едилмәлидир. Бә'зән гарын бошлуғуна чохлу маје топланарса пунксија илә дејил, кичик кәсик апармагла маје харич олур, јараја тикиш гојулур.

Пневмококк перитонити вә ја илкин перитонит.

И. Ј. Суринин вердији мә'лумата көрә, бу хәстәлик гызларда (64,7%) огланлара нисбәтән (35,3%) даһа чох тәсадүф едир.

Пневмококк перитонитинин (илкин перитонитин) башга хәстәликләрдән фәрги ондадыр ки, ону төрәдән илкин иринли илтиһаби хәстәлик гарын бошлуғунда јерләшмир. Пневмококк перитонитинә бә'зи мүәллифләр һематокен, криптокен, ессенсиал вә идиопатик перитонитләр ады верирләр. Хәстәлијин патокенези һәлә индијә гәдәр ајдынлашдырылмамышдыр. Микроблар 4 јолла: һематокен, лимфокен, ентерокен вә ушаглыг јолу (гызларда) васитәси илә перитон бошлуғуна кечәрәк, онун илтиһабыны төрәдир. Етиолокијасында пневмококк, стрептококк вә диплококк кими микроблар иштирак едир.

Гызларда бу хәстәлијә 8—12 јашларда тәсадүф едилир (С. Ј. Долетски). Пневмококклар чинсијјәт органлары васитәси илә перитон бошлуғуна кечә билир. 10—12 јашдан сонра гыз-

ларын ушаглыгларында Дөдерлејн чөпләри инкишаф етдијиндән, гәләви реаксијаны дәјишәрәк туршулуг төрәдир вә бу микроблар турш шәраитдә јашаја билмәдикләриндән тәләф олур. Буна көрә дә, онларда 12 јашдан сонра пневмококк перитонитинә тәсадүф едилмир. Пневмококк перитонитинин гызларда (6—10 јаша гәдәр) чох тәсадүф етмәси дә мәһз бунунла изаһ олунур.

Клиникасы. Хәстәлик кәскин шәкилдә, јајылмыш агрыларла башлајыр. Инкубасион вә продромал дөвр олмур. Кәскин вә тез-тез тәкрар едилән гусма, јүксәк температур (39—40°), чох заман мүшаһидә олунан исһал ушағын гүввәдән дүшмәсинә вә зәифләмәсинә сәбәб олур. Көзләри чухура дүшүр, дили гуру олур вә әрплә өртүлүр, додаглары гурудугундан чатлајыр, шүуру гаралыр, сајыгламаға башлајыр; нәбзи тез-тез вурур, долғунлуғу зәифләјир. Ушаглыг јолундан иринли маје ифраз олур. Хәстәнин агзы вә додаглары учуглајыр ((herpes labialis). Гарын бошлуғуну мүајинә етдикдә, јајылмыш кәскин агры вә әзәлә кәркинлији мүәјјән олунур, сонралар ағры көбәк наһијәсиндә чәмләшир. Ағрынын даими, јајылмыш вә кәскин характердә олмасы илә аппендиситдә олан агрылардан фәргләнир. С. Д. Терновски өз мүшаһидәләринә әсасән гејд едир ки, хәстәлијин биринчи күнүндә гарнын өн диварында Шоткин — Блүмберг симптому зәиф һалда мүәјјән едилир, бә'зән һеч мүәјјән едилә билмир. Ганын анализи јүксәк лејкоситозу (20.000—40.000) вә сола мејл олдуғуну көстәрир.

Просес кетдикчә мәһдудлашмаға башлајыр, ирин гарын бошлуғунун ашағы һиссәсинә топландығына көрә, перкуссија заманы күтлүк алыныр, онун јухары һүдуду көбәјә гәдәр чата биләр. Бә'зән көбәк наһијәсиндә конусвары шиш әмәлә кәлир, јерли температур артыр, көбәк гызарыр вә харичә дешилир, ирин харич олур.

Антибиотикләрин тәтбиг едилмәси нәтичәсиндә пневмококк перитонитиндән өлүм фаизи хејли азалмышдыр.

Мүаличәси. Сон заманлар кәшф олунмуш сулфамид препаратларын вә антибиотикләрин ишләдилмәси бу ағыр хәстәлијин мүаличәсиндә мүһүм рол ојнамышдыр.

С. Д. Терновски көстәрир ки, антибиотикләрин тәтбиг олунмасы илә әлагәдар олараг, чәрраһи мүдахилә кечмишдә олдуғу гәдәр зәрәр вермир, һәтта она гаршы көстәришләри күчләндирир. Лапаротомија етдикдән сонра гарын бошлуғуна антибиотик төкмәли, ејни заманда үмуми мүаличә мәгсәди илә пенисиллин вә сулфамид препаратлары тә'јин едилмәлидир. Хәстә 10—15 күнә сағалыр.

Хәстә ушағын суја, дузлара вә зүлала олан еһтијачыны өдәмәк вә интоксикасијанын гаршысыны алмаг үчүн физиоложи мәһлул, ган вә плазма көчүрмәк лазымдыр.

VIII Ф Ә С И Л

СИДИК-ЧИНСИЈЈӘТ ОРГАНЛАРЫ СИСТЕМИНИН ХӘСТӘЛӘНМӘЛӘРИ.

Сидик-чинсијјәт органларыны објектив мүајинә үсуллары.

Сидик-чинсијјәт органларынын патолокијасы вә инкишаф дефектләринин топик диагнозуну мүәјјән етмәк үчүн ендоскопија, ренткеноложи вә башга мүајинә үсуллары вардыр. Бунлардан бә'зиләри үзәриндә дајанаг:

Шәкил 196. Галхан пиелографија (*өз мүшаһидәмиз*).

1) систоскопија — үмуми наркоз алтында сидиклик физиоложи мәһлулла јујулдугдан сонра долдурулур, ушагын јашына мувафиг систоскопу сидиклијә дахил едир, сидиклик диварынын илтиһабы, полипи, шиши, дивертикулу, даш хәстәлији вә гүсурлары мүәјјән едилир. Сидик ахарларынын дәлији, бөјрәкләрдән ифраз олан сидикдә ганын вә иринин сидиклијә төкүлмәси көзлә көрүнүр.

2) хромосистоскопија етмәк үчүн 1—3 *мл* 0,4% индигокармин мәһлулу јаваш-јаваш венаја јеридиләрәк 2—3 дәгигәдән сонра систоскопија едилир, бу мүддәтдә рәнкли сидик харич оларса, бөјрәкләрин функсијасынын нормал олдуғуну көстәрир. кечикәрсә, демәли, бөјрәкләрин функсијасы позулмушдур;

3) ади рентгенограмда (габагча мә'дә-бағырсаг системи тәмизләнмәлидир) сидик-чинсијјәт органларында дашын јерләшмәсинә көрә мувафиг органын даш хәстәлији диагностика едилир;

4) сидиклијин рентгеноложи мүајинәси үчүн уретрадан сергозинин 15—20%-ли мәһлулу јеридәрәк шәкли чәкилир (систографија) вә јахуд Жане шприси илә 100—150 *см* оксикен газы јеридәрәк (сидиклик долана гәдәр) шәкли чәкилир (пневмосистографија);

5) вена дахилинә 10—15—20 *мл* 40%-ли сергозин мәһлулу (ушағын јашына мувафиг), 10—18 *мл* 35%-ли кардиотраст мәһлулу вә ја 50%-ли трийотраст мәһлулундан бәдән чәкисинин һәр *кг*-на 1 *мл* (12 јаша кими) јеритдикдән сонра, мүәјјән фасиләләрлә (5—10—15—20—25 дәгигәдән бир) шәкли чәкилир. Контраст маддәләр сидик јоллары васитәси илә харич олдугда онун рентгенограмы алыныр. Бу заман бөјрәк ләјәнинин, сидик ахарларынын вә сидиклијин шәкли (пиело-уретросистографија) алыныр вә буна енән пиелографија дејилир.

Контраст маддә сидиклик вә сидик ахарлары васитәси илә (хүсуси систоскоп вә сидик ахары катетери илә) бөјрәк ләјәнинә гәдәр јеридиләрәк, шәкли алынарса (шәкил 196) буна галхан вә ја ретроград пиелографија дејилир. Бу үсулла бөјрәкләрин, сидик ахарларынын вә сидиклијин аномалијалары, даш вә илтиһаби хәстәликләри, шишләри барәдә мә'лумат әлдә едилир;

6) пневморен—бөјрәкәтрафы тохумаја оксикен јахуд һава јеритмәклә бөјрәјин рентген шәкли чәкнлир. Бунун үчүн хәстә сағлам бөјрү үстә (балынч гојдугдан сонра) узадылыр. 12-чи габырғанын башланғычы илә белин дүз әзәләси кәнарынын кәсишдији јердә бөјрәк зонасына 3—4 *см* узунлугунда ијнә батырылдығдан сонра (дүзкүн јеридилдијини мүәјјән етмәк үчүн ијнә тәнәффүсә ујғун олараг синхрпник һәрәкәт етмәлидир) 50 *г*-лыг шприс илә 200—250 $см^3$ оксикен (һава) вурулур, о саат вә 5—6 саатдан сонра ики прпјексијада рентгенограм едилир. Бу мүајинәдә бөјрәјин шиши, даш хәстәлији диагностика едилир (шәкил 197);

Шәкил 197. Пневморен вә енән пиелографијанын бирликдә рентгенограмы — һава фонунда сағ бөјрәк көрүнүр.

7) пневморетроперитонеум — перитон архасы саһәјә газ вурмагла рентгенограмда диагностика асанлашдырылыр. Буну етмәк үчүн һәким шәһадәт бармағыны контрол үчүн дүз бағырсаға јеритдикдән сонра анестезија едилир, ијнәни бүздүм сүмүјүнә ретроректал истигамәтдә ретроперитонеал саһәјә јеридир, сүн'и пневмоторакс апараты васитәси илә оксикен вурулур.

Бу мүајинәдә екстраперитониал органларын (бөјрәк, бөјрәкүстү вәзи), гара чијәр вә далаг кими органларын шәкли алынмагла хәстәликләр диагностика едилир.

Бөјрәјин анаданкәлмә дистопијасы.

Ембрионал дөврдә бөјрәкләр чанаг бошлуғунда јерләшир. Дөл инкишаф етдикчә бөјрәкләр јухарыја галхараг бел наһијәсиндә өз јерләрини тутмалыдыр, лакин «галхма» (шәкил 198) просеси позулмуш олдугда, бөјрәкләр чанаг бошлуғунда, галыр ки, буна бөјрәјин дистопијасы дејилир (шәкил 199).

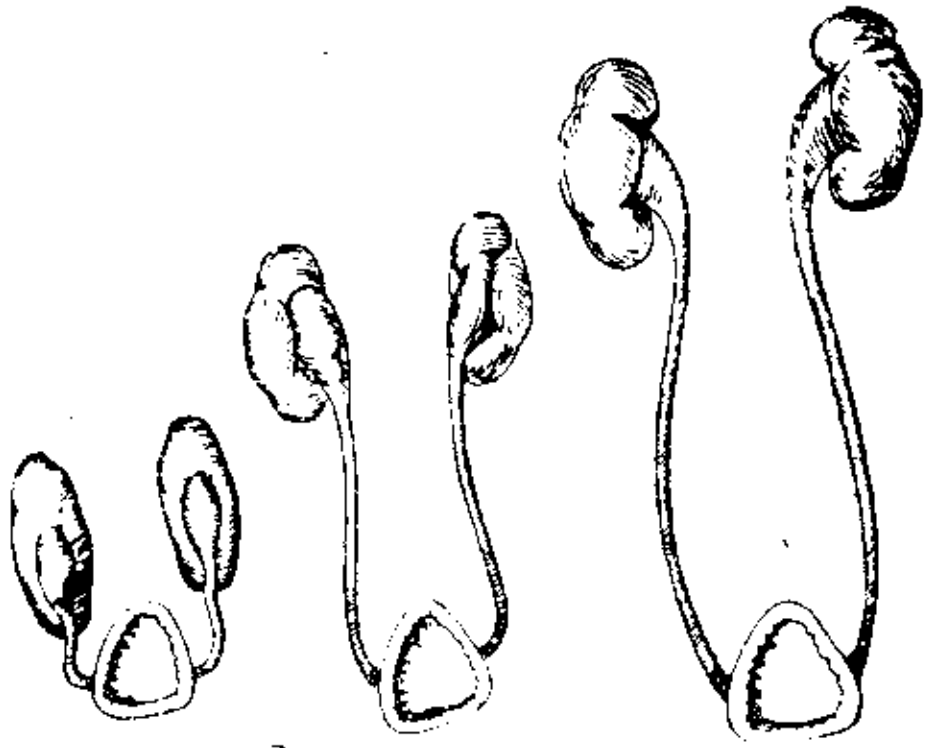

Шәкил 198. Бөјрәкләрин галхмасы схеми.

Кичик чанагдан башлајараг бел наһијәсинә гәдәр олан саһәдә бөјрәкләр мүхтәлиф наһијәләрдә: чанагда (dystopia renalis pelvina), галча наһијәсиндә ((dystopia renalis

iliaca) вә нәhajәт, белә чатмаjан hиссәдә гала биләр (dystopia renalis lumbalis). Ән чох биртәрәфли олур, икитәрәфли дистопиjаjа аз тәсадүф едилир. Бу нөв аномалиjа башга формалы бөјрәк аномалиjаларына (бөјрәк аплазиjасы, акенезиjа — бир бөјрәклилик, hәр ики бөјрәјин бирләшмәси — налвары бөјрәк) нисбәтән тез-тез мүшаhидә едилир (шәкил 200).

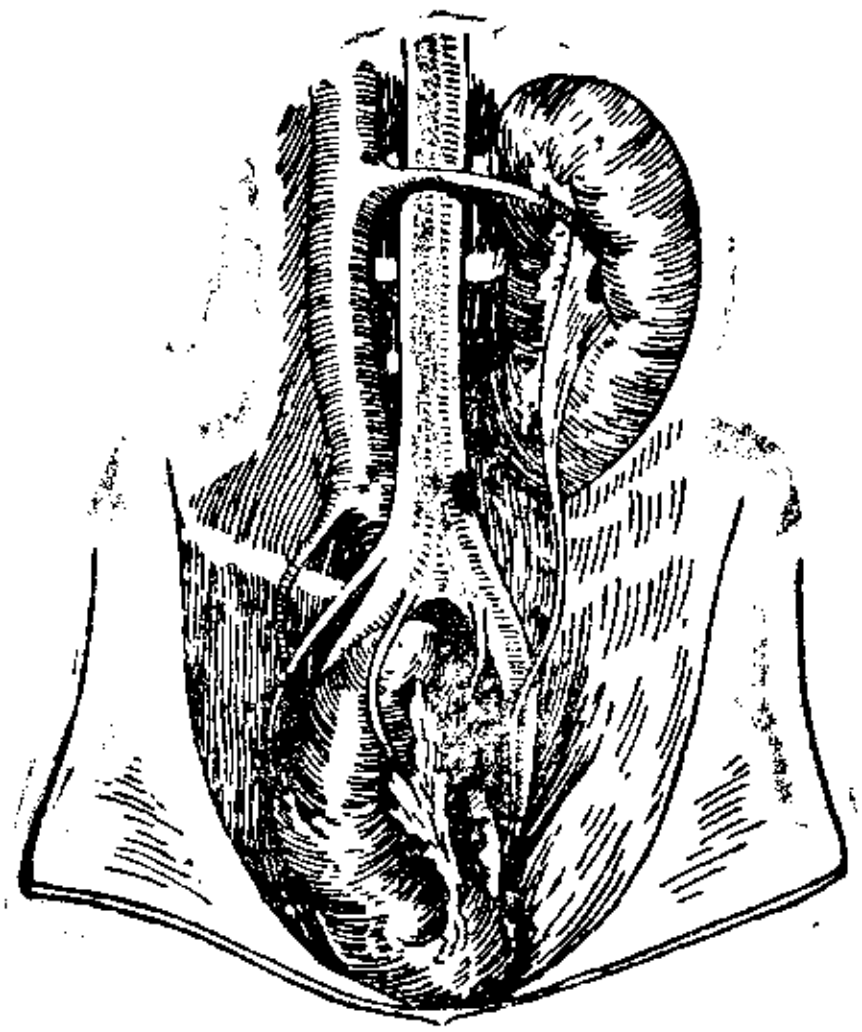

б

Шәкил 199. Дистопик бөјрәк.

Бөјрәк дистопиjасы заманы сидик ахарлары нормаjа нисбәтән гыса олмагла, чох вахт онурғанын өнүндә јерләшир, лакин сидиклиjә ачылараг өз нормаллығыны мүhафизә едир. Бә'зән бөјрәјин икитәрәфли дистопиjасы заманы сағ бөјрәк солда, сол бөјрәк исә сағда јерләшир, лакин сидик ахарлары сидиклиjә нормада олдуғу кими ачылдығына көрә, сидик ахарларынын «Х» шәкилдә чарпазлашмасы пиелографиjада аjдын көрүнүр.

Бөјрәјин дистопиjасы заманы, башга аномалиjаларда олдуғу кими, бөјрәјин формасы дәјишмиш олур—пајлардан тәшкил олунур, ләјәнчик өз формасыны итирир, бә'зән hеч олмур. Белә hалларда бөјрәк артериjасы бирдән артыг олур, мүхтәлиф магистрал шахәләрдән (үмуми вә ја харичи галча артериjасындан, аортанын нормаjа нисбәтән ашағы hиссәсиндән) аjрылыр. Веналары исә ашағы бош вена системинә вә јахуд чанаг венасына ачылыр.

а

Шәкил 200. Налвары бөјрәк.

Клиникасы. Чох вахт hеч бир симптом баш вермәдән ушаг узун мүддәт јашајыр. Бә'зән дистопик бөјрәк сидиклиjә тәзјиг едәрәк ушаг дизуриjадан, дүз бағырсаға вә S-вары чәнбәр бағырсаға тәзјиг етдикдә исә гәбизликдән вә дефекасиjа актынын чәтинләшмәсиндән шикаjәт едир. Сидик ахарынын бә'зән әјилмәси сидијин ахмасыны чәтинләшдирир, hидронефрозун, hәтта пионефрозун баш вермәсинә сәбәб олур.

Палпасија заманы вә ја дүз бағырсаг васитәси илә (per rectum) мүајинә етдикдә бөјрәјин шиш формасында чанаг наһијәсиндә јерләшмәси, урограмда исә бөјрәјин дистопијасы мүәјјән едилир.

Мүаличәси. Чәрраһи үсулла бөјрәји бир гәдәр кәнара чәкәрәк, онун органлара тәзјигини арадан галдырдыгдан сонра галча чухурунда архадан гәлча-бел әзәләсинә, өндән исә кәсик даирәсиндә гарынын өн дивары әзәләләринә тикишлә тәсбит едилмәлидир.

Бөјрәкдашы хәстәлији.

Бөјрәкдашы хәстәлији ушагларда бөјрәјин чәрраһи хәстәләнмәләри арасында биринчи јер тутур. Азәрбајчанда ушаглар арасында бөјрәкдашы хәстәлији аз јајылмышдыр. Бөјрәкдашы хәстәлијинин мәншәјиндә бир чох амилләр рол ојнајыр: а) бөјрәјин вә сидик јолларынын илтиһаби хәстәлији нәтичәсиндә селик, епител һүчејрәләри вә ирин кәләчәкдә дашын төрәмәси үчүн өзәк тәшкил едир, тәдричән бунун үзәринә сидик дузлары чөкәрәк бөјрәк дашы әмәлә кәлир; б) ушагларда хәстәлијин төрәмәсиндә маддәләр мүбадиләси позгунлуглары (диатезләр) рол ојнајыр. Белә ки, мүбадилә позгунлуғу нәтичәсиндә фосфатурија, оксалурија башлајыр, бу да даш әмәлә кәтирир; в) бунлардан әлавә, сидикдә коллоидал вәзијјәтин позулмасы сидикдә дузларын чөкүнтүсүнә сәбәб олур вә бөјрәк дашынын әмәлә кәлмәсини асанлашдырыр. Бөјрәкдашы хәстәлијинин әмәлә кәлмәси барәдә бир чох нәзәријјәләр тәклиф олунмушдур. Лакин бүтүн бунлара бахмајараг, дашын әмәлә кәлмәси просеси тамамилә ајдын дејилдир.

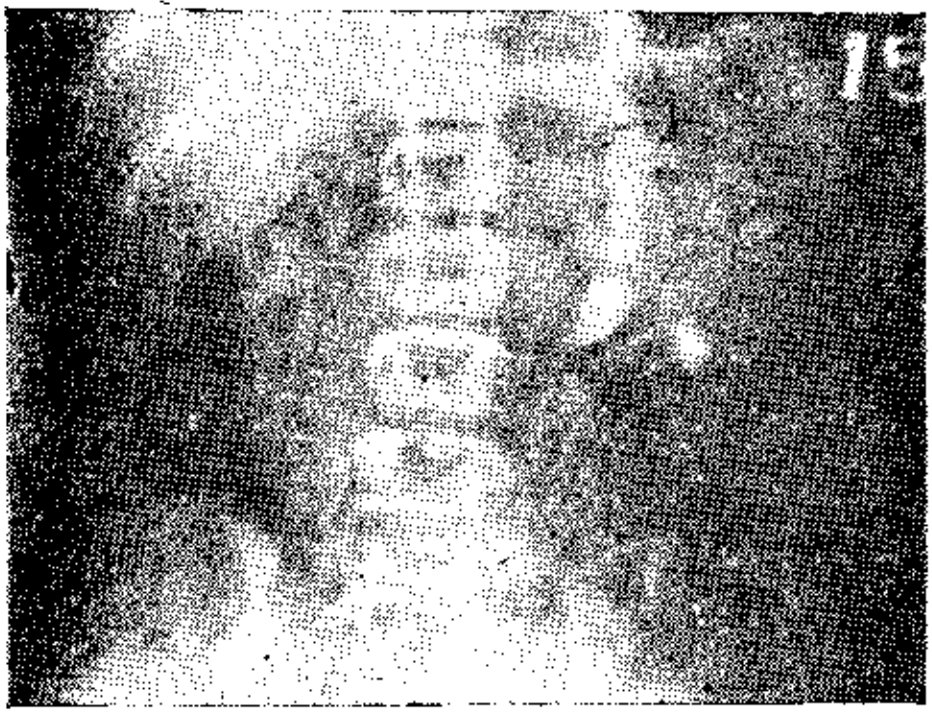

Шәкил 201. Сол бөјрәкдә мүхтәлиф бөјүклүкдә дашларын рентгенограмда мүәјјән едилмәси *(өз мүшаһидәмиз).*

Дашлар кимјәви тәркиб е'тибары илә тәкчә бир дуздан дејил, бир чох дузлардан ибарәт олур, лакин һансы дузун мигдарча чох олмасындан асылы олараг, даша о дузун ады верилир. Ушаглар арасында ән чох фосфат (калсиум-фосфат, магнезиум-фосфат), урат вә оксалат дузларынын дашлары олур.

Дашлар ән чох бөјрәк ләјәниндә, касачыгларда, нәһајәт, бөјрәк паренхимасында олмагла мүхтәлиф формаларда вә бө-

јүклүкдә (кичик мәрчимәкдән ири гоз бојда) олур (шәкил 201). Әксәрән бир вә бә'зән чохлу олур. Ушагларда, бөјүкләрдән фәргли олараг, дашлар чох вахт илтиһабсыз (асептик) давам етдикләринә көрә, бөјрәк тохумасында кәскин патоложи дәјишикликләр төрәтмир.

Клиникасы. Бу хәстәлијин клиник кедишиндә әсасән ағры, гусма, сидик ифразынын ағрылы олмасы, өјүмә вә һематурија олур. Ағры нефролитиаз үчүн әсас әламәтдир. Ағры күт санчы шәклиндә олмагла бирдән-бирә тутмалар шәклиндә мүшаһидә едилир, әксәрән белдә (XII габырға) вә гарын наһијәләриндә јерләшир. Ағрынын сәбәби кәскин һәрәкәт, тулланма вә гачма нәтичәсиндә дашын өз јерини дәјишәрәк бөјрәк ләјәнинин чыхачағыны тутмасыдыр ки, бу да сидијин ахмасына мане олур вә ја дашын һамар олмајан сәтһи сидик јолларыны механики гычыгландырыр. Бөјрәк санчылары кими мә'лум олан бу синдром заманы ушаг ағрынын шиддәтиндән раһатлана билмир, гыврылыр, вә јатағында мүәјјән бир вәзијјәтдә јата билмир. Лакин бизим мүшаһидәләримиз көстәрир ки, бөјрәк дашы чох заман аз ағрылы, бә'зән, һәтта ағрысыз да мүшаһидә олунур, буна «динмәз дашлар» да дејилир.

Перитонун рефлектор олараг ағрылар васитәси илә гычыгланмасындан гусма вә өјүмә мүшаһидә олунур. Бөјрәк санчылары заманы ағры ашағыда јерләшән сидик-чинсијјәт органларына, сидик ахары бојунча, пенисә, мүвафиг тәрәфин хајасына, һәтта будун ич тәрәфинә иррадиасија верир. Бу заман нәбзин тез-тез вурмасы, үзүн рәнкинин дәјишмәси, сојуг тәрләмә мүшаһидә олунур. Һематурија 2 шәкилдә: а) макроскопик вә б) микроскопик олур. Бунун әмәлә кәлмәси механизми дашын һәрәкәти заманы ләјәнин вә сидик каналынын селикли гишасынын зәдәләнмәсидир. Ушаглар арасында ән чох микроскопик һематурија раст кәлинир. Сидикдә еритроситләрин (хүсусән, тутмадан сонра) олмасы, дашын олмасына дәлаләт едәр. Санчылардан сонра сидикдә гумун олмасы вә ја артмасы мүшаһидә едилир. Гејд олунан һәр ики симптом нефролитиаз хәстәлији үчүн сабит симптом дејилдир.

Бөјрәкдашы хәстәлијиндә, хүсусән санчылар заманы Пастернатски симптому мүсбәт олур (әлин бајыр кәнары илә бөјрәк наһијәсини јүнкүлчә дөјәчләдикдә ағры баш верир вә ја мөвчуд ағры шиддәтләнир). Бел наһијәсини әлләдикдә, орада олан әзәләләрин кәркинлији (дефанс) мүәјјән едилир. Әкәр бөјрәк дашы инфексијалашарса, онун клиник кедиши вә хәстәнин үмуми вәзијјәти ағырлашыр.

Нефролитиаз хәстәлијинин диагнозуну дүзкүн мүәјјән етмәк үчүн ушагы габагча һазырладыгдан сонра 2 чүр рентгенографија едилмәлидир: а) ади (контрастсыз) рентгенографијада дашын көлкәси көрүнүр; б) дашын локализасијасыны (топик диагноз) мүәјјән етмәк үчүн енән вә ја галхан пиелографија етмәк лазымдыр. Бунунла бәрабәр бөјрәк наһијәсинә оксикен јеритмәклә

рентkенографиjада бөjрәjин бүтүн контуру көрүнмәклә, бөjрәкдә дашын топик диагностикасы гојулур.

Бөjрәкдашы хәстәлијиндә бөjрәjин функсиjасыны да өjрәнмәк лазымдыр. Бурада сидиjин күндәлик мигдары, консентрасиjасы, карбамид, еjни заманда ганда галыг азот таjылыр, онун да ганда чохалмасы С. Д. Терновскинин фикринчә чәрраhи әмәлиjјат үчүн экскөстәрицдир.

Мүаличәси. «Нефролитиаз јерли хәстәләнмә деjил, бүтүн организмин хәстәлијидир» (М. Тончубашов). Буна көрә мүаличәнин истигамәти тәкчә дашы чыхармагдан ибарәт олмаjыб, ону төрәдән амилә гаршы да јөнәлдилмәлидир. Мүаличә ики јолла едилир: 1) консерватив усул—чохлу минерал сулар вә ја мајели гида гәбул етмәклә сидиjин харич олмасыны күчләндирмәклә кичик дашларын бөjрәк ләјәниндән сидиклијә дүшмәсинә наил олурлар. Бурада инфексиjаја гаршы антибиотикләрин тә'јин едилмәсинин вә еjни заманда маддәләр мүбадиләсинин тәнзим едилмәсинин әhәмијјәти бөjүкдүр. Диатезләр заманы (урат диатези) әт, балыг вә битки мәhсуллары верилмәмәлидир. Сидикдә фосфор дузлары (калсиум-фосфат) олдугда (фосфатуриjа) сүд, пендир, көjәрти, салат вә с. јемәкләр верилмәмәлидир, чүнки бу гидаларын тәркибиндә чохлу калсиум дузлары вардыр. Оксалуриjа олдугда ушаглара шоколад, лобја, какао, туршәнк верилмир.

Консерватив мүаличәjә кәлдикдә, бу заман минерал сулар да тә'јин едилир. Минерал сулар бир тәрәфдән маддәләр мүбадиләсини тәнзим едир, еjни заманда диурези артырыр, лакин бунун узун мүддәт тә'јин едилмәси дузларын даhа артыг чөкмәсинә сәбәб олур; 2) чәрраhи мүаличә—чәрраhи мүаличәjә башламаздан габаг саглам вә хәстә бөjрәjин функсиjаларынын позулма дәрәчәсини өjрәнмәк лазымдыр. Бунун үчүн урографиjа вә хромосистоскопиjа етмәк лазымдыр. С. Д. Терновски, М. Чавадзадә, А. П. Биjезинин фикринә көрә, бөjрәк дашлары чәрраhи усулла нә гәдәр тез чыхарыларса, бир о гәдәр тә'сирли олур, чүнки бу бөjрәjин паранхимасыны мәhв олмагдан хилас едир. Кәскин тутмалар тез-тез тәкрар едәрсә вә ушагларын нараhатлыгы артарса, hабелә консерватив мүаличә нәтичәсиз галарса, бу чәрраhи әмәлијјат үчүн көстәриш олур.

Бундан әлавә, бөjрәк дашлары вахтында чәрраhи јолла чыхарылмазса, ушагларда пионефроз, мүхтәлиф шәкилдә ганамалар вә пиелонефрит кими ағырлашмалар баш верә биләр. Бизим мүшаhидәләримизә вә башга алимләрин фикринә көрә, ушагларын кичик јашлы олмасы чәрраhи әмәлијјат үчүн әкскөстәриш ола билмәз. Нефролитиазын мүаличәси үчүн бир чох чәрраhи методлар вардыр.

Пиелолитотомиjа (Pyclolithotomia). Мүхтәлиф чәрраhи әмәлијјатлар арасында пиелолитотомиjа садә вә тә'сирлидир. Хәстә саглам тәрәфи үстә кичик дөшәк үзәриндә узадылыр. С. П. Фјодоров кәсиjи васитәси илә ретроперитонеал бөjрәк саhәсинин үзәри ачылыр. Бөjрәк ләјәнинин үзәрини ачмаг мүмкүн олмадыгда,

XII габырға субпериостал резексија едилир. Дашын локализасијасы мүәјјән едилдикдән сонра, бөјрәк ләјәнчији үзәриндә даша мүвафиг кәсик апарылыр. Ән тәһлүкәсиз үсул—арха пиелолитотомијадыр, бу да јухары вә ашағы һиссәдә ола биләр. Арха пиелолитотомија чәтинлик тәшкил едәрсә, өндән дә кәсик апармагла даш еһтијатла чыхарылыр, чүнки кобуд һәрәкәт дашын әзилмәсинә сәбәб олур вә онун кичик гырынтысы сидик ахарына дүшә биләр. Сонра дашын јери пенисиллин вә ја стрептомисин мәһлулу илә тәмиз јујулур. Ләјәнчијин үзәриндәки кәсијә кетгутла тикиш гојулур.

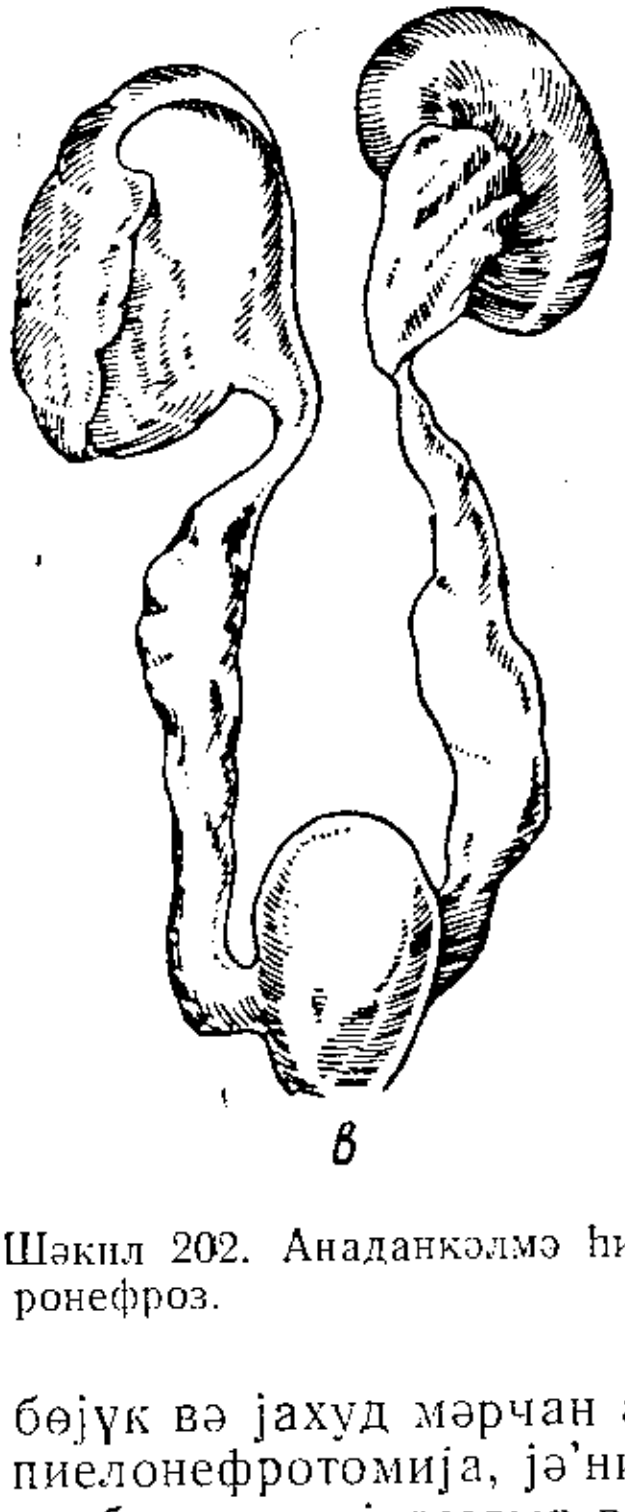

Шәкил 202. Анаданкәлмә һидронефроз.

Бөјрәк паренхимасында тәк вә ја чохлу дашлар олдугда, илтиһаб нәтичәсиндә битишмәләрдән бөјрәк ләјәнчијинин үзәрини ачмаг мүмкүн олмадыгда, нефролитотомија вә јахуд нефротомија едилмәлидир. Бөјрәк паренхимасыны ачмаздан әввәл, дашын локализасијасыны мүәјјән етмәк лазымдыр. Бунун үчүн зәриф әлләмәдән вә јахуд ијнә илә јохламадан истифадә едилир, сонра дашын үзәриндә, онун өлчүсүнә мүвафиг кәсик едилир (кәсик дашдан кичик олмамалыдыр). Әкс тәгдирдә, даш чыхарыларкән бөјрәјин паренхимасыны зәдәләјә биләр, бу да ганамаја сәбәб олур. Кәсик шүавары вә јахуд көндәлән истигамәтдә апарылмалыдыр.

Нефротомија заманы ганаманы азалтмаг үчүн, көмәкчи ассистент бөјрәк ајагчығында артеријаны сыхмалыдыр. Нефролитотомија вә ја пиелотомија заманы дашы чыхармаг мүмкүн олмадыгда, (даш бөјүк вә јахуд мәрчан адаларынын дашларына бәнзәр олдугда) пиелонефротомија, јә'ни бөјрәк ләјәнчији илә бөјрәк паренхимасы бирликдә јарылыр вә даш чыхарылыр.

Бөјрәк дашларынын инфексијалашмасы нәтичәсиндә организмдә кәскин септик әламәтләр баш вердикдә, бөјрәк паренхимасында вә ләјәнчијиндә бөјүк дәјишикликләр (пионефроз, паренхимаја тәзјиг нәтичәсиндә о, атрофијаја уғрајараг ириллә долмуш бир «тулуға» чеврилдикдә), септик профуз ганама баш вердикдә бөјрәк чыхарылмалыдыр (нефректомија).

Һидронефроз.

Сидик јолларында олан механики манеә нәтичәсиндә онун јухары шө'бәсиндә — бөјрәкдә сидијин ләнкијәрәк галмасы нә-

тичәсиндә һ и д р о н е ф р о з (уронефроз) адлы хәстәлик мејдана чыхыр (шәкил 202). Сидијин ләнкијиб галмасы нәтичәсиндә пиелектазија башлајыр, сонра белә тәзјигә көрә бөјрәк паренхимасы атрофијаја уграјыр, санки маје илә долу бир тулуға чеврилир.

Һидронефроз бир чох сәбәбләрдән—дашларын сидик ахарларында тыханмасы, сидик ахарларынын инкишаф гүсурлары, сидик ахарларына тәзјиг едән мүхтәлиф шишләр вә чапыглардан төрәјә биләр. Һидронефроза патокен микроб дүшәрсә, о, инфексијалашыр, буна п и о н е ф р о з (pyonephrosis) дејилир.

Һидронефроз 2 чүр ола биләр: а) г а п а л ы һидронефроз—бу заман механики манеә сидик јолуну тамамилә тутдуғуна көрә сидик харич олмур; б) сидик јолу гисмән тутулдуғуна көрә сидијин бир һиссәси харич олур, бир һиссәси исә ләнкијиб галыр ки, буна а ч ы г һ и д р о н е ф р о з дејилир. Белә олдугда, пиелоектазија вә бөјрәк паренхимасына тәзјиг нәтичәсиндә бөјрәк тәдричән атрофијаја уграјыр. Һидронефроз бә'зән бир нечә дәфә тәкрар едир ки, буна ф а с и л ә л и һ и д р о н е ф р о з (intermittens) дејилир. Бунун сәбәби ову төрәдән амилин (сидик ахарынын бүкүлмәси, ачылмасы вә јенидән бүкүлмәси) бир нечә дәфә тәкрар олунмасыдыр. Сидијин вә ја иринли сидијин мигдарындан асылы олараг, бөјрәк вә онун ләјәнчијинин кенәлмәси мүхтәлиф өлчүләрдә олур. Атрофијаја уғрамыш бөјрәк бир вә ја бир нечә пәрдәчикләрлә бир-бириндән ајрылыр, лакин әлагәли олан бошлуға чеврилир. Гапалы һидронефрозлар заманы бөјрәк паренхимасы узун мүддәт тәзјигә мә'руз галдығындан, онун паренхимасы вә сидик сүзән үнсүрләри о дәрәчәјә гәдәр атрофијаја уграјыр ки, ахырда өз секретор функсијаларыны итирир.

Клиникасы. Һидронефроз тәдричән башлајыр, чох вахт өзүнү һеч бир әламәтлә көстәрмир. Бу вәзијјәт узун мүддәт давам едир. Кичик ушагларда ачыг һидронефрозун илк әламәтләри: анчаг бөјрәк бөјүјәрәк гарынын арха вә јан тәрәфләриндә шиш мүәјјән едилдикдә, бу хәстәлијә даир шүбһә мејдана чыхыр. Әкәр сидик ахары бирдән-бирә кәсиләрсә бу, тутмалар шәклиндә бел наһијәсиндә санчылы ағры верә биләр, бу санчылар харичи чинсијјәт органларына иррадиасија верир. Бөјрәк санчылары заманы рефректор олараг гусма, мә'дә буланмасы, јемәкдән имтина етмә кими әламәтләр мүшаһидә едилир. Арыг ушагларда шиш бөјүк олдугда, палпасија заманы шишин һамар сәтһли вә јумшаг консистенсијалы олмасы, диггәтли мүајинәдә чәтинликлә флүктуасија (далғаланма) мүәјјән едилир.

Бә'зән бөјрәк санчылары илә башлајан һидронефрозларда, валидејнләрин гејдинә көрә, сидијин мигдары азалыр (олигурија) мүвафиг тәрәфдә бөјрәјин бөјүмәси мүшаһидә олунур. Клиникада мүшаһидә заманы хәстә ушаг бирдән-бир вә ја бир нечә дәфә чохлу сидик бурахмагла (полиурија) шиш тамамилә чәкилир, бөјрәк даһа әлләнилмир вә ушағын вәзијјәти јахшылашыр. Белә клиник әламәтләр бир нечә дәфә тәкрар едәрсә, тәкрар вә

ја фасиләли һидронефроздан шубһәләнмәлијик. Агрылар мухтәлиф характерли—күт вә ја вахташыры олур, ушаг јеријән вә гачан заман артыр. Бөјрәк наһијәсинә вурдугда вә ја тәзјиг етдикдә ағры артыр, бә'зән исә јухарыда геjд етдијимиз кими, ағры кәскин, санчы характерли олур вә иррадиасија верир.

Диагнозу мүәјјән етмәк үчүн, галхан вә ја енән пиелографијадан истифадә едилмәлидир. Дәгиг диагноз үчүн хромосистоскопија едилир. Систоскопија заманы абы рәнкдә бојанмыш сидијин сидик ахарындан сидиклијә төкүлмәмәси гапалы һидронефрозун олмасыны тәсдиг едир. Диггәтлә бахдыгда сидик ахарынын хәстә тәрәфдә санки ачыг галмасы мүәјјән едилир. Сидикликдән сидик ахарына катетер јеридилир, сидик ахарынын јолунда манеә варса, бу да диагнозун дүзкүнлүјүнү көстәрир. Сидијин вә ганын анализиндә әһәмијјәтли дәјишикликләр көрүнмүр. Пневморен илә бирликдә пиелографија да чох әһәмијјәтлидир. Бурада һаванын фонунда бөјрәјин бөјүмәси көрүнүр, сергозинин сүзүлмәмәси нәтичәсиндә ләјәнчијин шәкли чыхмыр. Әкәр бөјрәк өз функсијасыны позмамышса, рентkенограмда ајдын пиелектазија көрүнүр.

Мүаличәси. Чәрраһи үсулла олмалыдыр. Чәрраһи әмәлијјат һидронефрозу төрәдән сәбәби арадан галдырмагдан ибарәт олмалыдыр. Бунун үчүн, габагча һидронефрозу төрәдән сәбәби дәгиг сурәтдә билмәк лазымдыр. Һидронефрозун сәбәби сидик ахарынын ашағы һиссәсиндә оларса (дашлар, чапыглар), о һалда перитонданхарич чәп кәсик апармагла, сидик ахары тапылыб үзәри ачылыр вә манеә арадан галдырылыр. Узун сүрән һидронефроз нәтичәсиндә бөјрәк паренхимасы тамамилә атрофијаја уғрајарса вә санки тулуға чеврилләрсә, белә бөјрәк кәсилиб чыхарылмалыдыр, лакин габагчадан сағлам бөјрәјин функсионал габилијјәти өјрәнилмәлидир. Радикал чәрраһи әмәлијјатдан сонра хәстә тамамилә сағалмаға башлајыр.

Бөјрәк шишләри.

Ушаг јашларында бөјрәк шишләри, башга органларын шишләринә нисбәтән, биринчи јер тутур. С. Д. Терновскинин вердији мә'лумата көрә, бөјрәк шишләри ушаглар арасында тәсадүф едән бүтүн шишләрин 20%-ни тәшкил едир вә гарын бошлуғунда јерләшән шишләрин чоху бөјрәк шишләринә даир шүбһә ојатмалыдыр.

Бөјрәкдә 2 нөв шишләрә раст кәлирик: а) саламат шишләр—лимфанкиома, липома, фиброма, систләр; б) јаман шишләр—хәрчәнк, саркома вә һипернефрома.

Бөјрәк шишләри, онун капсулундан, паренхимасындан, стромасындан вә ембрионал дөврдә инкишафдан галараг јерини азмыш бөјрәкүстү вәзинин бөјрәк ичәрисиндә галмыш мајасындан әмәлә кәлир.

Ушаглар арасында саламат шишләр, бөјүкләрдә олдуғу кими, аз тәсадүф едир. Ән чох тәсадүф едән шишләр гарышыг шиш һүчејрәләриндән тәшкил олунмуш јаман шишләрдир. Гарышыг шишләри тәшкил едән һүчејрәләр дәјирми, ијәбәнзәр вә гарышыг формалы олмагла епители, бирләшдиричи вә вәзи тохумаларындан әмәлә кәлир.

Бөјрәјин һипернефромасы (шәкил 203) ембрионал дөврдә бөјрәкүстү вәзи һүчејрәләринин бөјрәјин мүхтәлиф һиссәләриндә галмасы вә сонрадан инкишаф етмәси нәтичәсиндә баш верир. Одур ки, һипернефромалар бөјрәјин мүхтәлиф һиссәләриндән баш верир, шиш һүчејрәләри исә бөјрәкүстү вәзинин һүчејрәләрини хатырладыр. Илк әввәлләр өзүнү саламат шәкилдә кәстәрән бу шиш, сонрадан тез инкишаф едәрәк јаман характерли олур, метастаз верәрәк, кахексијаја сәбәб олур вә ушағын өлүмү илә нәтичәләнир.

Ушаглар арасында бөјрәк саркомасы да чох тәсадүф едир, о фиброз капсулдан вә ја бөјрәјин бирләшдиричи фиброз тохумасындан инкишаф едән јаман шишдир. Белә шишләрә, бә'зән аденосаркома вә ја ембрионал саркома да дејилир, бу адларын верилмәси саркома һүчејрәләринин нөвүнә мүвафиг олур.

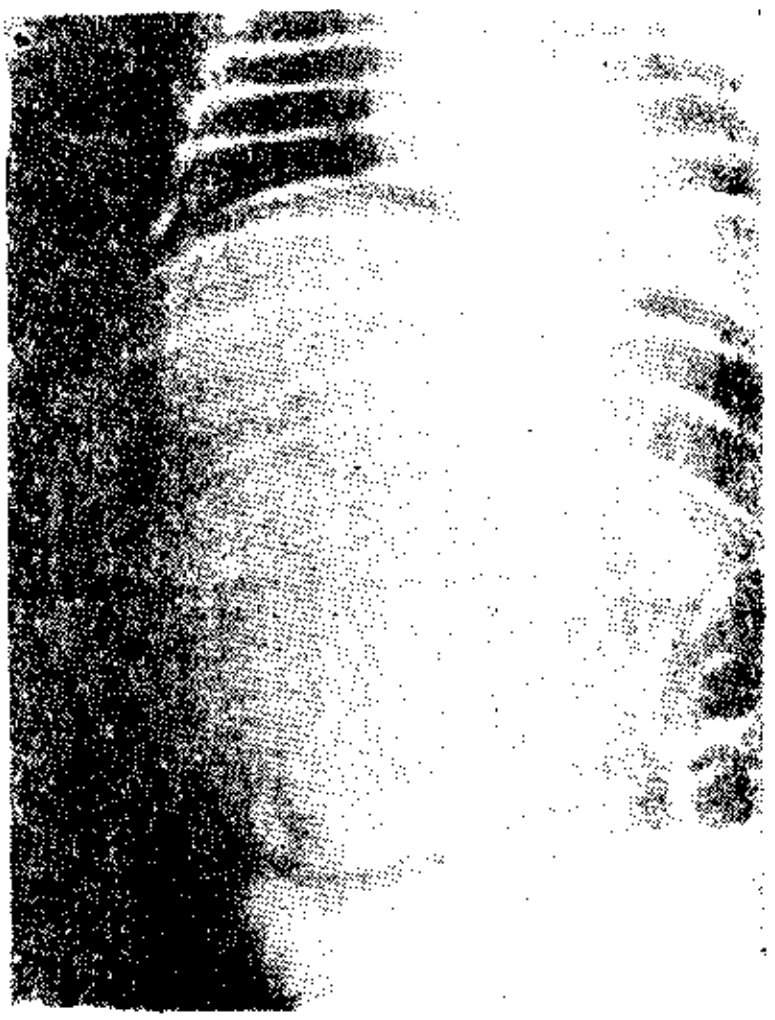
Шәкил 203. Сағ бөјрәјин шиши *(өз мүшаһидәмиз).*

Бөјрәјин јаман шишинин үчүнчү формасы онун хәрчәнкидир. Бу шиш бөјрәјин, сидик каналчыгларынын вә ләјәнчикләринин епител өртүјү һүчејрәләриндән инкишаф едәрәк сонралар онун паренхимасында јајылыр. Бөјрәјин јаман шишләри ән чох 2—5 јашларында тәсадүф едир, гызларда вә оғланларда ејни дәрәчәдә раст кәлир. Сағ вә сол бөјрәк бу хәстәлијә ејни дәрәчәдә тутулур, надир һалларда һәр ики бөјрәкдә баш верир (А. П. Бијезин).

Шиш башладыгда бир вә ја бир нечә дүјүн шәклиндә инкишаф едир, сонра бөјрәјин тохумасына доғру чүчәрир. Шишин һансы тохумадан инкишаф етмәсиндән асылы олараг, консистенсијасы јумшаг (фиброз тохума, гансызма, некроз олдугда) вә бәрк (фиброз тохума чох олдугда, конгломератлар олдугда) олур. Шишләр бә'зән узун мүддәт (10—12 ај) капсул дахилиндә инкишаф едир, сонра јахын органлара (контакт, лимфа јоллары) вә узаг органлара гандөвраны системи илә (ағ чијәрә, гара чијәрә, пијлијә, диафрагмаја) метастазлар верәрәк јајылыр.

Клиникасы. Хәстәлик тәдричән башлајыр вә ағрысыз олур; шиш бөјүдүкдән сонра көзә чарпыр вә валидејнләр буну тәсадүфән мүәјјән етдикдән сонра һәкимә көстәрирләр.

Бөјрәк шишләринин симптомлары триада шәклиндә олур: сағ вә ја сол габырға алтында вә ја бөјрәк наһијәсиндә шиш, ағры вә һематурија. Лакин һәмин симптомлар триадасы чох кечикмиш һалларда заһир олур (М. Топчубашов).

Шишин әлләнмәси ән характер әламәтдир. о кичик өлчүдә олдугда һәрәкәтли, бөјүк олдугда исә һәрәкәтсиз олур, консистенсијасы мүхтәлиф, сәтһи чох заман кәлә-көтүр олур. Шиш бөјүк олдугда, гарынын өн диварынын асимметријасына сәбәб олур. Палпасија заманы шишин һәрәкәтлилији мүәјјән едилмәклә, онун бел-бөјрәк саһәсиндә јерини дәјишмәси бөјрәк шишини көстәрир. Шишин јухары һүдудунун мүәјјән едилмәсинин диференсиал диагноз үчүн әһәмијјәти вардыр. Ејни заманда сағда буну бөјүмүш гара чијәрдән, солда исә бөјүмүш далагдан ајырмаг лазымдыр.

Һематурија аз мүшаһидә едилир (16—20%, А. П. Бијезин). Бизим мүшаһидәмиз дә буну тәсдиг едир. Микроһематурија даһа чох тәсадүф едир. Һематурија ағрысыз давам едир вә бирдән-бирә кәсилә билир; белә ағрысыз һематурија бөјрәјин бөјүмәси илә бирликдә олдугда неоплазманы көстәрир. Хәстәлијин башланғыч дөврүндә ағры чүз'и олур, шиш бөјүдүкчә ушаг ағрыдан дејил, чох вахт ағырлыгдан шикајәтләнир. Ағры күт характерли олур, даими характер дашымыр.

Бөјрәк неоплазмасы заманы ушагда субфебрил температур ола биләр, бә'зән бу 39°-јә гәдәр јүксәлә билир, температурун артмасы бөјрәк шишинин прогнозуну писләшдирир, бу шишин дағылмасы, интоксикасијасы вә башга органлара метастаз вермәси илә изаһ олунмалыдыр.

Башга шишләрдә олдуғу кими, бөјрәк неоплазмасы да дәрһал кахексијаја сәбәб олмур, шиш чох бөјүјәрәк дағылдыгда, интоксикасија дөврүндә арыглама ајдын көзә чарпыр.

Шишләрин бөјрәкдән вә ја башга органлардан (сағда гара чијәр, солда далаг) инкишаф етдијини билмәк үчүн ики нөв рентгеноложи мүајинә апармаг олар: 1) дүз бағырсаға һава вурдугдан сонра ичра едилән рентгеноскопијада бөјрәк шиши һаванын архасында көрүнүр. Бу заман перкуссија етдикдә, әввәлчә күтлүк верән бөјрәк шиши, дүз бағырсаға һава вурулдугдан сонра исә тимпаник сәс верир.

Бөјрәк шишини даһа дүзкүн диагностика етмәк вә онун функсионал габилијјәтини јохламаг мәгсәди илә, хәстә ушағын бөјрәкәтрафы тохумасына оксикен вурулур (пневморен), ејни заманда енән пиолографија ичра едилир. Бөјрәјин рентгенограмында јеридилмиш һаванын фонунда бөјрәјин һәчми, шишин контуру, бөјрәк ләјәнчији вә сидик ахарларынын екси алыныр.

Бағырсаг шишләри вә перитонданхарич (екстраперитонеал) шишләри бөјрәк неоплазмасындан ајырд етмәк үчүн пневмопе-

ритонеум ичра едилир, бунунла шишләрин перитона олан мүнасибәти ајдынлашдырылыр.

Бүтүн бу мүајинә үсулларынын тәтбиг едилмәсинә бахмајараг, бөјрәк неоплазмасынын еркән диагнозуну гојмаг мүмкүн олмур, чүнки валидејнләр чох кеч хәстә ушагла һәкимә мүрачиәт едирләр. Буна көрә, апарылан чәрраһи әмәлијјат јахшы нәтичә вермир. Бунун нәтичәсидир ки, 5 јашдан јухары ушаглар арасында бөјрәјин јаман шишләри аз тәсадүф едир, чүнки беләхәстәләр 1 вә ја 1,5 јашындан сонра тәләф олурлар.

Мүаличәси. Бөјрәк шишләри ики үсулла мүаличә едилир: 1) радикал үсул — хәстәлијин башланғыч дөврүндә бөјрәјин чыхарылмасы; 2) рентген мүаличәси, радикал чәрраһи мүаличә етмәк мүмкүн олмадыгда тәтбиг едилир.

Радикал чәрраһи мүаличәјә башламаздан габаг сағлам бөјрәјин функсионал габилијјәтини өјрәнмәк лазымдыр. Метастазларын олмасы, кәскин кахексија операсијаја әкскөстәришдир. Радикал чәрраһи әмәлијјат үчүн хәстә, сағлам тәрәфи үстә јасдыгча үзәриндә узанмалы вә ендотрахеал наркоз тәтбиг едилмәлидир. С. П. Фјодоров кәсији илә лүмботомија едилир. Кәсик XII габырға кәнарындан башлајараг, гарынын өн диварына вә ашағыја доғру јөнәлдилмәклә, учу көбәкдән харичдә вә ашағыда гуртармалыдыр. Кәсијин узунлугу шишин һәчминә мүвафиг кәлмәлидир. Кәсик апарыларкән перитон зәдәләнә биләр, белә һалда о тикилмәлидир. Бөјрәк шишини капсулу илә бирликдә чыхармаг лазымдыр. Операсијанын башланғыч дөврүндә шишин јухары вә ашағы гүтбләрини јохламалы, шиш гоншу органлара метастазлар вермишсә вә бөјрәји тамамилә чыхармаг мүмкүн дејилсә, чәрраһи әмәлијјат баша чатдырылмајыб јара тикилмәли, сонрадан рентген мүаличәси тә'јин едилмәлидир.

Бөјрәк шишинин әтраф тохумалардан (диафрагма, перитон) ајырдыгдан сонра онун ајагчығына јахынлашмалы, бөјрәк артеријасы, венасы вә нәһајәт, сидик ахарыны ајрыча бағладыгдан сонра бөјрәк шиш илә бирликдә кәсилиб чыхарылыр. Бөјрәјин һәмин үнсүрләри еһтијатсызчасына ајрылдыгда бә'зән шиш тохумасы јыртылыр, бу да әтраф тохумалара вә ган дамарлары васитәси илә бүтүн бәдәнә јајылыр.

Сон заманлар бөјрәк шиши чыхарылдыгдан 2—3 күн сонра, бә'зи алимләр исә даһа еркән олараг операсијадан сонра дәрһал рентген мүаличәси тә'јин етмәји тәклиф едирләр ки, бу да шишин метастаз вермәсинин гаршысыны алмаг үчүн тәтбиг едилир.

Радикал чәрраһи әмәлијјат апармаг мүмкүн олмадыгда, бөјүк дозаларла рентген мүаличәси тә'јин едирләр, лакин бу мүаличә үсулу мүвәггәти сағалма илә нәтичәләнир (шишин һәчми кичилир, ушағын үмуми вәзијјәти јүнкүлләшир, о фәал олур); бир нечә вахтдан сонра, шиш јенидән бөјүмәјә башлајыр вә ушағы тәләф едир.

Гејд етмәк лазымдыр ки, радикал чәрраһи әмәлијјат—нефр-

ектомија о заман тә'сирли олур ки, еркән ичра едилмиш олсун. Бөјрәјин гарышыг шишләриндә апарылан радикал чәрраһи әмәлијјата бахмајараг, шиш јенә дә метастазлар верәрәк ушағы тәләф едир.

Сидиклик дашлары (Cystolithiasis).

Сидиклик дашлары илкин (сидиклијин өзүндә әмәлә кәлән) вә икинчили (бөјрәкдән сидиклијә дүшән) олараг әмәлә кәлә биләр.

Илкин дашлар аз раст кәлир, онларын әмәлә кәлмәсиндә ашағыдакы сәбәбләр рол ојнајыр; сидијин парчаланмасындан төрәјән дузлардан (калсиум, фосфат, магнезиум дузларындан) чөкүнтүләр әмәлә кәлир, бунлар да кристаллашараг дәнәчикләр шәклиндә бирләшәрәк даш әмәлә кәтирир. Ган лахтасы, некрозлашмыш тохума гырынтылары, јад чисимләр вә һәтта полип, илкин сидик дашларынын әмәлә кәлмәси үчүн өзәк ола биләр.

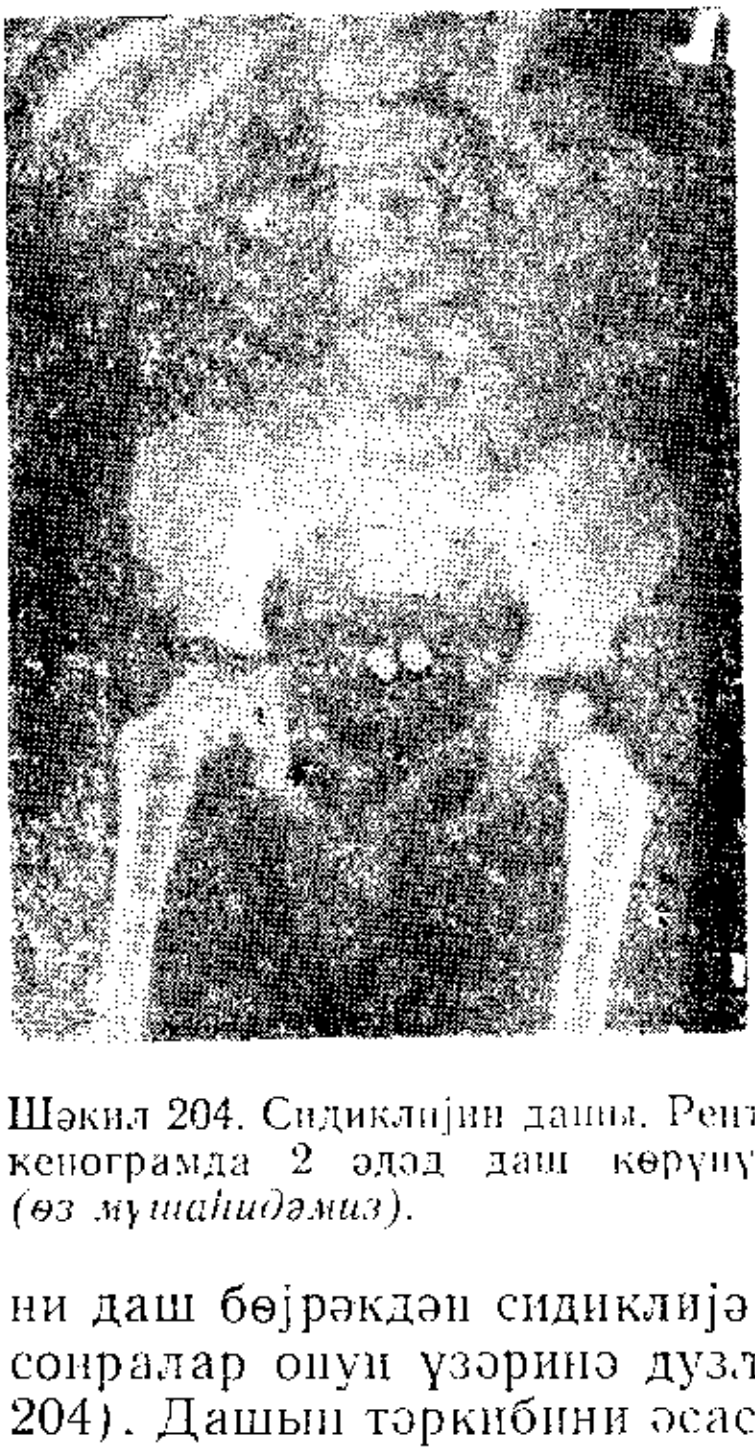

Шәкил 204. Сидиклијин дашы. Ренткенограмда 2 әдәд даш көрүнүр (*өз мүшаһидәмиз*).

Ушагларда даш хәстәлијинин әмәлә кәлмәсиндә әсасән маддәләр мүбадиләсинин позғунлуғу рол ојнајыр, чүнки сидикдә коллоид чисимләрин олмамасына көрә, кристаллашма атипик шәкилдә кечир, бу да чөкүнтүјә сәбәб олур. Сидиклијин икинчили дашларына чох раст кәлирик, јә'ни даш бөјрәкдән сидиклијә дүшәрәк онун өзәјини тәшкил едирсонралар онун үзәринә дузларын чөкмәси илә бөјүјүр (шәкил 204). Дашын тәркибини әсасән урат, оксалат вә фосфат дузлары тәшкил едир.

Гызлара нисбәтән, оғлан ушагларында дашлар чох тәсадүф едир. Бу чәһәт бунунла изаһ едилир ки, гызларда бөјрәкдән сидиклијә дүшмүш кичик дашлар сидик каналынын гыса, енли вә огланлара нисбәтән аз әјрили олмасына көрә, сидикбурахма заманы ағрысыз олараг сидиклә харич олур.

Сидиклик дашлары мүхтәлиф формаларда (дәјирми, јумуртајабәнзәр, һамар вә кәлә-көтүр сәтһли) олур. Бир вә ја бир нечә дәнә олур, әксәрән һәрәкәтли олмагла, чох вахт сидикбурахма акты заманы сидик каналынын дахили һалгасыны тутараг сиди-

јин харич олмасына манеә төрәдир, бу да оғлан ушагларында чох нараһатлыға вә агрыја сәбәб олур (бу заман хәстә, харичи чинсијјәт органларыны тутараг мүхтәлиф һәрәкәтләр етмәклә ағлајыр). Дашлар ири мәрчимәк бојдан тутмуш та кичик јумурта бөјүклүјүнә гәдәр олур. Әксәрән онларын диаметри 0,5—1,5 *см*-дән артыг олмур. Ушагларда систолитиаз хәстәлијинин бир хүсусијјәти дә ондадыр ки, бу әксәрән сидиклик илтиһабы олмадан (систит) мүшаһидә олунур.

Клиникасы. Сидиклик дашлары ән чох 3—10 јашлы ушагларда раст кәлир. Сидиклик дашы нә гәдәр ки, сидијин харич олмасына манеә төрәтмир, агрысыз гала биләр. Характер әламәтләри: агры, сидикбурахма актынын позулмасы, сидијин тәркибинин дәјишмәсидир. Ағры ән чох сидикбурахма заманы олур, башга вахтларда ушаглар ағрыдан шикајәтләнмир. Сидикбурахма заманы кичик дашлар тез-тез јерләрини дәјишмәклә, сидиклик диварынын селикли гишасыны (сиңир учларыны) гычыгландырмагла ағры төрәдир, белә агрылар сидикбурахма актынын ахырында даһа шиддәтли олур, бу да онларын ағламасына, күчәнмәсинә (тенезмләрә) сәбәб олур. Ағры бә'зән хајаја, пенисә вә будун јухары ич сәтһинә иррадиасија верир.

Чох вахт ушаглар сидикбурахманын чәтинлијини вә агрыны арадан галдырмаг үчүн, өз пенисини вә хајаларыны тутараг сүртүр вә овурлар, аглајараг кәзирләр, бу да пулүјүн һипертрофијасына вә һәтта өдеминә сәбәб олур.

Сидиклик дашы хәстәлијини көстәрән әламәтләрдән бири дә сидикбурахма актынын позулмасыдыр, бу симптом мүхтәлиф формаларда тәзаһүр едир. Дашын уретранын дахили дәлијини тутмасына көрә сидикбурахма акты бирдән-бирә кәсилир, бу симптом сидикбурахма актынын сонунда мүшаһидә олунур. Бу заман ушаглар һәрәкәт етмәјә мәчбур олурлар ки, сидијин бурахыб гуртарсынлар, чох заман хәстәләр буна наил олурлар. Сидијин харич олмасынын дајанмасы вә јенидән харич олмасы акты (һиссә-һиссә) бә'зән сидикбурахма заманы бир нечә дәфә тәкрар едир. Сидиклик бошалдыгда ушаг сакитләшир.

Систолитиаз хәстәлијиндә бә'зән ушаглар өзләрини сахлаја билмәдикләриндән, сидик дамчы-дамчы харич олур (ischuria paradoxa), буна бахмајараг сидиклик јенә долу олараг галыр. Ири ушаглар бу вәзијјәтдән утандыгларына көрә, чох вахт кәзмәкдән имтина едирләр. Узун мүддәт мүаличә олунмадыгда, ушагларда систит әламәтләри баш верир: сидик буланыглашыр, иринли олур, агрынын интенсивлији артыр, температур јүксәлир, бу да онларын вәзијјәтини ағырлашдырыр. Узун сүрән систолитиаздан баш верән тенезмләр нәтичәсиндә кичик ушагларда дүз бағырсағын сиҗмәси вә көбәк дәбәликләринин әмәлә кәлмәси мүшаһидә едилир. Надир һалларда макроскопик һематурија баш верир. Сидијин анализи буланыг, зүлалын, лејкоситләрин вә еритроситләрин олмасы мүәјјән едилир.

Хәстәлијин **диагнозуну** гојмаг үчүн рентгенографијадан, систографијадан вә башга објектив мүајинә үсулларындан истифадә едилмәлидир. Хәстә һазырландыгдан сонра рентгенограмда дашын контуру (оксалат, фосфат вә урат дашлары), һәчми, мигдары вә формасы мүәјјән едилир. Даһа дүзкүн мә'лумат алмаг үчүн сидиклијә резин катетер васитәси илә 40%-ли сергозин мәһлулу јеридилир вә систографија ичра едилир. Бә'зән дашын олмасыны билмәк үчүн сидиклијә һава јеритмәклә (пневмосистографија) шәкил чәкилир. Әкәр булары тә'јин етмәк мүмкүн олмазса, онда сидиклијә метал катетер јеридилир, һәрәкәт етдирдикдә онун учунун даша тохунмасы дашын олмасыны мүәјјән едир.

С. Д. Терновскинин, А. П. Бијезинин фикринә көрә, систолитиазы тәсдиг етмәк үчүн систоскопијанын зәрурилији вачиб дејилдир.

Мүаличәси. Мүаличә 2 үсулла едилир: 1) чәрраһи үсулла— сидиклији јармагла даш харич едилир (Lithotomia); 2) дашдоғрама үсулу илә (Lithotripsia). Операсијаја һазырлыг дөврүндә хәстә ушағын вәзијјәтини (ағры вә сидик ифразыны) јахшылашдырмаг үчүн ванна вә ја сидиклик наһијәсинә исситгач тә'јин едилир, ағрыкәсичи дәрманлардан пантопон, промедол, морфин инјексијалары вә ушағын јашына мүвафиг шамлар тә'јин едилир. Илтиһаб просесинә гаршы антибиотикләрлә гурашыг мүаличә тә'јин едилир.

Чәрраһи үсул ән чох наркоз илә ичра едилир. Хәстә ушаг јатырылдыгдан сонра, орта хәтт үзрә симфиздән та көбәјә доғру 6—8 *см* узунлуғунда кәсик апарылыр. Гарын әзәләләри, превезикал (сидикликөну) тохума күт үсулла ајрылыр. Сидиклији тапдыгдан сонра, гоша сап тикишлә (фиксатор) јухары галдырылыб, перитон илә өртүлмәјән (екстраперитонеал) һиссәсиндән даша мүвафиг (бу габагчадан рентгенограмда тәгрибән мүәјјән едилир) бир өлчүдә кәсик едилир. Әтраф тохумалара сидик јајылмамасы үчүн, габагча онлар тампонларла эһатә едилмәлидир. Сидик харич олдугдан сонра, даш хүсуси маша вә ја гашыг илә сидикликдән чыхарылыр. Сидиклик јохланылдыгдан сонра, онун јарасы ики гат кетгут тикиши гојмагла гапаныр, бу шәртлә ки, тикиш сидиклијин селикли гишасындан кечмәмәлидир (Л. П. Александров). Кәскин иринли систитләрдә сидиклијә резин дренаж гојулур. Операсијадан сонракы дөврдә тә'јин едилән антибиотикотерапија мүаличәнин тә'сирлилијини артырыр.

Икинчи үсул дашы доғрајыб харич етмәкдән (литотрипсија) ибарәтдир. Шүбһәсиз ки, чәрраһи әмәлијјат васитәси илә дашын чыхарылмасына нисбәтән бу үсулун үстүнлүјү вардыр (Т. С. Краснобајев, С. Д. Терновски, М. А. Топчубашов). Бу мүаличә үсулунун әсасы ондан ибарәтдир ки, ики һиссәдән ибарәт хүсуси дашдоғрајан апарат—литотрипторун (систоскопа бәнзәјир) дишли учлары бир-биринә јахынлашдырылыб, сидиклик дашы онла-

рын арасында сыхылмагла доғранıр вə сидиклə харич едилир (шəкил 205).

Ушаг чəрраһлығы практикасында бу үсулун тəтбиг едилмəси чəтинлијə раст кəлир, чүнки литотриптор ушагларда сидик каналынын дар олмасына көрə ораданı чəтинликлə кечир, бу алəтин кичиклəри исə бəрк дашлары доғраја билмир. Литотриптор сидик каналындан асан кечирсə, көзүн мүшаһидəси алтында даш литотрипторун дишлəри арасына алынмалы вə доғранмалыдыр. Еһтијатлы олмаг лазымдыр ки, сидиклијин дивары тутулмасын вə зədəлəнмəсин. Даш доғрандыгдан сонра, сидиклик јујулмагла даш гырынтылары харич едилир. Хəстə 2—3 күндəн сонра сағлам һалда евə јазылыр.

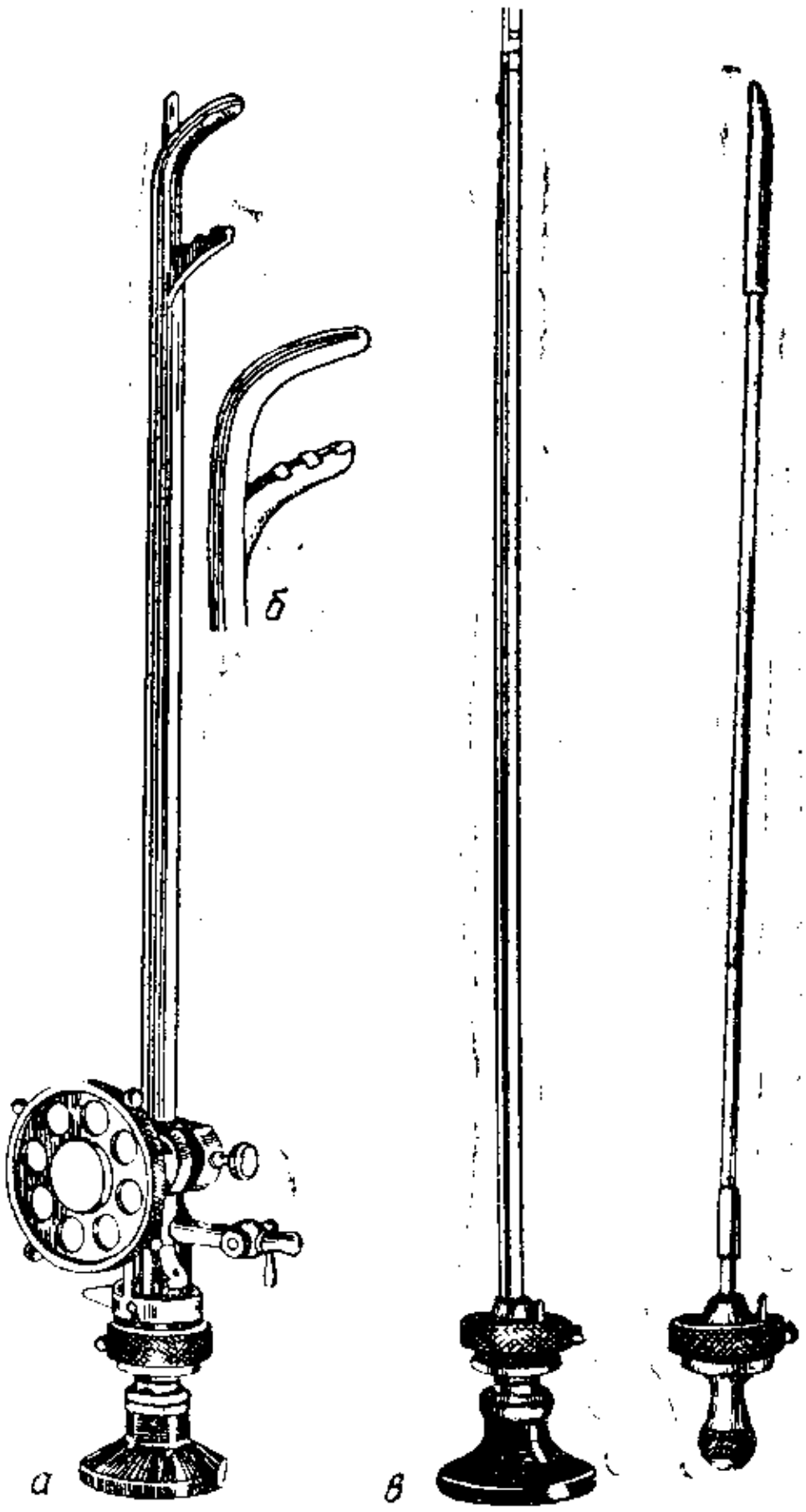

Шəкил 205. Литотриптор.

Сидиклијин ектопијасы.

Сидиклијин өн диварынын анадангəлмə олараг инкишаф етмəјиб, онун арха диварынын өнə доғру чеврилмəсинə **с и д и к л и к е к т о п и ј а с ы** дејилир. Сидиклик ектопијасы заманы, гасыг сүмүклəри 2—3 *см* аралы галыр, гарынын өн дивары əзəлəлəринин ашағы һиссəсиндə бирлəшмə олмур, чинсијјəт органында еписпадија дејилəн (сидик каналынын ачыг галмасы) дефектлəр илə бир комплекс шəклиндə тəсадүф едир.

Гыз ушагларында ектопија заманы бөјүк вə кичик чинсијјəт додагларында, ушаглыг јолунда дефект мүшаһидə едилир. Бу хəстəлик ағыр формалы аномалија олмагла јени доғулмуш һəр 30.000—50.000 ушагдан бириндə олур. Гызлара нисбəтəн, оғлан-

ларда даһа чох тəсадүф едир. Јүнкүл формасында ачыг галан сидиклик бојну вə чинсијјəт органынын еписпадијасы олур, сидиклик исə өз јериндə галыр. Ағыр формасында исə сидиклијин өн дивары тамамилə олмур. Дахили тəзјигин тə'сириндəн онун арха дивары өнə чеврилəрəк чəһрајы рəнкли даирəви шишə охшајыр. Өнə чеврилмиш сидиклик диварыны ичəријə итəлəдикдə, о, өз һəчмини кичилдир. Ушаг ағладыгда вə күч вердикдə јенидəн бөјүјүр, тохунулдугда ағрылы олур. Диггəтлə бахдыгда сидиклијин арха дивары үзəриндə Лијето (Lietaud) үчбучағы наһијəсиндə бүкүш алтында сидик ахарларынын дəлијиндəн сидијин харич олмасы көзə чарпыр. Бə'зəн органларда ектопија заманы крипторхизмə, хајанын гисмəн никинафдан галмасына вə дəбəлијə раст кəлирик (шəкил 206). Белə дефекти олан ушагларын кикијенасына фикир вермəдикдə, мүтəмади олараг ахан сидијин тə'сириндəн гасыгда, будун ич тəрəфлəриндə гызарты, һəтта екзема кими ағырлашмалар баш верир. Чанаг сүмүклəринин рентгенограмында гасыг бирлəшмəсинин (symphysis ossium pubis) олмамасы вə отураг сүмүклəринин нормаја нисбəтəн аралы галмасы мүəјјəн едилир (шəкил 207). Гејд олунан сүмүк дефекти палпасија васитəси илə дə едилə билəр. Сидиклијин ачыг галмасына көрə галхан инфексијадан бөјрəк лəјəнчији вə тохумасы илтиһабланыр. Хəстəлијин диагнозуну гојмаг чəтинлик тəшкил етмир.

Шəкил 206. Сидиклик ектопијасы.

Мүаличəси. Сон заманларын мүшаһидəлəри көстəрир ки, белə ушаглары бир јашдан сонра операсија етмəк олар (С. Д. Терновски, А. П. Фрумкин, К. Ə. Баиров).

Сидиклик ектопијасынын чəррaһи мүаличəси үчүн бир нечə үсуллар тəклиф едилмишдир: 1) Мајдл (Maydl, 1894-чү ил) үсулу: һəр ики сидик ахарынын дəликлəри сидиклијин Лијето үчбучағы илə бирликдə S-вары бағырсаг илкəји илə анастомоз едилир, сидик дүз бағырсаг васитəси илə харич олур. Сиди-

јин харич олмасы хәстәнин дүз бағырсағынын сфинктор әзәләләри тәрәфиндән идарә олунур;

2) Мајдл—Терновски үсулу.—Јухарыда гејд олунан үсулда бә'зи дефектләр олдуғуна көрә, С. Д. Терновски (1928) бу үсулу тәкмилләшдирмишдир. Хәстәнин операсијаја һазырлығы гуртардыгдан сонра ендотрахеал наркоз илә јатырдылыр, сидиклик ектопијасынын әтрафы тәмизләнир. Һәр ики сидик ахарынын истигамәтини билмәк үчүн катетер кечирилир (шәкил 208); сонра сидиклијин дәријә кечдији јердә даирәви кәсик апарылыр. Сидиклик перитону зәдәләнмәдән сидик ахарлары илә бирликдә әтраф тохумалардан ајрылыр. Белә ки, сидиклијин иннервасијасы вә ганла тәчһиз едилмәси позулмасын. Сидиклик вә сидик ахарлары әтраф тохумадан о гәдәр ајрылмалыдыр ки, ону аностомоз васитәси илә бағырсаға чалаг етдикдә тохумаларда кәркинлик олмасын, сидиклијин артыг тохумасы исә кәсилмәлидир (2×3 *см* дилим шәклини алмалыдыр). Ганама варса, сахланмалыдыр. Сонра перитон јарылыб ачылыр. S-вары бағырсаг јара ичәрисинә чыхарылыр, онун тенијасы үзәриндә мүвафиг кәсик апардыгдан сонра сидиклик илә бағырсаг арасында 2 гат тикишлә аностомоз гојулур. Јара гат-гат тикилир (шәкил 208 *а, б, в, г. д*);

Шәкил 207. Сидиклик ектопијасында чанағын, гасыг бирләшмәсинин вә отураг сүмүкләринин гүсурлары.

3) А. И. Михелсон (1951) даһа мүкәммәл үсул тәтбиг етмишдир. Бу үсулун маһијјәти ондан ибарәтдир ки, сидиклик әтраф тохумалардан ајрылдыгдан сонра, синир лифләри вә дамар апараты мүһафизә едилмәк шәрти илә, онунла S-вары бағырсаг арасында аностомоз (систосигмоаностомоз) гојулур.

Сон заманлар сидиклијин һәчми имкан вердији һалларда ону реконструксија етмәклә тамлығы бәрпа едилир, бунунла јанашы олараг сидик каналынын дефекти дә арадан галдырылыр (О. С. Венсон). Т. В. Журавлјованын (1965) вердији сон мә'лумата көрә, Мајдл—Терновски үсулу ән јахшы нәтичә верир.

Хаја гишаларынын вә тохум чијәсинин һидропсу.

Хајанын хүсуси гишасы бошлуғуна сероз мајенин топланмасына хаја һидропсу (Hydrocele testiculi) дејилир. Хајанын үмуми јатаг гишасынын (tunica vaginalis communis) боју узуну

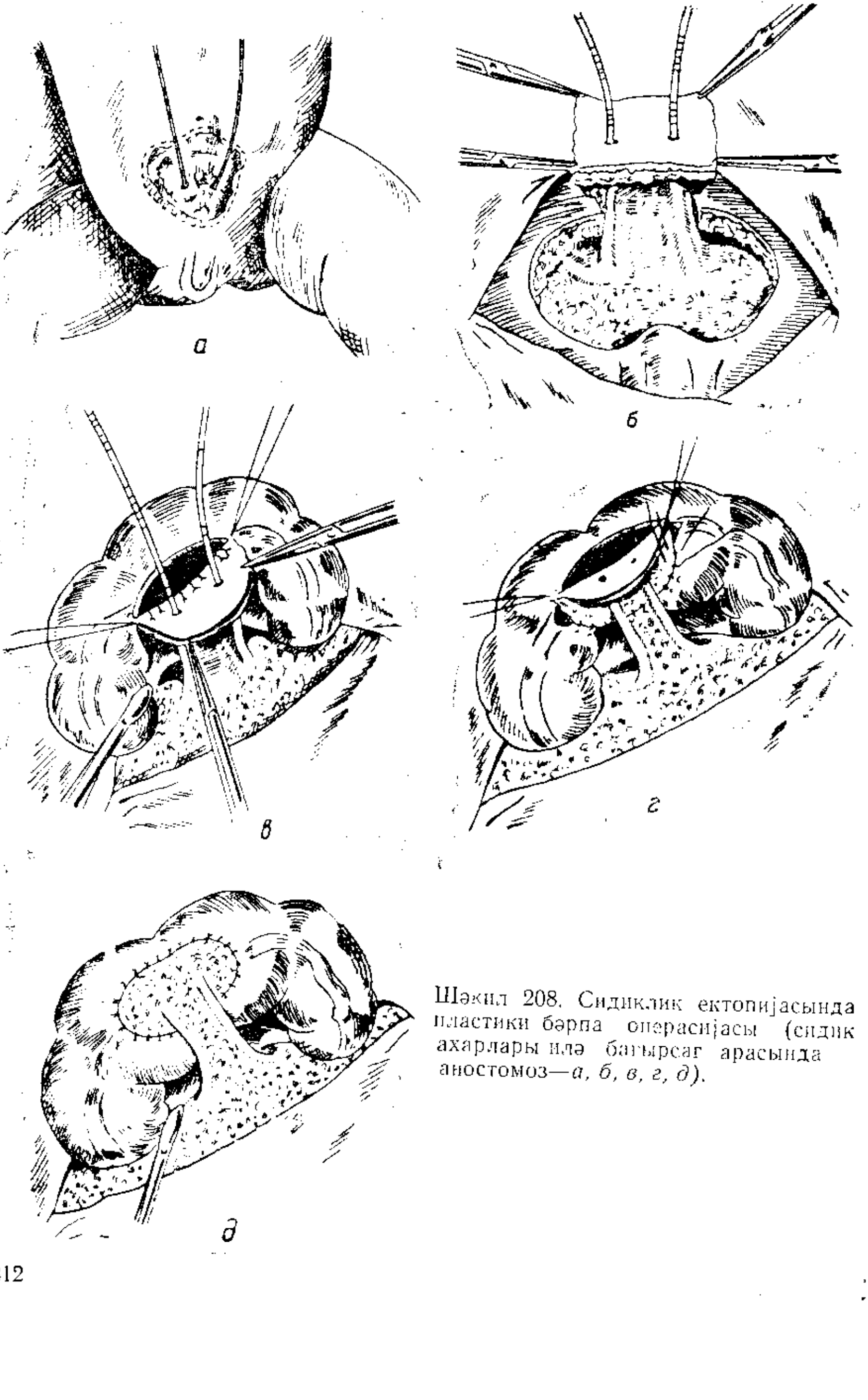

Шәкил 208. Сидиклик ектопијасында пластики бәрпа операсијасы (сидик ахарлары илә бағырсағ арасында аностомоз—*а, б, в, г, д*).

онун бир һиссәсинин (тохум чиҹәси наһиҹәсиндә) облитерасиҹаја уғрамамасы нәтичәсиндә сероз маје топланыр ки, буна **тохум чиҹәси һидропсу** (hydrocele funiculi spermatici) дејилир. Бә'зән үмуми јатаг чыхынтысынын гарын бошлуғу вә хаја һиссәләри облитерасиҹаја уғрадығы һалда, онун орта һиссәси бағланмыр вә бурә сероз маје топланараг сист шәклини алыр, нәтичәдә тохум чиҹәси систи (funiculocele) әмәлә кәлир (шәкил 209*а*).

Бә'зән перитонун јатаг чыхынтысы гасыг каналы һалгасы наһиҹәсиндә тутулдуғуна көрә, сероз маје тохум чиҹәси бојунча вә хаја һидропсу инкишаф едир ки, буна hydrocele testis et funiculi spermatici дејилир. Бәлә хаја һидропсу о гәдәр бөјүк ола биләр ки, ону дәбәлиҹә бәнзәтмәк олар. Хаја һидропсу 2 формада олур: а) бирләшмиш (әлагәли) һидропс, бу заман перитонун јатаг чыхынтысы дахилдән тутулмамыш галдығына көрә, хаја бошлуғу тохум чиҹәси илә бирликдә гарын бошлуғу илә әлагәдар олур ки, буна hydrocele communicans дејилир (шәкил 209*а*). Тохум чи-

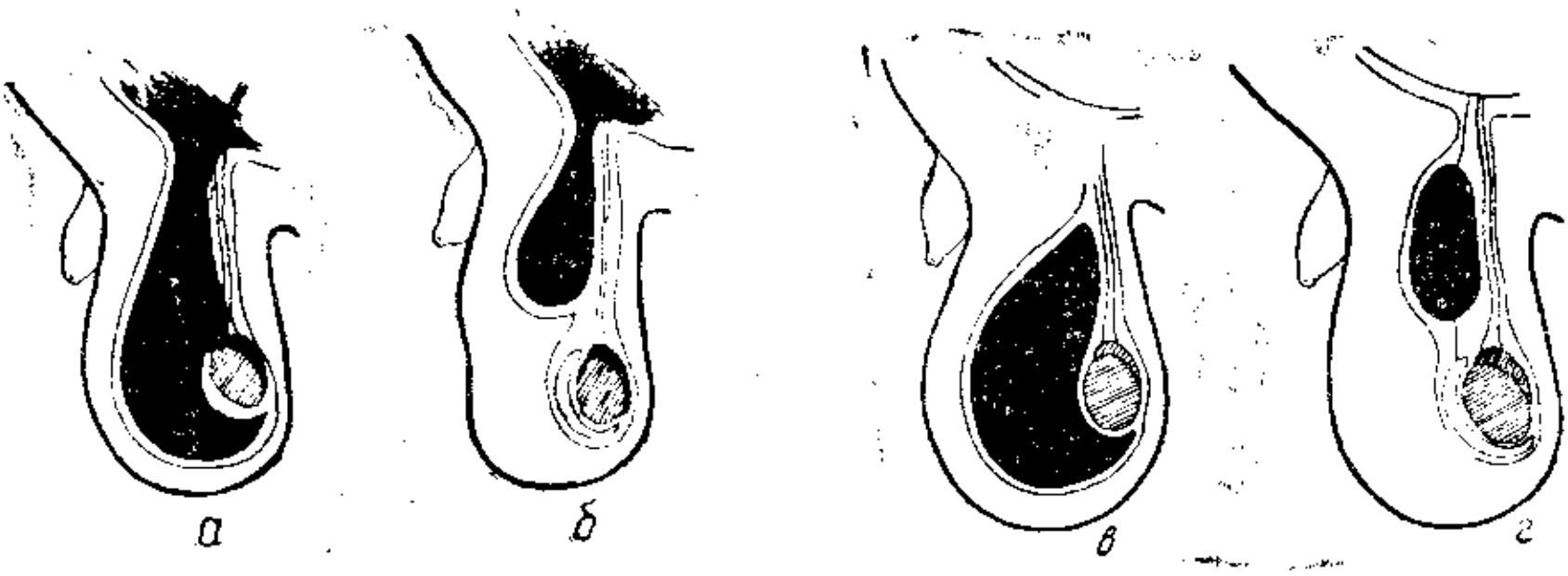

Шәкил 209. *а* — әлагәли һидроселе, *б* — әлагәли фуникулоселе, *в* — әлагәсиз һидроселе, *г* — әлагәсиз фуникулоселе.

ҹәси һидропсу гарын бошлуғу илә әлагәдар оларса, буна funiculocele communicans дејилир (шәкил 209, *б*); хаја вә ја тохум чиҹәси һидропсу гарын бошлуғу илә перитонун јатаг чыхынтысынын там облитерасиҹасы нәтичәсиндә әлагәдар олмазса, буна рабитәсиз хаја вә ја тохум чиҹәси һидропсу дејилир (шәкил 209, *в, г*).

Хәстәлиҹин хүсуси формасы олан hydrocele hernialis хаја һидропсунун гарын бошлуғу илә кенәлмиш гасыг каналы харичи һалгасы васитәси илә әлагәси олдуғундан гарын бошлуғу органларындан нејлик вә ја бағырсаг илкәји һидропик (суланмыш) хаја бошлуғуна дүшүр. Буна хаја һидропсу дәбәлиҹи ады вермишләр.

Хаја һидропсу анаданкәлмә вә газанылма олмагла 2 формада олур. Газанылма хаја һидропсунун етиолоҹиси хајанын зәдәләнмәси вә хајанын хүсуси гишасынын хроники илтиһабындан ибарәтдир (Н. С. Алмуһамбетова, 1953), чох вахт бу ики амилин һеч бири олмадан да төрәјә биләр.

Анадангәлмә хаја һидропсу хәстәлијинин етиоложи амили— хајанын үмуми јатаг гишасынын облитерасија просесинә уғрамамасы вә гычыгландырычы амилин тә'сирилә сероз маје артараг, хајанын хүсуси гишасынын бошлуғу ичәрисинә топланмасыдыр. И. С. Венкеровскинин фикринә көрә, анадангәлмә хаја һидропсунун әмәлә гәлмәсинин әсас сәбәби хајанын үмуми јатаг гишасынын анадангәлмә гүсурлу инкишаф етмәси, облитерасијаја уғрамамасыдыр.

Клиникасы. Хәстәлик сағтәрәфли, солтәрәфли, вә ја икитәрәфли олур (хүсусән, јени доғулмуш ушагларда). Хаја һидропсу һәр јашдан олан ушагларда раст гәлир. Хајаја маје тәдричән топландығына көрә, хәстәлијин нә вахт башланмасы чох заман ајдын олмур. Чох тәсадүф едиләни хајанын һидропсудур, икинчи јери-тохум чијәси һидропсу тутур. Бирләшик хаја һидропсу надир һалларда тәсадүф едир. Топланан мајенин мигдары 60—80 *мл* олур, бу да хајаја мүәјјән (овал, армудабәнзәр) форма верир. Хајанын гатлы дәриси һамарлашыр, еластик консистенсијалы олур, флүктуасија верән гәркин шишә чеврилир. Ағрысыз олур; әкәр мајенин топланмасы сүр'әтлә инкишаф едәрсә, хәстә күт ағрыдан шикајәтләнир. Һидропслу хајанын архасына ишыг мәнбәји гојараг өндән стетоскоп илә бахсаг, шәффаф маје өзүндән шүа бурахдығына көрә, мајенин олмасы тәсдиг едилир. Маје чох топланыбса, палпасија заманы хајаны мүәјјән етмәк мүмкүн олмур, маје аз топландыгда исә хаја мә'лум олур вә флүктуасија верир.

Әкәр бирләшик хаја һидропсу оларса, ушаг кечә јатанда сероз маје гарын бошлуғуна ахдығына көрә хајалыг саһә өз һәчмини кичилдир, ахшама доғру јенидән бөјүјүр, јени доғулмуш ушагларда әксәрән икитәрәфли симметрик һидропс олур. Бә'зән тохум чијәси систи бирдән вә тез инкишаф етдијинә көрә ушаглара ағры, нараһатлыг верир, гасыг наһијәсинин дәриси алтында һәрәкәтли, јумшаг, еластики, мәһдуд (чох вахт ири гоз бојда) шиш мүәјјән едилир ки, буну боғулмуш дәбәлик илә гарышдырмаг олар. Анамнездә дәбәлијин олмасы, кәскин ағры, гусма вә үмуми вәзијјәтин ағыр олмасы, шишин һәрәкәтсизлији, санки мыхланмыш кими олмасы тохум чијәси систини боғулмуш дәбәликдән ајырыр.

Мүаличәси 3 үсулла едилир: 1) бә'зән көрпә ушагларда кичик һәчмли хаја һидропсу өз-өзүнә сағала биләр, лакин бу аз тәсадүф едир; 2) паллиатив үсул пунксијадыр — пунксијадан сонра басычы сарғы гојулур. Габаглар пунксија илә һидропик маје чәкилдикән сонра, ијнә чыхарылмадан бошлуға 0,5 *мл* 96° алкоһол вә ја 0,3 *мл* 5%-ли јод мәһлулу јеридәрәк кәләчәклә бурала чапыглашма төрәмәсинә чалышырдылар вә беләликлә онун гаршысы алынырды. Сон заманларын мүшаһидәләри көстәрир ки, чапыглашма төрәтмәк мәгсәди илә јеридилән дәрманлар чохлу ағырлашма төрәдир (Т. В. Красовскаја, 1965), буна көрә дә инди

онлар ишләдилмир; 3) ән радикал үсул чәрраһи үсулдур. Бу бир јанындан сонра едиләрсә јахшы нәтичә верир, лакин мајенин топланмасы прогрессив сурәтдә артарса, онун тәзјигиндән хајанын атрофијаја уғрамамасы үчүн бир јана чатмағы кәсләмәдән дә операсија едилмәлидир. Операсија наркоз алтында ики үсулла ичра едилир: а) Винкелман үсулу — кәсик тәгрибән харичи гасыг каналы дәлијиндән башлајараг хајаја гәдәр едилмәлидир. Тохум чијәсини тапдыгдан сонра јухары чәкилир, бу вахт хаја һидропсу харичә чеврилир. Кәсик тохум чијәси үнсүрләриндән кәнарда хајанын хүсуси гишасына (tunica vaginalis proprіa) кими апарылмалыдыр. Күт үсулла сулапма шиши, әтраф тохумалардан еһтијатла ајрылараг кәсилир, сероз маје харич едилир, ону чевириб кетгут тикиш гојмагла операсија гуртарыр. Хаја өз јеринә салыныр, галан гатлара тикиш гојмагла операсија ахыра чатдырылыр; б) хаја һидропсу бөјүк һәчмли оларса, онун артыг гишасыны кәнарлардан кәсдикдән сонра, чевилиб кетгут илә уч-уча тикирләр, бу Бергман үсулудур. Һәр ики үсулда јахшыча һемостаз олмалыдыр. Һематома јаранын сағалмасыны чәтинләшдирир вә хајаны атрофијаја уғрада биләр. Тохум чијәси систи олдугда, јухары вә ашағы гүтбләриндән бағландыгдан сонра тамамилә кәсилиб чыхарылыр.

Ушаглыг дәлијинин тутулмасы, гызлыг пәрдәсинин там (бүтөв) олмасы.

Инкишафын дүзкүн кетмәмәси нәтичәсиндә ушаглыг јолу дәлији тамамилә тутулмуш олур, бә'зән исә гызлыг пәрдәси ајнара формада дејил, там дәјирми (бүтөв) олдуғуна көрә (hymen inperforatus) ушаглыг дәлијини тамам тутур. Белә инкишаф гүсуру заманы ушаглыг вә ушаглыг јолу ифразаты харич ола билмәдијиндән топланараг галыр. Бу хәстәлик гызларда ајбашы башладығы дөврдә даһа ајдын тәзаһүр едир, ганын ушаглыг јолундан харич олмамасы вә топланараг галмасындан бир чох клиник әламәтләр төрәјир: тутмалар шәклиндә ағры, тез-тез сидикбурахма олур, дүз бағырсагда бармагла мүајинәдә узунсов вә бәрк консистенсијалы шиш әлләнилир. Һәр ајбашы заманы ганын топланмасына көрә, ушаглыг кет-кедә бөјүјүр, дәјирми шишә чеврилир. Көзлә бахдыгда, кичик додаглар арасында флүктуасијаверән дәјирми шишкинлик (haematocolpos) мүәјјән едилир (шәкил 210). Ушаглыг јолунун инкишафдан галмасы нәтичәсиндә ајбашы заманы ган ушаглығын ичәрисинә топланараг ону бөјүдүр (haematometra). Дүз бағырсагдан мүајинә етдикдә, ушаглығын дәјирми формада бөјүмәси ашкар едилир.

Мүаличәси. Гызлыг пәрдәси бүтөв олдугда, илк дәфә пунксија едилмәлидир. Әкәр ган көрүнәрсә, ушаглыг јолуну ганајан пәрдә скалпел илә өндән архаја доғру јарылмалы (бу заман чохлу ган вә ган лахталары харич олараг, ушаглыг јолу вә ушаглыг шиши тамамилә чәкилир).

Ушаглыг јолу гапалы оларса, ону ушаглыг јолу дәлијинә гәдәр кәсиб көтүрмәли, ган вә ган лахталары харич едилдикдән сонра коләчәкдә даралма олмамасы үчүн ушаглыг каналы јаранын агзына дартылараг тикилмәлидир, јахуд бужлама васитәси илә даралма арадан галдырылмалыдыр.

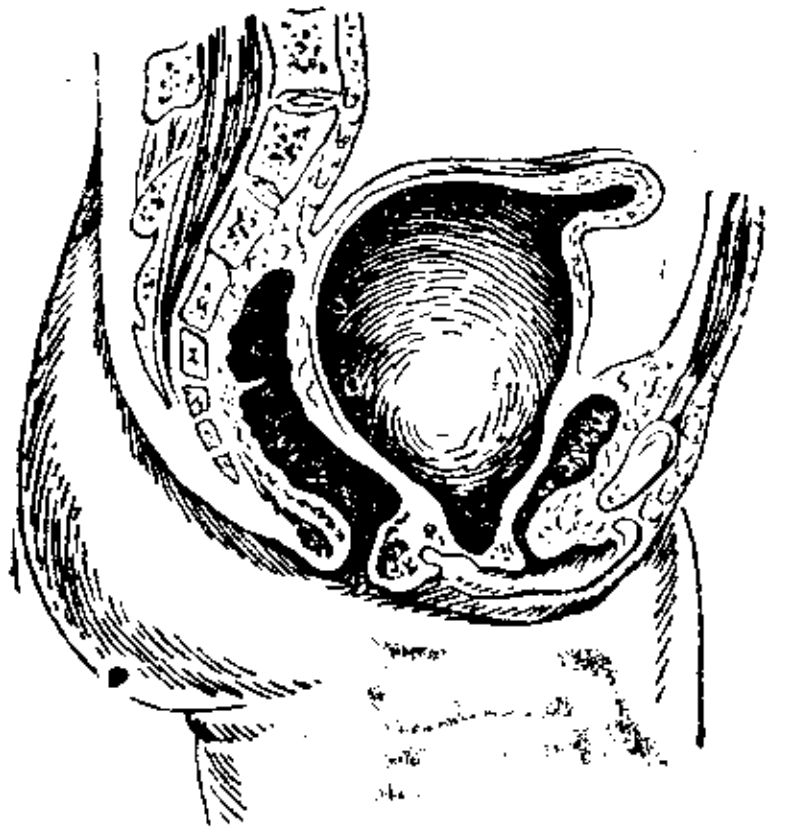

Шәкил 210.. Ушаглыг дәлијинин тутулмасы (hymen inperforatus).

Крипторхизм.

Инкишаф гүсурлары нәтичәсиндә хајанын хајалыға енмәмәсинә крипторхизм дејилир (шәкил 211). Јени доғулмуш ушаглар арасында крипторхизм 4%-дән 32%-ә гәдәр мүшаһидә олунур. (М. Ј. Демко, Ј. П. Макрова).

Хајалар ембрионал дөврдә екстраперитонеал олараг бел наһијәсиндә јерләшир, һамиләлијин 7-чи ајында ашағыја догру енәрәк гасыг каналынын дахили дәлијинә, 8—9-чу ајда исә гасыг каналыны кечәрәк хајалыға (өз јеринә) чатыр. Инкишаф гүсуру нәтичәсиндә хајалар бел наһијәсиндән хајалыға гәдәр олан саһәнин бүтүн һиссәләриндә илишиб гала биләр. Апарылан мүшаһидәләр көстәрир ки, ән чох гасыг каналында (retentio testis inguinalis), сонра исә гарын бошлуғунда ләнкимиш олур (retentio testis abdominalis).



Шәкил 211. Тәкхајалылыг. (*өз мүшаһидәмиз.*)

Хајанын өз јеринә дүшмәмәси барәдә мүхтәлиф нәзәријјәләр вардыр (перитон јатаг чыхынтысынын гасыг каналында там јерләшмәмәси, хаја дүшмәк үчүн истигамәт верән бағын гыса вә көдәк олмасы, хајаны ашағы дартан бағын гүсурлу инкишаф етмәси, һормонал позгунлуглар, тохум чијәси артериал дамарынын гыса олмасы). Хајанын өз јеринә дүшмәмәси ән чох кичик ушагларда олур. Һәр бир ајрыча һалда хајанын гасыг каналында вә ја гарын бошлуғунда олмасындан асылы олмајараг, хаја

өз нормал һәчминә вә чәкисинә нисбәтән кичик олур. Сәбәби бир тәрәфдән, гүсурлу инкишаф, дикәр тәрәфдән исә гасыг каналынын тәзјигиндән ибарәтдир.

Клиникасы. Нормал доғуланлара нисбәтән, вахтындан еркән доғулан ушаглар арасында даһа чох тәсадүф едир [С. Скорер (S. B. Scorer)]. Илк бахышда гасыг каналы наһијәсиндә гоз бој-да һәрәкәтли шиш әлләнир. Крипторхизм олан тәрәфдә хајалыг инкишафдан галыр, сағтәрәфли крипторхизм сол тәрәфлијә нисбәтән чох раст кәлир, чүнки сағ хајанын енмәси сола нисбәтән кеч баша чатыр. Кичик ушагларда ағры вә ја нараһатлыға сәбәб олмур, лакин чинси јетишкәнлик дөврү әрәфәсиндә олан ушагларда исә гасыг каналында галмыш хаја ара-сыра ағры верир. Бу исә өз јеринә дүшмәк истәркән гасыг каналынын дәлији наһијәсиндә баш верән боғулма илә изаһ олунур. Крипторхизм 15—50% һалда гасыг каналы дәбәлији илә ејни вахтда олур (А. П. Бијезин). Ән чох биртәрәфли (78%), аз вахт исә икитәрәфли (22%) олур. Хајанын һәгигәтән олмамасына м о н о р х и з м (Monorchismus) дејилир вә бу патолокија чох аз тәсадүф едир[1].

Објектив мүајинәдә хајалығын мувафиг тәрәфиндә бошлуг ашкара чыхыр. Хајаларын һәр икиси јеринә дүшмәјәрәк гарын бошлуғунда галдыгда, әлләмә васитәси илә онларын һарада јерләшдикләрини мүәјјән етмәк мүмкүн олмур.

Ағырлашмаларына кәлинчә, хаја вә тохум чијәсинин өз оху әтрафына 180—270—360° фырланмасындан ибарәтдир. Биз бир хәстәдә хајанын вә тохум чијәсинин гасыг каналы ичәрисиндә өз оху әтрафында 720° фырланмасыны мүәјјән етмишик ки, бу да хајанын вә тохум чијәсинин там некрозланмасына сәбәб олмушду.

Мүаличәси. Чәрраһи мүаличәнин 6—8 јашлардан сонра едилмәси јахшы нәтичә верир. А. П. Бијезинә көрә, хајанын икитәрәфли дүшмәсини сүр'әтләндирмәк үчүн киши чинсијјәт (һонадотроп) һормонунун верилмәси илә бәрабәр, ушаг та пубертат дөврүнә (12 јаша) чатана гәдәр көзләмәк лазымдыр.

Там крипторхизм олдугда, операсија чинси јетишкәнлик дөврүнә гәдәр көзләмәдән ичра едилмәлидир. Бу операсијадан мәгсәд хајаны хајалыға салараг, орада сахламаг үчүн орхидопексија етмәкдир.

Операсијанын техникасы. Наркоз илә ичра едилмәлидир (бу анатомијаны позмур). Кәсик, дәбәликләрдә олдуғу кимидир. Гасыг каналынын өн диварьі вә дәбәлик кисәси ачылыр. Хаја вә тохум чијәси көрүнүр (шәкил 212). Хајаны вә тохум чијәсини әтраф тохумалардан ајырмаг үчүн новокаин мәһлулу јеридилир. Тохум чијәси дамарларыны арха перитон каналындан еһтијатла ајырмалы, тохум чијәсинин ич артеријасы зәдәләнәрсә, хаја атрофија олар. Тохум чијәси вә хаја о гәдәр ајрылмалыдыр ки, хајалыг ичәрисинлә сүн'и олараг јарадылмыш хајалыг јатағына кәркинлик олмадан кәлиб чатсын. Хајалыгда күт үсулла (бармаг вә ја корнсанг васитәси илә) сүн'и хаја

[1] 20 ил әрзиндә бизим клиникада 3 дәфә мүшаһидә олунмушдур.

јатағы јаратдығдан сонра хајанын учува ипәк сап кечирмәли, хајалыг јатағына саплы дүз ијнә дахил едилир, хәјалығы дешәрәк чыхарылыр. Сапы дартдыгда хаја асанлыгла өз јатағына дүшүр.

Крипторхизм илә ејни вахтда дәбәлик дә варса, дәбәлик кисәси әтраф тохумадан ајрылараг әсасындан (боғазындан) бағланыр вә кәсилиб атылыр. Хајаны өз јериндә сахламаг үчүн будун ич сәтһинин дәри-фассија гатына бир тикишлә тәсбит едилир, тәнзиф балынч гојулараг сап онун үзәриндән дүјүнләнир.

Торек — Кертсен үсулу. Хајалыг дәриси үзәриндә кәсик апардыгдан сонра, хаја әтраф тохумалардан ајрылыр, онун ашағы учуна кетгут сап кечирилир вә сүн'и дүзәлдилән хајалыг јатағына салыныр. Хајалыг дәриси үзәриндә кәсик апараг хаја кетгутла јаранын ағзына чыхарылыр, будун ич тәрәфиндән мувафиг саһәдә дүзәлдиләмин буд јарасына тәсбит едилир. Хајалыг јарасы буд дәрисинин јарасына тикилир—буд—хајалыг аностомозу

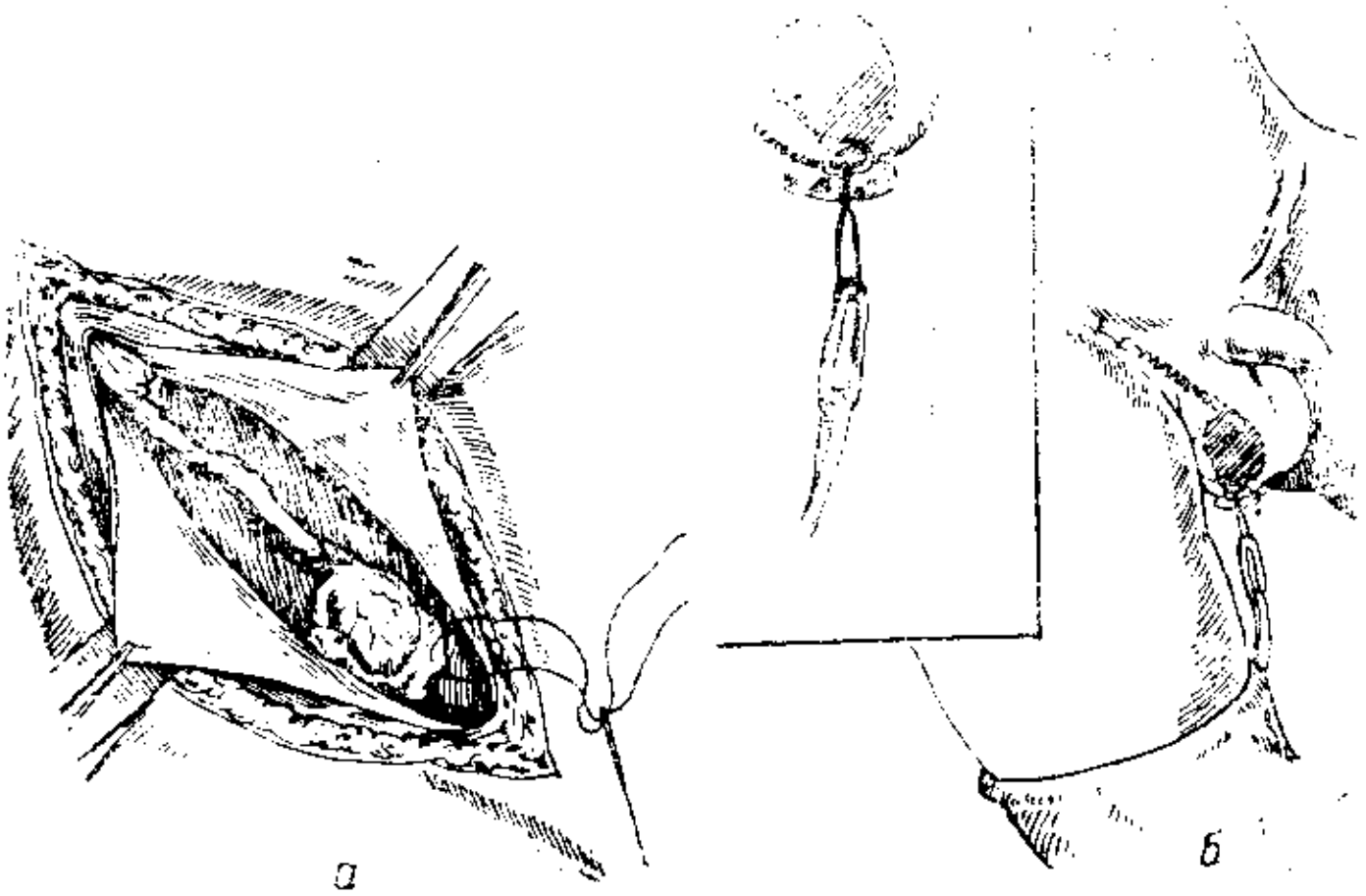

Шәкил 212. Орхилопексијанын схеми *(Н. Н. Соколовдан)*.

јарадылыр. Сонра гасыг каналы јарасы гат-гат тикилир вә операсија баша чатдырылыр. 2—3 ајдан сонра буд—хаја аностомозу арадан галдырылыр, хаја буддан ајрылдыгдан сонра өз јеринә, хајалыга гајтарылыр; будун дәрисинә вә хајалығын јараларына тикиш гојулур, бунунла да операсијанын икинчи мәрһәләси баша чатыр. Б. А. Зубковун вердији мә'лумата көрә, чәрраһи мүаличә үсуллары арасында ән јахшысы Торек — Кертсен үсулудур.

Сидик каналы (уретра) дашлары.

Сидик каналынын (уретра) дашы хәстәлији кичик дашларын сидикликдән чыхараг канала дүшмәси нәтичәсиндә баш верир. Ушагларда уретрада илкин даш хәстәлији баш вермир. Гызларда надир һалларда тәсадүф едир, бу да онларда уретранын гыса, енли вә әјрилијинин олмамасы илә изаһ олунур.

Даш каналын 3 физиоложи даралма јерләриндә ләнкијиб галыр: 1) каналын дахили дәлији наһијәсиндә; 2) уретранын арха (чанаг диафрагмасы) һиссәсиндә; 3) харичи дәлији (fossa

navicularis) наһијәсиндә. Хәстә ушаг вә ја валидејнләр бә'зән ушағын бөјрәк санчысы кечирдикдән сонра, бирдән-бирә сидик бурахманын чәтинләшмәсиндән вә уретра наһијәсиндә — пенисдә ағрынын олмасындан шикајәтләнирләр. Дашын бөјүк вә кичик олмасы вә канал мәнфәзинин дараалмасы нәтичәсиндә сидик һеч харич олмур, јахуд дамчы-дамчы харич олур. Хәстә сидијини харич етмәк үчүн күчәнир, харич олмадыгда исә кәскин ағрыја сәбәб олур. Дашы мүәјјән етмәк үчүн каналы боју узуну палпасија етмәклә, дашын јерләшдији һиссәдә ағрынын күчлү олмасы мүәјјән едилир. Даш уретранын арха һиссәсиндә оларса, палпасијаны дүз бағырсаг тәрәфиндән апардыгда, ону әлләмәк мүмкүн олур. Дашын олмасыны тә'јин етмәк үчүн сидик каналына мил јеритмәклә, һисс едилир, уретроскопија етмәклә дашы көзлә көрмәк олур.

Мүаличәси. Даш сидик каналынын харичи дәлији наһијәсиндә јерләшәрсә, маггашла харич едилир. Бә'зән уретраны еһтијатла масаж етдикдә, даш јериндән тәрпәдилир, сонра исә ону харич етмәк асанлашыр. Лазым олдугда дашы чыхармаг үчүн меатотомија етмәли вә сонра јара кетгутла тикилмәлидир. Даш каналын орта һиссәсиндәдирсә вә ону консерватив үсулла харич етмәк мүмкүн олмазса, канал үзәриндә (даша ујғун олараг) кәсик апарылыр (уретротомија). Даш харич олдугдан сонра, кәсик кетгутла гат-гат тикилир.

Даш арха һиссәдә оларса, катетер васитәси илә сидиклијә итәләнилир вә орада доғрандыгдан сонра харич едилир.

Урахус фистулу (Urachus)
(Сидик јолунун аномалијасы).

Нормада урахус (urachus) сидиклијин јухары һиссәси илә көбәк арасында олан бирләшдиричи јолдан ибарәтдир. Ушаг анадан оланда бу јол бүтүн боју узуну тутулараг (облитурасија едәрәк) ligamentum vesica umbilicalae адланан бағ чеврилир. Инкишафын гүсурлу олмасы нәтичәсиндә, бу јол тутулмадығындан сидиклик илә көбәк арасында фистул галыр ки, буна fistula urachii ады вермишләр.

Клиникасы. Көбәк чијәси дүшдүкдән сонра, көбәкдән дамчы-дамчы сидик харич олур. Фистулун диаметри кениш олдугда, һәтта сидијин чох һиссәси сидик каналы илә дејил, көбәк наһијәсиндән харич олур. Сидиклик наһијәсинә әллә тәзјиг етдикдә вә ушаг бәрк ағладыгда сидик дамчы-дамчы дејил, һәтта арамсыз олараг ахмагда давам едә биләр. Урахус ахачағынын ашағы һиссәси тутулдугу һалда, јухары көбәк һиссәси тутулмур; онун ичәрисиндә јерләшән епител һүчејрәләринин секресијасы нәтичәсиндә ара-сыра көбәкдән шәффаф маје харич ола биләр. Инфексија дүшдүкдә маје өз шәффафлыгыны итирир вә ирнли олур. Јолун ашағы һиссәси вә ја ортасы ачыг галараг

көбәк һиссәси тутулдугда, көбәк илә сидиклик арасында селикли мајенин топланмасына көрә, ретенсион сист әмәлә кәлир вә кетдикчә бөјүјүр.

Сидијин көбәк нaһијәсиндән даима дамчы-дамчы харич олмасы. көбәк әтрафында дәринин екземалашмасына вә илтиһаблашмасына сәбәб олур. Бә'зән гранулөм да төрәјә биләр. Инфексија бә'зән сидиклијә, һәтта бүтүн сидик системинә дә кечәрәк онун илтиһабына сәбәб ола биләр. Сидијин харич олмасы вә онун сидик ијн вермәси диагнозу асанлашдырыр.

Бә'зән урахус фистулуну өд ахачагы фистулу илә гарышдырмаг олур, чүнки симптомлары бир-биринә чох охшајыр. Диференсиал диагноз ашағыдакы мүајинә үсулларыны тәтбиг етмәклә ајдынлашдырылыр:

1) зондладыгда фистулун истигамәти сидиклик истигамәтинә доғру кедирсә, демәли, урахус фистулудур;

2) фистул каналына 1 *мл* 20% јодурон аллы контраст маддә вурараг рентkенографија едилир, фистулун сидиклијә доғру узанмасы вә ја онунла әлагәдар олмасы урахусу көстәрир;

3) дәри алтына 1 *мл* 1% метиленблау мәһлулу вурулур, әкәр көбәкдән рәнкли сидик харич оларса бу, диагнозу тәсдиг едир;

4) көбәкдән ифраз олунан мајенин туршулу характердә олмасы сидији тәсдиг едир, сидијин туршулу олмасыны тәсдиг едән реаксијанын мүсбәт олмасы сидијин олмасыны сүбут едир.

Мүаличәси. Фистул надир һалларда өзбашына олараг гапана биләр. О, чәррaһи үсулла мүаличә едилир. Гарын бошлуғуну ачмадан, сидик ахарыны көбәкдән башлајараг та сидиклијә гәдәр кәсиб көтүрмәк лазымдыр. Сидиклик јахынлыгында сидик ахары јахшыча вә мөһкәм бағланмалыдыр, сонра исә јара гат-гат тикилир.

Орхит (Orchitis).

Үмумијјәтлә, хајанын илтиһаби хәстәлији ушаглар арасында (хүсусән, кичик јашлыларда) аз тәсадүф едир. Орхит әксәрән һематокен вә ја лимфокен јолла микробларын вә вирусун мүхтәлиф хәстәликләрдә (грип, паротит, бруселлөз) вә ја хајанын ачыг вә гапалы травматик зәдәләнмәләри нәтичәсиндә хајаја кечмәсиндән баш верә биләр. Кәскин орхит бирдән-бирә башлајыр (паротит хәстәлијинин 2-чи һәфтәсиндә) хәстә ушагын үмуми вәзијјәтиндә бир о гәдәр дәјишиклик олмур, лакин хаја бөјүмүш олур вә агры верир, температур јүксәлир, дәри шишмир вә гызармыр. Палпасијала температурун јерли олараг артмасы, хајанын бөјүмәси, сәтһинин һамарлығы, һәссаслығы вә кәркинлији, дәри веналарынын кенәлмәси мүшаһидә олунур.

Мүаличә олунмадыгда, ирииләдичи микробларла инфексијаландыгда ушагын вәзијјәти ағырлашыр, хаја дана да бөјүјүр, ағрылы олур, температуру јүксәлир. Палпасијада хајанын дәријә јахын һиссәсиндә флүктуасија (ириләмә) мүәјјән едилир.

Иринләмә нәтичәсиндә хајанын паренхимасы дағыла биләр вә дәрини дешәрәк фистула чеврилә биләр.

Мүаличәси. Башланғыч дөврүндә консерватив үсулла хаја галдырылмагла тәсбит едилир, исти компрес, ванна, физиотерапија вә үмуми антибиотикотерапија тә'јин едилир. Иринләмә (абсес) мүәјјән едилдикдә, кәсик апармалы, микрофлоранын антибиотикә һәссаслығыны мүәјјән етдикдән сонра мүвафиг антибиотик тә'јин етмәли. Хајаларын кәскин илтиһабы иринләшәрсә, сағалмадан сонра баш верән чапыглашма онларын функсијадан галмасына — хәдимлијә (јевнухоидизмә) сәбәб олур.

Фимоз (Phymosis).

Пүлүк дәлији (orificium praeputii) о гәдәр даралыр ки, пенисин башыны орадан харичә чыхармаг мүмкүн олмур, буна ф и м о з (phymosis) дејилир.

Фимоз анадангәлмә вә ја газаныл ма олур. Јени доғулмуш ушагларда пенисин башы пүлүк дәлијинә нисбәтән бөјүк олдуғундан, ону харичә чыхармаг мүмкүн олмур, бу физиоложи һалдыр. Ушаг 2 јашына чатана гәдәр пенис башынын даими тә'сири илә (ерексија) вә дәлијин бөјүмәсиндән пенисин башы сәрбәст сурәтдә харичә чыха билир. 2 јашына гәдәр ушагларда пенисин башы пүлүјүн ич гаты илә назик епителиал чапыгларла бирләшир, онун дәрисини архаја чәкдикдә анчаг уретранын харичи дәлији (orificium urethrae externum) көрүнүр; сидикбурахма акты позулмур, буна анадангәлмә фимоз дејилир вә чәрраһи әмәлијјат тәләб етмир. Белә һалларда ушаглара хүсуси тәмизлик вә гајғы тәләб олунур (пенисин дәриси тәмизләнилир, стерил вазелин сүртүлүр) ки, ораја дузларын чөкмәси вә чиркләнмә нәтичәсиндә илтиһаб просеси баш вермәсин. Гејд олунан амилләрдән дәлик о гәдәр кичилир ки, сидик бурахма чох назик шырнагла, ағрылы вә күчвермә илә олур.

Илтиһаб просесиндән пүлүјүн ич гаты пенисин башына чапыглар васитәси илә бирләшир, белә һалда ону харичә чыхармаг мүмкүн олмур, буна г а з а н ы л м ы ш ф и м о з дејилир. Газанылмыш фимозда пүлүк дәрисинин (хүсусән, ич гатында) хроники илтиһаб нәтичәсиндә еластиклији итир, назик чапыг тохумасы инкишаф едир, пенисин башы илә бирләшир.

Бә'зән инфексија дүшмәсиндән пүлүк дәриси вә пенисин башы илтиһаблашыр ки, буна б а л а н и т (balanitis) дејилир.

Фимоз заманы сидикбурахма ағрылы, чәтин вә дамчы-дамчы олур, һәтта рефлектор олараг тамамилә кәсилә биләр. Буну арадан галдырмаг үчүн, ушаг сүннәтини әлиндә овхалајыр, бу да сидик бурахма актыны асанлашдырыр. Фимозун диагнозу асанлыгла гојулур.

Мүаличәси. Консерватив мүаличәси: 2—3 дәфә пүлүк дәлији ағзындан Кохер кенәлдичиси салараг, пенисин башыны пүлүјүн ич тәбәгәсиндән ајырмалы; сонра антибиотикләрин илыг мәһ-

лулларь илә јумалы, стерил индиферент јағ сүртмәли. Әсас мүаличә чәррахи үсулла олур: 1) пүлүк дәрисинин даирәви шәкилдә ампутасијасыдыр (circumcisio). Пүлүк дәлијиндән Кохер кенәлдичиси салынараг, зондла онун дәриси пенис башындан ајрылыр вә дартылыр. Пенисин башыны мүһафизә етмәклә, чәп истигамәтдә 2 Билрот гысгачы гојулур вә бунларын арасы илә кәсик апарылыр. Ганама сахланылдыгдан сонра, ич вә харичи гатлар бир-биринә кетгутла тикилир;

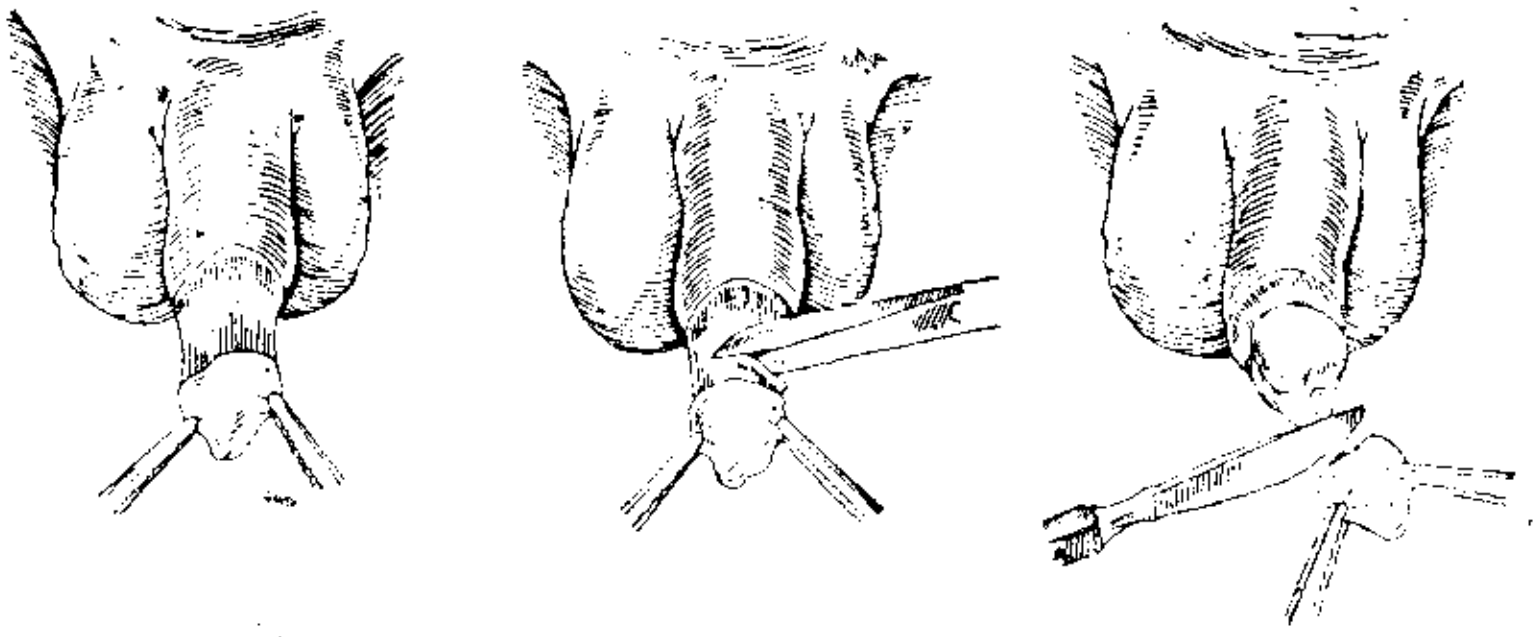

a б в

Шәкил 213. Circumcisio *(К. Ә. Баировдан).*

2) пүлүк сүннәт башындан тамамән ајрылдыгдан сонра, ики гысгач аләтлә кәнарлардан тутулараг дартылыр (К. Ә. Баиров). Сүннәт јүкәни наһијәсиндә харичи гат (дәри) үзәриндә даирәви кәсик апарылыр, сонра икинчи гатда (бир аз дистал тәрәфә олараг) кәсик апарылыр (јүкән саглам галмалыдыр). Һемостаз едилдикдән сонра, гатлар бир-биринә кетгутла тикилир, асептик мәлһәм сүртүлмүш сарғы гојулур (шәкил 213).

Парафимоз (Paraphymosis).

Фимоз заманы пүлүк дәрисинин, пенис башы тағынын архасына чәкиләрәк шырымда (sulcus coronaris) даирәви боғулма төрәмәсинә п а р а ф и м о з (Paraphymosis) дејилир (шәкил 214). Фимоз заманы гычыгланма олмасына көрә, ушаг сүннәтини овхаларкән парафимоз баш верир. Парафимозда пүлүк дәриси өз јеринә гајытмыр, боғулмадан пенисин башы шишир, өдемләшир, шиш пүлүјүн дахили гатыны даһа чох әһатә едир, бу да боғулманы артырыр, пенисин башы архасында ики боғучу вал көрүнүр. Сидикбурахма актынын позулмасы, ағры вә гызарты олур. Мүаличә олунмазса ган дөвранынын позулмасы нәтичәсиндә некроз вә јара әмәлә кәлә биләр.

Мүаличәси. Јүнкүл наркоз вериллдикдән сонра пенис ики әллә тутулур, баш бармаглар васитәси илә пенис башы ичәријә, боғулмуш һалга өнә доғру чәкилмәклә, өдем гисмән азалыр, пе-

нисин башы сүрүшәрәк пүлүк дәриси ичәрисинә кечир (шәкил 215). Әкәр боғулманы арадан галдырмаг мүмкүн олмазса, боғулмуш һалганын үзәриндә кәсик апарылыр вә боғулма арадан галдырылыр. Сонра 2—3 кетгут тикиши гојулур. Парафимоз арадан галдырылан кими, даирәви кәсик апармагла сүннәт етмәк јахшы олар.

Шәкил 214. Парафимоз.

Еписпадија (Epispadia).

Сидик каналынын гүсурлу инкишафы нәтичәсиндә онун өн диварынын гисмән вә ја тамам олмамасына еписпадија дејилир. Беләликлә, сидик каналы өндән ачыг галмагла, пенисин ики мағарасы арасында бир јарыға бәнзәјир. Еписпадија јени доғулмуш һәр 150 000 ушагдан бириндә олур; гызлара нисбәтән, огланларда 5 дәфә артыг тәсадүф олунур. Пенисин дорзал һиссәсиндә еписпадијанын јерләшмәсинә көрә, о үч формаја: а) пенисин башында (epispadia glandis); б) пенисин башы илә симфиз арасында—чисминдә (epispadia penis); в) тотал (там) еписпадијаја (epispadia totalis) бөлүнүр. Еписпадија ваһид бир ејбәчәрлик шәклиндә дејил, әксәрән башгалары илә (сидиклик ектопијасы, анаданкәлмә гасыг дәбәлији, крипторхизм) бирликдә тәсадүф едир. Ән чох тәсадүф олунаны тотал еписпадијадыр (шәкил 216) о, чох заман сидиклик ектопијасы вә симфизин деформасијасы илә бирликдә олур. Еписпадијаларда сүннәт пүлүјү анчаг ашағы (вентрал) саһәдә јерләшир, нормадан артыг олур. Ачыг галмыш сидик каналы, гыфабәнзәр формада сидиклијә ачылыр. Белә тәсадүфдә сидиклијин сфинктору зәиф инкишаф етдијиндән, ушаглар чох заман сидији сахлаја билмирләр.

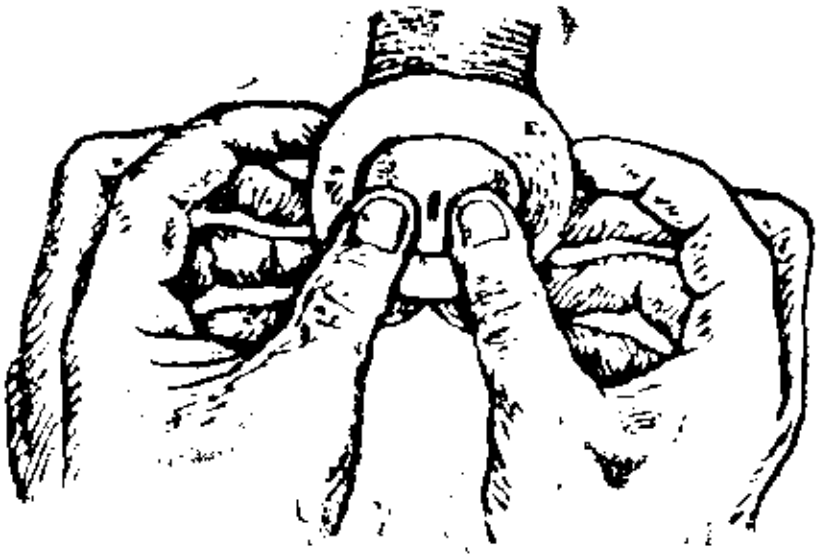

Шәкил 215. Парафимозун арадан галдырылмасы гајдасы.

Гызларда еписпадија олдугда, клитор 2 һиссәјә бөлүнүр: кичик чинсијјәт додаглары арасы вә симфизин бирләшмәмәси олур; огланларда олдуғу кими сидик ләнкијир.

Мүаличәси. Чәрраһи үсулла, сидик каналынын тамлығыны пластики јолла бәрпа етмәкдән ибарәт олмалыдыр. Операсијадан бир мәгсәд дә сидиклик сфинкторунун дүзәлдилмәсидир. Сонун-

чуну бәрпа етмәклә сидик каналы илә пенисин мағаралы гисминин анатомик мүнасибәтләри дүзәлдилмәлидир. Операсија 3—4 јашларда олмалыдыр, чүнки бу јашда ушаг сидикбурахма актыны идарә едә биләр.

Һипоспадија (Hypospadia).

Сидик каналынын гүсурлу инкишафы нәтичәсиндә онун ашағы диварынын гисмән чатышмамазлығы илә бәрабәр харичи дәлијинин пенисин башында дејил, алт һиссәсинә ачылмасына һ и п о с п а д и ј а дејилир.

Јени доғулмуш һәр 600—700 оғландан бириндә һипоспадија олур. Онун јерләшмәсинә көрә 4 формаја бөлүнүр: а) баш һиссәсинин (hypospadia glandis); б) пенисин (hypospadia penis), в) хајалығын (hypospadia scrotalis) г) аралығын (hypospadia perinealis) һипоспадијаларыдыр. Сидик каналынын харичи дәлијн, пенисин бојунда вә хајалығын һансы јердә ачылмасындан асылы олараг јухарыдакы адлары алмышдыр. Ән чох тәсадүф едән hypospadia glandis формасыдыр, харичи дәлик пенисин баш һиссәсинин алтында, јүкән наһијәсинә ачылыр, пенис гисмән инкишафдан галыр, зирвәсинә доғру әјилмиш олур. Хајалыг формасында сидик каналынын харичи дәлијн пенисин хајаја кечдији јерә ачылыр, бу формада пенис инкишафдан даһа чох галыр, рудиментар шәкилдә раст кәлир, клитору хатырладыр. Һипоспадија чох заман сидик-чинсијјәт органларынын башга аномалијалары (крипторхизм, анаданкәлмә дәбәлик) илә бир вахтда олур. Пенисин башы каналын гүсурлу инкишафындан ашағыја чох әјилмәсинә көрә ерексија заманы ушағы нараһат едир. Харичи дәлијин даралмасы сидикбурахма актыны чәтинләшдирир — күчәнмә илә олур вә сидик зәиф шырнағла—сәпәләнмәклә харич олур.

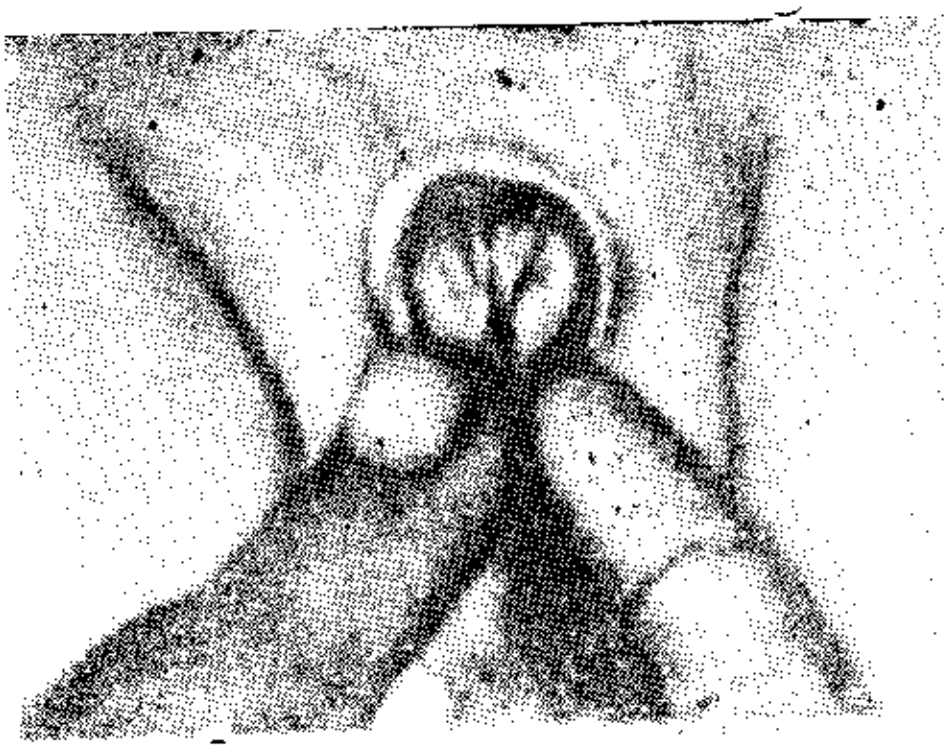

Шәкил 216. Еписпадија.

Диагнозу асанлыгла гојулур.

Муаличәси. Пенисин баш һиссәсинин һипоспадијасы заманы сидик каналынын харичи дәлијинин даралмасына көрә сидикбурахма акты чәтинләшәрсә, меатотомија ичра едилир: каналын харичи дәлијинин ашағы кәнарында дәри вә селикли гиша 2—3 *мм* узунлуғунда кәсилир, сонра дәри илә селикли гишаја назик кетгутла 2—3 тикиш гојмагла, каналын харичи дәлији кенәлдилир, беләликлә сидикбурахма акты нормалашыр. Башга

формалы һипоспадијаларда операсија (пенисин деформасијасы арадан галдырылыр, каналда реконструктив операсија) апармагла, һипоспадија арадан галдырылыр. Мүрәккәб пластики операсијалар анчаг 5—6 јашларда едилмәлидир.

IX ФӘСИЛ

УШАГ ЈАШЛАРЫНЫН ОРТОПЕДИЈАСЫ.

Ушаг јашларында тәсадүф едән ортопедик хәстәликләр газанылма вә анаданкәлмә олмагла ики група бөлүнүр. Бизим тәсвир етдијимиз хәстәликләр ушаг јашларында чох тәсадүф едән анаданкәлмә вә газанылма дефектләрдир.

Ортопедик хәстәликләрин мүаличәсиндә бир хүсусијјәт дә ондан ибарәтдир ки, бу хәстәликләрин диагнозу нә гәдәр тез мүәјјән едиләрсә вә мүаличәси нә гәдәр еркән башларса, онун тә'сирлилији дә бир о гәдәр јахшы олар.

Әјрибојунлулуг (caput obstipum, torticollis).

Анаданкәлмә вә газанылма олур. Ән чох анаданкәлмә әзәлә формасы (caput obstipum congenitum musculaгаее) раст кәлир. Анаданкәлмә гүсурлар арасында (топаллыг, буд-чанаг ојнағы чыхығы) үчүнчү јери тутур.

Газанылма әјрибојунлулуг, бојун дәрисинин чапыглашмасы, невритләр (n. accessorius неврити) вә спондилитләр (сүмүк формасы) зәмининдә инкишаф едә биләр. Ән чох мүшаһидә олунан әјрибојунлулуғун анаданкәлмә әзәлә формасына организмин гүсурлу инкишафы кими бахмаг лазымдыр. Хәстәлијин әсас сәбәби мүхтәлиф амилләрин тә'сириндән (доғум заманы бојунун травмасы, ана бәтниндә дөлүн јерләшмәсиндә бојунун әјри дурмасы вә и. а.) m. sternocleidomastoideus әзәләсинин вәтәрә кечән јериндә инкишафдан галмасы илә јанашы олараг әзәлә лифләринин фиброз тохума илә әвәз олмасыдыр, нәтичәдә әјрибојунлулуг әмәлә кәлир.

Клиникасы. Доғушдан 2—3 һәфтә сонра әјрибојунлулуғун инкишаф етдији тәрәфдә, әзәләнин орта вә ја ашағы һиссәсиндә шишкинлик вә бәркимә һисс едилир. Әзәләни мүајинә етдикдә дартылма (вәтәри хатырладан бәрклик) вә гысалма мүәјјән едилир. Ушаг бөјүдүкчә m. sternocleidomastoideus-ун инкишафдан галмасы, гысалмасы вә еластиклијинин итмәси ајдын мә'лум олур. Ушагларын ән чох бојатма дөврүндә (3—6 јашларда) әјрибојунлулуғун диагнозу даһа асанлыгла гојулур. Әлләмә заманы дәри алтында фиброз тохумадан әмәлә кәлмиш бәрк, маһмызы хатырладан әзәлә ајагчығы мүшаһидә едилир. Хәстә

ушагда асимметрија, башын, көкс-көрпүчүк-мәмәвары әзәләнин гыса тәрәфә әјилмәси вә һәрәкәтдә мәһдудлуг нәзәрә чарпыр. Хәстәнин үзүнә диггәтлә фикир вердикдә ассимметријә көрүнүр. Әзәләнин ән чох көкс, надир һалларда исә көрпүчүк ајагчыгы гысалыр. Бу ики ајагчығын гысалма дәрәчәсини нәзәрә алараг, әјрибојунлулугу 2 дәрәчәјә: јүнкүл вә ағыр дәрәчәләрә бөлмәк олар (шәкил 217).

Шәкил 217. Ушагда ағыр әзәлә формалы әјрибојунлулуг (*өз мүшаһидәмиз*).

Хәстә ушаға архадан бахдыгда башында, бојнунда вә онурғасында сколиотик әјрилик мүәјјән едилир.

Мүаличәси. Јени доғулмуш ушагларда ишләнилән консерватив мүаличә (башын әкс тәрәфә әјилмәси, масаж, Т. С. Затсепинин 30 сеанс калиум-јодид илә ионтофорези, ушаг јатаркән бојнунун сағлам тәрәфи үстә олмасы, нәһајәт бојнун әкс тәрәфә фиксасијасы) бә'зән хәстәлији арадан галдырыр, ушағын бојну дүзәлир.

Чәрраһи үсулла мүаличә даһа тә'сирли олур. Наркоз, бә'зән дә јерли кејитмә илә көрпүчүк сүмүјү наһијәсиндә 6—7 *см* узунлуғунда паралел кәсик апарараг көкс-көрпүчүк-мәмәвары әзәләнин һәр ики ајагчығынын үзәри ачылыр. О, көкс вә көрпүчүк ајагчыглары бирләшән јердән кәсилир вә 1 *см* узунлуғунда гысалдылыр. Әтраф тохумаларда бармагла јохлама апарылыр, манеә төрәдә биләчәк галыг тохумалар, фассиал үнсүрләр варса кәсилир; нәтичәдә бојунда һәрәкәт тамамилә бәрпа олур. Дәријә тикиш гојдугдан сонра, бојуна әкс тәрәфә доғру һиперкоррексија вәзијјәти верәрәк кипс сарғысы гојулур, бу сарғы 6 һәфтә сахланылыр. Кипс сарғысы чыхарылдыгдан сонра масаж, кимнастика тә'јин едилир.

Әлин вә бармагларын инкишаф гүсурлары.

Әлин гүсурлу инкишафына, бармагларда олдугуна нисбәтән аз тәсадүф едилир. Бармагларын гүсурлу инкишафы чох тәсадүф етмәклә, мүхтәлиф формаларда олур.

Әлдә в а р у с вә в а л г у с формалы ејбәчәрлијә ваһид бир формада аз тәсадүф едилир, бу чох вахт саид сүмүкләрин-

дән биринин ја олмамасы јахуд инкишаф етмәмәси илә бирликдә раст кәлир.

Диагноз рентгенограмда дүзкүн олараг мүәјјән едилир, бурада дараг сүмүкләринин формасы, онларын саид сүмүкләринә мүнасибәти ашкар көрүнүр вә мүвафиг мүаличә тә'јин едилир (редресасијаедичи кипс сарғылары гојулур). Әкәр ағыр формада ејбәчәрлик оларса вә кипс сарғылары тә'сирли нәтичә вермәзсә, 4—5 јаша чатмыш ушаглара коррексијаедичи остеопластик операсијалар тәтбиг едилир.

Бармагларын гүсурлу (ејбәчәр) инкишафынын мүхтәлиф формаларда олдуғуну нәзәрә алараг, онлары 3 формаја бөлүрләр: 1) бармагларын сајча артмасы — п о л и д а к т и л и ј а (polydactylia); 2) бармагларын сајча азалмасы вә инкишафдан галмасы—е к т р о д а к т и л и ј а (Ectrodactylia); 3) бармагларын бир-биринә бирләшмәси — с и н д а к т и л и ј а (syndactylia).

Полидактилија (Polydactylia).

Әл вә ајагларда бармагларын бешдән чох олмасына полидактилија (polydactylia) дејилир. Әл бармагларынын сајча чох олмасына, ајагдакына нисбәтән чох тәсадүф едилир. Полидактилија бә'зән һәр ики әлдә вә ајагда олур, јә'ни ушағын 24 вә ја даһа чох бармағы олур. Бә'зән әлдә бармагларын сајы 6—10-а гәдәр олур, бунлар ән чох баш бармагдан вә бешинчи (чечелә) бармагдан инкишаф едир. Бармаглар нә гәдәр чох оларса, бир о гәдәр рудиментар шәкилдә олур, онлар нәинки функсијадан галыр, һәтта нормал бармагларын функсијасы үчүн белә манеә төрәдир.

Шәкил 218. Полидактилија *(өз мүшаһидәмиз)*

С. Д. Терновски, полидактилијаны 3 формаја бөлүр: 1) кәнарлардакы (баш вә ја чечәлә) бармагларын ики һиссәјә ајрылмасы; 2) кәнардакы бармағын ики вә ја чох бармагла əвəз олунмасы; 3) рудиментар формалы әлавә бармағын олмасы. Кәнарлардакы бармагларын ики јерә бөлүнмәси анчаг дырнаг фалангасында олур; бә'зән исә һәр ики бар-

маг ејни тәрздә вә өлчүдә инкишаф етдијинә көрә, һансы бармағын даһа јахшы функсијалы олмасыны ади көзлә, рентксенсиз чәтин тә'јин етмәк олур. Бунун үчүн дә рентксенограм ичра едилмәлидир, бурада һәр ики бармаг үчүн бир әсас фаланга сүмүјү вә үмуми ојнаг бошлуғу көрүнәчәкдир (шәкил 218). Лакин бурада әлавә бармаг гисмән аз инкишаф етмәклә чох кәнара чәкилмиш, функсијасы гисмән зәиф инкишаф етмиш олур. Гејд етмәк лазымдыр ки, әлин кәнардакы бармағы һәмишә функсијадан вә инкишафдан кери галыр. Чохбармаглылығын **диагнозуну** гојмаг чәтин дејилдир. Лакин рентксенограмда әлавә бармаг сүмүкләринин әл дарағы сүмүкләринә олан анатомик мүнасибәти дүзкүн мүәјјән едилир ки, бунун да операсија (екзартикуласија) үчүн бөјүк практик әһәмијјәти вардыр.

Операсија етмәк јолу илә әлавә бармағы ајырмаг олар; һәмин операсија бүтүн јашларда едилир. Әлавә бармаг рудиментар галыг типиндә исә, скалпеллә кәсилир вә јара јеринә мүвафиг тикиш гојулур. Әлавә бармаг јахшы инкишаф етмишсә, габагчадан дәри үзәриндә овал шәкилдә дилимли кәсик едилир, дәри дилими јараны тикмәк үчүн кәркинлик төрәтмәдән чатыр. Әкс тәгдирдә, јара дәрини чох дартараг, кәнарлары сөкүләр вә сағалма икинчили үсулла олур, бу исә кичик ушагларда ириниләмә тәһлүкәси төрәдә биләр.

Синдактилија.

(Гоншу бармагларын бирләшмәси).

Мүхтәлиф форма вә вариантларда мүшаһидә едилир. Һәр форманын дүзкүн диагностика едилмәсинин кәләчәкдә чәрраһи әмәлијјат үчүн әһәмијјәти вардыр.

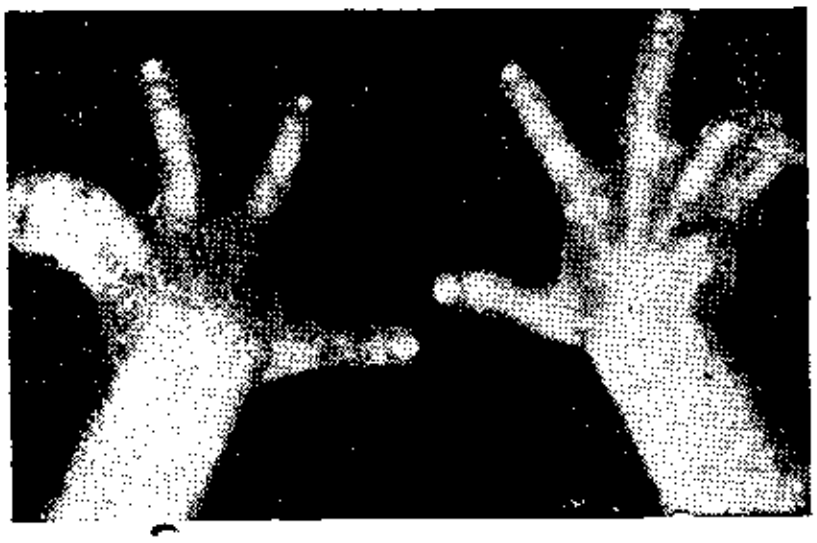

Шәкил 219. Синдактилија.

Бармагларын ејбәчәр шәкилдә инкишафы, дөлүн ана бәтниндә инкишафдан галмасынын нәтичәсидир (С. Д. Терновски). Дөлүн инкишафынын икинчи ајынын сонунда бармаглар бир-бириндән ајрылмалыдыр, лакин бу ајрылма баш вермәдикдә мүхтәлиф синдактилијалар әмәлә кәлир. Буна көрә дә, мүәллифин фикринчә, бармагларын бирләшмәси дејил, бәлкә ајрылма просесинин ләнкимәси термини даһа дүзкүн һесаб едилмәлидир. Синдактилија ашағыдакы формаларда мүшаһидә едилир: а) бармагларын бир-биринә назик зар илә бирләшмәси; б) бармагларын дәрисинин пәрдә илә бирләшмәси, бу һалда бармаглар бир-биринә јахын олмаларына бахмајараг, сүмүкләр сәрбәст

галыр; в) сүмүк васитәси илә бирләшмә—бурада бармаглар сүмүклү һиссәдән башга дәри һиссәси илә дә бирләшир, һәрәкәти мәһдудлашыр вә ејбәчәр һала дүшүр; г) дырнаг (уч) фалангаларында бирләшмә — бурада бирләшмә анчаг дырнаг фалангаларында олур вә инкишафдан галыр, 2—3—4-чү бармагларын дырнаг фалангалары бир-бири илә сүмүк вә дәри һиссәси илә бирләшир (шәкил 219)[1].

Бармаглар арасында олан бирләшмәләр ән чох 2—3—4-чү бармаглар арасында, ән аз исә 1—2-чи вә 4—5-чи бармаглар арасында олур.

Мүаличәси. Синдактилијанын формасындан асылы олмајараг, чәрраһи үсулладыр. Сүмүк дырнаг (уч) формалы олдугда, чәрраһи әмәлијјаты ушаг 3—4 ајлыг олдугда ичра едиб бирләшмиш дырнаг фалангаларыны ајырмаг лазымдыр. Башга формалы синдактилијалары исә мәктәб јашына (5—7 јаша) гәдәр етмәк лазымдыр. Кичик ушагларда бу әмәлијјат она көрә апарылмыр ки, операсијадан сонра бармагларын јан тәрәфиндә әмәлә

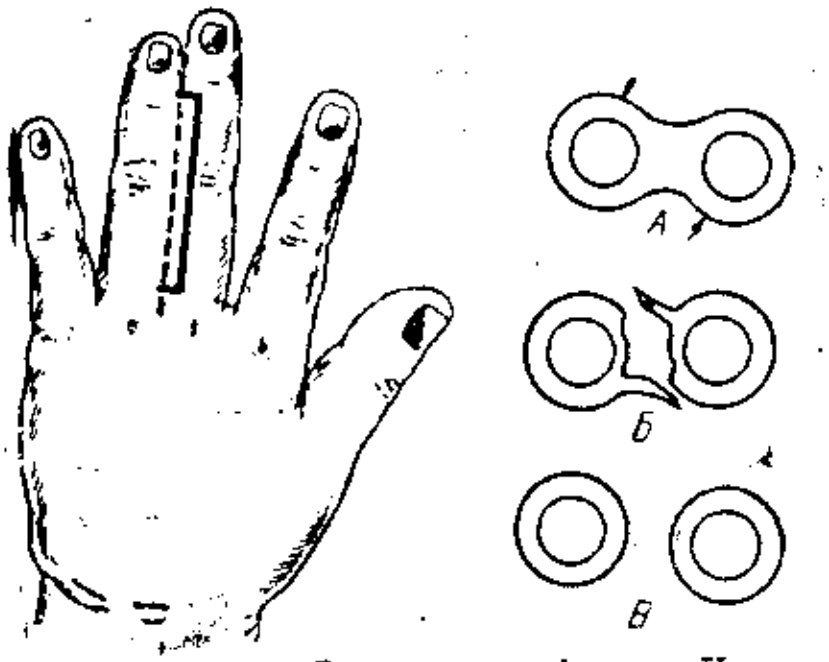

Шәкил 220. Синдактилијада Дидо пластики операсијасынын схеми.

кәлән чапыглашма просеси, ушағын бармағыны јенидән деформасијаја уғрадыр, бармағын инкишафына мане олур.

Там синдактилија (бармагларын бүтүнлүјү илә бирләшмәси) олдугда, Дидо (Didot) үсулу тәтбиг едилир. Синдактилијалы бармагларын һәр ики сәтһиндән бир-биринин әксинә олан ики дүзбучаг шәклиндә дәри дилими һазырланыр. Бармаглар бир-бириндән ајрылдыгдан сонра, јара сәтһләри дәри дилими илә өртүләрәк тикиш гојулур (шәкил 220). Лакин бу метод өзүнү доғрултмамышдыр. Јара јериндәки дефекти өртмәк үчүн јерли тохумадан дејил, сәрбәст дәри көчүрмә үсулундан истифадә олунмалыдыр. Бармаглар ајрылдыгдан сонра, онларын јериндәки јаранын өлчүсүнә мүвафиг олараг, будун дәрисиндән сәрбәст дәри дилими кәсилиб һазырланыр вә онун үзәриндә шаһмата бәнзәр кичик кәсикләр апарылыр (Дрегстедт—Вилсон үсулу); сонра дәрини јара үзәринә елә гојмаг лазымдыр ки, дилимин кениш һиссәси бармагларын арасына, енсиз учу исә бармагларын башы тәрәфә бахмыш олсун. Дәри дилими јаранын кәнарына тикилир, бармаглар ачыг шәкилдә кипс лонкетиндә 10 күн сахланмалыдыр (С. Д. Терновски).

Бә'зи мүәллифләрин, хүсусән Л. В. Прокопенконун мүшаһидәләри көстәрир ки, бу үсулла апарылан бәрпа әмәлијјатынын

[1] Л. В. Прокопенконун мүшаһидәси.

нәтичәләри функсионал вә косметик чәһәтдән јахшы олмагла, бармаглар да гәнаәтбәхш шәкилдә инкишаф едир, бармаглары деформасијаја уградан кобуд чапыглар төрәмир.

Буд-чанаг ојнағынын анадангәлмә чыхығы.

Анадангәлмә буд-чанаг ојнагы чыхығынын әсас етиоложи сәбәби—ојнагы тәшкил едән сүмүкләрин ембрионал дөврдә инкишафдан галмасыдыр. Буд-чанаг ојнағынын анадангәлмә чыхығы, дефектлә доғулмуш ушаглар арасында биринчи јерләри тутур, һәр 1000 нәфәр јени доғулмушлардан 2—3 нәфәриндә тәсадүф едилир; гызлар арасында бу дефект оғланлардан 4—6—7 дәфә чох олур. Биртәрәфли гүсур, икитәрәфли гүсурдан 1,5—2 дәфә чох олур, һәм дә сол тәрәфдә сағa нисбәтән чох тәсадүф едир.

Буд-чанаг ојнағынын ембрионал дөврдә гүсурлу инкишафы нәтичәсиндә доғушдан сонра мүәјјән деформасијалара (натамам чыхыг вә ја ојнаг башынын чыхмага башламасы) раст кәлирик ки, буна буд-чанаг ојнағынын дисплазијасы дејилир. Һәмин дефект мүаличә олунмазса, ушаг бөјүдүкчә даһа ағыр формалара кечир. Бу заман ән чох әһәмијјәтә малик олан ојнаг чухурунун үст кәнарынын инкишафдан галмасыдыр, буна лимбус дејилир, бу да буд сүмүјү башыны истинад нөгтәсиндән мәһрум етдијинә көрә, чыхыға сәбәб олур. Буд чухуру кичик диаметрли олур вә фиброз тохума илә долур, буд сүмүјүнүн башы инкишафдан галыр вә бөјүмүр, деформасијаја уғрајыр, ојнаг капсулунда инкишаф едән атмалар ојнаг чыхығынын јеринә салынмасына мане олур.

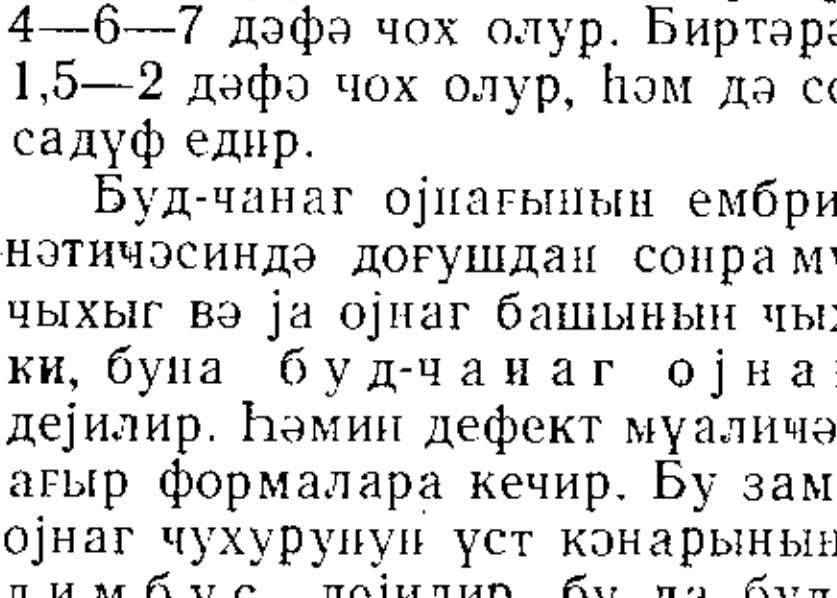

Шәкил 221. Һәр ики диз ојнағыны 90° бүкдүкдә чыхыг тәрәфин гысалмасы.

Јухарыда гејд олунан инкишаф гүсуру чыхығы даһа да артырыр, бу да кәзәркән ушағын гамәтини дүз сахлајан орта вә кичик сағры әзәләләринин бирләшмә нөгтәләрини јахынлашдырыр. Будун башында сүмүкләшмә нөгтәси кеч инкишаф едир, буд-чанаг ојнағынын функсијасынын гејри-нормал олмасы үзүндән сағалма нисбәтән кечикир. Буна көрә, 3—4 јаша гәдәр буд-чанаг ојнагы чыхығыны гансыз (операсијасыз) чәррaһи үсулла јеринә салмаг јахшы нәтичә верир, бөјүк јашларда исә бунун нәтичәси о гәдәр јахшы олмур.

Будун башы өз дәјирми формасыны итирир, һамарлашыр, көбәләк формасына чеврилир. Бәдәнин ағырлығы онун үзәринә дүшдүкчә, будун башы өз чухурундан јухарыја доғру узагла-

шыр вә зәдәләнмәјән буд-чанаг ојнағы капсулуну өзү илә бәрабәр јухарыја дартыр вә беләликлә гум сааты формасыны алыр. Бунун механизми ондан ибарәтдир ки, ојнаг капсулунун бир учу буд башыны өртдүјүнә көрә, өзү илә јухарыја апарыр, о бири учу исә будун сәтһи илә әлагәдә олур. Буд-чанаг ојнағы капсулунун беләә дартылмасы ојнағын јеринә салынмасына гаршы манеә төрәдир. Буд-чанаг ојнағыны әһатә едән әзәләләр дә мүәјјән дәјишикликләрә уграјыр (буду јахынлашдыран әзәләләрин бирләшән нөгтәләри чыхыг нәтичәсиндә гысалыр вә әксинә, онларын антагонистләри олан сағры әзәләләри дартылыр, узаныр, лифләри зәифләјир). Буд-чанаг ојнағынын функсијасынын позулмасы нәтичәсиндә әзәләләрдә атрофија башлајыр.

Шәкил 222, *а*. Сағры әзәләләринин гүввәси нормал олдугда гыч бүкүләрәк дикәр тәрәфин әзәләләри аз галхыр.

Шәкил 222, *б*. Сағры әзәләләринин чатмамазлығында (чыхыг олдугда) гыч бүкүләркән дикәр тәрәфин әзәләләри ашағы енир.

Клиникасы. Беләә ушаглар кәзмәјә кеч башлајырлар (1 јаш 3 ајлыгдан та 1 јаш 5 ајлыға гәдәр), кәзмәјә башлајаркән ахсама мүшаһидә олунур. Биртәрәфли чыхыг олдугда, ахсама даһа ајдын көзә чарпыр, икитәрәфли олдугда исә ахсама һәр ики тәрәфдә олмагла, «өрдәк јеришини» хатырладыр. Ушаға јандан баханда, онда санки гарынын салланмасы, бел лордозунун артыг олмасы нәзәрә чарпыр. Чыхан наһијәнин нисби гы-

салмасы мүәјјән едилир. Гысалманы өлчмәк үчүн 2 үсулдан истифадә едилир: 1) spina iliaca anterior-superior-дан топуғун бајыр чыхынтысына гәдәр өлчүрләр; 2) ушағы архасы үстә узадараг, һәр ики дизини 90° бүкдүкдә, чыхыг олан тәрәфин гысалмасы мә'лум олур (шәкил 221). Гејд етмәк лазымдыр ки, бурада сүмүкләрин мүтләг гысалмасы баш вермир.

Тренделенбург симптому мүсбәт олур (ушағы чыхыг олан ајағы үстә дургуздугда вә сағлам ајағыны бүкдүкдә, хәстә тәрәфин сағры әзәләси сағлам тәрәфә нисбәтән салланмыш олур), бу исә чыхыг олан тәрәфдә сағры әзәләләринин тонусдан дүшмәси илә изаһ олунур (шәкил 222 *а*, *б*). Ушағы сағлам тәрәфи үзәриндә узандырдыгда, бөјүк бурма (trochanter major) Розер—Нелатон хәтти (бу хәтт spina iliaca anterior-superior-дан башлајараг бөјүк бурмадан кечмәклә чанағын отураг габарында гуртарыр) үзәриндә (јухарыда) мүәјјән едилир. Кичик ушагларда, хүсусән јени доғулмушларда буд-чанаг ојнағынын тез-тез сүрүшүб јеринә дүшмәси вә јенә чыхмасы баш верир, буду диз ојнағындан (90°) бүкәрәк орта хәтдән узаглашдыранда буд сүмүјүнүн башы сүрүшәрәк өз чухуруна шыггылты илә дүшүр. Јенә дә орта хәттә јахынлашдырдыгда, јенидән чыхыг баш верир (Б. О. Маркс). Бу симптом 4—5 аја гәдәр олан ушагларда тәсадүф едир вә буна д ә ј и ш к ә н вә ја г е ј р и-с а б и т б у д-ч а н а г о ј н а ғ ы ады верилир (А. П. Бијезин). Дизи бүкәрәк узаглашдырдыгда, ојнағын һәрәкәт амплитудасынын мәһдудлуғу тә'јин едилир (шәкил 223).



Шәкил 223. Буд-чанаг ојнағынын һәрәкәт амплитудасынын мүәјјән едилмәси (А. П. Бијезиндән).

Буд сүмүјүнүн харичи ротасијаја уғрамасындан чанағын нормал контуру, өндән вә архадан бахдыгда, бөјүк бурманын һесабына дәјишир. Буд-чанаг ојнағынын анадангәлмә чыхығыны ушаг кәзәнә гәдәр диагностика етмәк чәтин олур. Лакин илк дәфә кәзмәјә башлајан ушагда јериш ритминин позулмасы патолокија һаггында шүбһә ојатмалыдыр. Мүајинәдә чыхыг тәрәфин сағлам тәрәфә нисбәтән гыса олмасы (диггәтлә өлчүлмәлидир), ушағы архасы үстә узадараг ојнағы бүкдүкдә, буд сүмүјүнүн орта хәтдән азачыг узаглашмасы диагнозу тәсдиг едир.

Ән дәгиг диагноз исә рентгенограм васитәси илә мүәјјән едилир. Бунун үчүн ушаг архасы үстә узадыларкән, чанаг сүмүкләринин симметрик дурмасы (чанағын һәр ики тәрәфинин

spina iliaca anterior-superior нөгтәләрн бир хәтт үзәриндә олмалыдыр) рентгенограмда дүзкүн мә'лумат үчүн шәртдир.

Рентгенограмда будун чанаға нисбәтән јеринн дәјишмәси вә јухарыја чәкилмәсн көрүнүр (рентгенограма бах, шәкил 224, *а, б*). Јени доғулмуш ушагларда буд-чанаг ојнағы чыхығы диагнозуну рентгенограм васитәси илә гојмаг чәтинлик төрәдир, чүнки будун башынын гығырдаглы олмасы рентген шүаларыны өзүндән бурахдығына көрә, онун көлкәси алынмыр. Буд-чанаг ојнагы чыхығыны рентгенограмда дүзкүн охумаг үчүн, онун үзәриндә бир-биринә перпендикулјар (үфги, шагули) ики хәтт чәкилмәлидир. Мүгајисә етмәклә диагноз мүәјјән едилир.

Шәкил 224, *а*. Буд-чанаг ојнагынын икитәрәфли чыхығы *(өз мүшаһидәмиз)*.

Шәкил 224, *б*. Буд-чанаг ојнағынын солтәрәфли чыхығы *(өз мүшаһидәмиз)*.

Диференсиал диагностика. Кичик ушагларда епифизар һематокен остеомиелит нәтичәсиндә буд епифизинин позулуб дағылмасы, буд-чанаг ојнагынын патоложи чыхығына сәбәб олур ки, буну да анадангәлмә буд-чанаг ојнағы чыхығы илә гарышдырмаг олур. Лакин дүзкүн топланмыш анамнез (иринләмә просесинин олмасы, фистул) вә рентгенограмда көрүнән буд сүмүјү башынын дағылмасы вә сүмүјүн периост һиссәсинин галынлашмасы хәстәлијин дүзкүн диагнозуну гојмаға имкан верир.

Ушагларын рахит хәстәлијинә тутулмасы, онларын кәзмәјә башламасы мүддәтини узадыр. Јериш ритминин позулмасы, гарынларынын салланмасы вә бел лордозунун артмасы илк бахышда буд-чанаг ојнағы чыхығына бәнзәјир. Лакин буд башынын өз јериндә, буд артеријасынын алтында әлләнмәси, рентгенограмда буд башынын буд чухурунда көрүнмәси чыхығын јох, рахит хәстәлијинин олмасыны көстәрир.

Полиомиелит кечирмәк нәтичәсиндә ифличин олмасы үзүндән патоложи чыхыг баш верир. Сағры вә башга әзәлә групларынын атрофијаја уғрамасы ојнағы чыхыг дәрәчәсинә чатдыра биләр, чох вахт белә олур вә чыхыг асанлыгла да јеринә салыныр.

Мүаличəси. Мүаличəнин нəтичəси о заман јахшы олур ки, диагноз ушаг доғулан кими гојулсун вə мүаличəјə башланылсын. Мүаличəнин əсас мəгсəди — буд башыны буд чухуруна салмагла, онларын нормал анатомик функсијасыны бəрпа етмəкдəн ибарəт олмалыдыр. Бунун үчүн, буд башыны буд чухуруна салдыгдан сонра, орада о гəдəр сахламаг лазымдыр ки, əзəлə групплары мөһкəмлəнсин. Мүаличə ушаг догум евиндəн чыхдыгдан сонра башланылмалыдыр; бу мəгсəдлə А. П. Бијезин тəрəфиндəн пластик күтлəдəн һазырланмыш шина—«чубуг» тəклиф едилмишдир (шəкил 225). Ушағын һəр ики буд-чанаг ојнагы ејни дəрəчəдə узаглашдырылмыш вəзијјəтдə шинаја гојулдугдан сонра кипслə тəсбит едилир. 3—4 ај əрзиндə динамики шəкилдə апарылан мүаличəдəн будун башы буд чухурунда өз мөвгејини јахшылашдырыр. 7—8 ајлыг ушагларда исə мүаличə ејни принсип үзрə, јə'ни «гурбаға» вəзијјəтиндə тəсбит едилмəклə давам етдирилир.



Шəкил 225. Пластик күтлəдəн «чубуг» шиналары (мүхтəлиф өлчүлəрдə).

4 јашына гəдəр ушагларын мүаличəси үчүн Лоренс (Ad. Lorenz) үсулундан истифадə едилир. Бу үсулу тəтбиг етмəздəн əввəл, рентгенограмы диггəтлə јохламаг лазымдыр. Əкəр будун башы буд чухурундан чох јухарыда дурмушса, онда буд башыны буд чухуруна јахынлашдырмаг мəгсəди илə, 4—7 күн дəридəн дартма тəшкил едилир.

Ушаг наркоз илə јатырылдыгдан сонра, чəррап ону масанын кəнарына чəкəрəк чыхыг тəрəфдə дурур; чəррапын ики көмəкчисиндəн бири əкс тəрəфдə дурараг, чанағы һəр ики өн-үст галча тининдəн тутараг масаја тəсбит едир; икинчи көмəкчиси исə ушағын гычыны диз вə буд-чанаг ојнағындан бүкүб, јухарыја вə бајыра догру чевирмəклə, ајагын топугуну чəррапа тəрəф чевирир. Бу вахт чəррап һəр ики əли илə будун јухары $\frac{1}{3}$-ни тутмалы, баш бармағы исə бөјүк бурма үзəриндə олмалыдыр. Буду јухары дартмаг вə бурмагла (ротасија) будун башы ашағыја ендирилир вə буд чухуруна јахынлашдырылыр. Чəррап бармаглары илə бөјүк бурманы басыб, ејни заманда буду узаглашдырыр. Бу заман сүмүјүн сүрүшмəси сəсини верəн будун башы буд чухуруна дүшүр. Ојнаг башы јеринə дүшсə, буну ашағыдакы симптомлар: а) буд башынын буд артеријасы алтында Скарп үчбучағында əллəнилмəси, б) фронтал сəтһə нисбəтəн будун тамамилə узаглашмасы тəсдиг едир. Чыхмыш ојнағын јеринə дүшмəси јəгин едилдикдəн сонра, елə бу (јə'ни будун башы јеринə салынмыш олдуғу) вəзијјəтдə кипс сар-

ғысы гојулур (шәкил 226). Кипс сарғысы буд-чанаг вә диз ојнағыны әһатә етмәклә, балдырын јухары $^1/_3$ һиссәсиндә гуртармалыдыр. Диз ојнағынын алтында кипс сарғысы кәсилир, бу ушағын диз ојнағынын бүкүлмәсинә имкан јарадыр, лакин өн тәрәфдә кипс галдығына көрә диз ојнағы ачылмыр. Бу вәзијјәтдә кипс сарғысы 3 ај сахланыр, сонра кипс еһтијатла чыхарылыр вә јенидән о шәртлә гојулур ки, чыхыг олан әтраф орта хәттә јахынлашсын. Лоренсин фикринә көрә, там сағалма 2—3 мәрһәләдән (6—9—12 ај) сонра баша чатыр. Һәр дәфә кипс гојулдугдан сонра, һөкмән рентгенограмда буд башынын чухурда олмасы јәгин едилмәлидир.

Ә. Нәчәфованын мүшаһидәләринә көрә, 2 јаша гәдәр ушагларда олан икитәрәфли чыхыгларын ејни заманда јеринә салынмасы јахшы нәтичә верир. Онун фикринчә, ојнаг чыхыгларыны јеринә салмаг үчүн наркоз заманы релексантлар ишләтдикдә, ојнағын јеринә салынмасы асанлашыр.



Шәкил 226. Кипс сарғысында ушағын вәзијјәти.

Кипс сарғысы чыхарылдыгдан сонра, ушаг парчадан тикилмиш кәмәрләр вә ја дөшлүк васитәси илә 2—4 һәфтә мүддәтинә јатаға тәсбит едилир. Бу заман ушаг тәдричән ајагларыны бир-биринә јахынлашдырыр (бирдән-бирә кәзмәк олмаз). Әввәлчә көмәкчинин васитәси илә 2—3 дәгигә ајаг үстә дурмаға ичазә верилир, сонракы күнләрдә ајаг үстә дурмағ мүддәти узадылмагла, һәрәкәт етмәјә ичазә верилир.

С. Д. Терновскинин, М. В. Волковун мүшаһидәләринә көрә, дүзкүн апарылан мүаличәдә кипс чыхарыландан 3—5 ај сонра, ојнағын функсијасы тамамилә бәрпа олур. Буд-чанаг ојнағынын гапалы үсул илә јеринә салынмасы башга методларла: Т. С. Затсепин — Һиббс (Hibbs) методлары илә ола биләр.

А. П. Бијезинин мүшаһидәләри көстәрир ки, кичик ушагларда буд-чанаг ојнағы чыхығы гапалы үсулла јеринә салындыгдан сонра 20—30% һалда јенидән ресидив (релүксасија) баш верир.

Мүаличә заманы вә сонралар бир чох ағырлашмалар мүшаһидә едилир: 1) буд сүмүјү бојнунда, башында инкишаф едән дистрофија просеси нәтичәсиндә будун башы икинчили деформасијаја уғрајыр. Декенерасијаја уғрамыш ојнаг гығырдағы вә ојнаг сәтһи инкишафдан галыр. Бу да чыхығын јенидән баш вермәсинә сәбәб олур; 2) кипсдә узун мүддәт сахлама нәтичә-

синдә буд сүмүјү башынын ганла тәчһиз олунмасы позулур (35—40%, А. П. Бијезин), бу исә епифизитә кәтириб чыхарыр.

Сон заманлар буд-чанаг ојнағынын анаданкәлмә чыхығыны операсија етмәклә (ачыг үсулла) дә мүаличә едирләр. Көстәришләр: 1) 4—5 јаша чатмыш ушагларда будун башы, бојуну, чухуру, сләчә дә бағ вә әзәлә апараты елә дәјишиклијә уғрајыр ки, гапалы үсулла јеринә салмаг вә мүаличәни давам етдирмәк нәтичәсиз галыр, буна көрә операсија тәтбиг едилир; 2) һабелә гапалы үсулла јеринәсалма јахшы нәтичә вермәдикдә операсија тәтбиг едилир.

Операсијаја башламаздан габаг чыхығын дәрәчәсини нәзәрә алмаг лазымдыр. Операсија заманы буд башынын өз чухуруна салынмасына маиеә төрәдән буд-чанаг капсулуну, буд башы бағыны кәсмәли, буд чухуруну јенидән дүзәлтмәк (реконструксија) лазымдыр. Бунлар дүзкүн едилмәзсә, кәләчәкдә буд башынын асептик некрозу инкишаф едәр. Бүтүн бу чәтинликләрә бахмајараг, ачыг үсулла мүаличә едилән буд-чанаг ојнағы чыхығы анатомик вә функсионал чәһәтдән јахшы нәтичә верир.

Јеринә салынмасы чәтин олан чыхыглар олдугда, ушагда баш верән онурға әјрилијини (лордоз) гисмән дүзәлтмәк мәгсәди илә мүхтәлиф чәрраһи үсуллар тәклиф едилмишдир. Лакин бу чүр әмәлијјатлар инди едилмир, чүнки ачыг чәрраһи үсул илә буд-чанаг ојнағынын јеринә салынмасы јахшы функсионал нәтичә илә гуртарыр.

Буд сүмүјү башчығынын остеохондропатија хәстәлији (Morbus Legg—Calve—Perthes).

Үмумијјәтлә, остеохондропатија хәстәлији лүлә сүмүкләринин епифизар һиссәсиндә јерләшмәклә, һәмин наһијәнин асептик некрозуна сәбәб олур. Legg, Calve вә Perthes (1910) бу хәстәлији өзләриндән әввәлки мүәллифләрә нисбәтән даһа әтрафлы тәсвир етдикләринә көрә, онларын ады илә адланыр.

Буд башынын остехондропатија хәстәлијинин етиолокијасыны изаһ етмәкдән өтрү, емболија нәзәријјәси, бу сүмүјү гидаландыран дамарларын ендартриити, буд-чанаг ојнағынын гүсурлу инкишафы (Mayde — 1897), ендокрин вәзиләрин функсионал позғунлуғу кими мүхтәлиф патоложи амилләрин ролу һаггында нәзәријјәләр ирәли сүрүлмүшдүр.

Патоложи анатомијасы. Хәстәлијин башланғыч дөврүндән е'тибарән будун башында асептик некроз просеси тәдричән будун бојнуна јајылыр. Дистрофија ојнағын епифизар вә бојатма гығырдағыны әһатә едир. Сонра некроз вә дистрофијаја уғрајан һиссәләрдә сорулма просеси илә бәрабәр сүмүјүн вә гығырдағын бәрпасы, пролиферасијасы вә рекенерасијасы башлајыр, хәстә сағалыр.

Клиникасы. Бу хәстәлик 4—10 јашлы ушагларда тәдричән инкишаф едир, ағрысыз олур, јүнкүл ахсама вә тез јорулма,

мүајинәдә күчлә мүәјјән едилән әзәлә атрофијасы, буд-чанаг ојнағынын һәрәкәтиндә мәһдудлуг тапылыр, Скарп үчбучағында будун башына олан тәзјиг нәтичәсиндә чүз'и ағры һисс едилир. **Диагноз** рентгенограм илә мүәјјән едилир; рентгендә ојнаг јарығы, сағлам тәрәфдә олдуғуна нисбәтән, кенәлмиш олур. Компрессион сыныг, бә'зән исә патоложи чыхыг мүшаһидә едилир.

Мүаличәси. Даирәви кипс сарғысы вә ја дәридән дартма тә'јин етмәклә, буд-чанаг ојнағына дүшән тәзјиг арадан галдырылыр. Ән јахшы мүаличә санаторија шәраитиндә олур. Әлавә олараг физиотерапија, електрофорез васитәси илә калсиум, фосфор дузлары тә'јин едилир.

Гамыш сүмүјү габарынын остеохондропатијасы (Осгуд—Шлјаттер хәстәлији)

Гамыш сүмүјү габарында остеохондропатија просеси нәтичәсиндә орада шишкинлик, гисмән ағры, бармагла тәзјиг етдикдә ағрынын артмасы мүәјјән едилир. Дәридә гызарма, температурун јүксәлмәси әламәтләри олмур. Ән чох мәктәб јашлы ушагларда раст кәлир; чох заман биртәрәфли, бә'зән исә икитәрәфли олур. Диггәтлә бахдыгда бу нaһијәнин дәрисиндә өдем көрүнүр. Рентгенограмда (өн вә јан проjексијаларда) гамыш сүмүјү габарынын нормал контурунун позулмасы, дағылма просеси көрүнүр, сүмүкүстлүјү тәрәфиндән реаксија олмур. Бүтүн остеохондропатија просесләриндә әввәлләр дағылма, сонракы мәрһәләләрдә исә пролиферасија вә рекенерасија үстүнлүк тәшкил едир.

Мүаличәси — мүхтәлиф истиликлә мүаличә үсуллары (исти компрес, соллүкс, ултратезликли чәрәјан) тә'јин едилир. Ушағын хәстә гычы үзәринә тәзјиги азалтмаг мәсләһәт көрүлүр (аз кәзмәк, ајаг үстә чох дурмамаг, бәдән тәрбијәси мәшғәләләриндән азад етмәк вә с.).

Јахшы апарылан мүаличә нәтичәсиндә хәстәлик 1,5—2 илә тамамилә сағалыр — гамыш сүмүјү габары өз бүтөвлүјүнү јенидән бәрпа едир.

Ашағы әтрафларын Х шәклиндә әјилмәси (Genu valgum).

Хәстәлијин хүсусијјәти ондадыр ки, мүаличә олунмајан рахит хәстәлији сағалдыгдан сонра, ашағы әтраф деформасијаја уғрајыр вә инсанын бүтүн өмрү боју галыр. Genu valgum заманы диз ојнағынын функсија позғунлугундан балдыр илә буд сүмүкләри арасында (харичә бахан) ачыг бучаг әмәлә кәлир. Ич топуглар бир-бириндән 10—12 *см* аралы галыр (шәкил 227, *а, б);* әксинә, диз ојнаглары јахынлашмыш вәзијјәтдә олур. Буд

сүмүјү диз ојнагы наһијэсиндэ дэјишиклијэ уғрајыр: ич тэрэфи бөјүмэклэ өнэ дартылмыш вэзијјэтдэ олур, харичи кондилусу исэ эксинэ, кичилмиш вэзијјэтдэ вэ дахилэ нисбэтэн ашағыда дурур. Гамыш сүмүјүнүн јухары диафизи әјилир, дахили кәнары узаныр. Диз ојнағынын бағ апараты вэ капсулу дартылмыш вэзијјэтдэ олур, пәнчә јасты—валгус вэзијјэтэ дүшүр вэ бу прогрессив шэкилдэ инкишаф едир.

Хэстэлэрдэ јеришин чэтинлэшмэси, диз ојнағынын бир-биринэ сүртүлмэси вэ тез јорулма әламэтлэри гејд едилир.

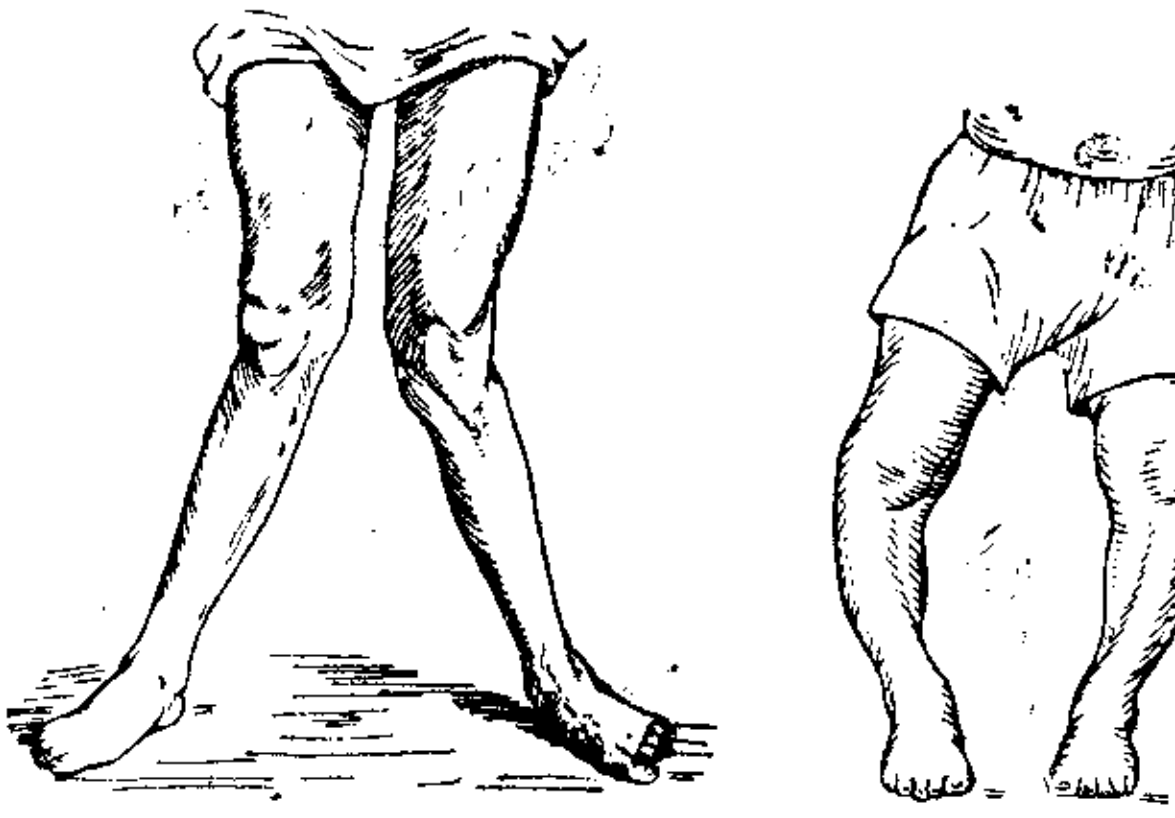

Шэкил 227, *а* — Genu valgum; *б* — Genu varum.

Мүаличэси. Рахитэ гаршы үмуми мүаличэ (витаминлэр, балыг јағы, ултрабэнөвшэји шүалар салмаг) апармагла, хэстэлијэ гаршы консерватив вэ чэрраһи мүаличэ үсуллары тэтбиг едилир. Јүнкүл формалы рахитдэ 5 јаша гэдэр ушаглара супинатор формалы (ајағын ич кәнары галдырылмыш) ајаггабы кејдирмэклэ мүаличэ апарылыр. Орта ағырлыгдакы формаларда этрафын бајыр сэтһи тэрэфдэн метал вэ ја фанер шина гојулараг тэсбит едилир, кимнастика вэ масаж тэ'јин едилир. Диз ојнаглары арасына тэзјиг етмэк (ичдэн бајыра доғру) үчүн гумла долу јастыг гојулур (кечэлэр көтүрүлүр). Бэ'зи мүэллифлэр коррексија етмэклэ, буда вэ балдыра даирэви кипс сарғылары салынмасыны мэслэһэт көрүрлэр (һэр ики һэфтэдэн бир чыхарыб, јенидэн даһа чох коррексија вермэклэ гојулур). Хэстэ ушагы бэрк јатаға салыб, будун диз ојнағына јахын һиссэсиндэ јанлардан агырлыг асмагла (дартма) мүаличэ тэтбиг едирлэр; бу мэгсэдлэ топуг ојнаглары бир-биринэ бинт вэ ја гајыш илэ бағландыгдан сонра, диз ојнағынын јухары һиссэсиндэн 3—5 *кг* ағырлыгда даш асылыр (шэкил 228).

Рахит хэстэлији гуртардыгдан сонра гамыш сүмүјүндэ, сонра исэ буд сүмүклэриндэ субпериостал остеотомија едилир. Коррексија вердикдэн сонра, даирэви кипс сарғылары гојулур.

Ашағы әтрафларын «О» шәклиндә әјилмәси (Genu varum).

Рахит хәстәлији нәтичәсиндә ашағы әтрафларда симметрик деформасија эмәлә кәлир. «О» шәклиндә әјилмә мејдана чыхыр ки, буна Genu varum дејилир (шәкил 227, *б*).

Диз ојнаглары наһијәсиндә харичә доғру әјилмә даһа чох көзә чарпыр, әјрилијин максимал дәрәчәси диз ојнағына вә ја гамыш сүмүјүнүн диафиз һиссәсинә дүшүр. Әјрилијин ағырлыг дәрәчәси гамыш сүмүјү габарларынын араларындакы мәсафә илә өлчүлүр. Чох вахт компенсатор мәгсәди илә гамыш сүмүјүнүн ашағы һиссәси вә пәнчә ичә тәрәф чеврилир, узаглашдырылыр вә ајағын алт сәтһи дүзләнир.

«О» шәклиндә әјилмә, «Х» шәклиндә әјилмәјә нисбәтән сағалмаја даһа чох мејллидир. Хәстәлијин башланғыч дөврүндә мүаличә мәгсәди илә һәр ики ашағы әтрафы биркә бинтләмәклә (топуглар арасына памбыг балынч гојулур) сағалмаја наил олмаг мүмкүндүр.

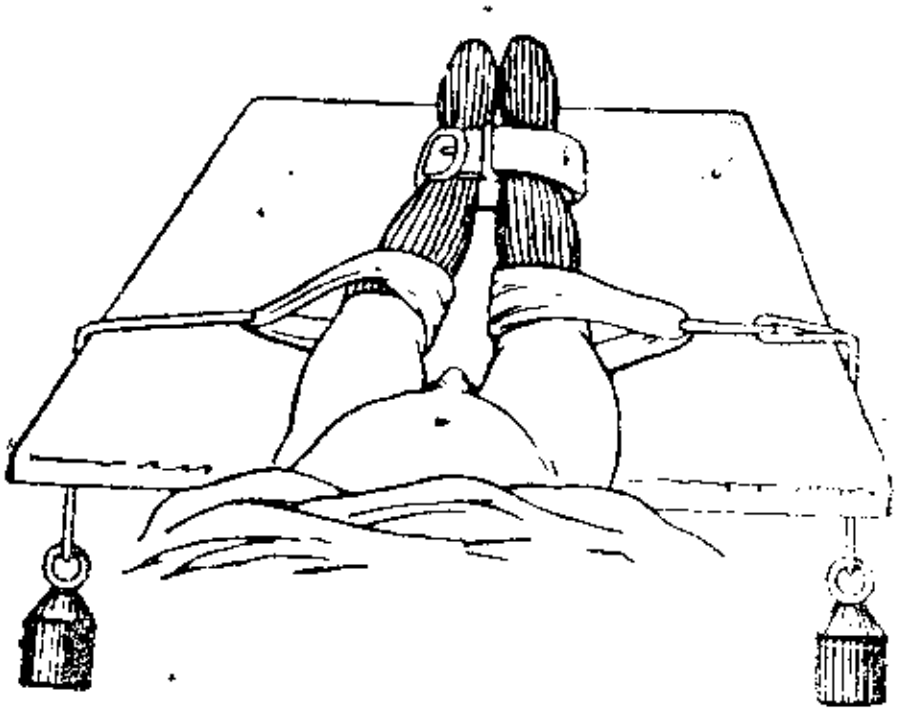

Шәкил 228. Genu valgum-у дартма илә мүаличә.

Бу хәстәлик мүаличә едилмәклә, рахит хәстәлијн тамамилә сағаландан сонра деформасијаны арадан галдырмаг үчүн (6—7 јашдан сонра) буд вә гамыш сүмүкләринин ич тәрәфиндән (метафиз илә епифиз арасы наһијәдә) пазвары остеотомија едилир (кәсимә оху дүзәлдиләрәк, 2—3 ај данрәви кокситкипс сарғысында сахланмалыдыр) (шәкил 229, 230).

Ағыр деформасијалар заманы бир нечә јердә субпериостал остеотомија етдикдән сонра, метал штифт кечириләрәк, әтрафын деформасијасы арадан галдырылыр.

Анаданкәлмә топаллыг (Pes equino—varus).

Ајағын бајыр кәнарынын анаданкәлмә ашағы енмәсинә, ич кәнарынын исә јухары галхмасына—супинасија етмәсинә (pes varus), пәнчәнин өн наһијәсинин орта хәттә јахынлашмасына—аддуксијасына (pes adductus) бүкүлмәсинә, атајағлылыг (pes equinus), бирликдә т о п а л л ы г (pes equino-varus) дејилир. Бу јени доғулмуш һәр 1 000—1 200 нәфәр ушагдан бириндә ола биләр (шәкил 231). Оғлан ушагларында, гызлара нисбәтән даһа чох раст кәләрәк, биртәрәфли вә ја икитәрәфли олур. Чох вахт бу инкишаф гүсуру башгалары илә бирликдә тәсадүф едир.

Топаллығын етиоложиси һаггында мүхтәлиф нәзәријјәләр вардыр, лакин бу вахта гәдәр онун сәбәбләри дүзкүн мүәјјән едилмәмишдир.

Клиникасы. Ајағын ич кәнары јухарыја галхдығына көрә, бәдәнин истинад нөгтәси ајағын бајыр кәнарына дүшүр. Ушаг јеримәјә башларкән, онун дәриси галынлашыр — дөјәнәкләшир, јериши исә өз нормаллығыны итирир. Топуг ојнағында ачылма вә бүкүлмә функсијалары позулур, һәрәкәт мәһдудла-

Шәкил 229. Рахит хәстәлији нәтичәсиндә гамыш сүмүјүнүн әјилмәси (*өз мүшаһидәмиз*).

Шәкил 230. Гамыш сүмүјүндә пазабәнзәр остеотомија апарылараг оху дүзәлдилмишдир (*өз мүшаһидәмиз*).

шыр. Диз вә топуг ојнагларынын охларынын паралеллији позулур. Пәнчә санки бүкүлмүш шәкилдә көрүнүр. Ајаг сүмүкләри вә ојнаглары арасында нормал мүнасибәт позулур. Пәнчәнин флексија вәзијјәти ајагда санки бир бошлуға (pes excavatus) сәбәб олур. Топаллығы, ағырлығына көрә 3 дәрәчәјә бөлүрләр: 1) јүнкүл — пәнчәни әллә күч ишләтмәдән асанлыгла нормал вәзијјәтә гајтармаг олур; 2) орта дәрәчәдә ағыр — бурада пәнчәјә нормал вәзијјәт вермәк истәдикдә, јумшаг тохуманын мүгавимәтинә раст кәлирик; 3) ағыр форма — ајағын сүмүк тохумасынын деформасијаја уғрамасындан, ону әлин күчү илә редрессасија етмәк мүмкүн олмур. Бә'зән балдырын јумшаг тохумаларында, сағлам тәрәфә нисбәтән атрофија мүшаһидә едилир, бу исә сүмүк, әзәлә вә бағларда төрәјән дәјишикликләр илә изаһ олунур; сонралар функсионал позғунлуглар атрофијаны даһа да артыра биләр.

Белә хәстәләрдә сағлам ушаглара нисбәтән, тез јорулма вә һәрәкәтлилијин азалмасы ајағын нормал функсијасынын позул-

масы нәтичәсиндә мејдана чыхыр. Топаллығын диагнозуну гојмаг чәтинлик тәшкил етмир.

Мүаличәси. Мүаличә үсулу, топаллығын дәрәчәсиндән вә ушағын јашындан асылы олараг, тәтбиг етмәк лазымдыр. Јүнкүл форма олдугда, мүаличә доғум евиндә башламалыдыр, чүнки јени доғулмуш ушагларын әзәлә системиндә олан физиоложи һипотонија ајағы редрессасија етмәји асанлашдырыр, јумшаг бинтлә гојулан сарғы мүаличәнин тә'сирлилијини артырыр. Сарғы ики үсулла гојула биләр. Һәр ики үсул бир принсип әсасында тәтбиг едилир — бинт ајағын ич тәрәфиндән башлајараг, бајыр тәрәфини јухарыја галдырараг, сарылмалыдыр:

1-чи үсулда бинт пәнчәдән башлајараг диз ојнағында гуртармалыдыр (шәкил 232);

2-чи үсулда бинт чарпаз («8»-ә бәнзәр) шәкилдә гојулмагла ајагдан башлајараг диз ојнағындан кечир (шәкил 233). Сарғы гојулмаздан габаг ајаг күндә 2—3 дәфә, һәр дәфә 3—4 дәгигә мүддәтиндә әллә редрессасија едиләрәк нормал вәзијјәтдә сахланмалыдыр; сонра масаж едилир, әлдә едилән нәтичәни мөһкәмләндирмәк үчүн гејд олунан үсулла бинт сарғысы гојулур.

Шәкил 231. Агыр формалы анаданкәлмә топаллыг *(өз мүшаһидәмиз).*

Орта дәрәчәдә ағыр формада топаллыг доғумдан 3—4 һәфтә сонра мәрһәләләр үзрә редрессасија едиләрәк, кипс сарғысында мүаличә едилир. Ушаг үзү үстә узадылыр, диз 90° бүкүлүр; ајаға дүзкүн форма вердикдән сонра, һәмин вәзијјәтдә кипсли бинти ајағын ич тәрәфиндән башлајараг онун бајыр тәрәфини јухары галдырмаг шәрти илә, диз ојнағына гәдәр сарыјырлар. Кипс сарғысыны гојаркән топаллыг заманы мүшаһидә олунан 3 дефекти: пәнчәнин супинасијасы, аддуксијасы вә инфлексијасыны тәдричән нормаллашдырмаг лазымдыр. Буна көрә, һәр 15 күндән бир (өз мүшаһидәләримизә көрә) кипс сарғысыны тәзәләјәркән ајағын гејд олунан деформасијаларыны тәдричән дүзәлтмәклә кипс сарғысы гојулмалыдыр. Кипс сарғысыны гојаркән (габагча пәнчәјә назик памбыг гаты салмалы) бинти чох бәрк сыхмамалы, әкс тәгдирдә ган дөвраны позулдуғу үчүн ишемија вә тохумаларын некрозу баш верә биләр.

Баш бармағын әјилмәсинин гаршысыны алмаг үчүн, онун ич тәрәфиндә кипс сарғысы гисмән узадылмалы, бармагларын сәрбәст һәрәкәти, көзлә көрүнмәси үчүн кипсин гуртарачағы өн тәрәфдә әсас фаланғаја гәдәр чатмалыдыр. Әкәр ушаг ајағыны

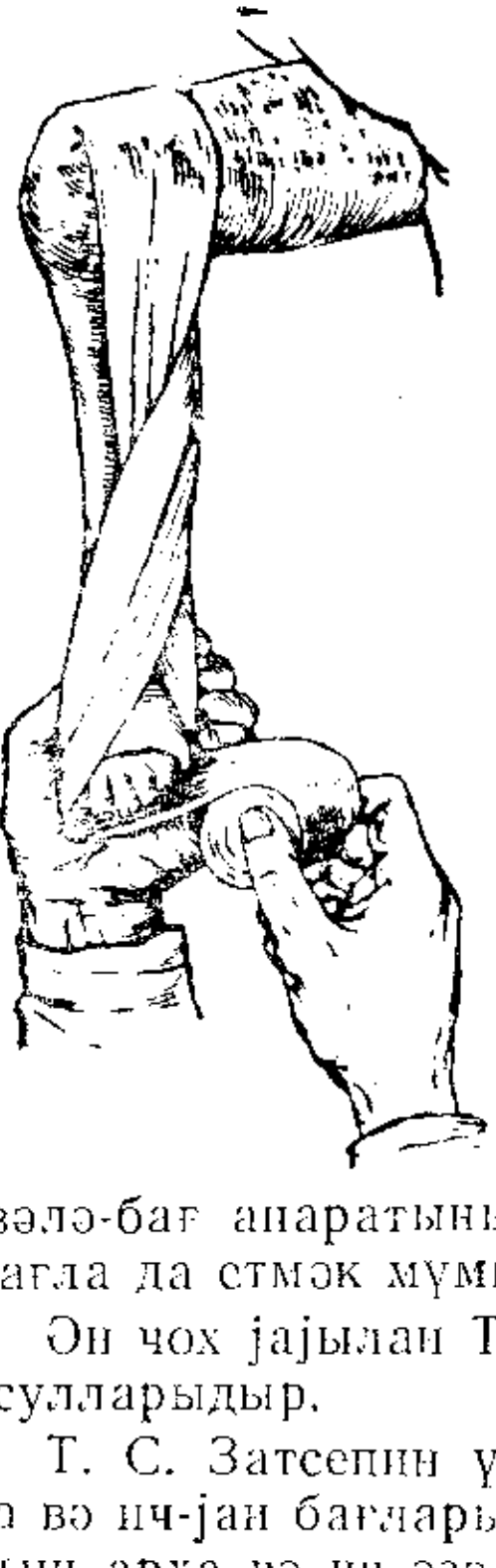

Шәкил 232 вә 233. Топаллығын мүаличәсиндә бинтин гојулмасы техникасы.

фәал пронасија етмәклә, сәрбәстчә архаја бүкүрсә, мүаличәни гуртармыш һесаб етмәк олар (С. Д. Терновски). Сонра ушаглар үчүн хүсуси ортопедик ајаггабы (бајыр кәнары һүндүр олмалыдыр) тикилир.

Ағыр формалы топаллығын әсасыны пәнчәнин әзәлә вә бағлар һиссәсинин дүзкүн инкишаф етмәмәси тәшкил етдијинә көрә, чох вахт ону јухарыда гејд олунан консерватив үсулларла дүзкүн коррексија верәрәк сағалтмаг мүмкүн олмур. Белә тәсадүфләрдә чәрраһи үсулдан истифадә едилир. Чәрраһи үсулдан мәгсәд ајаға дүзкүн вәзијјәт вермәјә мане олан әзәлә-бағ апаратыны кәсмәкдир, һәмчинин буну бағлары узатмагла да етмәк мүмкүн олур.

Ән чох јајылан Т. Затсепин вә А. П. Бијезин, И. П. Бакулис үсулларыдыр.

Т. С. Затсепин үсулунда (шәкил 234) топуг ојнағынын арха вә ич-јан бағларыны кәсмәклә, ејни заманда пәнчәнин гысалмыш арха вә ич әзәлә вәтәрләрини «Z» шәклиндә кәсәрәк узатмагла операсија тамамланыр. Јараја кетгут тикиши гојулур. Дүзкүн вәзијјәтә гојулан ајаға диз ојнағына гәдәр кипс сарғысы салыныр. 10 күндән сонра кипс сарғысы тәзәләнир, ајағы (тәдричән) јерә гојмаға ичазә верилир.

Ушаг кипс сарғысыны 6—8 аj кәздирмәлидир. Ағыр тәсадүфләрдә бөjүк ушагларда олан топаллығы мүаличә етмәк үчүн пәнчәнин сүмүкләри үзәриндә jан тәрәфдән пазвары резексиjа етмәк кими ағыр чәрраһи әмәлиjjат апармаг лазым кәлир, бә'зән исә ашыг сүмүjүнү тамамилә овуб чыхармагла ону коррексиjа едәрәк кипс сарғысы салыныр.

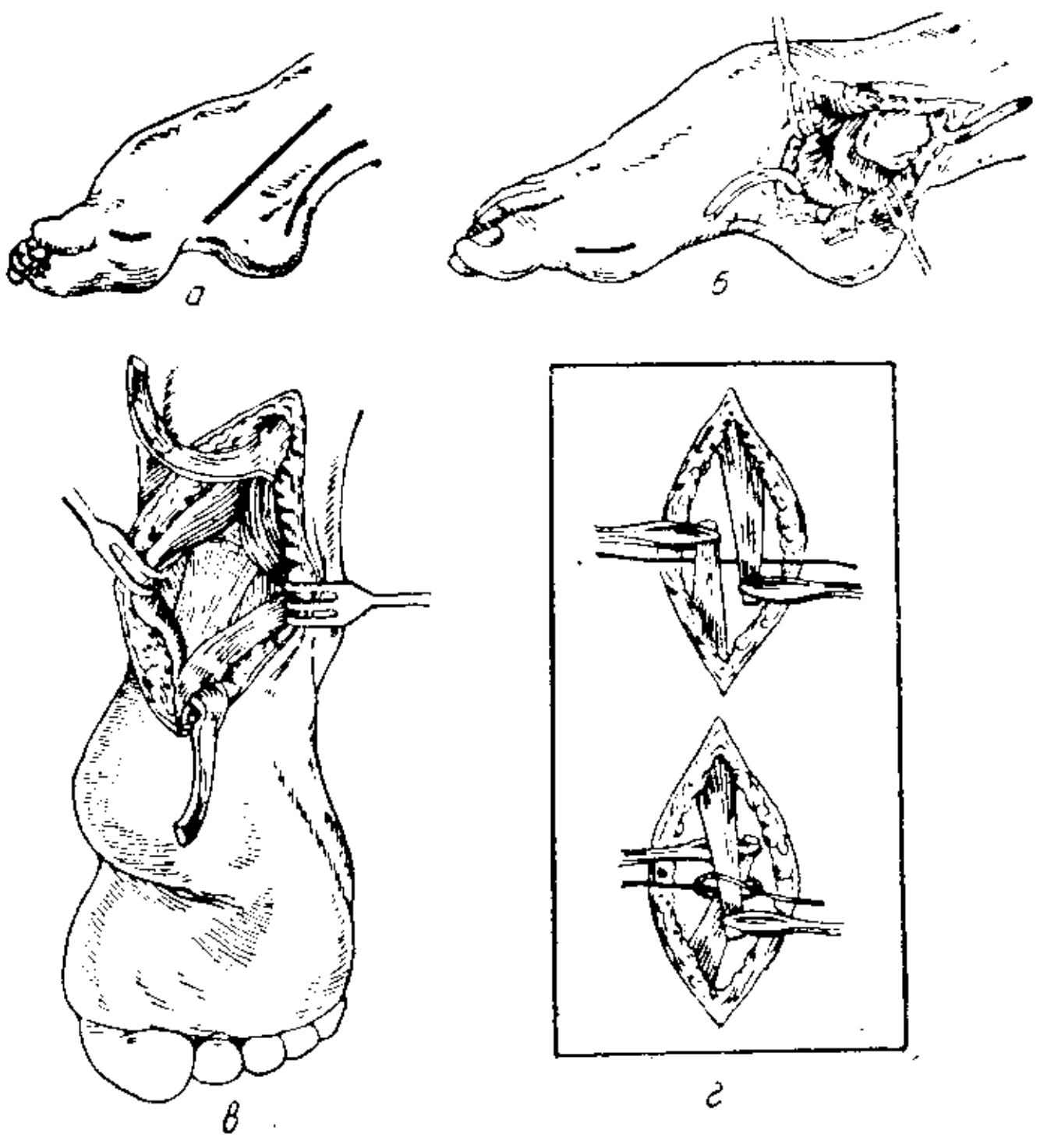

Шәкил 234. Т. С. Затсепинин үсулу илә вәтәрләрин узадылмасы вә кәсилмәси үчүн әмәлиjjатын схеми.

Топаллығын мүаличәси бунунла битмир, чүнки бә'зән ресидив төрәjир. Буна көрә, белә хәстәләри диспансеризә етмәклә даима ортопед һәкимин нәзарәти алтында сахламаг лазымдыр.

Атаjаглылыг (Pes equinus).

Пәнчәнин дабан һиссәсинин jерә чатмамасына атаjаглылыг, (pes equinus) деjилир. Бу анаданкәлмә вә газанылма ола биләр.

Полимиелит хәстәлијинин галығы олмагла пәнчәнин ачычы әзәләләринин (m. tibialis anterior, m. extensor hallucis longus вә m. extensor digitorum) бир групунун ифличи нәтичәсиндә, балдырын арха үчбашлы (m. tricipitalis surae) әзәләсинин јығылмасындан (tendo Achillis) гысалараг дабаны јухарыда сахлајыр.

Анаданкәлмә топаллыгда Ашилл вәтәринин гыса шәкилдә инкишаф етмәси нәтичәсиндә еіни заманда атајаглылыг да баш верә биләр. Белә вәзијјәтдә хәстә ушаг өз ағырлығыны пәнчәнин үстүнә салыр, дабан һиссәси һавада галыр, јерә чатмыр. Патоложи просес әзәлә, фассија вә бағ апаратына јајылараг, ону гисмән бүзүшдүрүр, һәтта пәнчәнин склетиндә бурхулмаја кәтириб чыхара биләр. Хәстәлијин **диагнозу** чәтинлик тәшкил етмир.

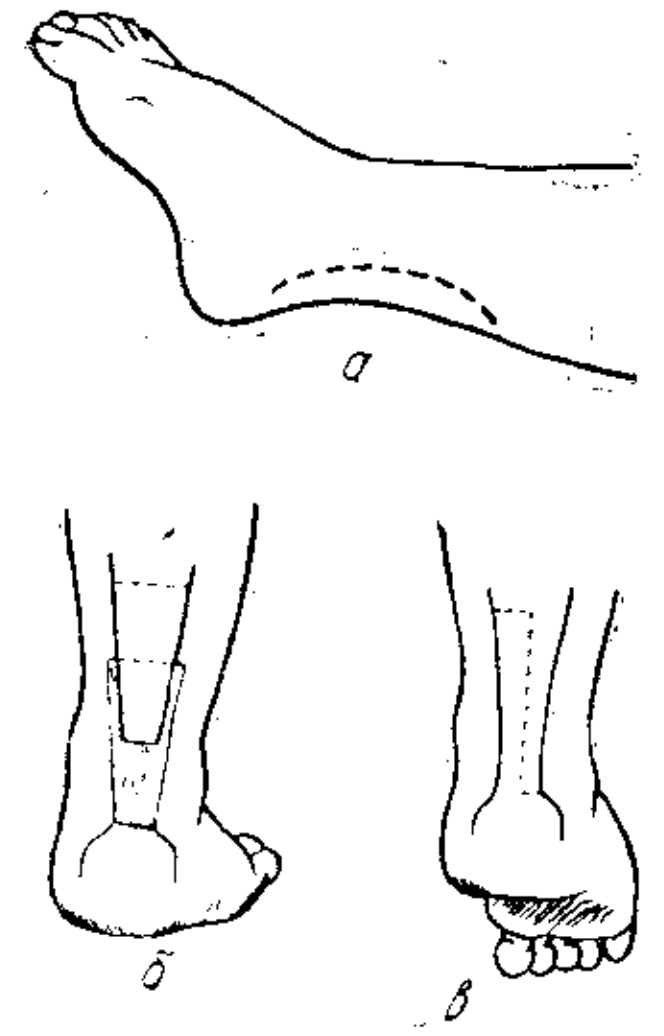

Шәкил 235. Ашилл вәтәринин узадылмасы әмәлијјатынын схеми.

Мүаличәси. Атајаглылыг анаданкәлмә топаллыг илә бирликдә баш верәрсә, чәрраһи мүаличә заманы Ашилл вәтәринин узадылмасы әмәлијјатынын кедишиндә тәтбиг олунур.

Бу полимиелитин галығы нәтичәсиндә оларса, Ашилл вәтәринин **ич** кәнары илә (6—8 *см* узунлуғунда) ајпара кәсик апарылыр, вәтәр јатағы ачылыр; Ашилл вәтәринин **бојламасы** истигамәтдә «Z» шәклиндә кәсик апарараг, вәтәр истәнилән дәрәчәдә узадылыр (шәкил 235). Вәтәр учларыны бир-биринә тикмәздән габаг, пәнчә охунун балдыр охуна перпендикулјар (90°) олмасыны коррексија етдикдән сонра, парафинләнмиш сап илә 2—3 тикишлә гојулур. Јара гат-гат тикилдикдән сонра, 6—8 һәфтә мүддәтинә кипс сарғысы (будун ортасына гәдәр) салыныр. Ики һәфтә кечдикдән сонра, кипс сарғысыны балдырын јухары 1/3-нә гәдәр кәсмәк олар.

Кипс чыхарылдыгдан сонра, ушаг ади вә ја ортопедик ајаггабы кејир.

Әтрафларын инкишаф гүсурларынын надир формалары вә онларын јохлуғу.

Әтрафларын јохлуғу вә ја гүсурлу шәкилдә инкишаф етмәси косметик чәһәтдән башга, онун функсијаларына да мәнфи тә'сир көстәрир.

Гүсурлу инкишафын етиолокијасы бәлли дејилдир, лакин күман олунур ки, һамиләлијин 3—4-чү һәфтәләриндә ана бәтниндә илтиһаб просеси, амниотик чапыгларын тә'сири илә әтрафларын там инкишафдан галмасы вә ја гүсурлу инкишафы баш верә биләр.

Мүшаһидә олунан инкишаф гүсурларынын нөвләри ашағыдакылардан ибарәтдир: 1) бир вә ја бир нечә әтрафын јохлуғуна ектромелија дејилир. О, бир нечә формада олур: 1) тәкголлулуг (monobrachius), јухары әтрафын бириси олмур (шәкил 236); 2) тәкгычлылыг (monopus); 3) һәр ики јухары әтраф олмур (abrachius; 4) һәр ики ашағы әтраф олмур (apus); 5) чох надир һалларда јухары вә ашағы әтрафларын дөрдү дә олмур, буна amelia дејилир.

Шәкил 236. Тәкголлулуг — monobrachius (*өз мүшаһидәмиз*).

Әтрафын проксимал һиссәси нормал инкишаф едәрәк, дистал һиссәси инкишафдан галарса, буна һемимелија дејилир.

Әтрафын бүтүн һиссәләрин пропорсионал олараг сағлам тәрәфә нисбәтән инкишафдан галмасына микромелија дејилир (шәкил 237). Әтрафларын лүлә сүмүкләринин там јохлуғу, тәкчә әлин вә ја ајағын олмасына (әл вә ја ајаг билавоситә көвдәдән башлајыр) фокомелија (phoke — су ити) дејилир.

Мил сүмүјүнүн гүсурлу шәкилдә инкишаф етмәси вә әһәмијјәтли дәрәчәдә функсијадан галмасына шиллик дејилир (шәкил 238). Мүаличәси 5 јашдан сонра сүмүк пластикасы илә олмалыдыр.

Рахитик деформасијалар.

2—3 јашлы ушагларда рахит хәстәлији нәтичәсиндә әтрафларын әјилмәсинә тәсадүф едилир, бу сәбәбдән рахит хәстәлији заманы ушагларын тез ајаға дурмасы нәтичәсиндә дүшән

тәзјигдән, әзәләләрин јығылмасы вә дартылмасындан (камбалајабәнзәр әзәләдән гамыш сүмүјү өнә доғру әјилир, буду јахынлашдыран әзәләләрин фәалијјәти нәтичәсиндә исә буд сүмүјү харичә габарыр) ашағы әтрафларда мүхтәлиф формалы деформасијалар башлајыр.

Рахит хәстәлији, бәдәнин үмуми хәстәлији олмагла, сүмүк системиндә калсиум вә фосфор дузларынын азлығындан, зүлал мүбадиләсиндәки чатышмазлыг вә Д витамининин чатмамазлығындан баш верир. Өз



Шәкил 237. Микромелија (*А. П. Бијезиндән*)

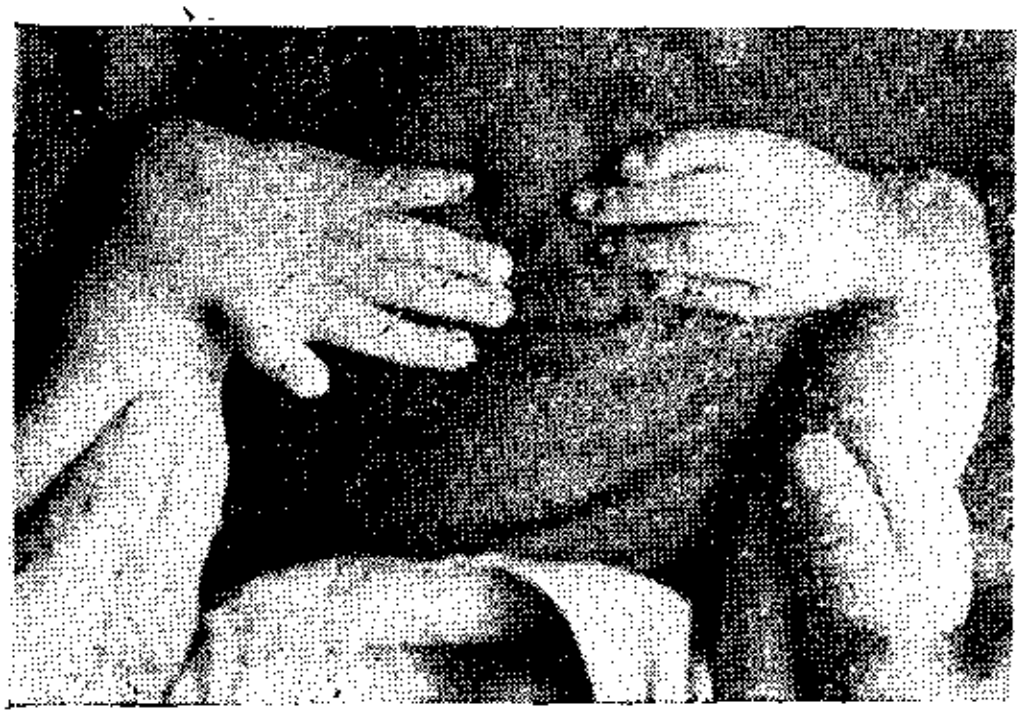

Шәкил 238. Шиллик (*өз мушаһидәмиз*).

сәртлијини итирмиш сүмүк тохумасы, јухарыда гејд олунан амилләрин тә'сири илә мүәјјән формалы деформасијаја уграјыр, бу да кәләчәкдә бәдәнин дүзкүн гурулушуна вә фиксасијасына мәнфи тә'сир көстәрир.

ƏДƏБИJJAT

I. Азәрбаjҹан дилиндә:

Ә. Әлиjев. Ҹәрраһлыг терминләри лүғәти. Азәрбаjҹан ССР ЕА нәшриjjаты, Бакы 1967.

З. М. Мәммәдов. Оператив ҹәрраһиjjә вә топографик анатомиjа. АТИ нәшриjjаты, Бакы, 1935.

З. М. Мәммәдов. Үмуми ҹәрраһлыг. Азәртәдриснәшр, Бакы, 1963.

М. Миргасымов. Үмуми ҹәрраһиjjә. Азәрнәшр, Бакы, 1935.

Ә. А. Намазова. Үрәк аракәсмәләринин гүсурлары. Азәрнәшр, Бакы, 1967.

А. Х. Талышински. Травматолокиjа. АТИ нәшриjjаты, Бакы, 1935.

М. Топчубашов. Хүсуси ҹәрраһлыг, I, II, III, IV, V һиссә, Азәрнәшр вә Азәртәдриснәшр, Бакы, 1942—1963.

II. Рус дилиндә:

Алиев А. Р. К вопросу о хирургическом лечении портальной гипертензии. Автореферат докторской диссертации, Баку, 1965.

Али-заде А. М. Клиническое значение белковых сдвигов плазмы крови при некоторых хирургических заболеваниях скелета у детей. Автореферат докторской диссертации, Баку, 1963.

Али-заде А. М. К вопросу применения внутрикостной фиксации при открытых переломах. Азербайджанский медицинский журнал, 1965, № 3, стр. 83—86.

Амосов Н. М. Очерки торакальной хирургии. Медгиз, УССР, Киев, 1959.

Антелава Н. В. Хирургия органов грудной полости. Медгиз, 1952.

Баиров Г. А., Неотложная хирургия новорожденных. Медгиз, Ленинград, 1963.

Бакулев А. Н., Мешалкин Е. Н. Врожденные пороки сердца, Медгиз, 1955.

Биезинь А. П. Детская хирургия, Медицина, 1962.

Бураковский В. И. и Колесников С. А., редакция — Частная хирургия болезней сердца и сосудов, Медицина, Москва, 1967.

Вишневский А. А., Галанкин Н. К. Врожденные пороки сердца и крупных сосудов, Медгиз, Москва, 1962.

Гаджиев С. А. Хирургическое лечение митрального стеноза. Медгиз, Ленинград, 1961.

Гинзбург И. С. К изучению реактивности в клинике хирургических заболеваний взрослых и детей. Сборник трудов АМИ, вып. 2, Баку, 1956 г., стр. 21—26.

Гинзбург И. С. К неотложной хирургии детского возраста. Азербайджанский медицинский журнал, 1961 г., № 6, стр. 19—24.

Гинзбург И. С. и Алиев М. Аппендицит в генезе илеоцекальной инвагинации у детей. Азербайджанский медицинский журнал, 1960 г. № 7, стр. 46—49.

Долецкий С. Я. Диафрагмальные грыжи у детей. Медгиз, 1960.

Долецкий С. Я., Маневич А. З. Актуальные проблемы детской анестезиологии. Хирургия, 1965, № 8, стр. 7—13.

Долецкий С. Я. Вопросы деонтологии в детской хирургии. Хирургия, 1965, № 7, стр. 3—10.

Долецкий С. Я. О принципах оперативной техники в хирургии детского возраста. Клиническая хирургия, 1964, № 3, стр. 3—10.

Долецкий С. Я., редакция — Хирургия детского возраста. В книге: «Многотомное руководство по педиатрии», том IX, Медгиз, 1964.

Жоров И. С. Общее обезболивание в хирургии. Медгиз, 1964.

Иваницкая М. А., Савельев В. С. Рентгенологическое исследование при врожденных пороках сердца. Медгиз. 1960.

Маргорин Е. М., редакция — Оперативная хирургия детского возраста. Медгиз, Ленинград, 1968.

Мешалкин Е. Н. Зондирование и контрастное исследование сердца. Медгиз, 1954 г.

Мурашов И. К. Современные вопросы хирургии детского возраста, 1965.

Островерхов Г. Е., Лубоцкий Д. Н., Бомаш Ю. М. Курс оперативной хирургии и топографической анатомии .Медицина, 1964.

Терновский С. Д. Хирургия детского возраста. Медгиз, Москва, 1959.

Шварц Н. В. Хирургия детского возраста. Медгиз, Ленинград, 1937.

III. Әҹнәби дилләрдә:

Bailey Ch. P. Surgery of the Heart. Philadelphia, 1955.

Dogliotti A. M., Actis Dato A. Operable Kardiopathien. Sandoz monographien, 1961.

Duhamhel B. Chirurgie du noveau-ne et du nourissin. Paris, Masson, 1953.

Edwards J. Et alle, nAn Atlas of ,congenital anomalies of the heart and great vessels. Springfield, 1954.

Gross H., Lezer A. Treatment of heart diseases. Philadelphia, 1956.

Gross R. The Surgery of infancy and childhood Philadelphia, 1953.

Keith J., Rower., Vlad. R. Heart diseases in infancy and. childhood. New Jork, 1958.

Nadas A. Pediatric cardiology. Philadelphia, 1957.

Ombredane L, Precis clinique et operatoire de chirurgie infants. Ed. Masson, Paris 1949.

Sweet R. Thoracic surgery. Philadelphia, 1954.

Swenson O. Pediatric surgery. USA, 1958.

Taussig H. Congenital malformation of the heart. New Jork. 1960.

Traite de technique chirurgicale. Paris, 1952—1961, t. I—8.

КИТАБЫН ИЧИНДӘКИЛӘР

Бир нечә сөз 3

I һиссә

Ушаг јашларынын үмуми чәрраһлығы

I фәсил. Инкишаф етмәкдә олан организмин анатомик вә физиоложи хүсусијјәтләри

Үмуми мә'лумат 5
Ушаг чәрраһлығынын бә'зи хүсусијјәтләри 7
Чәрраһи хәстәләнмәләрә тутулмуш ушагларын објектив мүајинәси 10
Ушагларда чәрраһи мүдахиләнин хүсусијјәтләри вә онун тәшкили 11
Операсијадан сонракы дөврдә хәстә ушаглара гуллуг едилмәси . 14
Ганкөчүрмә 19
Чәрраһи кејитмә 22

II фәсил. Ушаг јашларында кәскин инфексија

Јени доғулмуш ушагларда флегмона 29
Мастит 32
Иринли лимфаденит 33
Анаероб инфексија 36
Удлаг абсеси 39
Гызылјел 40
Кәскин инфексион һематокен остеомиелит 41
Кәскин һематокен епифизар остеомиелит 46
Хроники һематокен остеомиелит 48
Субпекторал абсес 50
Сулу хәрчәнк, нома 51

III фәсил. Ушаг јашларында хроники чәрраһи инфексија

Сүмүк вә ојнаг вәрәми 52
Вәрәм спондилити 59
Вәрәм кокситн 63
Диз ојнағы вәрәми 67
Әлләрин вә ајагларын кичик лүлә сүмүкләринин вәрәми 70
Базу ојнағы вәрәми 70
Дирсәк ојнағы вәрәми 72
Габырғалар вә дөш сүмүјүнүн вәрәми 72
Топуг ојнағы вә ајаг сүмүкләринин вәрәми 73
Бојунун лимфа вәзиләринин вәрәми 74

IV фәсил. Зәдәләнмәләр, сыныглар, чыхыглар

Ушагларда сыныгларын хүсусијјәтләри вә мүаличәси 74
Кәллә вә бејин тохумасынын зәдәләнмәләри 75
Кәлләнин јумшаг тохумаларынын зәдәләнмәләри 76
Кәллә сүмүкләринин зәдәләнмәләри 77
Кәллә сүмүкләринин ачыг сыныглары 79
Кәллә әсасы сүмүкләринин сыныглары 80
Бејин тохумасынын зәдәләнмәләри 81
Көрпүчүк сүмүјү сыныгы 84
Базу сүмүјү сыныгы 86
Санд сүмүкләринин сыныглары 92
Чанаг сүмүкләринин сыныглары 96
Буд сүмүјү сыныгы 99
Диз ојнагынын зәдәләнмәләри 105
Диз ганагынын сыныгы 106
Балдыр сүмүкләринин сыныглары 106
Чыхыглар 108
Дирсәк ојнагы чыхыгы 108
Дирсәк ојнагынын јан чыхыглары 109
Мил сүмүјү башчыгынын натамам чыхыгы 109
Әлин баш бармагынын чыхыгы 110
Јумшаг тохумаларын јад чисимләри 111
Јаныглар 112
Електрик чәрәјанындан төрәјән јаныглар 119
Шок 121
Коллапс 123

V фәсил. Ушаг јашларында јаман шишләр

Шишләрин бә'зи хүсусијјәтләри 123
Һеманкиома 124
Лимфанкиома 128
Дермоидләр вә ја дермоид систләр 130
Ома-бүздүм наһијәсинин тератомалары 131
Остеобластокластома 133
Остеома 135
Хондрома 136
Сүмүк саркомасы (остеосаркома) 136
Јуинг саркомасы вә илкин ретикулјар сүмүк саркомасы 139
Лимфосаркома 140
Хајанын јаман шиши 141
Лимфогрануломатоз 142

II һиссә

Ушаг јашларынын хүсуси чәрраһлыгы

I фәсил. Башын, бојнун вә онурганын анадангәлмә инкишаф гүсурлары

Бејин дәбалији 141
Анадангәлмә бејин һидропсу 149
Онурганын вә онурга бејнинин анадангәлмә дефектләри 153

II фәсил. Үзүн вә агыз бошлуғунун анадангәлмә инкишаф гүсурлары

Јекәағызлылыг (макростомија) 157
Үзүн чәп-јан јарығы 157

Инвакинасија 246
Обтурасион бағырсаг тутулмасы 252
Странгулјасион бағырсаг тутулмасы 254
Бағырсаг чеврилмәси вә дүјүнләнмәси 256
Копростаз нәтичәсиндә бағырсаг тутулмасы 257
Динамики бағырсаг тутулмасы 258
Спастик бағырсаг тутулмасы 259
Мегаколон 259
Анус дәлијинин вә дүз бағырсағын даралмасы 263
Дүз бағырсағын енмәси 264
Дүз бағырсаг полипи 267
Дүз бағырсаг фистуллары 268
Анусун вә дүз бағырсағын атрезијасы (тутулмасы) 268
Гара чијәрин травматик зәдәләнмәләри 273
Гара чијәр ехинококкозу 274
Өд јолларынын атрезијасы 277
Портал һипертензија 280
Далағын травматик зәдәләнмәләри 284
Верлһоф хәстәлији (ессенсиал тромбоситопенија) 285
Далағын башга чәрраһи хәстәликләри 286
Ириңли перитонит 286
Вәрәм перитонити 290
Пневмококк перитонити вә ја илкин перитонит 292

VIII фәсил. Сидик-чинсијјәт органлары системинин хәстәләнмәләри

Сидик-чинсијјәт органларынын објектив мүајинә үсуллары . . . 294
Бөјрәјин анадангәлмә дистопијасы 295
Бөјрәкдашы хәстәлији 297
Һидронефроз 300
Бөјрәк шишләри 302
Сидиклик дашлары 306
Сидиклијин ектопијасы 309
Хаја гишаларынын вә тохум чијәсинин һидропсу 311
Ушаглыг дәлијинин тутулмасы, гызлыг пәрдәсинин там (бүтөв) олмасы 315
Крипторхизм 316
Сидик каналы (уретра) дашлары 318
Урахус фистулу 319
Орхит 320
Фимоз 321
Парафимоз 322
Еписпадија 323
Һипоспадија 324

IX фәсил. Ушаг јашларынын ортопедијасы

Әјрибојунлулуг 325
Әлин вә бармагларын инкишаф гүсурлары 326
Полидактилија 327
Синдактилија 328
Буд-чанаг ојнағынын анадангәлмә чыхығы 330
Буд сүмүјү башчығынын остеохондропатија хәстәлији 336
Гамыш сүмүјү габарынын остеохондропатијасы 337
Ашағы әтрафларын Х шәклиндә әјилмәси 337
Ашағы әтрафларын «О» шәклиндә әјилмәси 339
Анадангәлмә топаллыг 339
Атајаглылыг 343
Әтрафларын инкишаф гүсурларынын надир формалары вә онларын јохлуғу 344
Рахитик деформасијалар 345

Үст додағын анаданкәлмә јарығы 157
Дамағын битишмәмәси 161

III фәсил. Бојунун анаданкәлмә систләри вә фистуллары

Бојунун анаданкәлмә јан систләри вә фистуллары 165

IV фәсил. Көкс бошлуғу органларынын инкишаф гүсурлары вә хәстәләнмәләри

Тәнәффүс јолларынын јад чисимләри 165
Кәскин иринли плеврит 167
Ағ чијәр абсеси 172
Бронхоектазија хәстәлији 174
Ағ чијәр ехинококкозу 177
Ағ чијәр систләри 179
Анаданкәлмә диафрагма дәбәлији 180

V фәсил. Үрәјин вә магистрал ган дамарларынын чәррани хәстәләнмәләри

Үрәјин вә магистрал ган дамарларынын анаданкәлмә гүсурлары . 182
Анкиокардиографија 183
Үрәјин вә магистрал ган дамарларынын зондланмасы 184
Кәскин иринли перикардит 184
Артериал ахачағын ачыг галмасы (тутулмамасы) 185
Фалло тетрадасы 187
Мә'дәчикләрарасы чәпәрин гүсурлары 189
Фалло триадасы 190
Аорта коаркитасијасы 191

VI фәсил. Гарнын өн диварынын дәбәликләри вә анаданкәлмә дефектләри

Гасыг дәбәлији 192
Көбәк дәбәлији 200
Ағ хәтт дәбәлији 202
Боғулмуш гасыг дәбәлији 202
Көбәк чијәси дәбәлији 204
Көбәјин анаданкәлмә фистулу 206
Нукки каналы систи 208

VII фәсил. Һәзм системи органларынын анаданкәлмә вә газанылма хәстәләнмәләри

Ранула 208
Мә'дә-бағырсаг системинин јад чисимләри 209
Јемәк борусунун јад чисимләри 210
Јемәк борусунун јаныглары 210
Јемәк борусу атрезијасы 214
Мә'дәнин јад чисимләри 218
Пилоростеноз (пилорусун дарлмасы) 219
Аппендисит 224
Ресидивверән хроники аппендисит 237
Илкин хроники аппендисит 238
Меккел дивертикулу 238
Копростаз 239
Бағырсаг тутулмасы 240
Анаданкәлмә бағырсаг тутулмасы 241