З. Т. ГУЛИЈЕВА, П. Һ. ЗАИРОВА

КӨЗ ХӘСТӘЛИКЛӘРИ

ТИББ ИНСТИТУТУ ҮЧҮН
ДӘРСЛИК

177736

ССРИ Сәһијјә Назирлији тәрәфиндән тәсдиг олунмушдур

„МААРИФ“ НӘШРИЈЈАТЫ
Бакы—1987

Elm və təhsil Mərkəzi
„Təfəkkür" Universiteti
Kitabxana

56.7
Г 82

Әсәрә рә'ј верәнләр: проф. *Г. А. Адыкөзәлова*
Полчајева,
дос. *Р. М. Ахундова*

Ихтисас редактору: тибб елмләри намизәди: *Н. М. Әфәндијев*

Гулијева З. Т., Заирова П. Һ.
Г 82 Көз хәстәликләри. „Али мәктәбләр үчүн дәрсликләр вә дәрс вәсаитләри“ серијасындан —Бакы: „Маариф“, —1987. 284 сәһ., шәкилли.

Дәрслик тәсдиг едилмиш програм әсасында, мүасир елмин вә тибб практикасынын наилијјәтләри нәзәрә алынараг тәртиб едилмишдир.

Дәрслик 19 фәсилдән ибарәт олуб офталмолокијанын тарихиндән, көрмә органынын анатомик-физиоложи хүсусијјәтләриндән, көрмә анализатору, көз алмасынын анатомијасындан, көрмә органларынын хәстәликләриндән бәһс едир.

Дәрсликдән тибб институтунун тәләбәләри, кәнч офталмологлар истифадә едә биләрләр.

К $\frac{4120000000-12}{М\ 652-87}$ 76—86 (1987-чи ил дәгигләш. темплан) 56·7

© „Маариф“ нәшријјаты, 1987

Кулиева Захра Таир кызы
Заирова Пистаханым Гасанбала кызы
ГЛАЗНЫЕ БОЛЕЗНИ
(Учебник для студентов мединститута)
(на азербайджанском языке)
Азербайджанское государственное издательство учебно-педагогической литературы «Маариф»
Баку—1987

КИРИШ

Офталмолокија көзүн анатомијасындан, физиолокијасындан вә патолокијасындан бәһс едән елмдир.

XVIII əсрә гәдәр офталмолокија чәрраһлығын бир һиссәси олуб башга тибб фәнләри кими һәлә сәрбәст инкишаф етмәмишди. Тибб елминин инкишафы илә әлагәдар олараг офталмолокија да мүрәккәб инкишаф јолу кечәрәк мүстәгил тибб фәннинә чеврилмишдир. Артыг XIX әсрдә бир чох университетләрдә офталмолокија кафедралары ачылыр вә көз хәстәликләри тибб фәнни кими тәдрис олунур.

Харичи мүһитин өјрәнилмәсиндә көрмә органы мүһүм рол ојнајыр. Әтраф мүһитдән алынан мә'луматлар көрмә анализатору васитәсилә бејнә нәгл едилир. И. П. Павловун дедијинә көрә, көрмә анализатору башга дујғу органлары кими харичи мүһитдән алдығы гычыглары (сигналлары) анализ едир.

Көрмә органы анлајышы кениш вә мүрәккәбдир, бураја көзалмасы, көрмә ресептору-анализатору, көзүн јардымчы апараты (көз гапаглары, көзјашы апараты, конјунктива, көзүн харичи әзәләләри, көзјувасы) вә көрмә мәркәзи дахилдир.

Көрмә просеси исә мүрәккәб физиоложи акт олуб анҹаг мәркәзи синир системинин иштиракы илә баш верир. Она көрә дә көрмә органынын гурулушунун, вәзифәләринин вә хәстәликләринин өјрәнилмәси бөјүк әһәмијјәт кәсб едир. Көрмә органынын патолокијасы организмин үмуми хәстәликләри илә сых әлагәдардыр. Белә ки, үрәк-дамар системи хәстәликләриндә, һипертонија, диабет, һамиләлијин кечикмиш токсикозларында, мәркәзи синир системи, бөјрәк вә с. хәстәликләриндә көз дибиндә мүәјјән дәјишикликләр әмәлә кәлир. Бә'зи һалларда хәстәлијин башланғыч дөврүнүн мүәјјәнләшдирилмәсиндә, апарылан мүаличәнин еффектлијинин өјрәнилмәсиндә, хәстәлијин дәгигләшдирилмәсиндә көз дибинин мүајинәси—офталмолскопијасы бөјүк әһәмијјәтә маликдир. Одур ки, мүасир һәким кадрларынын һазырланмасында вә онларын јеткинләшмәсиндә офталмолокијанын бир тибб фәнни кими өјрәнилмәси ваҹибдир.

Азәрбајҹан дилиндә илк «Көз хәстәликләри» дәрслијини 1935-ҹи илдә Азәрбајҹан ССР ЕА-нын мүхбир үзвү, әмәкдар

елм хадими, профессор У. С. Мусабәјли јазмышдыр. Лакин сон заманлар офталмолокија елми сүр'әтлә инкишаф етмишдир. Белә ки, бир чох көз хәстәликләринин микроҹәрраһијјә үсуллары илә мүаличәси, глаукома хәстәлијинин мүасир тәснифаты вә мүаличәси, трахоманын етиолокијасынын јени елми әсаслара көрә ајдынлашдырылмасы, мүхтәлиф нөвлү Лазер шүаларынын тәтбиги, ултрасәслә мүаличә вә с. јени дәрслијин јаранмасыны тәләб едир.

Дәрсликдә офталмолокијанын тарихиндән, бу елмин инкишафында мәшһур алим-офталмологларын ролундан, офталмолокијанын Азәрбајҹанда инкишаф јолларындан, еләҹә дә көрмә органынын мөвҹуд олан бүтүн мүасир мүајинә үсулларындан, хәстәликләриндән, онларын клиникасындан, мүаличәсиндән вә профилактикасындан бәһс олунур.

Дәрслијин хүсуси бөлмәсиндә көрмә органынын зәдәләри, јаныглары, көзүн професионал-пешә хәстәликләри, һәрби вә әмәк експертизасы һаггында мә'лумат верилир.

Мүәллифләр дәрслик һаггында мүлаһизәләрини вә тәнгиди гејдләрини көндәрән охуҹулара габагҹадан миннәтдарлыгларыны билдирирләр.

ОФТАЛМОЛОКИЈАНЫН ИНКИШАФ ТАРИХИ

Офталмолокија көрмә органынын анатомијасы, физиолокијасы, онун хәстәликләри вә мүаличәсиндән бәһс едән елмдир. Офталмолокијанын инкишафыны ики дөврә бөлмәк олар. Биринчи пассив инкишаф дөврү олуб ерамыздан әввәл гәдим вә орта әсрләри әһатә едир. Икинчи инкишаф дөврү XVII—XVIII әсрләрдән башлајыр. Офталмолокија, әсасән, XVIII әсрдән башлајараг тәдричән инкишаф едир вә нәһајәт, тибб елминин ајры бир саһәси кими формалашыр.

Ерамыздан 2500 ил әввәл фир'он мәгбәрәләриндән 42-јә гәдәр китаб тапылмышдыр ки, бунларын да 6-сы көз хәстәликләринә аид иди. Бундан әлавә, мәгбәрәләрдән тапылан хүсуси маггашлар, көј даш гәләмләри, бә'зи көз дәрманлары чох гәдимдән көз хәстәликләри илә мәшғул олундуғуну сүбут едир. Дүнјада илк көз һәкими (ерамыздан 1600 ил әввәл) Пепи Анк Ири олмушдур. О заманлардан көз хәстәликләри һаггында мә'лумат (чәпкөзлүк, бујнуз гишанын чапығы, көздән јашахма, иринахма вә с.) тибби әлјазмаларында сахланылыр. Гәдим Чиндә 108-ә гәдәр көз хәстәлији мә'лум иди. Һәлә о заманлар көз хәстәликләриндә рефлекс мүаличәсинин (ијнә вә јандырма үсулу илә гычыгландырма) тәтбиги һаггында мә'луматлар гејд едилирди. Оптика һаггында илк нәзәријјә ерамыздан 300 ил әввәл Искәндәријјәли Евклипд тәрәфиндән ирәли сүрүлмүшдүр. Мәшһур јунан алими Һиппократ ерамыздан 460—372 ил әввәл илк дәфә олараг көз алмасынын анатомијасыны тәсвир етмәк тәшәббүсүндә олмушдур. Бунунла јанашы, о, бир чох көз хәстәликләрини гејд етмиш вә онларын мүаличә үсулуну көстәрмишдир.

Мәшһур Рома һәкими Корнели-Селс ерамыздан 25—50 ил әввәл 30-а гәдәр көз хәстәлији тәсвир етмиш, онларын мүаличә үсулларыны ишләјиб һазырламышдыр. Онлардан 13-ү чәрраһи јолладыр. О, Мисирдә илк дәфә олараг буланмыш бүллурун «көзүн ичәрисинә» салынмасы чәрраһи әмәлијјатыны тәсвир етмишдир. Алхаузен исә ваһид бинокулјар көрмә нәзәријјәсини ирәли сүрмүшдүр.

Јухарыда гејд едиләнләрдән мә'лум олур ки, көз хәстәликләри һаггында елми нәзәријјәләрин әсасы һәлә ерамыздан чох әввәл гојулмушдур. Ерамызын I—II әсрләриндә (131—201-

чи илләр) мәшһур јунан тибб алими Клавди-Гален көз алмасынын анатомијасыны тәсвир етмишдир. Галенин тәсвир етдији көзүн анатомијасы чох садә олмасына вә бә'зи сәһвләрә јол верилмәсинә бахмајараг, XVIII әсрә гәдәр өз әһәмијјәтини итирмәмишдир. Офталмолокијанын сонракы инкишаф дөврү әрәб вә шәрг алимләринин ады илә бағлыдыр. Беләки, XI—XII әсрләрдә әрәб алимләри тәрәфиндән көз хәстәликләринә мәхсус 12 дәрслик јазылмышдыр. О дөврүн мәшһур һәкимләриндән Әли-Бен-Иззәнин (XI әср) јаздығы «Көз һәкиминә мәхсус јаддаш» китабы дәфәләрлә латын вә јәһуди дилләринә тәрчүмә едилмиш, XVIII әсрә гәдәр Шәрг вә Авропа өлкәләриндә јеканә дәрслик олмушдур. Мәшһур алим вә философ Әбу-Әли-ибн-Сина «Тәбабәт гануну» адлы китабында көз хәстәликләринә хүсуси јер вермиш вә онларын мүаличә үсулларыны көстәрмишдир.

Тәбабәтлә тәкчә һәкимләрин вә алимләрин дејил, шаирләрин дә марагланмасы диггәтәлајигдир. Даһи Азәрбајчан шаири Низами Кәнчәви өз заманәсинин тибб елми әсаслары илә таныш иди. «Једди көзәл» әсәриндә гадынларын көзләринә абгора сују төкмәләри, «Хосров вә Ширин» әсәриндә «Тути»дән (тәркибиндә синк олан маддәдир) истифадә етмәләрини сөјләјир. Абгоранын көзә парлаглыг вермәси, глүкозанын исә хүсусән бујнуз гишаја јахшы тә'сир көстәрмәси инди дә мә'лумдур. Глүкоза јаныглар, бујнуз гишанын хоралары вә башга зәдәләри заманы тәтбиг едилир. Мәһәммәд Фүзули (XVI әср) өзүнүн «Сәһһәт вә мәрәз» адлы әсәриндә көз хәстәликләринин мүаличәси һаггында јазмышды. Бурада һәтта конјунктивитин вә блефаритин диагностикасына аид мә'лумат да вардыр. Орта әсрдә динин һакимлик етдији, елмин бүтүн саһәләринин дин хадимләри тәрәфиндән тә'гиб олундуғу бир дөврдә тәбабәтин бүтүн саһәләри кими офталмолокијада да дурғунлуг әмәлә кәлир вә бу XVII—XVIII әсрә гәдәр давам едир.

Офталмолокијанын бир елм кими икинчи инкишаф дөврү XVIII әсрдә Авропадан башлајыр. Лакин бу дөвр чох зәиф олдуғундан, офталмолокија үмуми чәрраһијјәнин бир һиссәси олараг галмагда давам едирди. Һәмин дөврдә мәшһур франсыз һәкими Давиел *(Daviel)* илк дәфә олараг буланмыш бүллурун көздән чыхарылмасы үсулуну тәклиф едир. XVIII—XIX әсрләрдә Авропанын мәшһур офталмологларындан Грефе, Һелмһолтс, Дондерс, Гулштрант вә б.-ны гејд етмәк олар. Бу дөврдән офталмолокија сүр'әтлә инкишаф етмәјә башлајыр.

Грефе (1828—1870) Берлин дарүлфүнунунда илк көз хәстәликләри кафедрасыны ачмаға (1850) наил олмуш, бир чох хәстәликләрин симптомларыны, мүаличә үсулларыны, хүсусилә чәрраһи әмәлијјатлары тәсвир етмишдир. Глаукома хәстәлији заманы иридектомија чәрраһи әмәлијјаты илк дәфә олараг Грефе тәрәфиндән ирәли сүрүлмүшдүр. О, көзү һәрәкәт етди-

рән апаратын физиолокија вә патолокијасынын өјрәнилмәси һагда елми нәзәријјәләр сөјләмишдир. Һелмһолтсун (1821—1894) ичад етдији офталмоскоп офталмолокијанын инкишафында бир дөнүш јаратды. Көз дибини мүајинә етмәклә тор гиша вә көрмә синири хәстәликләрини диференсиасија етмә имканы јаранды. Һелмһолтс аккомодасија акты механизминин дүзкүн изаһыны вә рәнк дујғусу нәзәријјәсини јаратмыш, Дондерс (1818—1889) исә көзүн рефраксија вә аккомодасијасынын өјрәнилмәси вә илк дәфә олараг дүзкүн ејнәк тә'јин етмәјин елми әсасларыны гојмушдур.

А. Н. Маклаков

Русијада о заманлар мөвчуд олан ичтимаи гурулуш, тәбабәтин башга саһәләри кими офталмолокијанын да инкишафына манечилик төрәдирди. Феодализмин дағылмасы вә капитализмин мејдана чыхмасы илә әлагәдар олараг истеһсалын кениш инкишафы бүтүн елмләр кими тибб елминин о чүмләдән, офталмолокијанын да инкишафына бөјүк тәкан верир. Русијада офталмолокијанын инкишафы Санкт-Петербургда Һәрби-Чәрраһлыг Академијасы нәздиндә көз хәстәликләри кафедрасынын ачылмасы (1816) илә әлагәдардыр. О вахтдан башлајараг бир-биринин ардынча бир чох шәһәрләрдә дарүлфүнунларын нәздиндә сәрбәст көз хәстәликләки кафедралары ачылыр вә көркәмли алим-офталмологлар мејдана чыхыр. Петербургда Браун, В. П. Доброволски, Л. Г. Белларминов; Москвада А. Н.Маклаков, А. А. Крјуков, С. С. Головин; Казанда Е. В. Адамјуг; Кијевдә А. В. Иванов, А. В. Ходин; Харковда Л. Л. Киршман вә башга алимләр офталмолокијанын инкишафында бөјүк рол ојнамыш, актуал проблемләр саһәсиндә гијмәтли мүајинәләр апармышлар.

Профессор А. Н. Маклаковун (1837—1895) көзүн дахили тәзјигини өлчмәк үчүн тәклиф етдији тонометр индијә гәдәр дә көз клиникаларында тәтбиг едилир. Бундан әлавә о, илк дәфә олараг мүхтәлиф маддәләрин вә шүа енержисинин көзә тә'сирини өјрәнмишдир ки, бу да көздә физиотерапијанын тәтбиги үчүн әсас олмушдур.

Профессор А. А. Крјуковун (1849—1908) тәртиб етдији «Көз хәстәликләри» дәрслији чох диггәтәлајигдир вә сон вахтлара гәдәр өз әһәмијјәтини итирмәмишдир.

В. П. Доброволски (1838—1904) Петербургда Тибб-Чәрраһиј-

Л. Г. Белларминов
(1859—1930).

С. С. Головин
(1866—1931).

јә Академијасында офталмо-чәрраһијјә, көзүн рефраксија аномалијалары мәсәләсини бир нечә вариантда һәлл етмишдир. Профессор Л. Г. Белларминов (1859—1930), В. П. Доброволскинин ишини давам етдирәрәк офталмо-чәрраһијјәнин, көзүн физиолокијасынын вә физиоложи оптика мәсәләләринин һәллиндә бөјүк рол ојнамышдыр. Л. Г. Белларминов илк дәфә һәким бригадалары тәшкил едиб Русијанын учгар рајонларында трахома илә мүбаризә апармыш вә бу иши Бөјүк Октјабр сосиалист ингилабындан сонра да давам етдирмишдир.

Мәшһур офталмолог С. С. Головин (1866—1931) офталмо-чәррaһијјә саһәсиндә јени бир дөвр ачараг, көз јувасында чәрраһи әмәлијјатын әсасыны гојду. «Русијада корлуг һаггында», «Көрмә синиринин шишләри вә онларын чәрраһи јолла мүаличәси» әсәрләри диггәтәлајигдир. С. С. Головинин «Клиники офталмолокија» (3 чилддә) дәрслијиндән инди дә офталмологлар јери кәлдикчә истифадә едирләр.

Совет һакимијјәти гурулдугдан сонра сәһијјә мәсәләләри үмумдөвләт ишинә чеврилди. Әһалинин сағламлығынын горунмасы кечмишдән мирас галмыш күтләви хәстәликләрлә мүбаризә әсас проблемләрдән бири олду. Бунунла әлагәдар олараг бә'зи шәһәрләрдә јени тибб институтлары ачылды, тибб елми сүр'әтлә инкишаф етмәјә башлады вә бир чох алим-офталмологлар мејдана чыхды. Бунлардан В. В. Чирковскини (1875—1956), М. И. Авербахы (1872—1944), В. П. Одинсову (1876—1938), дүнја мигјасында мәшһур олан В. П. Филатову (1875—1956) вә б.-ны көстәрмәк олар.

В. П. Одинсов (1876—1938) Совет һакимијјәтинин илк күн-

В. В. Чирковски
(1875—1956).

В. П. Одинсов
(1875—1938).

ләриндән I Москва Тибб Институтунун көз хәстәликләри кафедрасынын мүдири олмуш, көзүн патоложи анатомијасынын өјрәнилмәсиндә бөјүк рол ојнамышдыр. Онун јаздығы «Көз хәстәликләри» дәрслији дәфәләрлә чап едилмишдир. О, ејни заманда Қ. Х. Орловла бирликдә «Көз хәстәликләри чәрраһијјәси» китабыны јазмышдыр.

В. П. Одинсовун вәфатындан сонра һәмин кафедранын мүдири проф. А. Ј. Самојлов, сонра исә проф. В. Н. Арханкелски олмушдур.

А. Ј. Самојлов глаукома, көзүн вәрәми, невролокија проблемләри саһәсиндә бөјүк ишләр көрмүшдүр. Онун тәләбәләриндән бир чох мәшһур офталмологлар јетишмишдир (проф. А. Б. Каснелсон, проф. Н. Е. Браунштејн вә б.).

В. П. Одинсовун давамчысы олан В. Н. Арханкелски (1897—1973) 20 ил I Москва Тибб Институтунун көз хәстәликләри кафедрасына рәһбәрлик етмәклә јанашы, әсас елми ишләрини көзүн морфолокијасы саһәсиндә апармышдыр. Онун бир чох елми ишләри глаукома проблеминә, авитаминоз вә с. хәстәликләрә һәср олунмушдур. 20 ил әрзиндә «Вестник офталмологии» журналынын редактору вә Үмумиттифаг офталмолокија елми чәмијјәтинин сәдри олмушдур.

Вәтән офталмолокијасынын инкишафында В. П. Филатовун (1875—1956) ролу бөјүкдүр. О, бујнуз гишанын көчүрүлмәси (кератопластика) проблемини һәлл етмишдир. Онун тәклиф етдији дәринин даирәви чубуг үсулу пластики чәрраһијјәдә, тохума мүаличәси исә тиббин бүтүн саһәләриндә кениш тәтбиг едилир. В. П. Филатовун рәһбәрлији илә бир чох алим

В. П. Филатов
(1897—1973)

В. А. Филатов
(1875—1956)

офталмологлар јетишмишдир. Онун адыны дашыјан Одесса Елми-Тәдгигат Офталмолокија Институтуна һазырда онун тәләбәси Сосиалист Әмәји Гәһрәманы, академик Н. А. Пучковскаја рәһбәрлик едир.

Офталмолокија саһәсиндә көркәмли сималардан бири дә М. И. Авербахдыр (1872—1944). Онун әсас елми ишләри рефраксија аномалијасына, көрмә органынын зәдәләринә вә онларла мүбаризәјә һәср олунмушдур. М. И. Авербах тәрәфиндән јазылмыш «Офталмологические очерки» адлы китабы офталмологлар тәрәфиндән марагла охунур. О, Һелмһолтс адына Москва Елми-Тәдгигат Офталмолокија Институтунун тәшкил олунмасында бөјүк рол ојнамыш вә онун илк директору олмушдур. Онун рәһбәрлији алтында бир чох мәшһур офталмологлар јетишмишдир (М. Л. Краснов, П. Е. Тихомиров, Н. А. Плетнева, М. И. Балтин вә б.).

Офталмолокија саһәсиндә көркәмли хадимләрдән проф. Т. И. Јерашевскини дә гејд етмәк лазымдыр. О, Кујбышев Тибб Институту көз хәстәликләри кафедрасынын мүдири олмуш, глаукоманын (хүсусән, јени доғулмуш ушагларда) клиникасы вә мүаличәси проблеминин һәллиндә бөјүк рол ојнамышдыр.

ССРИ Тибб Академијасынын һәгиги үзвү, Сосиалист Әмәји Гәһрәманы М. М. Краснов өлкәмиздә офталмолокија саһәсиндә микрочәрраһијјәнин инкишафында бөјүк рол ојнамыш, Үмумиттифаг Офталмолокија Елми-Тәдгигат Институтуна вә I МЛОДТИ офталмолокија кафедрасына рәһбәрлик ет-

М. И. Авербах
(1872—1944)

А. Г. Турбин
(1923—1945)

мәклә јанашы, һәм дә «Вестник офталмологии» журналынын редакторудур.

Бөјүк Октјабр Сосиалист ингилабына гәдәр Загафгазијада көз хәстәликләрини халг тәбабәти илә мәшғул олан шәхсләр мүаличә едирдиләр. О вахтлар Азәрбајчанда чәми бир нечә көз һәкими вар иди. Һәким С. Л. Краузун тәшәббүсү илә 1900-чү илдә Бакы шәһәриндә пулсуз хәстәхана нәздиндә 10 чарпајылыг илк көз хәстәликләри шө'бәси ачылмышды. Сонралар көз хәстәликләри шө'бәси кенишләнәрәк 50 чарпајылыг олду. Бакынын Гара шәһәр рајонундакы хәстәханада 15 чарпајылыг, Сабунчу хәстәханасында да бир нечә чарпајылыг көз хәстәликләри шө'бәси тәшкил едилди. 1922-чи илдә Бакы Сәһијјә шө'бәси тәрәфиндән Мәркәзи Көз хәстәханасы ачылды.

Азәрбајчанда офталмолокија саһәсиндә кадрларын артмасы, Азәрбајчан Дөвләт Университетинин (1919) вә онун нәздиндә тибб факүлтәсинин ачылмасы илә бағлыдыр. 1922-чи илдә университетдә көз хәстәликләри кафедрасы тәшкил олунду. Бу заман тәдрис иши мүвәггәти оларағ Е. Қ. Варшавскијә тапшырылды. Сонралар кафедранын рәһбәри Қ. Х. Орлов вә 1923-чү илдән башлајараг өмрүнүн сонунадәк (1945) профессор А. Г. Трубин олду.

Гејд етмәк лазымдыр ки, А. Г. Трубинин республикамызда офталмолокијанын инкишафы вә јерли кадрларын јетишдирилмәсиндә бөјүк хидмәтләри олмушдур. Қафедранын јетишдирмәләриндән тибб елмләри докторлары: Б. Н. Бугулову, Х. О. Булачы, Б. Ч. Мәммәдову, Г. Қ. Гамбајы, А. Алферову,

У. С. Мусабәјли
(1902—1974)

С. И. Вәлихан
(1883—1982)

Г. В. Ағајеви вә б. гејд етмәк олар. Кафедранын сонракы рәһбәри А. Г. Трубинин исте'дадлы тәләбәси профессор Умнисә Мусабәјли олмушдур.

Проф. У. С. Мусабәјли Шәрг өлкәләри офталмолокија чәмијјәтинин даими үзвү кими дәфәләрлә харичдә елми мә'рузәләрлә чыхыш едәрәк Вәтән офталмолокијасыны, хүсусән Азәрбајчаны тәмсил етмишдир. О, ејни заманда Үмумиттифаг Сүлһү Мүһафизә Комитәсинин үзвү иди. Профессор У. С. Мусабәјлинин рәһбәрлији алтында бир чох тибб елмләри докторлары, намизәдләри јетишмишдир. У. С. Мусабәјли «Һамиләлик токсикозу заманы көз дибиндә баш верән патоложи дәјишикликләр» адлы монографија вә «Көз хәстәликләри» дәрслијини јазмышдыр.

1974-чү илдән индијә кими һәмин кафедранын мүдири проф. У. С. Мусабәјлинин тәләбәси вә давамчысы проф. З. Т. Гулијевадыр.

1937-чи илдә Азәрбајчан Һәкимләри Тәкмилләшдирмә Институтунда да көз хәстәликләри кафедрасы ачылыр. Бунун илк рәһбәри Е. К. Варшавски, 1939-чу илдән исә әмәкдар тибб елмләри хадими, профессор С. И. Вәлихан (1883—1982) олмушдур. О, ејни заманда Азәрбајчан Елми-Тәдгигат Офталмолокија Институтунун рәһбәри олмуш, милли кадрларын һазырланмасында вә республикада трахома хәстәлијинин ләғв едилмәсиндә фәал иштирак етмишдир. Сонра һәмин кафедранын рәһбәри проф. Ү. С. Сәмәдова вә З. Ә. Әлијева олмушдур. Профессор З. Ә. Әлијева ејни заманда Үмумиттифаг Авербах

мукафаты лауреаты вә бир нечә монографијанын мүәллифи олмушдур. Бунлардан «Көзүн профессионал хәстәликләри»нә һәср олунмуш монографија хүсусилә диггәтәлајигдир.

Республикамызда мәшһур офталмо-чәрраһ проф. С. Х. Ахундова-Бағырбәјованы да гејд етмәк лазымдыр. О, илк дәфә олараг кератопластика чәрраһи әмәлијјатыны мүвәффәгијјәтлә апармышдыр.

1946-чы илдән Мәркәзи Көз хәстәханасы, Азәрбајчан Елми-Тәдгигат Офталмолокија Институтуна чеврилди вә бунун илк директору Ә. А. Аббасов олду. 1957-чи илдән индијә кими институтун директору Н. М. Әфәндијев, елми рәһбәри исә проф. Г. А. Адыкөзәлова-Полчајевадыр. Проф. Г. А. Адыкөзәлова-Полчајеванын елми ишләри көзүн рефраксијасы вә онун аккомодасијасына һәср едилмишдир.

Һазырда республикада Елми-Тәдгигат Офталмолокија Институтунда вә көз хәстәликләри кафедрасында клиники вә нәзәри офталмолокијанын мүхтәлиф актуал мәсәләләри саһәсиндә елми-тәдгигат ишләринин апарылмасы үчүн кениш имканлар јарадылмыш, көз хәстәликләри шәбәкәси олдугча кенишләндирилмишдир.

I ФӘСИЛ

КӨРМӘ ОРГАНЫНЫН АНАТОМИЈАСЫ ВӘ ФИЗИОЛОКИЈАСЫ

КӨРМӘ АНАЛИЗАТОРУ ҺАГГЫНДА

Көрмә органы дедикдә көрмәдә иштирак едән бүтүн һиссәләр нәзәрдә тутулур. Бураја көрмә анализатору, көз алмасы, көз гапаглары, әзәләләри, көзјашы апараты вә көзјувасы аид едилир.

Көрмә анализаторуна ресепторлар (тор гишада јерләшир), гычығы нәгледән синир јоллары вә көрмәнин бејин габығындакы мәркәзи дахилдир. Көз алмасына исә јалныз көз алмасы гишалары, бүллур, шүшәјәбәнзәр чисим, көзүн дахили мајеси вә бошлуглар (өн вә арха камералар) аиддир.

Көрмә анализатору бүтүн анализаторлар кими 3 һиссәдән ибарәтдир:

1. Нејроресепторлар—тор гишанын икинчи гаты олан чубугчуглар вә колбачыглар гатыдыр.

2. Нәгледичи јоллар—көрмә синири, көрмә чарпазы, көрмә јоллары; биринчили мәркәзләр: көрмә габары, дөрдтәпәли чисмин өн чыхынтылары вә Гросиоле дәстәсиндән ибарәтдир.

3. Көрмәнин бејин габығы мәркәзләри—әнсә наһијәсиндә маһмыз јарығында *ara striata* саһәсиндә јерләшир. Бордмана көрә 17, 18, 19-чу саһәләр көрмә мәркәзләридир.

Көрмә анализатору анализаторларын ән әсасы һесаб олунур. Белә ки, анчаг бу анализатор васитәсилә харичи мүһитин 60—70%-дән чоху дәрк едилир. Көрмә анализатору дистант анализаторлара аид олуб, һәм биринчи вә һәм дә икинчи сигнал системи арасында әлагә јарадыр. Мәсәлән, биз өз фикримизи узаг мәсафәјә јазы васитәсилә билдиририк, бу да јалныз көрмә анализаторунун көмәји илә јеринә јетирилир.

КӨРМӘ ОРГАНЫНЫН ИНКИШАФ МӘРҺӘЛӘЛӘРИ

Көрмә органы чанлы организмләрин һәјатында (бирһүчејрәлиләрдән башламыш инсана гәдәр) бөјүк бир инкишаф јолу кечмишдир. Бу инкишаф јолу мүхтәлиф фазалардан, дөврләрдән, мәрһәләләрдән ибарәтдир. Бунлары билмәк ән мүрәккәб көрмә органыны дүзкүн баша дүшмәк үчүн вачибдир.

Көзүн инкишафы үчүн лазым олан әсас шәраит ишыг мәнбәјидир. Ишығы дујмаг, она реаксија вермәк һәтта битки аләминә дә мәнсубдур. Мәсәлән, күнәбахан биткисинин һәмишә ишыға доғру чеврилмәси, бә'зи чичәкләрин күндүз ачылыб ахшам бүкүлмәси вә с.

Бирһүчејрәли чанлыларда көрмә функсијасыны һүчејрәнин протоплазмасы јеринә јетирир. Ишыг шүасы тә'сириндән протоплазмада физики-кимјәви дәјишиклик баш верир, бунун нәтичәсиндә ишыға гаршы реаксија јараныр. Бир гәдәр мүрәккәб чанлыларда ишығы гәбул едән хүсуси һүчејрәләр мејдана чыхыр ки, бунлар да чанлынын бүтүн сәтһиндә јајылмыш олур. Даһа мүрәккәб гурулушлу чанлыларда исә онлар бир јерә топлашыб башын јан тәрәфләриндә хүсуси чухурчугда јерләшир. Һәмин чухурчуг гара рәнкли пигмент һүчејрәләри илә өртүлүр ки, бу да әксин ајдын алынмасыны (мәсәлән, јағыш гурдларында, зәлидә, дәниз молјускаларында олдуғу кими) тә'мин едир. Белә филокенетик просесдә ишығы гәбул едән елементләр елә тәрздә инкишаф едир ки, онларын ишыг гәбуледичи һиссәләри ишыға доғру чеврилмиш олур. Белә гурулушлу көрмә органы—*конвертир* типли көзләр адланыр (шәкил 1).

Там инкишаф етмиш көрмә органы чанлы гара камерадан ибарәт олуб, харичи мүһитлә кичик дәлик васитәсилә әлагәләнир. Һәмин камеранын ичәрисиндә исә ишығы гәбул едән елементләр јерләшир ки, бунлар да дахилә чеврилмиш вәзијјәтдәдир, јә'ни ишыға өз арха-һиссәләри илә бахыр. Белә гурулушлу көрмә органы *инвертир* типли көзләр (молјускадан башлајараг инсана гәдәр олан көзләр) адланыр.

Инсанларда (һәмчинин онурғалы һејванларда) көрмә органы көз алмасынын бөјүјүб тәкмилләшмәси вә онун мәркәзи синир системи илә әлагәләнмәси нәтичәсиндә инкишаф едир. Көрмә һиссијјатынын вә көрмә органынын һәртәрәфли инкишафы харичи вә дахили мүһитин организмә тә'сири илә сых әлагәдардыр. Һејванларын көрмә органы онларын јашадығы

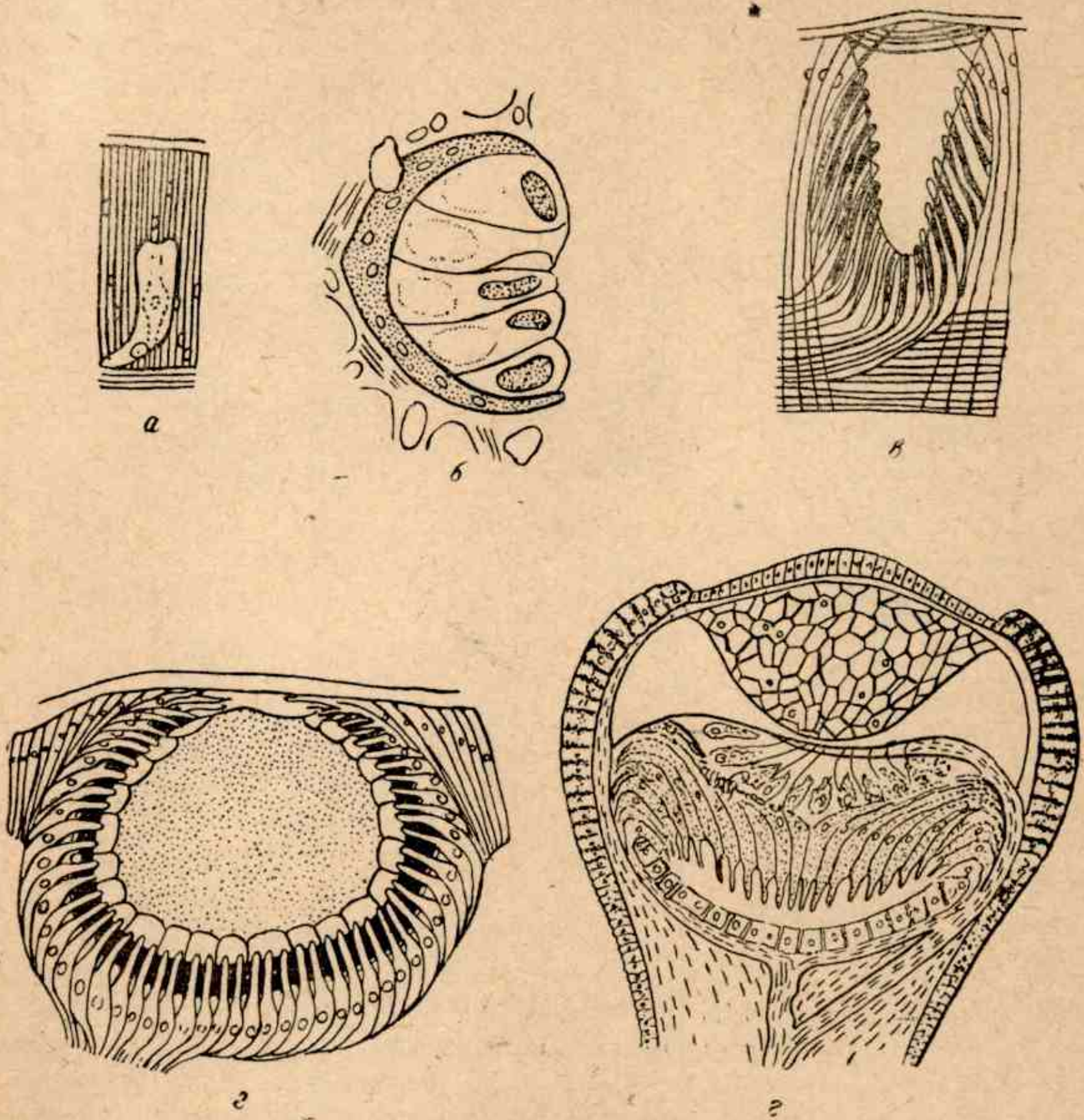

Шәкил 1. Көзүн филокенетик инкишафы:

а—јағыш гурдунун көрмә һүчејрәси, *б*—зәлинин көзү, *в*—дәниз улдузунун көзү, *г*—һәлгәвари гурдун көзү, *ғ*—молјусканын көзү.

мүһитдән асылы олараг бир-бириндән фәргләнир вә һәмин мүһитә ујғунлашыр. Мәсәлән, океанын дәринлијиндә јашајан балыглар һәмишә гаранлыг мүһитдә олдуғу үчүн онларын тор гишасында ишыға чох һәссас олан ресепторлар (чубугчуглар), даһа сых јерләшир. Јарасаларын көзләринин тор гишасында анчаг чубугчуглар јерләшир, она көрә дә онлар анчаг гаранлыгда көрә билир.

КӨЗ АЛМАСЫНЫН ЕМБРИОКЕНЕЗИ

Мүәјјән едилмишдир ки, көзүн инкишафы рүшејмин илк һәфтәләриндән башлајыр вә көз синир ектодермасындан әмәлә кәлир. Бејин рүшејминдә, даһа доғрусу, ембрионал бејин говугчуғундан енинә ики һиссә габарыр, бунлар харичә доғру инкишаф едәрәк дәри ектодермасына јахынлашыр. Бу заман биринчи көз габарчығы сыхылараг икинчи көз габарчығыны әмәлә кәтирир вә дәри ектодермасы онун ичәрисинә дахил олуб бүллурун вә көз алмасынын әсасыны гојур (шәкил 2).

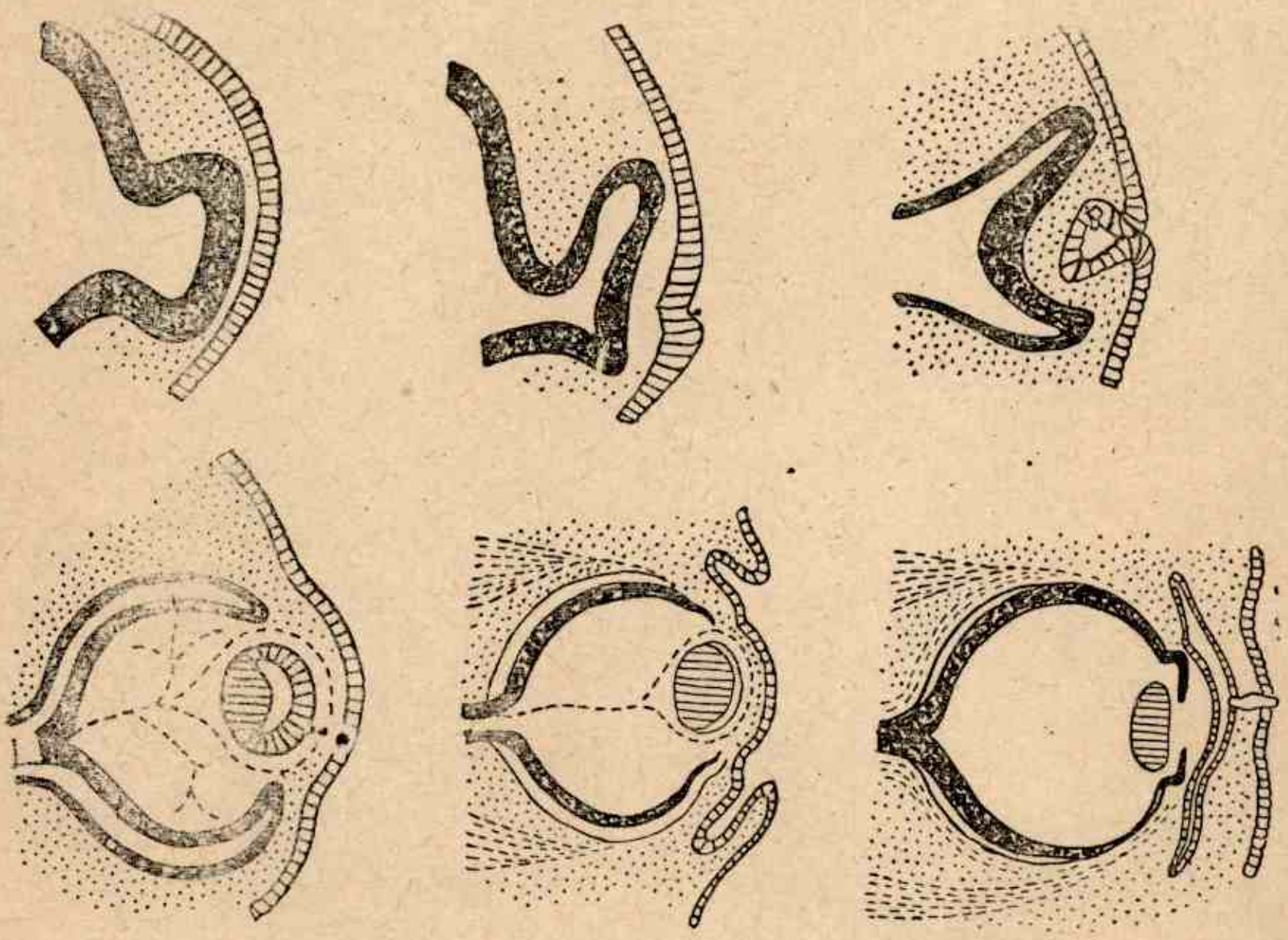

Шәкил 2. Инсан көзүнүн ембриокенези (гара хәттлә синир ектодермасы, гырыг хәтлә, харичи ектодерма. Нөгтәләр мезодерманы көстәрир.

Тор гиша вә көрмә синири билаваситә бејин тохумасындан (синир ектодермасындан), көз габары илә ектодерма арасына кечмиш мезодермадан исә дикәр һиссәләр—дамарлы гиша, склера, шүшәјәбәнзәр чисим, артеријалар вә с. әмәлә кәлир.

Көз алмасынын формалашмасы ембрионун нормал инкишафы шәраитиндә елә мүнтәзәм кедир ки, доғуш вахтына гәдәр онун бүтүн гишалары вә мөһтәвијјаты мөвчуд олур. Бунунла белә јени доғулмуш ушагларын көзләри, көз алмасынын өлчүләри, һистоложи гурулушу вә физиоложи функсијаларына көрә бөјүкләрин көзләриндән фәргләнир. Тор гишанын сары ләкәсинин вә мәркәзи чухурчуг наһијәсинин формалашмасы, до-

ғумдан сонра да давам едир вә биринчи алты ај әрзиндә тамамланыр. Көрмәнин бејин габығы вә габыгалты мәркәзләриндә тәкмилләшмиш габыг елементләринин морфоложи вә функсионал инкишафы биринчи ики ил әрзиндә сона чатыр.

Көрмә анализаторунун дикәр анализаторларла гаршылыглы әлагәси илк илләрдә баш верир вә нәһајәт, бејин синирләринин морфоложи вә функсионал инкишафы 2—4 ај әрзиндә тамамланыр.

Беләликлә, ушагларда көзүн там инкишафы 2—3 јашларына гәдәр давам едир. 15—20 јашларда баш верән дәјишикликләр исә илк илләрә нисбәтән чүзи олур.

Көз алмасынын формалашмасы, гишаларынын әмәлә кәлмәси, әзәлә, дамар вә синирләрин инкишаф дөврләри ирсдән вә еләчә дә харичи вә дахили амилләрин тә'сириндән асылыдыр. Рүшејмин инкишафында һәм експериментал вә һәм дә клиники дөврләр мүәјјән едилмишдир ки, о дөврләрдә рүшејм амилләрин тә'сиринә даһа һәссас олур. Әкәр амилләрин тә'сири һәмин клиники дөврләрдән әввәл баш верәрсә, рүшејмин нормал инкишафы позулмур. Лакин мәнфи амилләрин тә'сири һәмин клиники дөврләрә тәсадүф едирсә, ушаг аномалија илә доғула биләр. Бу мәнфи тә'сирләр нә гәдәр чох оларса, аномалијанын сајы да бир о гәдәр артыг олар. Белә аномалијалар, мәнфи тә'сирләр рүшејмин инкишаф дөврүнүн сон ајларына тәсадүф етдикдә баш верир. Чүнки инкишафын илк ајларында рүшејм мәнфи амилләрин тә'сиринә бир о гәдәр дә һәссас дејилдир. Експериментал, һәм дә клиники тәчрүбәләр көстәрмишдир ки, белә аномалијалар ән чох А витамини чатышмазлығында (корлуг), хлоридләрин (сиклопија, анофталмија) вә натриум-роданидин тә'сириндән (һидрофталмија), һипоксијада (катаракта), һамилә гадынын диагноз мәгсәдилә рентkенографија олунмасындан (микрофталмија, катаракта, корлуг), инфексион хәстәликләрдән, диабет хәстәлији олан гадынлар узун мүддәт сулфаниламид препаратлары (һипогликемијалы сулфаниламид) алдыгда (көрмә синиринин аплазијасы, корлуг, катаракта) баш верә биләр. Рүшејмин нормал инкишафы ирси амилләрдән дә асылыдыр.

Мүхтәлиф мәнфи акентләрин, рүшејмин инкишаф дөврләринә тә'сирини өјрәнән елмә тератолокија дејилир.

КӨЗ АЛМАСЫНЫН ГУРУЛУШУ— *oculis bulbi*

Көз алмасы үч гишадан ибарәтдир: 1) харичи гиша—*tunica fibrosa;* 2) орта дамарлы гиша—*tunica vasculosa;* 3) дахили торлу гиша—*tunica retinae.*

1. Харичи гиша өз мөһкәмлијинә көрә көз алмасына мүәјјән бир форма верир, онун дахили гишаларыны вә мөһтәвијјатыны харичи мүһитин тә'сириндән горујур. Бу гиша өз нөвбәсиндә бујнуз гиша вә ағлы гишадан ибарәтдир.

Elm və təhsil Mərkəzi
„Təfəkkür" Universiteti
Kitabxana

Бујнуз гиша—*cornea* көз алмасынын өн тәрәфиндә јерләшиб харичи гишанын 1/6 һиссәсини тәшкил едир. Бујнуз гиша шәффаф олуб бир гәдәр енә доғру габарыгдыр, шагули вә үфүги меридианлары 10—12 мм-ә бәрабәрдир. Нормал бујнуз гиша дамарсыздыр, бу да онун шәффафлығыны тә'мин едир.

Бујнуз гиша өз гурулушуна көрә јүксәк шүасындырма габилијјәтинә маликдир вә көз өнүндә пәнчәрә вәзифәсини јеринә јетирир. Бујнуз гишанын шүасындырма габилијјәти 40—44 Д-дыр (шәкил 4).



Шәкил 4. Бујнуз гиша:

1) өн епител гаты; *2)* Бауман гаты; *3)* сперома; *4)* десемент гаты; *5)* епидотел гаты.

О, јүксәк шүасындырма габилијјәти илә јанашы, ејни заманда мүдафиә функсијасына да маликдир Даима харичи мүһитин тә'սиринә мә'руз галмыш бујнуз гиша, үчлү синир наһијәләринин тәхәррүшләнмәси вә рефлектор олараг көз гапагларынын мимики һәрәкәти сајәсиндә көз јарығы јумулур, ејни заманда көздән јашахма артыр вә беләликлә, хырда јад чисмин конјунктива кисәсиндән харич олмасына сәбәб олур.

Бујнуз гиша һистоложи чәһәтдән 5 гатдан ибарәтдир: 1) епител гаты; 2) Бауман гаты; 3) бујнуз гишанын хүсуси гаты вә ја стромасы; 4) десемент гаты; 5) ендотел гаты.

Епител гаты чохгатлы (чәми 6—8 гат) јасты епител һүчејрәләриндән тәшкил олунмуш, үзәри олдугча һамардыр.

Бауман гаты структурсуз һомокен, там шәффаф бир гат олуб архадан бујнуз гишанын стромасына кечир.

Бујнуз гишанын хүсуси гаты *(substantia propria corneae)* бир-биринә паралел јерләшән, өзүнәмәхсус бирләшдиричи тохума лифләриндән (тәркибиндә склерараја мәхсус лифләр дә вар) тәшкил олунмушдур. Ајры-ајры пластик лифләр һомокен фибрил лифләрдән ибарәт олуб, араларында күлли мигдарда протоплазма чыхынтылары илә хырда јасты һүчејрәләр јерләшир. Строма бүтүн бујнуз гиша галынлығынын 9/10 һиссәсини тәшкил едир. Бу гат архадан десемент гаты илә өртүлүр, бу да һомокен, шәффаф вә мөһкәм еластики бир гат олуб, бујнуз гиша стромасындан чәтинликлә ајрылыр.

Ендотел гаты бир гат ири, јасты һүчејрәләрдән ибарәт олуб, десемент гаты илә сых әлагәдардыр.

Бујнуз гиша даима көз јашы илә нәмләнир. Одур ки, сәтһи олдугча һамар вә парлагдыр.

Бујнуз гишанын гидаланмасында өн силиар артеријалар рол ојнајыр. Бу артеријалардан склеранын сәтһи гатларына кедән еписклерал вә конјунктива үчүн дамарлар ајрылыр ки, бунлар да бујнуз гиша әтрафында перикорнеал дәрин ган дамарлары кәләфини тәшкил едир. Ган дамарлары бујнуз гишаны һәр тәрәфдән әһатә едир, лакин онун сәтһинә кечмир. Дикәр тәрәфдән бујнуз гишанын дамарсыз олмасы, онун маддәләр мүбадиләси просесинин зәиф олмасына сәбәб олур ки, бу да онун хәстәликләриндә хүсусилә әһәмијјәт кәсб едир.

Бујнуз гиша олдугча һәссас олуб үчлү синирин көзә мәхсус шахәси илә иннервасија олунур.

Синир лифләри бујнуз гиша тохумасына кечәрәк онун мәркәзинә доғру кедир, орта синир кәләфини әмәлә кәтирир. Синир лифләринин бир һиссәси әсас кәләфдән ајрылараг Бауман гаты алтында әлавә кәләф, епител гаты алтында исә епителиалалты синир кәләфини әмәлә кәтириб, һәмин гатда да сона чатыр. Һисси синирлә бирликдә бујнуз гишаја бир сыра трофики функсија дашыјан синир лифләри дахил олуб онун орта гатларында кәләф әмәлә кәтирир вә стромасында да гуртарыр.

В. Н. Архангелски вә И. Г. Јегоров бујнуз гишаны әһатә едән дамар кәләфиндән хырда синир лифләринин ајрылараг бујнуз гишаја кечмәсини вә һәмин дамар кәләфинин иннервасијасы илә бујнуз гиша синир лифләри арасында сых әлагәнин олмасыны көстәрмишләр. Беләликлә, бујнуз гишанын синир лифләри нәинки онун һәссаслығыны тә'мин едир, ејни заманда маддәләр мүбадиләсини дә тәнзим едир.

Архада бујнуз гиша гејри-шәффаф һиссә олан ағлы гишаја *(sclera)* кечир. Бу ики һиссә арасында јарымшәффаф һашијә әмәлә кәлир ки, буна да бујнуз гишанын һашијәси *limbus corneae* дејилир. О, чәми 1 мм енindәдир.

А ғ л ы г и ш а бирләшдиричи тохумадан ибарәт олуб ағ рәнкдәдир, әсас һиссәси көз јувасынын ичәрисиндә јерләшир, өндә бујнуз гишанын јан тәрәфләриндә үчбучаг шәклиндә көрүнүр.

Склеранын лифләри әсасән меридианал вә екватор истигамәтиндә јерләшмишдир. Коллокен лифләрә паралел истигамәтдә кедән еластик лифләр вардыр ки, бунлар да ән чох әзәләләрин склераја бағландығы наһијәләрдә јерләшир. Склерада пигмент һүчејрәләринә дә тәсадүф едилир. Бә'зән бу һүчејрәләр бир јерә топланараг, онун харичи сәтһиндән белә көрүнә билән гара рәнкли ләкәјә бәнзәјир. Склерада хүсуси епител вә ендотел гатлары јохдур. Склеранын харичи сәтһи бош, јумшаг олуб, назик еписклера гатыны тәшкил едир ки, бу да ону өртән, көз алмасы конјунктивасы илә бош бирләшмишдир. Өн тәрәфдән склера бујнуз гишаја, арха тәрәфдән исә көрмә синиринин сәрт гишасына кечир.

Склеранын галынлығы мүхтәлиф јерләрдә 0,4—1,2 мм ара-

сында дәјишир. Арха гүтбүндә, көрмә синиринин чыхдығы јердә склера там назикләшәрәк, хәлбирвары көркәм алыр *(lamina cribrusa)*. Бу дәликләрдән көрмә синири лифләри кечир.

Склера екватор наһијәсиндә назик (0,4 мм), әзәләләрин бағландығы јерләрдә вә көрмә синирини әһатә едән наһијәдә (синири өртән сәрт гатла бирләшдији јердә) исә галындыр (1,2 мм).

Склерада ган дамарлары аздыр. Өн вә арха силиар артериалардан ајрылан ган дамарлары анастомозлашараг еписклера ган дамар торуну әмәлә кәтирир вә бурадан да шахәләр склераја кедир. Склера үчлү синирин көзә мәхсус һисси шахәси вә симпатик синир лифләри илә иннервасија олунур.

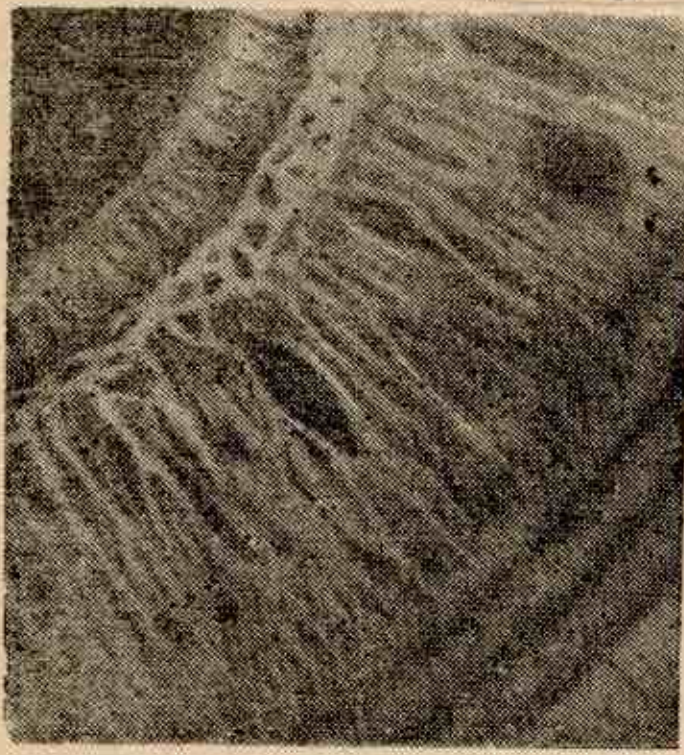

Шәкил 5. Гүзеһли гиша. (өн сәтһи).

2. Орта дамарлы гиша—*tunica vasculosa* -дыр. Бу *tractus s. vealis. uvea* адланыр. *Uvea* үзүм киләси демәкдир. Бу гиша 3 һиссәдән ибарәтдир.

1. Гүзеһли гиша—*iris* дамарлы гишанын өн һиссәсини тәшкил едиб, бујнуз гишанын архасында лимб наһијәсиндән шагули вәзијјәтдә асылмыш пәрдәни хатырладыр. Гүзеһли гишанын ортасында олан дәлик —бәбәк *(pupilla)* адланыр. Бәбәк онун әтрафында олан ики нөв әзәлә васитәсилә кенәлиб даралыр вә көзә дүшән шүаларын мигдарыны тәнзим едир. Бу әзәләләрдән бәбәји даралдан әзәлә —*mus. sfinctor pupillae* бәбәк кәнарында һалгавары јерләшиб, көзүн һәрәки синири *(n. oculomatorius)* илә иннервасија олунур (шәкил 5), бәбәји кенәлдән әзәлә *(mus. dilatator pupllae)* исә радиал истигамәтдә јерләшиб симпатик синирлә *(n. sympaticus)* иннервасија олунур. Һәр ики әзәлә ектодермадан инкишаф едиб, рүшејмин сон ајларында ектодерма илә там әлагәсини кәсир мезодерма гатына кечир. Гүзеһли гишанын сәтһиндә бир чох чөмчәчикләр (лакуналар), крипталар вардыр ки, бунлар да периферијада даирәви-консентрик гырышлар әмәлә кәтирир, гүзеһли гишаја мүәјјән бир релјеф вермәклә бәрабәр, һәм дә онун сәтһини бөјүдүб кичилтмәјә имкан јарадыр вә көзүн дахили мајесинин дөвр етмәсиндә иштирак едир.

Гүзеһли гишанын арха сәтһи ики гат пигмент епител һүчејрәләри илә өртүлмүшдүр. Бирләшдиричи тохума гатында ејни заманда хроматофорлар јерләшмишдир. Онлар өн сәтһдә даһа сых јерләшәрәк (анчаг чөмчәчикләр үзәриндә јохдур) өн һүдуд гатыны тәшкил едир. Хроматофорларда јерләшән пигментин мигдарындан асылы олараг гүзеһли гиша мүхтәлиф рәнк

(ачыг-мави рәнкдән түнд гәһвәји рәнкә кими) алыр. Бә'зән пигментләр гејри-мүнтәзәм топланараг, пигмент јығымы—хал *(naevus)* әмәлә кәтирир.

Гүзеһли гиша ган дамарлары илә дә зәнкиндир. Беләки, гүзеһли гишанын көкүндә өн силиар вә арха узун силиар артеријаларын шахәләриндән бөјүк артериал дамар гөвсү *(arcus arteriosus major iridis)* әмәлә кәлир. Ондан ајрылан шахәләр исә радиал истигамәтдә, бәбәјә доғру јахынлашараг бир гәдәр аралы кичик артериал дамар гөвсүнү *(arcus arteriosus minor iridis)* әмәлә кәтирир. Бу гөвсдән ән хырда капилљарлар бәбәк кәнарына гәдәр чатыр. Бәбәк кен олдугда һәмин дамарлар спирал шәклиндә јығылыр, бәбәк даралдыгда исә онлар дүзәлир. Бурадакы ган дамарлары галын адвентисија гаты илә өртүлдүјү үчүн јығылдыгда гырылмыр вә ганахма баш вермир. Гүзеһли гиша сәтһиндә јерләшән ган дамарлары бошбирләшдиричи тохума илә әһатә олундуғу үчүн көрүнмүр вә табекуллар тәшкил едир ки, бунлар да көлмәчәләри әһатә едир. Беләликлә, гүзеһли гиша сәтһиндә зәриф шәкил, онун релјефи әмәлә кәлир.

Кичик артериал дамар гөвсү наһијәсиндә бир гәдәр габармыш дишли хәтт көрүнүр ки, бу да гүзеһли гишанын сәтһини ики һиссәјә: бәбәк кәнарында галан һиссә *(pars pupillaris iridis)* вә кирпикли чисим һиссәсинә *(pars ciliaris cridis)* бөлүр. Гүзеһли гишанын галынлығы бәбәјин даралыб кенәлмәсиндән асылы олараг дәјишир. Бәбәјин орта кенлији вәзијјәтиндә гүзеһли гишанын галынлығы 0,4 мм-дән артыг олмур. Ән назик һиссәси онун кирпикли чисмә кирдији јердә көкүдүр ки, бу да 0,2 мм-ә бәрабәрдир. Гүзеһли гиша *n. naso ciliaris*-дән ајрылан силиар синир лифләри илә иннервасија олунур.

2. Кирпикли чисим — *(corpus ciliarae)* өн тәрәфдә нисбәтән галын, 1 мм-ә гәдәр олур, архаја кетдикчә исә назикләшир. Онун өн тәрәфиндә әзәлә лифләри *(mus ciliaris)* јерләшир. Бунларын бир һиссәси һалга шәклиндә кирпикли чисми әһатә едир вә Мүллер лифләри адланыр. Көзүн һәрәки синири илә (парасимпатик синирләр) иннервасија олунур (шәкил 6). Дикәр лифләри исә радиал истигамәтдә јерләшмишдир. Онлар Брүккер лифләри адланыр вә симпатик синирлә иннервасија олунур. Һәр ики әзәлә јахына вә узаға аккомодасијада иштирак едир. Кирпикли чисмин дахили сәтһиндә 70-ә гәдәр кирпикшәкилли чыхынтылар *(processus ciliaris)* вардыр. Синни бағлары бунлардан башлајыб бүллурун екваторуна бағланыр вә бүллуру көзүн ичәрисиндә мүәјјән бир вәзијјәтдә сахлајыр. Бу һиссә кирпикли тач *(Carona ciliaris)* адланыр. Кирпикли чисим—епител һүчејрәләри вә пигментлә зәнкин олуб, көзүн дахили мајесинин әмәлә кәлмәсиндә вә дөвр етмәсиндә фәал иштирак едир.

Кирпикли чыхынтылар ики гат епителлә: 1) дахили пиг-

ментли епител гаты вә 2) харичи пигментсиз епител гаты илә өртүлүдүр.

Дахили пигментли епител гаты тор гиша пигмент гатынын билаваситә давамы олуб, өн тәрәфдә гүзеһли гишаја кечир, пигментсиз епител гаты исә тор гишанын дикәр гатларына мүвафиг кәлир. Бу гат гүзеһли гишаја кечдикдә онун һүчејрәләриндә дә пигмент мејдана чыхыр.

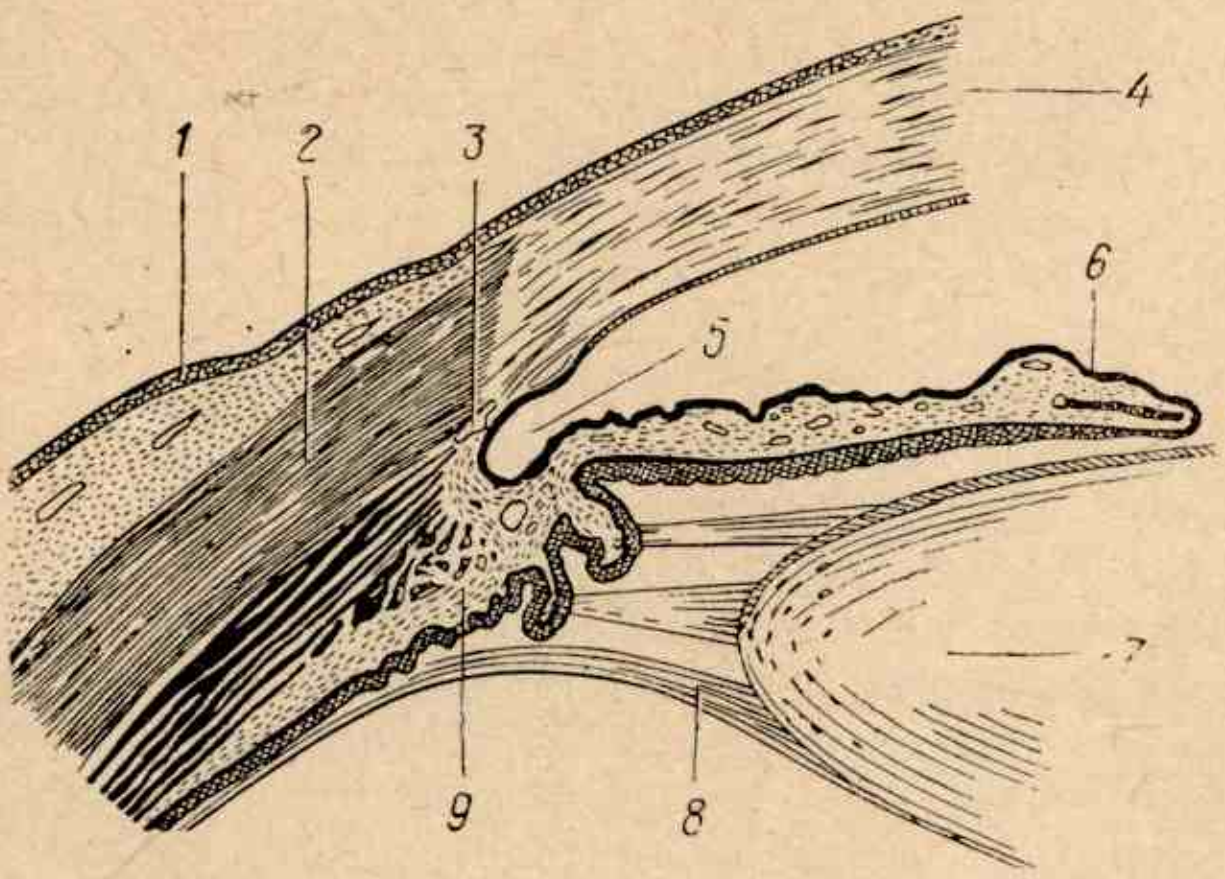

Шәкил 6. Кирпикли чисмин көндәлән кәсији:
1) конјунктива; *2)* склера; *3)* шлемм каналы; *4)* бујнуз гиша; *5)* өн камеранын бучағы; *6)* гүзеһли гиша; *7)* бүллур; *8)* Синни бағлары; *9)* кирпикли чисим.

Архаја доғру кетдикчә кирпикли чисим јастылашыр ки, бу да *pars plana* адланыр.

Кирпикли чыхынтылар вә кирпикли әзәлә бөјүк артериал гөвсдән кәлән дамарларла гидаланыр. Буна көрә дә кирпикли чисим вә гүзеһли гишанын хәстәликләри бирликдә тәсадүф олунур. Веноз ган кирпикли чисимдә бурулған веналар, кирпикли әзәләдән исә өн силиар веналар васитәсилә харич олур. Кирпикли чисим үчлү синирин шахәләри илә зәнкин олдуғу үчүн онун илтиһабы да чох ағрылы кечир.

3. Хүсуси дамарлы гиша—*chorioidea* кирпикли чисмин давамы олуб дишли хәтт наһијәсиндән *(ora serrata)* башлајыр вә склеранын бүтүн арха һиссәсини ич тәрәфдән өртүр. Арха гүтбүндән көрмә синиринин чыхмасы үчүн дәлик—*foramen opticum* вардыр. Хүсуси дамарлы гиша вә ја ховлу гишанын галынлығы 0,8 мм-дир. Ховлу гиша склера илә анчаг дишли хәтт наһијәсиндә (кирпикли чисимлә ховлу гишанын һүдуду) вә көрмә синиринин чыхдығы наһијәдә битишмишдир. Галан саһәләрдә исә о склераја сөјкәнир вә бу ики гиша арасында назик бошлуг галыр ки, бу да *spatium suprachoroioidea* адланыр.

Ховлу гишада микроскопла бахдыгда ашағыдакы гатлар ајырд едилир.

1. *Suprachorioidea* гаты бир-биринин үзəриндə јерлəшəн 5—6 лајдан тəшкил олунмушдур. Һəмин лајлар хроматофорларын чыхынтыларындан ибарəтдир ки, бунларда да сарымтылгəһвəји рəнкдə пигмент һүчејрəлəри илə өртүлмүш еластики лифлəр тору вə ајры-ајры ганглиоз һүчејрəлəри көрүнүр.

2. Ири дамарлар гаты (Галлера гаты) əсасəн вена дамарларындан ибарəт олуб, араларында хроматофорлар вə еластики лифлəр вардыр. Бурадакы пигментин мигдары, көз дибинин рəнкини мүəјјəн едир. Бу гатда бурулған веналарын башланғычы (4 əдəд) јерлəшир ки, бу да бүтүн хориоидејадан веноз ганы топлајыр. Пигмент епителинə доғру дамарлар кичилир вə үчүнчү гата кечир.

3. Орта дамарлар гаты (Затлер гаты). Бурада пигмент нисбəтəн аздыр. Əсасəн артериал дамарлардан ибарəтдир.

4. Хориокапилљар гаты *(choriocapillaris)*. Сых капилљар торундан ибарəтдир. Сары лəкə наһијəсиндə капилљар тору даһа сых јерлəшмишдир.

5. Шүшəвары мембрана *(membrana elactea s. hyaloidea)* һомокен назик мембрандан ибарəт олуб, ховлу гишанын бүтүн сəтһиндə јерлəшир, анчаг дишли хəтт наһијəсиндə итир. Бу гат хориоканилљарлар гатыны пигмент епител гатындан ајырыр.

Пигмент епител гаты кенез чəһəтдəн тор гишаја аиддир. Лакин о хориондеанын хориокапилљар гатына чох бəрк битишиб, тор гишадан исə асанлыгла ајрыла билир. Ховлу гишада һисс синир лифлəри олмадығы үчүн онун хəстəликлəри ағрысыз кечир.

Дамарлы гишанын ган дамарлары. Дамарлы гишаја кəлəн ган дамарлары Леберин схеминдə даһа ајдын көстəрилмишдир (шəкил 7). Белə ки бүтүн артериал ган дамарлары *ar. ophthalmica*-нын шахəлəридир. Билаваситə көзə 6—8 əдəд арха гыса кирпикли артеријалар *(ar. ciliaris postica breves)*, 2 əдəд арха узун кирпикли артеријалар *(ar. ciliares postica longae)*, 2—4 əдəд өн кирпикли артеријалар *(ar. ciliares anticae)* дахил олур. Арха артеријалар арха гүтбдə, көрмə синири чыхан наһијəдə, өн артеријалар исə лимб наһијəсиндə склераны дəлиб көзə дахил олур. Арха гыса артеријалар көзə дахил олан кими ховлу гишаја кечир, шахəлəнəрəк сых хориокапилљарларын əсас күтлəсини тəшкил едир. Арха узун артеријалар исə хориоидеа — склераарасы саһəдə үфүги меридиан бојунча өнə доғру кəлиб кирпикли чисмə јахынлашыр, бурада һəмин артеријаларын учлары ики һиссəјə бөлүнүб, лимб бојунча даирəви истигамəтдə кедəрəк, дикəр артеријанын ејни шахəлəри илə көрүшүр вə гапалы артерија гөвсүнү *((circulus arteriosus major iridis)* əмəлə кəтирир. Бөјүк артериал гөвсүн тəркибиндə өн кирпикли артеријанын шахə-

ләри дә иштирак едир. Бөјүк артериал гөвсдән күлли мигдарда шахәләр ајрылараг гүзеһли гишанын тохумасына радиал истигамәтдә дахил олур вә онун сәтһиндә, кирпикли һиссә илә бәбәк һиссәси һүдудунда кичик ган дамар торуну әмәлә кәтирир *(circulus arteriosus minor iridis)* бурадан да бәбәјин әзәләсинә кедән хырда капиллјарлар ајрылыр. Бөјүк артериал гөвсдән бир сыра хырда шахәләр ајрылараг кирпикли чисмин

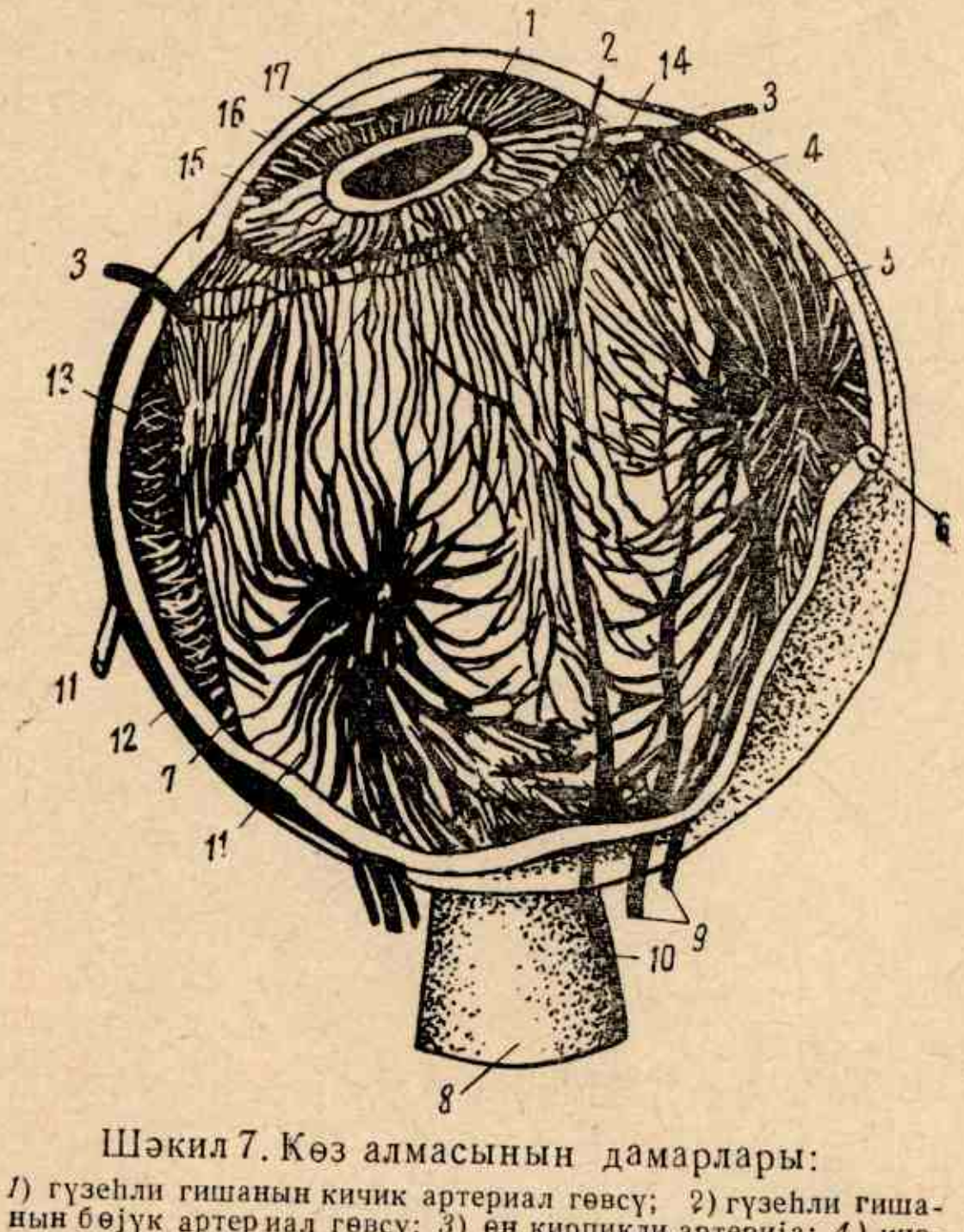

Шәкил 7. Көз алмасынын дамарлары:

1) гүзеһли гишанын кичик артериал гөвсү; *2*) гүзеһли гишанын бөјүк артериал гөвсү; *3*) өн кирпикли артерија; *4*) кирпикли чисим; *5*) ромиоидеа; *6*, *11*) бурулған веналар; *7*) арха узун кирпикли, артерија; *8*) көрмә синири; *9—10*) арха гыса кирпикли артерија; *12*) склера, *13*) өн кирпикли артеријанын шахәси; *14*) кирпикли әзәлә; *15*) гүзеһли гиша; *16*) бујнуз гиша, *17*) бәбәк.

арха һиссәсинә вә ховлу гишанын өн һиссәсинә кедир. Беләликлә, гүзеһли гиша вә кирпикли чисим, өн кирпикли вә арха узун кирпикли артеријалар, ховлу гиша исә арха гыса кирпикли артеријалар һесабына гидаланыр.

Хырда капиллјар веналар бирләшәрәк нисбәтән ири веналара, бу веналарын да бир нечәси үмуми венаја төкүлүр. Белә үмуми веналар көздә 4—6 әдәд олуб, бурулған веналар—*vena vorticosae* адланыр. Гүзеһли гиша веналары да архаја доғру кедиб, веноз ганы һәмин бурулған веналара төкүр.

Веноз ганын анчаг бир һиссәси, кирпикли əзәләјә мәнсуб олан веналар исә бујнуз гиша јахынлығында көздән чыхыб шлем каналына төкүлүр.

Тор гиша—*tunica retinae* көз алмасынын дахили гишасы вә көрмә анализаторунун ресептору олуб мәркәзи синир системинин перифериjаjа чыхмыш бир һиссәсидир. Белә ки, кенез чәһәтдән өн бејин говуғундан (габарындан) инкишаф едир.

Рүшејм дөврүндә тор гиша чох тез, сонра исә дамарлы гиша инкишаф едир, һәр ики гиша бир-бири илә сых әлагәдә олуб, көрмә функсиjасында иштирак едир.

Тор гишанын ховлу гишаны ичәридән өртән арха һиссәси нејроресепторлардан тәшкил олунуб, оптики фәалдыр *(pars optica retinae)*. Кирпикли чисим вә гүзеһли гишаны өртән һиссә исә анчаг ики гат епител һүчејрәләриндән ибарәт олуб, көрмәдә иштирак етмир, она көрә дә кор һиссә *(pars ceca retinae)* адланыр. Һәр ики һиссәнин сәрһәдини дишли хәтт *(ora serrata)* тәшкил едир. Тор гишадан бәһс етдикдә онун анчаг оптики фәал һиссәси нәзәрдә тутулур. Торлу гиша ики јердә: дишли хәтт наһијәсиндә вә көрмә синири мәмәчијинин чыхдығы наһијәдә ховлу гиша илә бирләшир, галан саһәдә исә бу ики гат арасында бошлуг галыр ки, бу да хериоидеаалты бошлуг—*spatium subchorioidea* адланыр. Һәмин бошлугда лимфа дамарлары јерләшмишдир. Көзүн дахили мөһтәвијјатынын (шүшәјәбәнзәр чисим вә с.) тәзјигинә көрә тор гиша өз вәзијјәтиндә сабит галыр.

Тор гиша 3 әсас спесифик көрмә нејронларындан тәшкил олунмушдур.

Б и р и н ч и н е ј р о н—периферик нејрон әсасән нејроепител һүчејрәләриндән тәшкил олунуб, колбачыглар вә чубугчуглардан ибарәтдир. Колбачыглар вә чубугчуглар пигмент епител гаты үзәриндә јерләшмишдир. Колбачыгларын вә чубугчугларын нүвәләри вә чыхынтылары бир-бириндән ајры јерләшиб тор гишанын хүсуси гатларыны тәшкил едир. Чубугчуглар јүксәк һәссаслыға вә гаранлыгда көрмә габилијјәтинә маликдир; чубугчугларын мигдары, 75 000 000 гәдәрдир вә бунлар әсасән тор гишанын перифериjасында јерләшир. Мәркәзи һиссәдә исә тәк-тәк олур. Колбачыглар даһа дәгиг функсиjаны ифа едиб, онларын мигдары 7 000 000 вә әсасән мәркәздә, сары ләкә наһијәсиндә јерләшир. Колбачыглар һәм мәркәзи көрмәни (көрмә итилијини) вә һәм дә рәнк дујғусу функсиjасыны ифа едир. Колбачыглар вә чубугчуглар көрмә анализаторунун нејроресепторлар һиссәси олуб ишыг гычыгларыны гәбул едир, көрмә акты, демәк олар ки, бу һиссәдән башланыр.

Гејд едилдији кими, чубугчуг вә колбачыгларын нүвәләри онун периферик чыхынтыларындан ајры јерләшиб,харичи нүвә гатыны әмәлә кәтирир. Һәр бир нејроепител һүчејрәсиндән

икинчи нејрона синир лифләри узаныр ки, бунлар да бирликдә харичи кәләф гатыны әмәлә кәтирир.

Икинчи нејрон—биополјар һүчејрәләр гатыдыр. Бу һүчејрәләрин ики чыхынтылары вар ки, бир тәрәфин чыхынтылары колбачыглар—чубугчуглар нејроресепторларла, дикәр чыхынтылары исә үчүнчү нејронла әлагәләнир. Биополјар һүчејрәләрин мигдары чубугчуг вә колбачыгларын мигдарына нисбәтән аздыр. Она көрә дә бир биополјар һүчејрә бир нечә чубугчуг һүчејрәләри илә әлагәдар олур, лакин бир колбачыг бир биополјар һүчејрә илә бирләшир. Биополјар һүчејрәләрин нүвәләри тор гишанын орта нүвә гатыны тәшкил едир.

Үчүнчү нејрон ганглиоз һүчејрәләрдән тәшкил олунмушдур. Ганглиоз һүчејрәләр тор гишанын периферијасында бир чәркә, мәркәздә исә бир нечә чәркәдә јерләшмишдир. Она көрә дә мәркәзи һиссәдә бир гәдәр галындыр. Ганглиоз һүчејрәләр бир тәрәфдән гыса дентридләрә маликдир ки, бунлар васитәсилә биополјар һүчејрәләрлә әлагәләнир. Нүвәләри тор гишанын дахили нүвә гатыны әмәлә кәтирир. Дикәр тәрәфдән исә узун силиндрик чыхынтылара маликдир ки, бунларын да чәми тор гишанын дахили гатыны—синир лифләри гатыны тәшкил едир. Бу синир лифләри көрмә синири мәмәчијиндә топланараг көз алмасындан чыхыр, көрмә синирини, сонралар исә көрмә јолуну тәшкил едир. Беләликлә, үчүнчү нејрон бејиндә, харичи, дизәбәнзәр чыхынтыда гуртарыр (шәкил 8, 8 *а*).

Беләликлә, тор гиша һистоложи чәһәтдән 10 гатдан ибарәтдир. 1. Епители һүчејрәләр гаты. 2. Нејроресепторлар (чубугчуглар вә колбачыглар) гаты. 3. Харичи һүдуд гаты. 4. Харичи нүвә гаты. 5. Харичи кәләф гаты. 6. Дахили нүвә гаты. 7. Дахили кәләф гаты. 8. Ганглиоз һүчејрәләр гаты. 9. Синир лифләри гаты. 10. Дахили һүдуд гаты.

Тор гишанын сәтһиндә ики саһә диггәтәлајигдир:

а) көрмә синир мәмәчији—*papilla nervi optici* сары ләкәдән 2—3 мм ичәријә доғру јерләшмишдир. Көрмә синири мәмәчијинин диаметри тәхминән 1,5—2 мм олуб, ачыг-чәһрајы рәнкдә көрүнүр, һүдудлары ајдындыр. Мәркәзиндә тор гишанын мәркәзи артеријасы вә венасы шахәләнир;

б) тор гишанын мәркәзиндә јерләшән сары ләкә наһијәси—*macula luteae*-дир ки, бунун да ортасында мәркәзи чухурчуг-*fovea centralis* јерләшир. (Бу һиссәдә тор гиша анчаг 4 гатдан ибарәтдир, она көрә дә әтраф нисбәтән назик олуб, чухурчуг әмәлә кәлир). Мәркәзи чухурчуг наһијәсиндә әсасән колбачыглар јерләшир вә һәр бир колбачыг бир синир лифи илә әлагәдәр олдуғу үчүн ән јүксәк көрмә габилијјәтинә маликдир. Периферијаја кетдикчә бир нечә колбачыг вә ја чубугчуг јалныз бир синир лифи илә әлагәдар олдуғу үчүн көрмә итилији нисбәтән зәиф олур.

Тор гишанын дамарлары—тор гишанын мәркәзи артеријасы

(ar. centralis retinae) вә ону изләјән венадыр *(v. centralis retinae)*. Артерија көрмә синиринин дахилиндә көзә кечиб әввәл

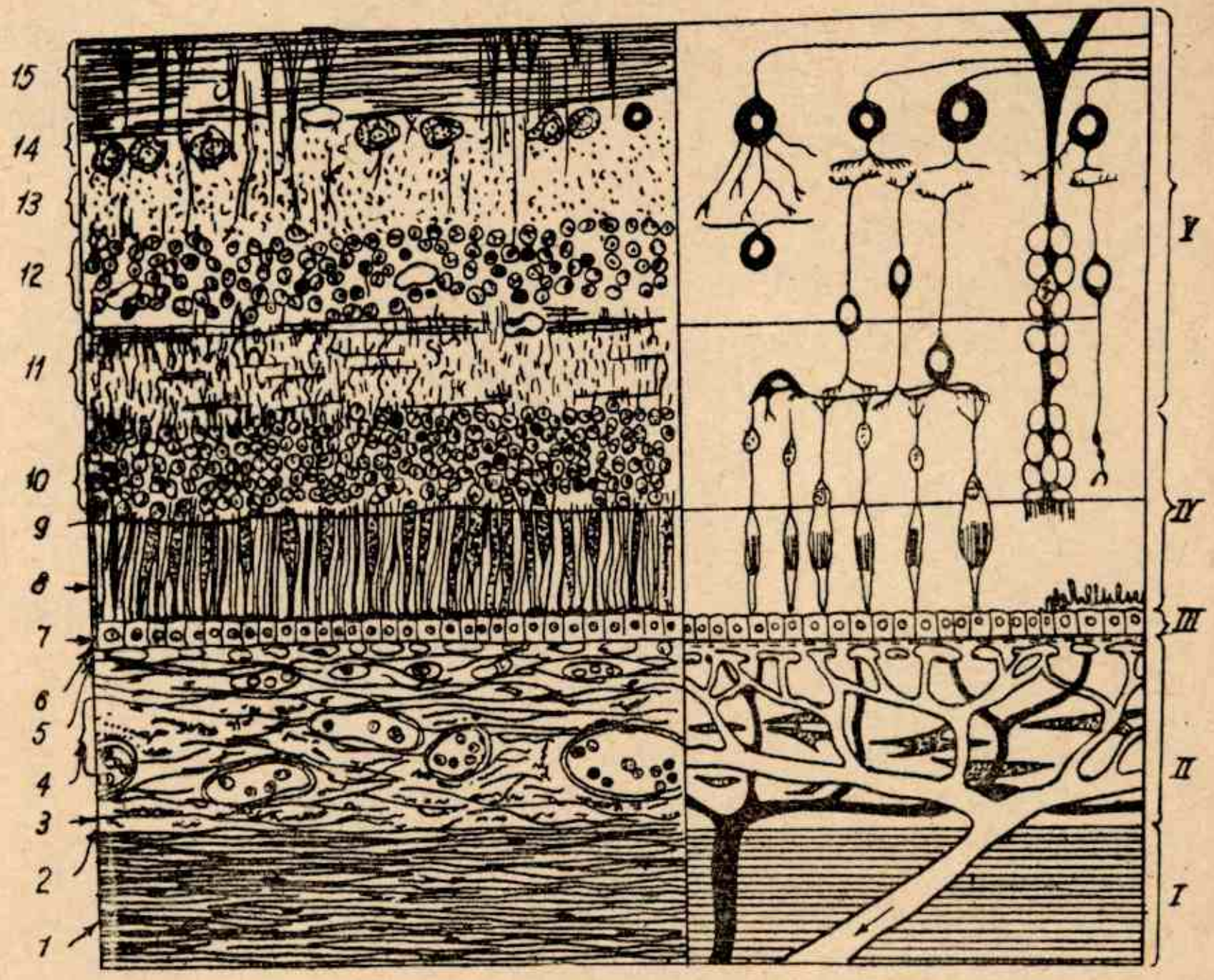

Шәкил 8. Гор гишанын гурулушу:

1) склера; *2*) супрахориоидеја; *3*) ири дамарлар гаты; *4*) орта дамарлар гаты; *5*) хориокапиллјар гаты; *6*) шүшәвары мембран; *7*) пигмент епител гаты; *8*) чубугчуглар вә колбачыглар гаты; *9*) харичи һүдуд гаты; *10*) харичи нүвә гаты; *11*) харичи кәләф гаты; *12*) дахили нүвә гаты; *13*) дахили кәләф гаты; *14*) ганглиоз һүчејрәләр гаты; *15*) синир лифләри гаты.

Шәклин сағ тәрәфи:

I—склера; II—хлориоидеја артерија вә веналарын јерләшмәси (онларын арасында улдузвары хромотофор һүчејрәләри); III—пигментли епитсели; IV—чубугчуглар вә колбачыглар; V—Мүллер лифләри.

ики, сонра 4 һиссәјә бөлүнүб, кет-кедә даһа хырда шахәләрә ајрылыр, тор гишанын бүтүн гатларыны гидаландырыр. Ән кичик капиллјарлары бир гат ендотелдән ибарәт олуб, дахили гатлар арасында, биполјар һүчејрәләр гатында гуртарыр, она көрә дә офталмоскопија заманы көрүнмүр.

Көз алмасынын дахилиндә олан шәффаф чисмләрдән бири б ү л л у р д у р *(lens crystallina)*. О, шәффаф, шүасындырма габилијјәтинә малик, ики тәрәфи габарыг линзаја бәнзәјән бир чисм олуб, көзүн ичәрисиндә гүзеһли гишанын архасында билаваситә шүшәвары чисмин өнүндә өзүнә мәхсус чухурчугда

(fussa patellaris) јерләшмишдир (шәкил 9). Шүасындырычы мүһитләр ичәрисиндә бујнуз гишадан сонра икинчи јер тутур.

Бүллурун көзүн ичәрисиндә белә вәзијјәтдә галмасы Синни бағларынын *(Zonula Zinnii)* һесабынадыр. Синни бағлары мөһкәм, структурсуз, еластики лифләрдән ибарәт олуб, кирпикли чисмин ичәри һиссәсиндә чыхынтылararасы саһәдән башлајараг бир-бири илә чарпазлашыб һөрүлмүш һалда бүллурун екваторуна јахынлашыр вә һәмин наһијәдә капсула бағланыр.

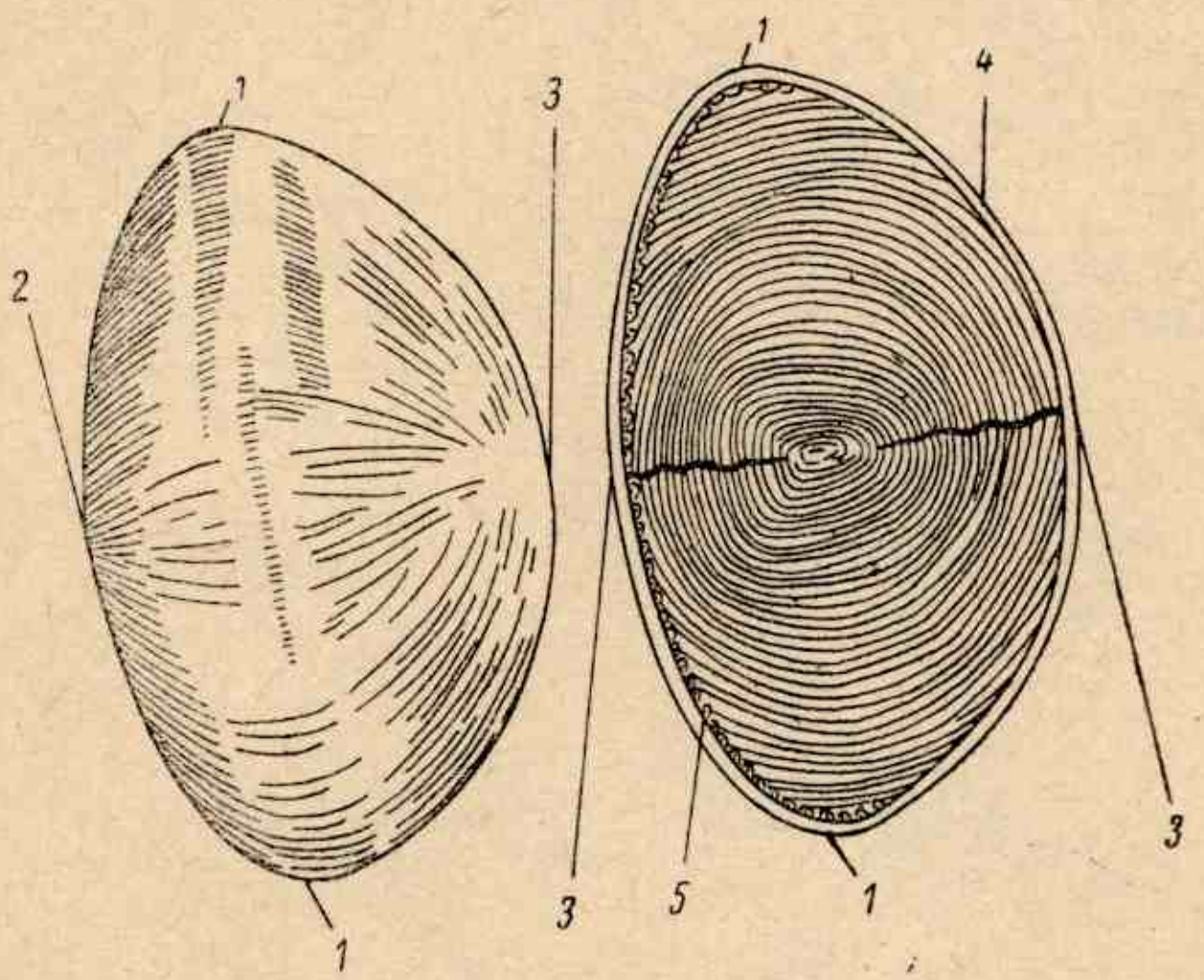

Шәкил 9. Бүллур:
1) екватор; *2)* өн гүтб; *3)* орта гүтб; *4)* капсул; *5)* епител гаты.

Бүллур ектодермадан әмәлә кәлмишдир. О, бүллурун өзүнә мәхсус күтләсини тәшкил едән лифләрдән вә капсулдан *(capsula lentis)* ибарәтдир. Синни бағларынын кәркин вәзијјәтиндә бүллурун арха сәтһи өнә нисбәтән даһа габарыгдыр.

Бүллурун капсулу структурсуз тохумадан ибарәт олуб, еластикидир. Өнә, гүзеһли гишаја бахан һиссәси өн капсул адланыр. Капсулун ич сәтһиндә бир гат епители һүчејрәләри јерләшир ки, бунлар да даима инкишаф едәрәк бүллур лифләрини әмәлә кәтирир. Јени әмәлә кәлмиш лифләр бир-биринин үзәринә топланараг көһнә лифләри мәркәзә доғру сыхышдырыр. Капсулун арха сәтһи (шүшәвары чисмә бахан һиссәси) арха капсул, арха капсул илә өн капсулун бирләшдији јер исә екватор адланыр. Бүллурун кимјәви тәркибини 62% су, 18% суда һәлл олан зүлал, 17% суда һәллолмајан зүлал маддәләри, аз мигдарда јағ вә холестрин, 2%-ә гәдәр исә минерал дузлар тәшкил едир. Кәнч јашларда бүллурун күтләси әсасән суда һәлл олан зүлаллардан ибарәт олур. Бунларын оксидләшмә

просесиндә вә бәрпаолмасында сулфhидрил групундан олан (SH) системинин ролу чох бөјүкдүр. Бүллурун тәркибиндәки суда hәллолмајан зүлалларда исә систеин јохдур, әвәзиндә hәллолмајан амин туршулары групундан олан лејсин, глисин, тирозин вардыр.

Јашдан асылы олараг бүллурун тәркибиндәки зүлалларын мүнасибәти дәјишир. Кәнҹ јашларда бүллурун күтләси јумшаг, еластикидир. Она көрә дә кирпикли әзәләнин тәгәллүсү заманы Синни бағлары бошалыр, бүллурун өн сәтhинин габарыглығы артыр вә бунунла да шүасындырма габилијјәти чохалыр (аккомодасија акты әмәлә кәлир).

Мәркәзә доғру топланан көhнә лифләр өз сујуну итирәрәк даhа сых топлашыб сәрт нүвәни әмәлә кәтирир. 40 јашындан башлајараг бүллурун мәркәзиндә артыг сәрт нүвә әмәлә кәлир. Нүвәни әhатә едән лифләр исә габыг hиссәси адланыр. Кетдикҹә бүллурун габыг hиссәси өз еластиклијини итирәрәк сәртләшир, азалыр, нүвә hиссәси исә бөјүјүр. 65 јашларында бүллур артыг сәрт нүвәдән ибарәт олур. Бунунла әлагәдар бүллурун аккомодасија габилијјәти дә 40 јашындан башлајараг кет-кедә азалыр, 65—70 јашында тамамилә итир.

Јени доғулмуш ушагларда бүллур күрә шәклиндә олуб галынлығы 4 мм, диаметри 6 мм, өн вә арха сәтhинин әјрилик радиусу исә 5,5 мм-дир. Јашлыларда бүллурун галынлығы 4,6 мм, диаметри 10 мм, өн сәтhинин әјрилик радиусу 10 мм-ә јахын, арха сәтhинин әјрилик радиусу 9 мм-ә чатыр.

Бүллурда ган дамарлары вә синир лифләри олмадығы үчүн илтиhаби хәстәликләрә вә шишләрә тәсадүф олунмур.

Икинҹи шәффаф hиссә ш ү ш ә ј ә б ә н з ә р ҹ и с и м д и р. О *(corpus vitreum)*, гаты јапышганабәнзәр, рәнксиз күтләдән ибарәт олуб, там шәффафдыр.

Коллоид маддәси әсасән фибрил лифләринин көкләриндә топландығына көрә о, мүхтәлиф сәбәбләрдән буланлыглашыр. Шүшәвары ҹисимдәки фибрил лифләри өз әсасыны, кирпикли ҹисмин јасты hиссәси вә дишли хәтт наhијәсиндән башлајыр.

Ембрион дөврүндә шүшәвары ҹисмин оху бојунҹа көрмә синири мәмәҹијиндән бүллурун арха сәтhинә гәдәр бир канал узаныр ки, бунун да ичәриси илә шүшәјәбәнзәр ҹисмин артеријасы *(ar. hyoleidea)* кечир. Ушағын доғулдуғу анда hәмин артерија јох олур, канал исә шүшәјәбәнзәр ҹисмин мәркәзиндә назик бору шәклиндә галыр. Бөјүкләрдә hәмин бору да јох олур, онун јериндә каналын кечид јолу галыр ки, бу да көзүн бир чох патолокијаларында әсас рол ојнајыр. Мәсәлән, иридосиклитләрдә, илтиhаб нәтиҹәсиндә баш верән токсинләр hәмин кечид васитәсилә архаја доғру кедиб, көрмә синири вә онун әтраф тор гишасынын илтиhабыны төрәдир.

Шүшәјәбәнзәр ҹисмин рекенерасија габилијјәти јохдур. Онун итмиш hиссәси (көзүн зәдәләнмәләриндә, ҹәрраhи әмәлијјатда) көзүн дахили мајеси илә әвәз олунур. Әкәр шүшә-

јәбәнзәр чисим һәддиндән чох ахарса, көз алмасынын атрофијасы илә нәтичәләнәр.

Көз алмасы дахилиндә өн вә арха камера да ајырд едилир. Өн камера бујнуз гишанын арха сәтһи илә гүзеһли гишанын өн сәтһи арасындакы бошлугдур. Онун мәркәздә дәринлији 3 мм-дир. Лимб наһијәсиндә даралыр вә өн камеранын бучағыны тәшкил едир. Бурада дәринлик 1 мм-ә бәрабәр олур. Арха камера исә гүзеһли гишанын арха сәтһи, бүллур вә кирпикли чисмин өн һиссәси арасында галан бошлугдур. Һәр ики камера бир-бирилә бәбәк васитәсилә әлагәләнир. Өн вә арха камера маје илә долудур ки, буна да сулу нәм—*һumer aqueus* дејилир. Бу, шәффафдыр вә шүасындырма габилијјәтинә маликдир. Өн камеранын һәчми 0,4 $см^3$-дир.

Көрмә органынын гурулушунун јашла әлагәдар инкишаф динамикасы. Көз алмасы шар шәклиндә олуб, јени доғулмуш ушагларда узунлуғу ехобиометрија өлчүләринә көрә 16,2 мм-дир. Бир јашлы ушагларда бу өлчү 19,2 мм, 3 јашында 21,1мм, 11 јашында 22 мм, 15 јашында 23 мм, 25 јашында исә 24 мм-ә чатыр.

Јени доғулмуш ушагларда көз алмасынын харичи гишасынын 9/10 һиссәсини гејри-шәффаф склера, 1/10 һиссәсини исә шәффаф-бујнуз гиша тәшкил едир. Харичи фиброз гишаны гурулушуна көрә бејнин сәрт гишасы илә мүгајисә етмәк олар. Белә ки, һәмин гиша бејнин сәрт гишасы кими мүһафизә ролуну ојнајыр, көз алмасынын формасыны, һәчмини вә тонусуну сабит сахлајыр вә еләчә дә көз алмасы әзәләләринин бағланмасы, дамар вә синирләрин дәлиб кечмәси үчүн бир мәкан јарадыр. Бујнуз гиша јүксәк кечиричи габилијјәтинә малик олуб, бир чох гида маддәләрини, дәрманлары көзүн дахилинә кечирир, ејни заманда шәффаф, һамар, парлаг, сферик, дамарсыз, чох һәссас вә күзкү хүсусијјәтинә маликдир. Көз јарығы ачыг олдугда бујнуз гишанын температуру 18—20°С-дир. Јени доғулмуш ушагларда бујнуз гишанын диаметри 9 мм, бир јашында ушагларда 10 мм, 7 јашында 11 мм, 11 јашында исә 11,5 мм-дир (бөјүкләрдә олдуғу кими).

Бујнуз гишанын бөјүмәси онун назикләшмәси һесабына баш верир. Бујнуз гишанын өн сәтһинин габарыглығы кетдикчә азалыр вә буна мүвафиг олараг шүасындырма габилијјәти дә азалыр. Әкәр јени доғулмуш ушағын бујнуз гишасынын габарыглыг радиусу 7 мм, шүасындырма гүввәси 45,0 Д-дырса, 11 јашларда мүвафиг олараг габарыглыг 7,5 мм, шүасындырма габилијјәти 44,0 Д-дыр (бөјүкләрдә олдуғу кими).

Көз алмасынын дамарлы гишасы ембриокенез чәһәтдән бејнин јумшаг гишасына охшајыр. Бу гиша сых ган-дамар кәләфи илә зәнкин олуб үч һиссәдән: гүзеһли гиша, кирпикли чисим вә хүсуси дамарлы гишадан ибарәтдир. Һиссәләрин һәр биринин хүсуси физиоложи әһәмијјәти вардыр.

Јени доғулмуш ушагларын гүзеһли гишасынын өн мезодер-

мал гатында пигмент һүчejрәләри jox дәрәчәсиндәдир вә стромасында арха пигментли гат экс олунур ки, бу да көзә көj рәнк верир. 10—12 jашларда көз өз сабит рәнкинә малик олур. Jашлы шәхсләрдә исә гүзеһли гишада депигментасиjа просеси кедир. Ушагларда бир jаша гәдәр бәбәjин диаметри 2 мм-дир, ишыға реаксиjасы зәифдир. Кәнч jашларда бәбәк кенәлир (4 мм-ә гәдәр), ишыға реаксиjасы чанлы олур, гочалдыгда исә бәбәк јенидән даралыр вә ишыға гаршы реаксиjасы зәифләjир. Бәбәк чох һәссас бир апарат олуб, һәр һансы бир психи емосиjа тә'сириндән (горху, севинч): мәркәзи синир системи хәстәликләриндә (шишләр, анаданкәлмә сифилис), дахили органларын хәстәликләриндә, интоксикасиjаларда (ботулизм), ушаг инфексиjаларында (дифтериjа) реаксиjасы дәjишир.

Jенидоғулмуш ушагларда тор гиша һәр jердә 10 гатдан ибарәтдир. Бунларын харичи 4 гаты тор гишанын шүа гәбул едән һиссәси, галан 6 дахили гаты исә беjин гатлары һесаб олунур. Бир jаша гәдәр ушагларда тор гиша назилир вә мәркәзи чухурчуг наһиjәсиндә анчаг 5 (1, 2, 3, 4 вә 10-чу) гат галыр. Ушагларда көз диби ачыг-чәһраjы рәнкдә олуб макулjар вә фовеолjар рефлекс jox дәрәчәсиндәдир. Jенидоғулмуш ушагларда көрмә синири мәмәчиjи 0,8 мм диаметрдә, күл рәнкдә. һүдуду аjдын олур, бөjүкләрдә исә онун диаметри 2 мм-ә чатыр, ачыг-чәһраjы рәнкдәдир, һүдуду даһа да аjдындыр. Бөjүкләрдә мәмәчиjин мәркәзиндә гыфшәкилли дәринләшмә физиоложи ексковаcиjа көрүнүр, ушагларда бу jox дәрәчәсиндәдир.

Jенидоғулмуш ушагларда бүллур күрәjәбәнзәр шәкилдә олуб галынлығы 4 мм, диаметри тәхминән 6 мм-дир. Jаша долдугча исә jастылашыб икитәрәфли габарыг линза шәклини алыр. Ушагларда бүллурун тәркиби 65% су, 30% суда һәлл олан зүлаллардыр. 20 jашларындан башлаjараг бүллурун тәркиби дәjишир, суда һәллолмаjан зүлалларын мигдары артыр.

КӨЗ АЛМАСЫНЫН ДАМАРЛАРЫ

Көз алмасы дахили jуху артериjасынын шахәси олан көз артериjасы *(ar. ophthalmica)* васитәсилә гидаланыр. Бу артериjа *foramen opticum*-дан көз jувасына кечиб (көрмә синири илә бирликдә) бир нечә шахәләрә бөлүнүр (шәкил 10).

Көз алмасына мәхсус артериjалардан: *ar. centralis retinae, ar. ciliaris anterior, ar. ciliaris posterior longi et brevis*-у гejд етмәк олар.

Арха гыса силиар артериjалар 6—12 әдәд олуб, көз алмасынын арха гүтбүндә көрмә синири jахынлығында склераны дәлиб көз алмасыны кечир вә хырда шахәләрә бөлүнәрәк ховлу гишанын гатларыны тәшкил едир. Арха узун (2 әдәд) силиар артериjалар склераны jенә арха гүтбдән дәлиб көз алмасына кечир, супрахориоидал саһә илә өнә доғру истигамәтләнир, кирпикли чисимлә гүзеһли гиша сәрһәдиндән шахәләниб, ана-

стомозлашыр вә бөјүк артериал гөвсү *(arcus arteriosus iridis major)* әмәлә кәтирир. Бөјүк артериал гөвсүн әмәлә кәлмәсиндә өн силиар артеријалар да иштирак едир. Өн силиар артеријалар әзәлә артеријаларынын давамыдыр, бујнуз гишаја јахынлашараг лимбдән 2—3 мм аралы көз алмасына дахил олур вә арха узун силиар артеријаларла бирликдә бөјүк артериал гөвсү әмәлә кәтирир. Бөјүк артериал гөвсдән кирпикли чисмә вә гүзеһли гишаја чохлу шахәләр ајрылыр. Гүзеһли гишада бу шахәләр радиал истигамәтдә дүзүлүб бәбәк кәнарына чатмамыш, кичик артериал гөвсү *(arcus arteriosus minor iridis)* әмәлә кәтирир. Тор гишанын мәркәзи артеријасы көз алмасындан 10—12 мм аралы, көрмә сиширинә дахил олур вә онунла бирликдә көз алмасына кедир. Ејни заманда көз артеријасындан әзәлә артеријалары *(ramii muscularis)*, көзјашы артеријасы *(er. lacrimalis)*, көз гапағы артеријасы *(ar. palpebralis mediale)* вә с. артеријалар да ајрылыр.

Көздә чохлу мигдарда вена ган дамарлары бирләшәрәк бөјүк бурулған веналары *(vena varticosae)* тәшкил едир. Бунлар чәми 4—6 әдәд олуб өнә доғру истигамәтләнир, өн силиар веналарла бирләшир. Бу да конјунктива веналары вә Шлемм каналы илә анастомозлашыр. Веноз ганын бир һиссәси көз јувасы венасы *(v. supraorbitalis)* бир һиссәси дә үз венасы *(v. facialis)* илә бирләшир.

Тор гишанын мәркәзи венасы көрмә сиништиндән харич олдугдан сонра ја көз јувасы венасына төкүлүр вә ја да билаваситә үст көз јувасы јарығына дүшүр. Көз јувасынын әсас вена дамарлары олан үст көз јувасы венасы—*v. Supraorbitalis* үст көз јувасы јарығындан *(fissura supraorbitalis)* кәллә бошлуғуна кечир вә мағара чибинә *(sinus cavernosus)* төкүлүр.

КӨРМӘ СИНИРИ

Көрмә синири лифләри көзүн тор гишасынын, ганглион һүчејрәләринин силиндрләриндән башлајараг мәмәчик наһијәсиндә топланыб, склеранын хәлбирвары сәһифәсиндән көз јувасына кечәрәк, орада миелин пәрдәси илә өртүлүр вә көрмә синири *nervus opticus* адыны алыр. Көрмә синири көз јувасы дахилиндә даирәви кәндирә бәнзәјиб, галынлығы 4,5—5 мм (гишалары илә бирликдә), узунлуғу исә 4,5—5,0 см (көрмә чарпазына гәдәр) олур. Беләликлә, көрмә синири көз јувасында ~ бәнзәр шәкилдә јерләшир ки, бу да көз алмасынын сәрбәст һәрәкәтини тә'мин едир. Бурада көрмә синири бејин гишаларынын давамы олан үч гиша илә өртүлүр: 1) сәрт гиша—*tunica dura mater* көз алмасы архасында сәрт гишанын лифләри склеранын лифләри илә бирләшир, көрмә дәлији наһијәсиндә исә сумукүстлүјүнә кечир, 2) һөрүмчәјәбәнзәр гиша—*tunica arachnoidea*, 3) јумшаг гиша—*tunica pia*—гишалararасы саһә, бејин гишалararасы саһәнин давамы олуб субдурал вә субарахноидал саһә адланыр (шәкил 11).

Көз алмасындан 12—15 мм архаја, тор гиша мәркәзи артеријасы вә венасы ашағы һиссәдән синирә дахил олуб өнә доғру кедир, көз алмасына кечир. Бунларла јанашы синир лифләринә хырда ган дамарлары да дахил олур ки, бунлар да синирин өн һиссәсини (мәмәчијә гәдәр олан һиссәсини) гидаландырыр. Тор гишанын мәркәзи дамарлары, көрмә синиринә һеч бир шахә вермир. Көрмә синиринин арха һиссәси исә күлли мигдарда дамар шахәләри илә тәчһиз олунур (көзјувасынын көрмә дәлијинә гәдәр), көрмә синири көзјувасы зирвәсиндә көрмә дәлијиндән *(foramen opticum)* бејин әсасына кечир.

Көрмә синири бир нечә һиссәдән ибарәтдир.

1. Көрмә синири мәмәчији— *papilla nervi optici;*
2. Јукстабулбар һиссә—*pars juxtabulbaris n. optici* (тәркибиндә тор гиша дамарлары олан һиссә);
3. Ретробулбар һиссә—*pars retrobulbaris n. optici;*
4. Интраканаликулјар һиссә—*pars intracanalicularis n. optici;*

tici

5. Бејин һиссә—*pars untracranialis n. optici.*

Синирин бејин һиссәси чох гыса олуб, анчаг јумшаг гиша илә өртүлүдүр ки, бу да плазмаја доғру кетдикчә назикләшир. Һәр ики көзүн көрмә синири түрк јәһәри наһијәсиндә һиссәви чарпазлашыб көрмә чарпазыны әмәлә кәтирир *(chiasma nervorum opticum)*. Бу наһијә инфундибулумдан *(infundibulum)* өндә јерләшир.

Чарпазда анчаг тор гишанын ич јарысындан кәлән лифләр иштирак едир. Тор гишанын тыш јарысындан кәлән лифләр ејни тәрәфин көрмә јолунда *(tractus opticus)* ич јарысындан кәлән лифләр исә әкс тәрәфин көрмә јолунда иштирак едир. Даһа дәгиг десәк, һәр ики тор гишанын сағ тәрәфиндән кәлән лифләр (көрмә саһәсинин сол тәрәфини тә'мин едир) сағ көрмә јолунда галыб, сағ јарымкүрәјә кечир. Сол јарысындан кәлән лифләр исә (сағ көрмә саһәсини тә'мин едир) сол көрмә јолунда галараг, сол јарымкүрәјә кечир. Көрмә чарпазындан чыхан көрмә јоллары һәр ики бејин јарымкүрәсиндә, биринчили көрмә мәркәзиндә нәһајәтләнир.

Биринчили мәркәзләрә—дизәбәнзәр чисмин харичи чыхынтылары *(corpus geniculatum externum)*, көрмә габары *(pulvinar thulami optici)* вә дөрдтәпәли чисмин өн чыхынтылары аиддир. Мәркәзи неврон, грасиоле дәстәси тәркибиндә *(radiatio optica Gratioleti)* бејин габыг мәркәзинә кедир. Көрмәнин бејин габыг мәркәзи әнсә наһијәсинин ич сәтһиндә *(fissura calcarina, arae striata)* јерләшмишдир. Көрмә синири икинчи чүт бејин синири олуб, ағ маддәдән әмәлә кәлмиш, көрмә анализаторунун икинчи вә нәгледичи һиссәси һесаб олунур. Тор гишада алынан әшјанын әксини бејин габыг мәркәзинә нәгл едир.

Гејд едилдији кими, тор гишада онун бүтүн саһәсиндән синир лифләринин топландығы наһијә көрмә синири мәмәчији адланыр. Нормал һалда көрмә синири мәмәчији азча овал

шәклиндә олуб, тор гиша мәркәзиндән 3—4 мм буруна доғру, тор гиша илә бир сәвијјәдә јерләшир. Мәмәчијин мәркәзиндә тор гишанын мәркәзи вәна вә артеријасы көрүнүр ки, бу да ики һиссәјә (ашағы, јухары), онлар да һәрәси ики һиссәјә (ич вә тыш тәрәфә) бөлүнмәклә кетдикчә даһа хырда шахәләрә парчаланыр вә тор гиша гатларына јајылыр. Мәмәчик ону әһатә едән саһәјә нисбәтән азча ачыг чәһрајы рәнкдә олур, һүдуду исә ајдындыр.

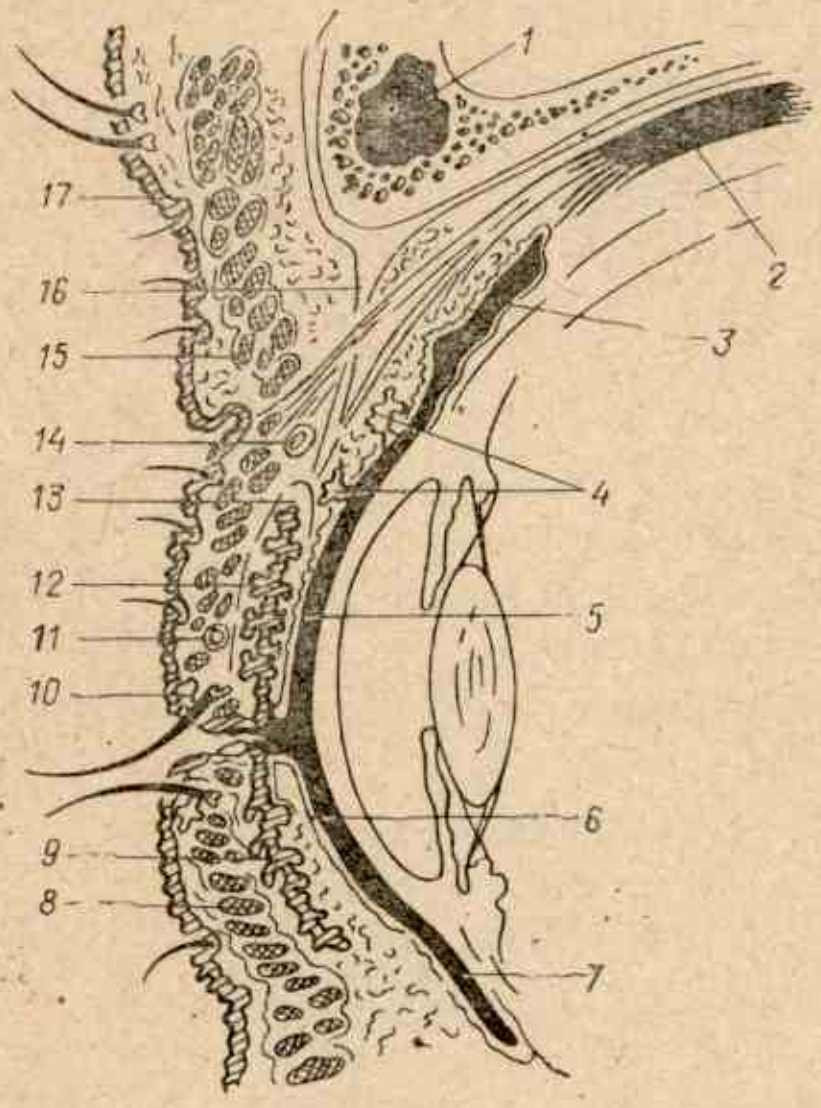

Шәкил 12. Көз гапаглары вә көз алмасынын өн һиссәсинин шагули кәсији:

1) алын бошлуғу; 2) үст көз гапағыны галдыран әзәлә; 3) үст конјунктива гаты; 4) конјунктиванын көзјашы вәзиләри; 5) үст көз гапағы конјунктивасы; 6) ашағы көз гапағы конјунктивасы; 7) ашағы конјунктива тачы. 8) даирәви әзәлә лифләри; 9) ашағы көз гапағы мејбоми вәзиләри; 10) гапағын пиј вәзиләри; 11) үст көз гапағынын ашағы артерија гөвсү; 12) үст көз гапағынын мејбоми вәзиләри; 13) үст көз гапағы гығырдағы; 14) үст көз гапағынын јухары гөвсү; 15) даирәви әзәләнин көзјувасы һиссәсинин лифләри, 16) тарзо-орбитал фасија; 17) гапағын дәриси.

Көз гапагларынын гурулушу. Үст вә алт көз гапаглары (*palpebra superior et inferior*) көз алмасыны харичи мүһитин тә'сириндән бујнуз гиша вә конјунктиваны гурумагдан горујур. Көз гапагларынын сәрбәст кәнары кичкаһ тәрәфдә ити бучаг алтында бирләшиб тыш бучағы вә ја тыш битишмәни (*angulus s. cantus extunus*), бурун тәрәфдә исә бир-биринә 1—2 мм паралел кедиб күт бучаг алтында бирләшир, дахили бучағы вә ја дахили битишмәни (*angulus, s. cantus. internus*) тәшкил едир. Ич бучагда паралел кедән һиссәләр арасындакы чухурчуг көзјашы көлү (*lacus lacrimalis*), онун дибиндә олан әтчик көзјашы әтчији (*carincula lacrimalis*) адланыр. Онун өнүндә исә ајпадир ки, бу да рудимент һалынрашәкилли бүкүк јерләшмишдә олан үчүнчү көз гапағы һесаб олунур. Көз јарығы бадам шәклиндә олуб, бөјүкләрдә узунлуғу 30 мм, һүндүрлүјү исә 10—14 мм-дир. Көз јарығынын ачыг вәзијјәтиндә бујнуз гиша тамамилә, онун јан тәрәфләриндә исә склеранын һиссәси үчбучаг шәклиндә көрүнүр. Көз гапағы дәри-әзәлә вә гығырдаг-селикли гиша лајларындан тәшкил олунмушдур:

1. Дәри гаты чох зәриф олуб инчә түкләрлә, тәр вә пиј вәзиләринә маликдир. Дәриалты пиј тохумасы, демәк олар ки, јохдур, башга гатларла чох бош битишмишдир ки, бу да онун патолокијасында һисс олунур. Белә ки, һәр һансы јүнкүл

зәрбәдән дәри алтына гансызма, үрәк вә бөјрәк хәстәликләриндә исә гапагларын шишмәси мүшаһидә едилир.

2. Әзәлә гаты—көз гапагларынын даирәви әзәләси—*mus. orbicularis palpebrarum*. Бу әзәлә ики һиссәдән ибарәтдир (шәкил 13): көзјувасы һиссәси—*pars orbitalis* вә гапаг һиссәси—*pars palpebralis*. Көзјувасы һиссәсинин лифләри ич бучаг наһијәсиндә үст чәнәнин алын чыхынтысындан башлајыб, көзјувасынын кәнарыны һалга кими әһатә едир, башландығы јердә дә гуртарыр. Гапаг һиссәси исә ич бучаг бағындан (*ligamentum palpebrarum mediale*) башлајыб һәр гапагда јарымдаирә шәклиндә јерләшир вә тыш бучаг бағында (*ligamentum palpebrarum laterale*) гуртарыр. Әзәләнин бу һиссәсиндән лифләр ајрылараг көзјашы кисәсинин өн диварында нәһајәтләниб Һорнер лифләри адланыр ки, бу да көзјашы һәрәкәти механизминдә рол ојнајыр. Бир сыра әзәлә лифләри дә кирпик көкчүкләриндә, Мејбоми пиј вәзиләри ахарлары наһијәсиндә јерләшиб, Риолани лифләри адланыр. Бунлар да, көз гапагларынын бир-биринә сыхылмасыны, вәзиләрдән ифразатын харич олмасыны тә'мин едир. Даирәви әзәлә үз синири (*n. facialis*) илә иннервасија олунур, әсас функсијасы көз гапагларыны јуммагдыр.

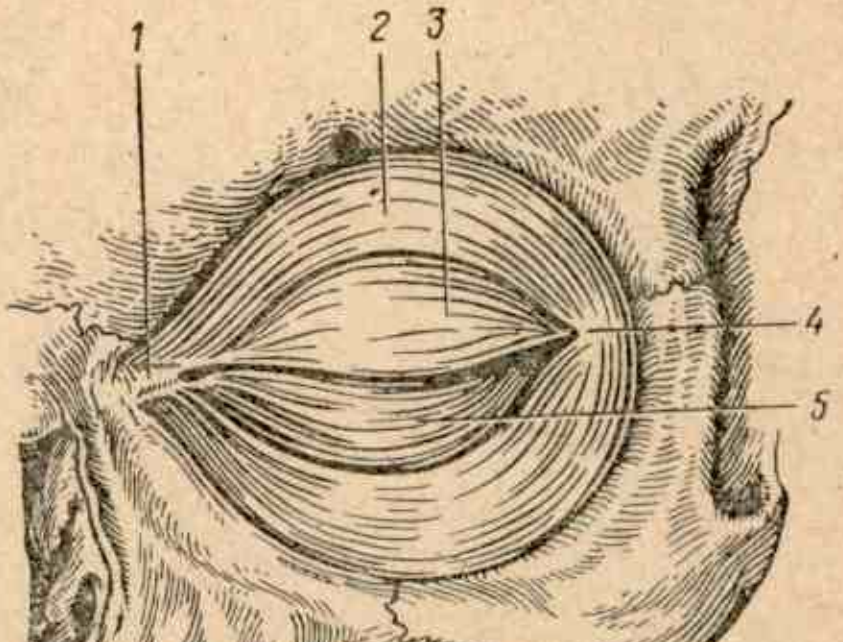

Шәкил 13. Көзүн даирәви әзәләси:
1) көз гапагларынын дахили битишмәси; *2*) көзјувасы һиссә; *4*) көз гапагларынын харичи битишмәси; *3—5*) әзәләнин гапаг һиссәси

Дикәр әзәлә, анчаг үст көз гапағына аид олуб, үст көз гапағыны галдыран әзәлә—*mus. levator palpebra superior* адланыр. Бу әзәлә көзјувасынын зирвәсиндән, дикәр көз алмасы әзәләләри илә бирликдә, фибрин һалгадан башлајыб, көзјувасынын үст дивары илә өнә доғру кәлир вә көзјувасынын үст кәнарындан бир гәдәр архада енли вәтәрә чеврилир. Вәтәрин бир һиссәси көз гапағынын даирәви әзәләсинә, дикәр һиссәси исә көз гапағы гығырдағына, үчүнчү һиссәси үст тағ конјуктивасына бағланыр. Әзәләнин беләә бағланмасы көз гапағынын һәр тәрәфдән бәрабәр вәзијјәтдә галхмасыны тә'мин едир. Үст көз гапағыны галдыран әзәлә—көзүн һәрәки синири—*n. oculomatorius* илә иннервасија олунур. Вәтәрә кечмәмишдән 2 мм әввәл үст көз гапағыны галдыран әзәләдән Мүллер лифләри ајрылыр. Бунлар саја әзәлә лифләридир, гығырдағын үст кәнарына бағланыр вә симпатик синирлә иннервасија едилир. Бу әзәлә лифләри көз јарығыны кенишләндирир. Одур ки, симпатик синирин ифличи заманы көз јарығы даралыр вә зәиф птоз мүшаһидә олунур.

3. Гығырдаг гаты—*tarsus,* бу да көз гапагларына мүәјјән форма верир. Һәр ики гапагда гығырдағын көзјувасы кәнары мөһкәм фассија *(fassia tarsoorbitalis)* илә бирләшир ки, бу да көз јувасынын өн диварыны тәшкил едир. Гығырдағын тәркибиндә мејбоми пиј вәзиләри *(glandula meibomiae)* јерләшир ки, бунларын да ахары көз гапағынын сәрбәст кәнарында, габырғаарасы саһәјә ачылыр.

4. Селикли гиша—*Conjunctiva*—кенез чәһәтчә дәри гатындан инкишаф етмиш, көз гапағы илә көз алмасыны бирләшдирдијинә көрә бирләшдиричи гиша адланыр. Конјунктива көз гапагларыны ич тәрәфдән өртүб көзјувасы кәнарында бир нечә бүкүш әмәлә кәтирәрәк, көз алмасына кечир вә бујнуз гиша һашијәсинә гәдәр чатыр. Лакин бурада о, гуртармыр. Белә ки, бујнуз гишанын епител һүчејрәләри гаты конјунктиванын давамы кими һесаб олунур.

Конјунктиванын көз гапаглары вә склераны өртән һиссәләри арасында бир нечә бүкүшләр әмәлә кәлир ки, бу да көз алмасынын сәрбәст һәрәкәтини тә'мин едир. Беләликлә, конјунктива гишасы үч һиссәјә бөлүнүр:

1. Көз гапагларынын дахили сәтһини өртән һиссә—көз гапаглары конјунктивасы *(Conjunctiva palpebrae);*

2. Бүкүшләр әмәлә кәтирән һиссә—таг конјунктивасы *(Conjunctiva fornicis);*

3. Көз алмасынын вә ја склеранын өн һиссәсини өртән һиссә—көз алмасы вә ја склера конјунктивасы *(Conjunctiva bulbi s. Sclerae).*

Бу һиссәләр бирликдә конјунктива кисәсини—*Saccus conjunctivalis* тәшкил едир. Көз гапаглары ачыг олдугда кисә ачыг, көз гапаглары өртүлдүкдә исә кисә өртүлүр вә ағзы дар бир јарыға чеврилир.

Көз гапаглары конјунктивасы ики һиссәдән ибарәтдир: көз гапаглары гығырдағыны өртән һиссә—*Conjunctiva tarsalis,* бучаг наһијәдә көзјувасы һиссәсини өртән конјунктива—*Conjunctiva orbitalis.* Гығырдаг конјунктивасы онун алтындакы гығырдагла мөһкәм битишмишдир вә онларын арасында лимфоид елементләриндән ибарәт аденоид тохумасы вардыр.

Конјунктиванын көзјувасы һиссәси алт тохума илә бош бирләшмишдир. Буна көрә дә көз гапагларынын һәрәкәтинә манечилик төрәтмир.

Көз гапаглары конјунктивасынын сәтһи чохгатлы силиндрик епител һүчејрәләри илә өртүлүдүр, көз алмасына кечдикдә исә епител һүчејрәләри јастылашыр вә чохгатлы јасты епител һүчејрәләри характерини алыр. Көз алмасы конјунктивасынын алт һиссәсиндә јумшаг бирләшдиричи тохума вардыр. Буна көрә дә конјунктива көз алмасы илә чох бош бирләшир. Буну пинсетлә асанлыгла галдырмаг мүмкүндүр.

Көз гапаглары конјунктивасынын силиндрик епител һүчејрәләри арасында селик ифразедичи һүчејрәләр, нормал көз-

гапағы конјунктивасында көзјашы ифраз едән бир сыра вәзиләр (*gl. Krause et valdeger*) вардыр. Бунларын мигдары үст гапагда 15—20, алт гапагда 6—8 әдәддир. Конјунктиванын галынлығы 0,2—0,4 мм-дир.

Көз гапагларынын сәрбәст кәнарында өндә өн габырға, архада исә арха габырға (*margo anterior et posterior*) ајырд едилир. Ики габырға арасындакы саһә габырғаарасы саһә (*spatium intramarginalis*) адланыр. Өн габырғада кирпикләр (үст көз гапағында 100—150, алт көз гапағында 50—70) јерләшир. Кирпик көкчүкләринә пиј вәзиләринин ахачағы ачылыр. Ич бучаг наһијәдә көз гапаглары паралел истигамәтдә дөндүјү наһијәдә мәмәчикләр вардыр—*papilla lacrimalis,* бунларын да үзәриндә көзјашы нөгтәси *punctum lacrimalis* јерләшир.

Пиј вәзиләринин ифразаты көз гапагларынын кәнарларыны масерасија олмагдан горујур вә конјунктива кисәсинин бағланмасыны тә'мин едир.

Көз гапаглары кичкаһ тәрәфдән *ar. ophthalmica*-нын шахәси олан *ar. lacrimalis,* ич тәрәфдән исә *ar. ethmoidalis* һесабына гидаланыр. Бу артеријалардан һәр бири ашағы вә үст көз гапагларына шахәләр верир. Веналар артеријалара мүвафигдир (шәкил 14).

Шәкли 14. Көз гапағынын дамарлары:

1)a. anqularia; 2)a palpebralis medialis; 3)a. supraorbitalis 4)a. frontalis; 5)a. temporalis superficialis; 6)a. bembi a lacrimalis-ин сону; *7) a. palpebralis lateralis- 8)a. maxularis externa; a*—көз гапагларынын лимфа системи.

Конјунктиванын ган дамарлары үст вә алт көз гапаглары дамарларынын шахәләри олуб, конјунктива сәтһиндә сых дамар тору әмәлә кәтирир. Бунларын бир һиссәси сәтһи дамар гаты, көз гапаглары конјунктивасындан бујнуз гишаја доғру кедир, дикәр һиссәси исә дәрин дамар гаты олуб конјунктива

алтында јарләшир. Бунлар дәрин, өн кирпикли артеријаларын шахәләридир, бујнуз гиша әтрафында хүсуси капиллјар тору әмәлә кәтирир. Һәр бир артерија мүвафиг веналарла мүшајиәт олунур.

Конјунктивада чохлу лимфа дамарлары вардыр. Бунлар гығырдағын арха сәтһиндә тор әмәлә кәтирир. Конјуктиванын һисси синирләри үчлү синирин шахәләридир.

КӨЗЈАШЫ АПАРАТЫ

Көзјашы апараты көзјашыны ифраз едән һиссәдән вә көзјашыны апарычы јоллардан тәшкил олунмушдур (шәкил 15).

Көзјашыны ифраз едән һиссәјә көзјашы вәзиси *(glandula lacrimalis)*, үст вә тағ конјунктивасында јерләшән бир нечә крауз вәзиләри аиддир.

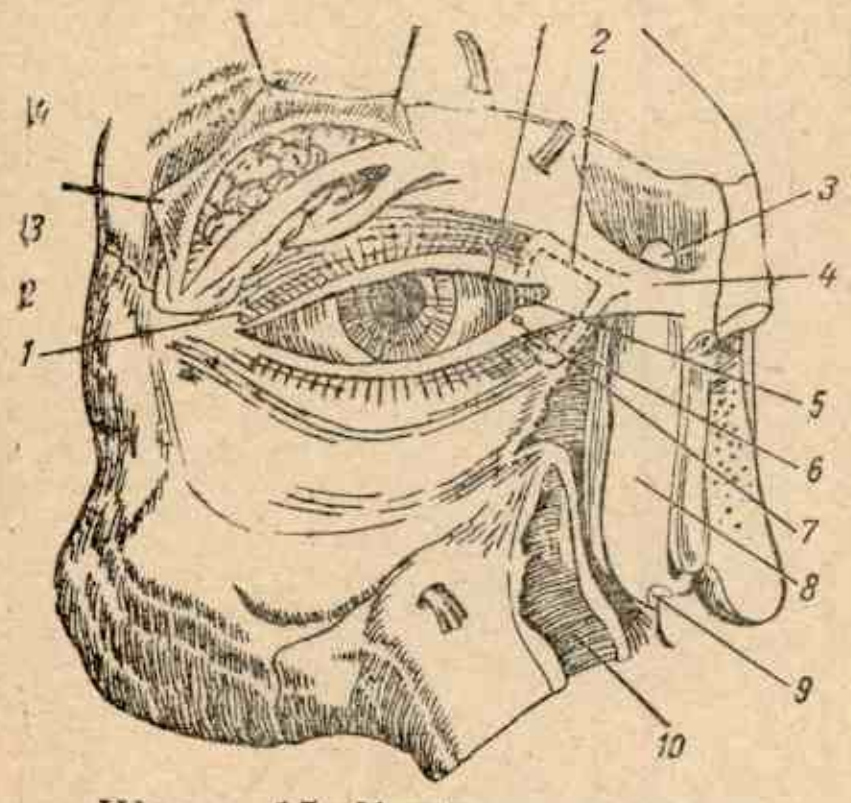

Шәкил 15. Көзјашы апараты:

1) көз алмасы; *2)* јухары көзјашы каналы; *3)* көзјашы кисәси; *4)* дахили көз гапағы бағы; *5)* көзјашы әтчији; *6)* ашағы көзјашы каналы; *7)* ашағы көзјашы нөгтәси; *8)* бурун көзјашы каналы; *9)* бурун көзјашы каналынын дәлији; *10)* чәнә бошлуғу; *11)* харичи гапаг бағы; *12)* көзјашы вәзисинин гапаг һиссәси; *13)* тарзо-орбитал фассија *14)* көзјашы вәзисинин көзјувасы һиссәси.

Көзјашы вәзиси—көзјувасынын үст тыш бучағында өзүнәмәхсус чухурчугда *(fossa glandulae lacrimalis)* јерләшмишдир. Вәзи ики һиссәдән—бөјүк көзјувасы һиссә *(pars (orbitalis gl. lacrimalis)* вә бир гәдәр кичик гапаг һиссәсиндән *pars palpebralis gl. lacrimalis)* ибарәтдир. Һәр ики һиссәнин ахары бирләшмиш һалда үст тағ конјунктивасынын тыш һиссәсинә ачылыр, көзјашы бурадан конјунктива кисәсинә төкүлүб конјуктива вә бујнуз гишаны нәмләјир.

Көзјашы апаран јоллара көзјашы нөгтәләри, көзјашы каналчыглары, көзјашы кисәси вә көзјашы-бурун ахары аиддир.

Көзјашы нөгтәләри—*punctum lacrimalis* алт вә үст көз гапагларынын ич бучаг наһијәсиндә, арха габырғада, көзјашы мәмәчији үзәриндә јерләшир вә билаваситә көзјашы көлчүјү илә тәмасда олур.

Көзјашы каналчыглары—*canaliculi lacrimalis* үст вә алт көзјашы нөгтәләриндән башлајараг 1,5 мм узунлугда шагули истигамәтдә јерләшиб, сонра үфүги истигамәт алыр, бурун тәрәфә кедәрәк ја ајры-ајрылыгда вә ја да бирләшәрәк үмуми бир ахарла көзјашы кисәсинин үст тәрәфинә ачылыр. Көзјашы нөгтәләри вә һәм дә көзјашы каналчыглары даирәви әзәләдән ајрылан лифләрлә әһатә олунмушдур.

Көзјашы кисәси—*saccus lacrimalis* көзјувасынын ашағы ич кәнарында, өзүнәмәхсус чухурда *(fassa sacci lacrimalis)* јерләшмишдир. Кисәнин јухары, бағлы кәнары бир гәдәр енли, ашағы кетдикчә исә назикләшиб көзјашы бурун ахарына кечир. Кисәнин јерләшдији чухурчуг үчбучаг шәклиндә олуб, өн дивары көз гапаглары даирәви әзәләсинин дәрин фассијасы, арха дивары тарзоорбитал фассија, ич дивары исә көзјашы сүмүјүнүн сүмүк үстлүјү тәшкил едир. Көзјашы кисәси илә тарзоорбитал фассија арасында даирәви әзәләдән ајрылан шы сүмүјүнүн сүмүкүстлүјү тәшкил едир. Көзјашы кисәсинин белә анатомик-топографик гурулушуну, онун үзәриндә апарылан чәрраһи әмәлијјат заманы нәзәрә алмаг лазымдыр. Көзјашы кисәсинин ич дивары селикли гиша илә өртүлмүшдүр ки, бу да көз гапаглары конјунктивасынын ардыны тәшкил едир.

Бурун көзјашы ахары—*ductus nasolacrimalis* сүмүк каналдан ибарәт олуб 12—14 мм узунлуғунда, ашағы доғру кедәрәк бурун бошлуғунда ашағы бурун бошлуғуна ачылыр. Каналын ич сәтһини өртән селикли гиша исә бурун бошлуғу селикли гишасынын ардыдыр. Көзјашы апарычы јолларда бир нечә гапаг вардыр ки, бунлар көзјашынын анчаг бир истигамәтдә (көзјашы көлүндән буруна тәрәфә һәрәкәтини тәшкил едир.

Јаш вәзинин ифразы олан көзјашы шәффаф, аз гәләви маједән ибарәт олуб, хүсуси чәкиси 1,008-дир. Көзјашынын кимјәви тәркиби 99% су, 0,1—0,2% зүлал вә 0,5—0,8% минерал дузлардан (ән чох натриум-хлор) ибарәтдир.

Нормал вәзијјәтдә вәзи 24 саат әрзиндә 1 $см^3$ јаш ифраз едир. Флемминг јашын тәркибиндә лизосим дејилән маддәнин олдуғуну гејд етмишдир ки, бу да бактериосид тә'сирә маликдир, бујнуз гишанын иринли хоралларында, чәррāһи әмәлијјат заманы профилактика мәгсәди илә ишләдилир. Лизосим тәмиз һалда јумурта ағындан алыныр. Көзјашы көз алмасынын өн һиссәсини нәм сахлајыр вә конјунктива кисәсинә дүшмүш јад чисимләрин харич олмасына көмәк едир. Бу мәгсәдлә дә әлавә јаш вәзиләринин ифраз етдији јаш кифајәт едир, әсас көзјашы вәзиси исә көздән јашахма баш вердикдә фәалијјәтә башлалајыр ки, бу да ја хәстәликләр заманы рефлектору вә ја да психи тә'сир (ағламаг) нәтичәсиндә әмәлә кәлир.

Јашахманын механизми—вәзиләрдән һасил олмуш јаш конјунктива кисәсинә төкүлүб, көз гапагларынын мимики һәрәкәти нәтичәсиндә көз јарығынын ич бучағы наһијәсиндә көзјашы көлчүјүнә топланыр. Көз гапаглары ачдыгда јаш каналчыгларыны әһатә едән еластики тохума онларын кечиричи һиссәсини кенишләндирир вә јаш, көзјашы нөгтәләриндән каналчыглара кечир. Һәм каналларда јашын истигамәтинә көрә вә һәм дә даирәви әзәләнин тәгәллүсү заманы көзјашы

кисэсинин өн дивары араланыр вә кисәдә әмәлә кәлән соручу гүввә сајәсиндә јаш кисәјә долур. Әзәләнин тәгәллүсү бошалдыгда кисә гапаныр вә јаш көзјашы-бурун ахарына, орадан да бурун бошлуғуна төкүлүр.

КӨЗ АЛМАСЫНЫ ҺӘРӘКӘТ ЕТДИРӘН ӘЗӘЛӘЛӘР

Һәр бир көз алмасынын һәрәкәти 6 әзәлә васитәсилә ичра едилир. Бунларын дөрдү дүз әзәлә (*m. rectus superior, m. rectus inferior, m. rectus internus, m. rectus externus*) вә икиси чәп әзәләдир (*m. obliqus superior, m. obliqus inferior*).

Бу әзәләләр ашағы чәп әзәләдән башга, үст көз гапағыны галдыран әзәлә илә бирликдә көз јувасынын зирвәсиндән, көрмә дәлији әтрафындан башлајыр. Әзәләләрин вәтәри бир-бири илә сых јерләшиб көрмә дәлији әтрафында вәтәр һалгасыны әмәлә кәтирир (*annulus fibrosus*). Әзәләләр өнә доғру бир-бириндән араланыр, дүз әзәләләр тенон капсулуну дәлиб өнә кечир вә склераја бағланыр. Дахили дүз әзәләнин вәтәри склераја лимбдән 5,5 мм, јухары дүз әзәләнин вәтәри 7 мм, ашағы дүз әзәләнин вәтәри 6,5 мм, харичи дүз әзәләнин вәтәри исә 7 мм мәсафәдә бағланыр (шәкил 16). Јухары чәп әзәлә көзјувасынын јухары ич дивары илә өнә доғру кедиб, көзјувасынын үст өн диварындакы блокдан кечиб, архаја вә тыша доғру, көз алмасы илә үст дүз әзәлә арасына кечәрәк екватордан архаја, лимбдән 18 мм узагда склераја бағланыр. Ашағы чәп әзәлә көзјувасынын ич бучағындан башлајыб тыша, архаја доғру јөнәләрәк ашағы дүз әзәләнин алтында склераја (лимбдән 17 мм архаја), екватордан архаја үфүги меридиан сәвијјәсиндә бағланыр.

Көз алмасыны һәрәкәт етдирән әзәләләр ашағыдакы синирләрлә иннервасија олунур: јухары дүз әзәлә, дахили дүз әзәлә, ашағы дүз әзәлә вә ашағы чәп әзәлә көзүн һәрәки синири илә (*n. oculomatorius*), харичи дүз әзәлә узаглашдырычы синирлә (*n. abducens*), јухары чәп әзәлә исә блоквары синирлә (*n. trochlearis*).

Гејд едилән әзәләләрдән дахили дүз вә харичи дүз әзәләләр антагонист олуб, көз алмасыны үфүги меридиан бојунча һәрәкәт етдирир. Дикәр әзәләләр исә һәм антагонист вә һәм дә синеркист лифләрә маликдир. Белә ки, јухары дүз әзәлә көз алмасыны јухары галдырыр, ашағы дүз әзәлә исә ашағы ендирир, ејни заманда һәр ики әзәлә көз алмасыны ичә (буруна) доғру чевирир. Јухары чәп әзәлә исә көз алмасыны ашағы, ашағы чәп әзәлә исә јухары галдырыр, ејни заманда һәр икиси көз алмасыны тыша доғру һәрәкәт етдирир.

Беләликлә, көз алмасынын әзәләләри өз физиоложи функсијаларына көрә ашағыдакы груплара бөлүнүр:

1. Көз алмасыны тыша доғру һәрәкәт етдирән әзәләләр—абдукторлар—харичи дүз әзәлә, јухары вә ашағы чәп әзәләләр.

2. Көз алмасыны ичә доғру чәкән әзәләләр—аддукторлар—дахили, јухары вә ашағы дүз әзәләләр.

3. Көз алмасыны галдыран әзәләләр—јухары дүз вә ашағы чәп әзәләләр.

4. Көз алмасыны ендирән әзәләләр—ашағы дүз вә јухары чәп әзәләләр.

5. Бујнуз гишанын шагули меридианыны ичә доғру чевирән јухары дүз вә јухары чәп әзәләләр.

6. Бујнуз гишанын шагули меридианыны харичә чевирән—ашағы дүз вә ашағы чәп әзәләләрдир (шәкил 17).

Мә'лум олдуғу кими, һәр ики көз алмасы бир-бириндән ајры олмајыб һәмишә бирликдә һәрәкәт едир(шәкил 18). Көз алмасынын бирликдә, бинокулјар һәрәкәти бир нечә нөвдүр

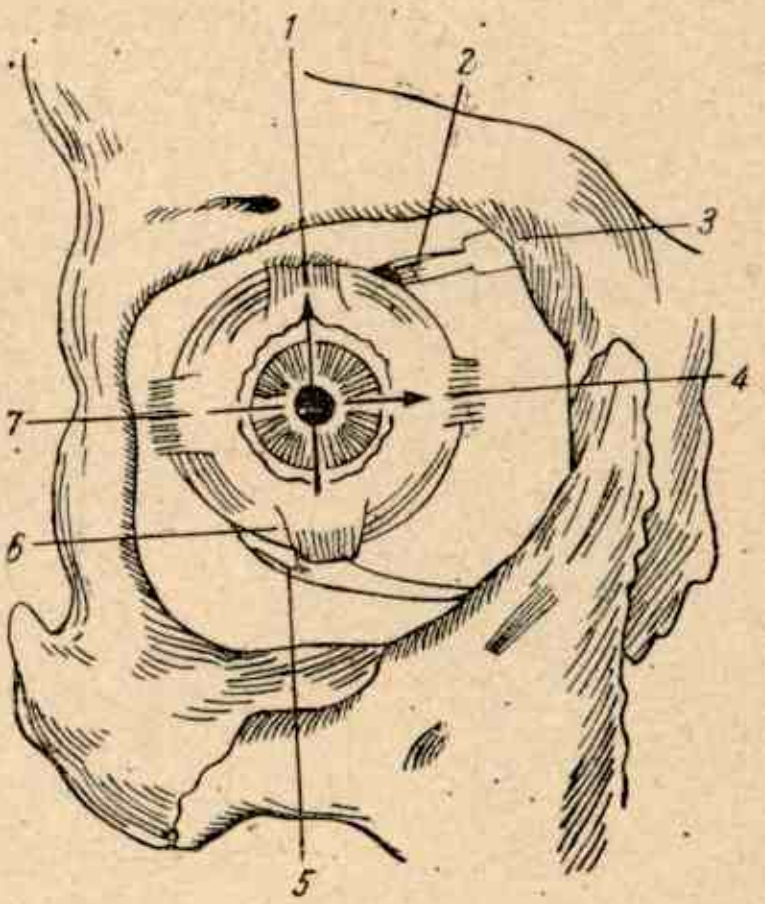

Шәкил 17. Көзү һәрәкәт етдирән әзәләләрин бағланмасы:

1) јухары дүз әзәлә; *2*) јухары чәп әзәлә *3*) јухары чәп әзәлә үчүн блок; *4*) дахили дүз әзәлә, *5*) ашағы чәп әзәлә; *6*) ашағы дүз әзәлә, *7*) харичи дүз әзәлә

1. Е ј н и а д л ы м ү ш т ә р ә к һ ә р ә к ә т—бу һәрәкәт заманы һәр ики көз ејни истигамәтдә һәрәкәт етмиш олур, јә'ни һәр ики көз ја сağа, ја сола вә ја да меридиан истигамәтдә сağа јухары, сağа ашағы, сола јухары вә сола ашағы һәрәкәт едир. Бу заман бир көз тыша, дикәр көз исә, ичә, буруна доғру јөнәлир. Белә ки, бир көздә дахили дүз әзәлә дикәр көзүн харичи дүз әзәләси илә синеркист олуб тәгәллүс едир. Онларын антагонистләри исә бошалыр. Белә һәрәкәт үчүн һәр ики көзә бејин тәрәфиндән ејни дәрәчәдә импулс кәлир. Одур ки, бу һәрәкәтдә көрмәнин бир о гәдәр дә ролу јохдур.

2. М ү х т ә л и ф а д л ы вә ја к о н в е р к е н с и ј а һ ә р ә к ә т и. Бу һәрәкәт заманы һәр ики көз буруна доғру чеврилир вә һәр ики көзүн көрмә хәтти фиксасија нөгтәсиндә көрүшүр. Бу һәрәкәт заманы һәр ики көзүн дахили дүз әзәләси тәгәллүс едир, харичи дүз әзәләләр исә бошалыр.

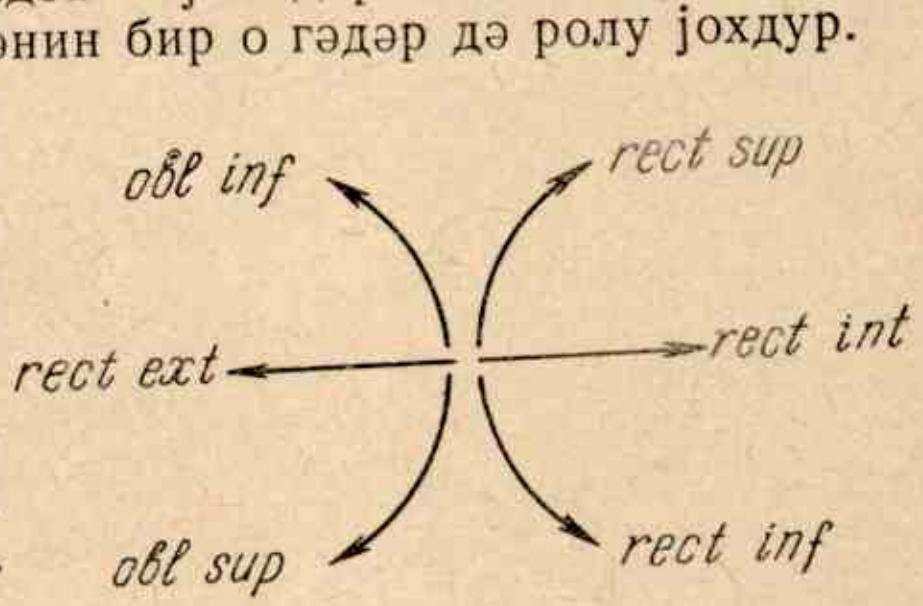

Шәкил 18. Көз әзәләләринин һәрәкәт схеми

3. Ф у з и ј а һ ә р ә к ә т и.

Бурада көз алмасы гејри-ииради оланраг елә һәрәкәт едир ки, һәр ики көздә бахылан әшјанын экси мәркәзи чухурчуг наһијәсинә дүшсүн. Бу һәрәкәт анидир. Белә ки, әшјанын экси мәркәзи чухурчуға дүшдүкдә бу һәрәкәт битмиш олур. Һәм конверкенсија вә һәм дә фузија һәрәкәти бинокулјар көрмә үчүн вачибдир. Көз алмасынын белә мүрәккәб һәрәкәти бејнин габыг мәркәзи тәрәфиндән тәнзим едилир. Әкәр көз алмасынын бүтүн әзәләләри нормал функсијалы аһәнкдар ишләјирсә, һәр ики көз алмасы көзјувасында елә бир вәзијјәтдә јерләшир ки, бујнуз гишанын мәркәзи көз јарығынын там ортасында дурур вә һәр ики көрмә хәтти бир-биринә паралел олур. Көз алмасынын белә симметрик вәзијјәтинә о р т о ф о р и ј а дејилир.

КӨЗЈУВАСЫНЫН АНАТОМИЈАСЫ ВӘ ФИЗИОЛОЖИ ХҮСУСИЈЈӘТЛӘРИ

К ө з ј у в а с ы — *orbita* — дөрдбучаглы пирамида шәклиндә олуб әсасы өнә, бир гәдәр тыша, зирвәси исә архаја—ичә доғру бахыр. Зирвәси көрмә синири каналына ујғун кәлиб, һәр ики пирамиданын оху бејин әсасында түрк јәһәри наһијәсиндә кәсишир. Бөјүкләрдә көзјувасынын кәнарындан көрмә синири каналына гәдәр 5 см, көзјувасынын кәнарында шугули јарығы 3,5 см-ә, үфүги јарығы исә 4 см-ә бәрабәрдир (шәкил 19).

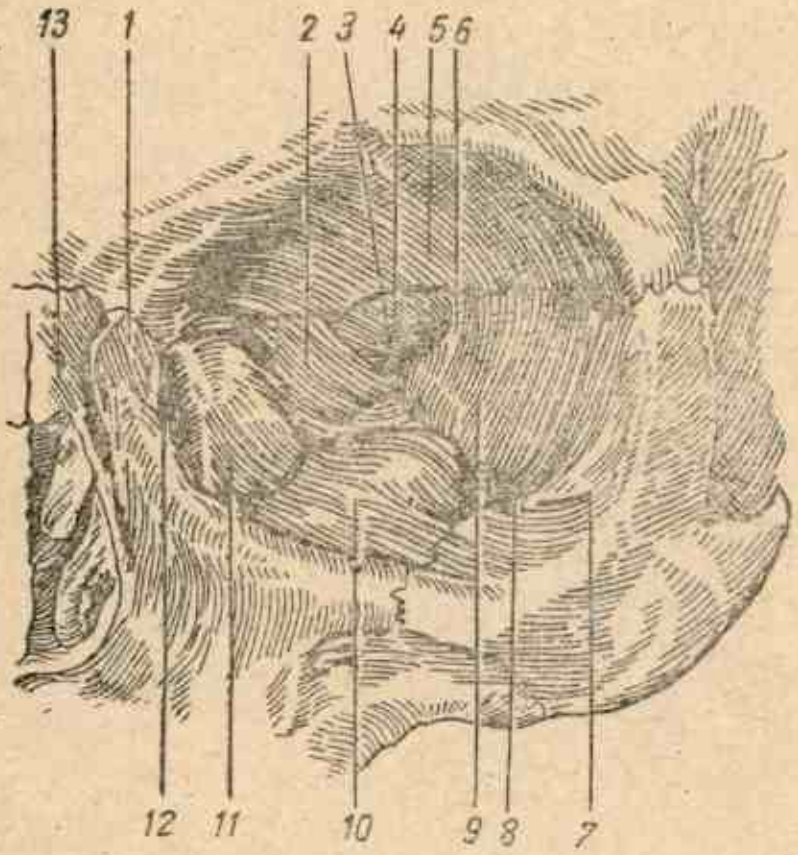

Шәкил 19. Көзјувасы:

1) үст чәнә сүмүјүнүн көзјувасы чыхынтысы; *2*) көрмә синиринд әлијн; *3*) хәлбирвары сүмүјүн көзјувасы саһәси; *4*) әсас сүмүјүн качик ганадлары; *5*) алын сүмүјүнүн көзјувасы чыхынтысы; *6*) үст көзјувасы јарығы; *7*) алмачыг сүмүјү; *8*) ашағы көзјувасы јарығы; *9*) әсас сүмүјүн бөјүк ганадлары; *10*) үст чәнәнин көзјувасы сәһифәси, *11*) көзјашы сүмүјү; *12*) көзјашы кисәси чухуру; *13*) бурун сүмүјү

Көзјувасында, гејд едилдији кими, дөрд дивар ајырд едилир. Бу диварлар мүхтәлиф сүмүкләрдән тәшкил олунмушдур.

Көзјувасынын харичи диварыны алмачыг сүмүјүнүн чыхынтысы *(processus orbitalis os zygmaticus),* әсас сүмүјүн бөјүк ганадлары *(alae magna os sphenoidalis)* вә алын сүмүјүнүн бир һиссәси тәшкил едир. Јухары диварыны алын мүјү *(pars orbitalis ossis frontalis)* вә әсас сүмүјүн кичик ганадлары *(alae minoris ossis sphenoidalae),* дахили диварыны үст чәнәнин алын чыхынтысы (*processus frontalis maxillae),* көзјашы сүмүјү *(os lacrimalis),* хәлбирвары сүмүјүн кағызвары сәһифәси *lamina papiraeea ossis etmoidalis* вә әсас сүмүјүн чисминин бир һиссәси тәшкил едир. Көз-

јувасынын ашағы дивары исә үст чәнә *(facies arbitalis maxillae)*, алмачыг сүмүјү вә дамаг сүмүјүндән тәшкил олунмушдур.

Көзјувасынын јухары, харичи вә ашағы диварлары чох мөhкәм олуб, көз алмасынын мүдафиәсини тә'мин едир. Ич дивары исә мөhкәм дејилдир. Бу hиссәдә көзүн мүдафиәсиндә бурун сүмүјү әсас рол ојнајыр. Көзјувасынын дивары көзјувасы илә ону әhатә едән бошлуглар арасында сәрhәд тәшкил едир. Белә ки, харичи дивары көзјувасыны кичкаh сүмүјү бошлуғундан, јухары дивары өн бејин бошлуғундан вә алын чибиндән *(sinus frontalis)*, дахили дивары лабиринт тохумасындан ајырыр вә көзјувасынын, ашағы дивар исә hајмор бошлуғунун дамы hесаб олунур. Һәмин бошлугларда баш верән патоложи просес (илтиhаби просес вә ја шишләр) асанлыгла көзјувасына кечә билир. Көзјувасы ејни заманда бејин бошлуғу илә әлагәдар олдуғу үчүн онун хәстәликләри чох вахт нәинки көрмә просеси үчүн, hәм дә бејинә кечәрәк, хәстәнин hәјаты үчүн тәhлүкә јарада биләр.

Көзјувасынын зирвәсиндә олан дәлик—*foramen opticum* бејин бошлуғуна ачылыр вә бу дәликдән көрмә синири көзјувасындан бејин әсасына кечир, көз артеријасы исә көзјувасына дахил олур. Көрмә дәлијиндә артерија сүмүк каналы бојунча көрма синири алтында јерләшир. Көрмә синири каналынын узунлуғу 8—9 мм, диаметри исә 6 мм-ә јахындыр.

Көзјувасынын үст диварында әсас сүмүјүн бөјүк вә кичик ганадлары арасында үст көзјувасы јарығы *(fissura orbitalis superior)*, алт диварында исә ашағы көз јувасы јарығы *(fissura orbitalis inferior)* ајырд едилир. Үст көзјувасы јарығы көзјувасы бошлуғуну орта бејин бошлуғу илә әлагәләндирир, hәмин јарыгдан үчлү синирин биринчи шахәси *(ramus ophthalmicus nervi trygemini)*, көз алмасынын hәрәки синири *(n. oculo matorius)*, узаглашдырычы синир *(n. abducens)*, блоквары синир *(n. trochlearis)* вә көзјувасынын әсас венасы *(v. ophthalmica superior)* кечир. Она көрә hәмин наhијәдә патоложи просес баш верәрсә, о заман үст көзјувасы јарығы синдрому әмәлә кәлир. Бу заман алын дәрисинин hиссијјаты позулур, көз алмасынын там hәрәкәтсизлији (көз алмасынын hәрәки синирләринин периферик hиссәсинин ифличи), үст көз гапағынын птозу әмәлә кәлир. Бәбәк кенәлир, ишыға гаршы реаксијасы тамамилә позулур вә веноз дурғунлуг баш верир. Ашағы көзјувасы јарығы әсас сүмүјүн бөјүк ганады илә үст чәнә сүмүјү арасында әмәлә кәлир, бу јарыгдан үчлү синирин икинчи шахәси *(n. infraorbitalis)* вә ашағы көзјувасы венасы *(v. ophthalmica inferior)* кечир. Ашағы көзјувасы јарығы, тәркибиндә саја әзәлә лифләри олан фассија илә өртүлүдүр. Бу әзәлә лифләри симпатик синирлә иннервасија олунуб, көз алмасынын көзјувасындакы вәзијјәтинә, веноз ган дөвранына тә'сир көстәрир.

Көзјувасынын јухары дивbooарынын тыш тәрәфиндә, көзјашы

вәзисинә мәхсус чухурчуг (*fossa glandula lacrimalis*) вардыр ки, бурада да көзјашы вәзиси јерләшир.

Јухары диварын ич тәрәфиндә блок (сүмүкдән ибарәт габар) јерләшир ки, бурадан да көз алмасынын јухары чәп әзәләсинин вәтәри кечир. Көзјувасынын ашағы ич диварында көзјашы кисәсинә мәхсус чухурчуг—*fassa sacci lacrimalis* јерләшир. Көзјувасынын диварлары ич тәрәфдән сүмүкүстлүјү илә өртүлүдүр. Сүмүкүстлүјү көрмә дәлији наһијәсиндә бејнин сәрт гишасы илә, өн тәрәфдә исә тарзоорбитал фассија илә бирләшир.

Көзјувасы мөһтәвијјатына тарзоорбитал фассијанын архасында јерләшән һиссәләр аиддир.

Тенон фассијасы—назик бирләшдиричи тохумадан ибарәт олуб, тарзоорбитал фассија илә бирләшир вә көзјувасыны өн вә арха һиссәләрә бөлүр. Тенон фассијасындан өн тәрәфдә көз алмасы, әзәләләрин көз алмасы илә бирләшән һиссәси, фассијадан архада исә көрмә синири, әзәләләр, синирләр вә көзјувасыны долдуран пиј тохумасы јерләшир. Тенон фассијасы көз алмасыны арха тәрәфдән ојнаг кими әһатә едир вә онларын арасында галан енсиз бошлуг, сипрохориоидал саһә вә көрмә синирини өртән гатлararасы саһә илә әлагәдардыр.

Көзјувасы дамарлары—көзјувасынын әсас дамары *ar. ophthalmica*-дыр ки, бу дахили јуху артеријасынын шахәси олуб, көрмә дәлијиндән көзјувасына дахил олур вә бир нечә шахәләрә бөлүнүр: тор гишасынын мәркәзи артеријасы (*ar. centralis retina*), көзјувасыүстү артерија (*ar. supraorbitalis*), јаш артеријасы (*ar. lacrimalis*), өн вә арха хәлбирвары артерија (*ar. ethmoisdalis anterior et pusterior*), алын артерија (*ar. frontalis*), арха гыса вә узун силиар артеријалар *ar. ciliaris posterior breves et longi*), әзәлә артеријасы (*ar. muscularis*).

Көзјувасынын вена ган дамарлары, бејин вена системи (*sinus cavernosus*), кичкаһ, бурун вә үз вена системи илә әлагәдардыр. Көзјувасынын вена дамарларында гапаглар јохдур, одур ки, башын вәзијјәтиндән асылы олараг көзјувасы веноз ганы ја архаја—мағара чибинә вә ја үз веналарына төкүлүр.

II фәсил

КӨРМӘ ОРГАНЫНЫН МҮАЈИНӘ УСУЛЛАРЫ

Көз алмасынын өн һиссәсинин мүајинәси. Көз хәстәликләри вә көрмәнин позулмасы хәстәнин үмуми көрүнүшүнә мүәјјән дәрәчәдә тә'сир көстәрир. Одур ки, хәстә һәкимә мүрачиәт етдији андан онун үмуми көрүнүшү, хәстәлијин диагнозуну тәхмини дә олса, мүәјјән етмәјә истигамәт верир, сонра исә һәртәрәфли анамнез топланылыр.

Көз хәстәликләринин мејдана чыхмасында, онларын патокенезиндә үмуми бәдән хәстәликләринин дә (үрәк-дамар, мә'дә-бағырсаг, бурун-боғаз хәстәликләри вә с.) ролу бөјүкдүр. Одур ки, һәмин хәстәликләрлә јанашы лабораторија мүајинәләринә дә мүрачиәт етмәк вә сонра исә билаваситә көзүн мүајинәсинә башламаг лазымдыр.

Илк нөвбәдә көз гапагларынын вәзијјәтинә вә онун дәрисинә диггәт јетирилир. Белә ки, дәри үзәриндә һиперемија, бучаг наһијәсиндә кичик сыјрынтылар, шишкинлик ола биләр. Бучаг наһијәсиндә баш верән сыјрынтылар ән чох дәријә көздән ахан ифразат нәтичәсиндә баш верән массерасијаны көстәрир. Гапағын шишкинлији, дәрисинин һиперемијасы онун илтиһабында, итдирсәјиндә, мејболитдә, көзјашы кисәси әтрафы илтиһабда, нәһајәт, көзјашы вәзисинин илтиһабында мүшаһидә олунур. Бу ахырынчыда әсасән үст көз гапағынын тыш јарысы шишкинләшир вә көз јарығына хүсуси форма верир.

Көз гапагларынын шишкинлији заманы дәринин рәнки нормал вә ја да авазымыш оларса, үмуми хәстиликләрлә (үрәк, бөјрәк хәстәликләри) әлагәдардыр. Мүајинә заманы көз гапагларынын дәрисини, дәринин һиссијјатыны јохламаг лазымдыр. Көзјувасынын үст кәнарында, үст көзјувасы јарығы наһијәсини јохламалы. Бу наһијәләрдә ағрылы нөгтәләрин вә ја саһәләрин ашкар едилмәси, үчлү синирин һәмин шахәсинә мүвафиг саһәләрин хәстәлијини көстәрир.

Көз гапагларынын вәзијјәти нормал һалда дүз, кирпикләрин истигамәти исә харичә доғру јөнәлир. Көз гапаглары бә'зән харичә, бә'зән исә дахилә доғру чеврилә биләр. Белә һалда кирпикләр бујнуз гишаја доғру чеврилир, ону сүртүр вә бујнуз гиша илтиһабына сәбәб олур. Кирпик көкчүкләринә диггәт етмәк лазымдыр. Кирпикләрин әјри битмәси, көз алмасына доғру чеврилмәси *(trichiasis)* трахома хәстәлијиндә тәсадүф едилир. Кирпик көкчүкләри бә'зән пулчугларла өртүлүр, әкәр јаш памбыгла силдикдә пулчуглар асанлыгла тәмизләнирсә, бу садә блефарит *(blefaritis simplex)*, чәтинликлә олуб вә јери ганајырса, хоралы блефарит *(blefaritis ulcerosa)* адланыр.

Көз гапағында бә'зән мәһдудлашмыш һиперемија, кичик иринчик, итдирсәји гапағынын дәринлијиндә исә бә'зән нохуд бөјүклүјүндә сәрт консистенсијалы шишкинлик көрүнүр. Бу дәри илә битишмир, конјунктива тәрәфдән күл рәнкә чалар, гырмызы көрүнүр, буна халазион *(chalasion)* дејилир.

Көз гапагларынын селикли гишасыны мүајинә етмәк үчүн көз гапагларыны чевирмәк лазымдыр. Алт көз гапағыны чевирмәк үчүн хәстә јухары бахмалыдыр, баш бармағы алт көз гапағынын орта һиссәсинә, кирпик кәнарындан 2—3 мм аралы гојуб, ашағы чәкмәк лазымдыр. Бу заман алт көз гапағы чеврилир, һәм алт көз гапағы конјунктивасы, һәм алт тағ конјунктивасы вә һәм дә көз алмасы конјунктивасынын ашағы наһијәси-

нин чох һиссәси ајдын көрүнүр. Үст көз гапағыны чевирмәк үчүн исә хәстә ашағы бахмалы, сол әлин шәһадәт бармағы илә үст көз гапағынын гығырдаг кәнарына аз тәзјиг едиб, сағ әлин ики бармағы арасында көз гапағынын сәрбәст кирпик кәнарындан тутараг, азча өнә доғру чәкиб, бармағын үстүнә чевирмәк лазымдыр (шәкил 20).

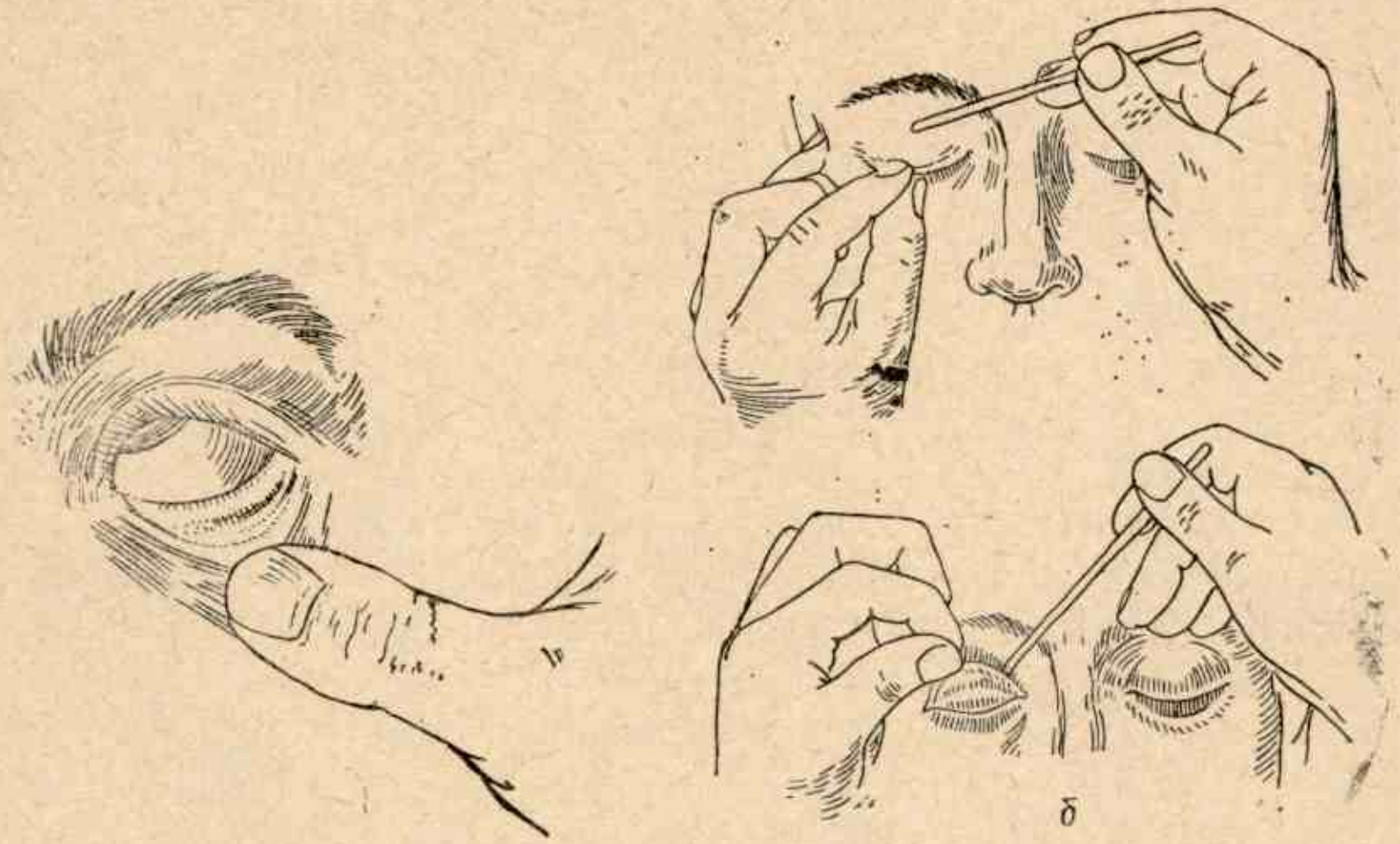

б

Шәкил 20. а) алт көз гапағы алт тағ. Көз алмасы конјунктивасынын алт һиссәсинин мүајинәси; б) үст көз гапағы вә үст тағ конјунктивасынын мүајинәси.

Көз алмасынын конјунктивасыны мүајинә етмәк үчүн һәр ики баш бармағын көмәји илә көз гапаглары араланмалы, хәстә јухары, ашағы, сağа вә сола бахмалыдыр. Бу һалда конјунктиванын көз алмасынын өн тәрәфини өртән бүтүн һиссәси ајдын көрүнүр.

Көз јарығынын вәзијјәтинә диггәт вермәк лазымдыр ки, һәр ики көз ејни формада олсун. Нормал һалда бөјүкләрдә көз јарығынын узунлуғу 30 мм, ени исә 10—14 мм-дир. Сакит һалда үст көз гапағынын сәрбәст кәнары бујнуз гишанын үст сегментини 2 мм-ә, алт көз гапағынын кәнары исә бујнуз гишанын ашағы һиссәсини 0,5-мм-ә гәдәр тутур. Бу өлчүләри, көз гапагларынын һәрәкәтинин вә вәзијјәтинин позулмасы илә әлагәдар патоложи һалларда да нәзәрә алмаг лазымдыр.

Көз јарығынын дар олмасы үст көз гапағынын птозунда, һәддиндән чох ачыг олмасы исә үз синиринин ифлиҹиндә мүшаһидә олунур. Бу заман ифлиҹ довшанкөзлүјү (ифлиҹ лагофталмы) мејдана чыхыр.

Конјунктива нормал һалда ачыг чәһрајы рәнкдә, ган дамарлары дүз истигамәтдә јерләшир. Онун хәстәлији заманы исә ган дамарларынын истигамәти дәјишир. Конјуктива һипе-

ремиjалашыр, конjунктива алтына гансызмалар олур, фолликуллар вә с. патоложи дәjишикликләр мүшаһидә едилир. Илк бахышда, сәтһи конjунктивал һиперемиjа илә дәрин силиар (перикорнеал) һиперемиjаны аjырд етмәк лазымдыр. Сәтһи һиперемиjада конjунктива ал гырмызы рәнкдә олур. Belә һиперемиjа көз гапаглары, тағ конjунктивасында даһа кәскинләшир, буjнуз гишаjа jахынлашдыгча бир гәдәр азалыр. Дәрин һиперемиjада исә түнд бәнөвшәjи рәнкдә, буjнуз гишанын әтрафында әсасән кәскин олур, көз алмасынын перифериjасында азалыр вә бучаг наһиjәсиндә там итир.

Сәтһи һиперемиjа конjунктива хәстәликләри, дәрин һиперемиjа исә буjнуз гиша вә дамарлы гиша хәстәликләри үчүн характердир. Әкәр дәрин һиперемиjа мәһәллидирсә, бу склера вә jа еписклеранын хәстәлиjини (склерит вә jа еписклерит) көстәрир.

Көзjашы апаратынын вәзиjjәтини jохламаг үчүн, илк нөвбәдә, бучаг наһиjәсиндә алт вә үст көз гапагларында jерләшән көзjашы мәмәчикләринә диггәт вермәк лазымдыр. Әкәр көз гапағыны көз алмасындан азачыг аjырсаг, һәмин мәмәчикләрин үстүндә көзjашы нөгтәләри көрүнүр ки, бу да көзjашы каналчыгларынын башланғычыдыр. Көзjашынын нормал һәрәкәти үчүн көзjашы нөгтәләри көз алмасына сөjкәнмәлидир. Көзjашы мәмәчикләринин көз алмасындан аралы олмасы—*eversio puncti lacrimalis* адланыр вә көз jашынын нормал һәрәкәтини чәтинләшдирир.

Көзjашы jолларынын вәзиjjәтини jохламаг үчүн конjунктива кисәсинә 2—3 дамчы 3%-ли колларгол мәһлулу төкүлүр вә көз гапаглары бир нечә дәфә һәрәкәт етдирилир. Көзjашы jоллары нормал олдугда колларгол конjунктива кисәсиндән сорулур вә бир нечә дәгигәдән сонра буруну силдикдә рәнкли мәһлул памбыг вә jа тәнзифдә көрүнүр. Каналчыгларын сәрбәстлиjини jохламаг үчүн каналчыглара зонд кечирмәк лазымдыр. Көзjашы jолларыны шприсә долдурулмуш мәһлулла да jумаг олар. Нормал һалда көзjашы нөгтәләриндән каналчыглара jеридилән мәһлул көзjашы кисәсиндән сәрбәст олараг бурун бошлуғуна ахыр. Бундан әлавә баш бармагла көзjашы кисәсинә тәзjиг едиб, көзjашы нөгтәләриндә ифразатын олуб-олмамасы jохланылмалыдыр.

Мә'лум олдуғу кими, көз алмасы көзjувасынын өн һиссәсиндә jерләшир. Бә'зән көз алмасы бир гәдәр өнә доғру габармыш олур. Көз алмасынын өнә доғру габармасы *exophthalmus* адланыр. Белә вәзиjjәт биртәрәфлидирсә, бу көзjувасы дахили тәзjигин артмасыны (көзjувасы тохумасыны илтиһабы—флегмона, һематома, көзjувасы шишләри вә с.) көстәрир. Белә һалда көз алмасынын һәрәкәти дә позула биләр.

Икитәрәфли екзофталм әсасән Базедов хәстәлиjиндә, ендокрин системи хәстәликләриндә баш верир, белә һалда әлавә симптомлар, ашағы бахдыгда үст көз гапағы һәрәкәтинин

кери галмасы (Грефе симптому), конверкенсијанын позулмасы вә с. симптомлар да мүшаһидә олунур.

Көз алмасынын архаја чәкилмәси *enophthalmus* адланыр. Икитәрәфли екзофталм һәддиндән чох арыгламыш шәхсләрдә тәсадүф едилир. Биртәрәфли екзофталм бојун симпатик синиринин ифличиндә мүшаһидә олунур, еjни заманда көз јарығы вә бәбәк даралыр, Һөрнер синдрому әмәлә кәлир. Сонра көз алмасынын һәрәкәтини јохламаг үчүн хәстәјә бир чисм (ја да һәким өз бармағыны) көстәрәрәк, һәр тәрәфә һәрәкәт етдирмәли вә хәстәјә һәмин чисмин һәрәкәтини изләмәк тәклиф олунмалыдыр.

Көз алмасынын фокал ишыгландырма үсулу илә мүајинәси. Көз алмасынын өн һиссәсини (бујнуз гиша, гүзеһли гиша өн камера, бүллурун өн һиссәси) мүајинә етмәк үчүн јандан ишыгландырма—фокал ишыгландырма методундан истифадә олунур (шәкил 21). Мүајинә гаранлыг отагда апарылыр. Хәстәни стулда отурдуб онун сол өн тәрәфиндә тәхминән 40—50 см аралы лампа јандырылыр. 13.0 — 20.Д-лы лупаны, лампадан чыхан шүалара перпендикулјар олмаг шәртилә көздән 5—6 см аралы, фокус мәсафәсиндә тутуб көз алмасынын өн һиссәси ишыгландырылыр.

Шәкил 21. Фокал вә ја јандан ишыгсал..а методу илә мүајинә.

Бујнуз гишанын кичик бир һиссәси дикәр һиссәләринә нисбәтән парлаг ишыгландырылдығы үчүн о һиссәдә мүајинә даһа дәгиг апарылыр, ади ишыгланмада көрүнмәјән дәјишикликләр ајдын көрүнүр. Мөвчуд олан ән хырда дәјишикликләри ајдын көрмәк үчүн икинчи бөјүдүчү лупаны сол әлдә көз өнүндә тутуб, ишыгландырылан саһәјә һәмин лупадан бахмаг лазымдыр. Икинчи лупа әвәзинә бинокулјар лупадан да истифадә етмәк олар ки, бу да 6—10 дәфә бөјүтмәк габилијјәтинә маликдир. Бә'зи көздә кәскин һиперемија, ишыгдангорхма, көздән јашахма, блефароспазм күчләндикдә көз гапагларыны ачмаг мүмкүн олмур. Белә һалларда көз гапагларыны гапаг галдыран васитәсилә ачмаг мүмкүндүр. Ушаглара узанан вәзијјәтдә бахмаг мәсләһәтдир. Белә ки, һәким ушағын башыны дизләри арасында фиксә едир, ана исә ушағын әлләрини вә ајагларыны тутур.

Фокал ишыгландырмада илк әввәл бујнуз гиша там нәзәрдән кечирилир, онун өлчүләринә диггәт верилир, нормал һалда бујнуз гишанын диаметри 10—11 мм (кератометр васитәсилә

өлчүлүр) олмалыдыр. Әкәр бујнуз гиша көстәрилән өлчүдән кичик оларса, бу микрокорнеа әламәтидир. Көз алмасы сакит, бујнуз гиша шәффаф оларса, бу анадангәлмә кичик көздә-микроофталмијада тәсадүф едилир. Көздә илтиһаб әламәтләри вә ја бујнуз гишада ләкә варса, онда, бу, хәстәлик нәтичәсиндәдир. Белә һалларда бә'зән бујнуз гишанын формасы дәјишир, бујнуз гиша јастылашыр *(aplanatio cornea)* вә ја күрә шәклиндә олур *(keratoglobus)*. Бә'зән дә, анчаг мәркәзи һиссәси өнә габарыр ки, буна да—*keratoconus* дејилир.

Фокал ишыгланмада бујнуз гишаја хас олан хүсусијјәтләр јохланылыр. Онун парлаглығы, шәффафлығы, сәтһинин һамар вә дамарсыз олмасы нәзәрдән кечирилир.

Нормал һалда бујнуз гишанын шәффафлығы елә олмалыдыр ки, онун архасында јерләшән гүзеһли гишанын рәнки вә релјефи ајдын көрүнсүн. Бујнуз гишанын парлаглығыны кератоскоп васитәсилә, һәссаслығыны исә хүсуси апарат вә ја ешилмиш памбыгдан истифадә етмәклә јохлајырлар.

Лупаны бујнуз гишанын сәтһи үзәриндә кәздирәрәк онун бүтүн саһәсини јохламаг лазымдыр.

Бујнуз гишанын хәстәликләриндән онун инфилтратыны гејд етмәк олар.

Инфилтрат бујнуз гишанын мүхтәлиф гатларында вә мүхтәлиф һиссәләриндә күл рәнкли (буланыг) көрүнүр. Инфилтратын дүзкүн локализасијасыны тә'јин етмәк үчүн бујнуз гишаны дөрд квадранта, јухары ич вә тыш, ашағы ич вә тыш квадрантлара бөлмәк лазымдыр. Бурада һәмчинин саат сферблатындан да истифадә олунур.

Әкәр инфилтрат хораја чеврилибсә, бу заман көздә илтиһаби просес күчләнир, бујнуз гишанын парлаглығы итир. Ади инфилтратда (хораја чеврилмәзсә) исә бујнуз гишанын парлаглығы сахланылыр. Белә һалларда флүоресеин сынағындан да истифадә едилир. Бујнуз гишанын илтиһабындан асылы олараг дамарланмасы сәтһи вә дәрин ола биләр.

Бујнуз гишанын сабит буланмаларында көз алмасы үзәриндә илтиһаби просес гуртарыр. Булудчуг *(nubecula)* чох сәтһи олуб, анчаг фокал ишыгланмада көрүнүр, ләкә *(macula)* күл рәнкдә буланлыглашма, чапыг *(leucoma)* исә ағ рәнкдә буланлыглашма шәклиндә көрүнүр. Бунларын дәринлијиндән вә јерләшдији наһијәдән асылы олараг көрмә габилијјәти мүхтәлиф дәрәчәдә азалыр. Бујнуз гишанын сабит буланлыглашмаларыны гочалыг гөвсүндән ајырмаг лазымдыр. Белә ки, бә'зән јашлы шәхсләрдә лимб әтрафында 1—1,5 мм ениндә буланлыглашмыш һашијә көрүнүр ки, бу да *arcus senilis* адланыр. Бу физиоложи һал олуб, көрмәјә һеч бир тә'сир көстәрмир. Фокал ишыгланмада ишыг шүаларынын истигамәтини бујнуз гишанын арха сәтһинә јөнәлтмәклә, бујнуз гишанын арха сәтһини дә мүајинә етмәк олар. Бә'зән бујнуз гишанын арха сәтһиндә хырда сарымтыл-боз рәнкдә ләкәләр көрүнүр

ки, бунлардан да һәчмчә ағыр оланлар ашағы, јүнкүлләри исә үст тәрәфә чөкүр вә үчбучаг шәклини алыр ки, бу да пресипитат адланыр вә дамарлы гишада хәстәлик олдуғуну көстәрир.

Өн камеранын дәринлијини мүајинә етмәк үчүн бир гәдәр јан тәрәфдән бахмаг мәсләһәт көрүлүр вә сағ көзлә сол көзүн өн камерасыны мүгајисә етмәк лазым кәлир. Камеранын дәринлији нормал һалда дајаз вә ја дәрин ола биләр. Дајаз камера, адәтән, бујнуз гишанын јараланмаларында (өн камера мајеси там ахдыгда, белә һалларда камера бүтөв олмаја да биләр), көзүн дахили тәзјиги артдыгда, шишкин катаракталарда вә с.-дә, дәрин камера исә бүллур олмадыгда (чәрраһи јолла чыхарылдыгда вә ја травма заманы бүллурун чыхыгларында) мүшаһидә едилә биләр.

Көздә бүллур олмадыгда гүзеһли гишанын архасында дајағы позулур, белә һалларда көз алмасы һәрәкәт етдикдә гүзеһли гиша да титрәјир, бу *iridodonesis* адланыр. Бә'зән өн камеранын дәринлији гејри-мүнтәзәм олур. Белә ки, өн камера бучағында вә ја да, үмумијјәтлә, гүзеһли гиша илә бујнуз гиша арасында битишмәләр оларса, ән битишмә *(synechia anterior)* адланыр вә һәмин наһијәдә өн камеранын дәринлији итир, ондан кәнар наһијәләрдә исә ола биләр ки, бир гәдәр дајазлашсын вә ја да нормал дәринликдә олсун.

Гүзеһли гишанын бәбәк кәнары илә бүллурун өн капсулу арасындакы битишмәләр *synechia pasterior* адланыр. Белә һалда бәбәјин кәнары бир гәдәр архаја дартылыр. Бүллурун јарымчыхыгларында да өн камеранын дәринлији гејри-мүнтәзәм олур.

Рефраксијасы јүксәк һиперметропијалы көзләрдә өн камера бир гәдәр дајаз, јүксәк миопијалы көзләрдә исә бу бир гәдәр дәрин олур. Өн камераны долдуран маје, адәтән, шәффаф, парлагдыр. Бә'зи хәстәликләрдә маје буланлыглаша биләр, бә'зән камеранын дибиндә ган вә ја ирин ола биләр. Бунлары да фокал ишыгланма васитәсилә асанлыгла тә'јин етмәк мүмкүндүр.

Гүзеһли гишанын мүајинәсиндә онун рәнкинә, шәклинә, релјефинин нә дәрәчәдә ајдын олмасына диггәт вермәк лазымдыр. Гүзеһли гишанын пигмент гатындакы хроматофорун мигдарындан асылы олараг рәнки ачыг вә ја түнд (мави, боз рәнкли, гәһвәји вә түнд-гәһвәји) ола биләр. Бәбәк кәнарында о бир гәдәр ачыг, периферијада исә бир гәдәр түнд рәнкдә олур. Бә'зән дә мүәјјән наһијәләриндә пигмент јығынтысына тәсадүф олунур ки, бу да хал— *naevi iridis* адланыр. Бә'зән ики көзүн рәнки ејни олмур, (бири ачыг, дикәри түнд), белә һал *һетерохромија* адланыр. Гүзеһли гишанын бәбәк кәнарында пигмент һашијәси вардыр ки, бу гүзеһли гишанын арха сәтһини өртән пигмент гатынын азачыг көрүнән һиссәсидир. Катаракталарда бу даһа ајдын көрүнүр, јашлы шәхсләрдә исә бир

гәдәр пигментсизләшдији үчүн рәнксизләшир вә һиссәви итир. Нормал һалда гүзеһли гишанын сәтһиндә трабекула вә крипталарын сајәсиндә олан шәкли дә ајдын көрүнүр. Гүзеһли гишанын ган дамарлары онун стромасында јерләшдији үчүн, адәтән, көрүнмүр. Бу ган дамарлары бәбәк кәнарына перпендикулјар јерләшиб, ондан бир гәдәр аралы кичик ган дамар гөвсүнү әмәлә кәтирир. Гүзеһли гишанын илтиһабы заманы һәмин дамарлар кенишләндији үчүн фокал ишыгланмада ајдын көрүнүр. Гүзеһли гиша сәтһиндә хәстәликләр заманы папулалар, туберкулум, киста вә шиш дә көрүнә биләр.

Гүзеһли гишанын илтиһабында онун рәнки дәјишир, шәкли позулур вә илтиһаба хас олан әламәтләр—шишкинлик вә функсијанын позулмасы *(tumor, rubor, dolor, color, functio lacsa)* мүшаһидә олунур. Гүзеһли гишанын шишкинләшмәсиндә бәбәк даралыр, шиддәтли ағрылар верир, гүзеһли гишанын шәкли позулур. Гүзеһли гишанын гызармасы илә онун рәнки дәјишир, белә ки, ачыг рәнкли көзләрдә о јашылымтыл, сарымтыл, түнд рәнкли көзләрдә исә пас рәнкини алыр. Гүзеһли гышанын илтиһабында *(iritis)* өн камерада ексудасија оларса, мајенин шәффафлығыны позур. Бу һипопион вә һифема шәклиндә дә ола биләр. Ексудасија арха камерада оларса, арха битишмәләрин төрәмәсинә сәбәб олур. Арха битишмәләри ајдын көрмәк үчүн көзә бәбәјикенәлдичи маддә (1%-ли атропин мәһлулу) төкүлүр. Бу заман бәбәк анчаг битишмә олмајан јерләрдә кенәлир, одур ки, бәбәк гејри-дүзкүн шәкил алыр. Әкәр битишмәләр зәифдирсә, мүаличә нәтичәсиндә онлар гырылыр, лакин пигмент һүчејрәләри гырылдығы јердә гүзеһли гишадан ајрылараг бүллурун өн капсулу үзәриндә галыр. Бә'зән бүтүн бәбәјин кәнары бүллурун өн капсулуна битишир, ексудасија бәбәк кәнарларына топлашыб боз рәнкли пәрдә әмәлә кәтирир *(seclusio et occlusio pupillae)*, бу да ишыг шүаларынын көзүн арха һиссәсинә кечмәсинә манечилик төрәдир вә функсијанын позулмасына сәбәб олур. Өн вә арха камеранын бир-бирилә әлагәсини кәсир, мајенин архадан өнә кечмәсинә имкан вермир вә беләликлә, көзүн дахили тәзјигинин артмасына сәбәб олур. Маје арха камерада топланырса, гүзеһли гишаны өнә доғру итәләјир. Белә һалда, бәбәјин кәнарында арха битишмә олдуғу үчүн о өз јериндә галыр, периферијада исә гүзеһли гиша бујнуз гишаја јахынлашыр вә бу һиссәдә өн камера дајазлашыр. Бу *iris bombee* адланыр.

Бә'зән гүзеһли гишанын чатышмазлығына *(coloboma iridis)* тәсадүф едилир. Бу да анаданкәлмә вә ја да газанылма (операсијадан сонра) ола биләр.

Мә'лум олдуғу кими, гүзеһли гишанын әсас функсијасы көзә дүшән ишыг шүаларынын мигдарыны тәнзим етмәкдир. Буна көрә дә бәбәјин мүајинәси диггәтәлајигдир. Нормал һалда бәбәк дүз даирәви шәкилдә, һәр ики көздә ејни өлчүдә олмалыдыр. Бәбәјин һәр ики көздә ејни өлчүдә олмамасы, пато-

ложи һалдыр, бу анизокорија (*anisocoria*) адланыр. Бәбәјин нормал диаметри 2—4 мм олуб, ишығын тә'сириндән даралма вә кенәлмә габилијјәтинә маликдир. Бәбәјин ишыға гаршы реаксијасыны ади ишыгда да јохламаг мүмкүндүр. Бундан өтрү хәстәни пәнчәрә өнүндә отурдуб, әлимизлә көзүнү өртүб гаранлыг мүһит јарадырыг, әлимизин алтында бәбәк кенәлир. Әлимизи чәкдикдән сонра кенәлмиш бәбәк даралыр вә тәдричән илк өлчүсүнә чатыр. Буну даһа ајдын көрмәк үчүн фокал ишыгландырмадан да истифадә олунур. Хәстәнин бир көзүнә лупа васитәсилә ишыг салыныр, бу вахт һәмин көзүн бәбәји даралыр—дүзкүн реаксија, ејни заманда дикәр көзүн дә бәбәји даралыр ки, бу, мүштәрәк реаксија адланыр. Әкәр бәбәк тез вә ајдын даралырса, бу реаксијанын чанлы, әкәр тәдричән вә аз даралырса зәифлијини көстәрир.

Гүзеһли гишанын архасында бүллур јерләшир. Бүллурун јериндә олуб-олмамасыны хүсуси методдан истифадә ет-
рун јериндә олуб олмамасыны хүсуси методдан истифадә етмәклә јохлајырлар. Бүллурун шүасындырма габилијјәти һәм өн камера мајесиндән, һәм дә шүшәвары чисмин шүасындырма габилијјәтиндән фәргләнир вә өн сәтһи габарыг линза, арха сәтһи исә чөкәк линза кими фәалијјәт көстәрир. Јә'ни бүллурун өн сәтһиндә әшјанын шәкли дүзкүн һалда, арха сәтһиндә исә әксинә кичилдилмиш һалда алыныр.

Хәстә мүајинә үчүн гаранлыг отагда отурдулур. Өн вә јан тәрәфдән көзүнә шамла зәиф ишыг салыныр, дикәр тәрәфдән исә мүајинә едән шәхс бахыр. Бу вахт бәбәјин кәнарында јанан шамын үч екси алынмалыдыр: 1) дүзкүн парлаг (бујнуз гишаја мәхсусдур), 2) дүзкүн бир гәдәр солғун (бүллурун өн сәтһинә мәхсусдур) вә 3) онлардан архада әксинә чеврилмиш вә даһа солғун әкс (бүллурун арха сәтһинә мәхсусдур). Бунлар Пуркинје-Самсон әксләри адланыр. Ишыг мәнбәјинин вәзијјәтини дәјишдикдә әксләр дә өз вәзијјәтини дәјишир. Мүајинә заманы икинчи вә үчүнчү әксләрин олмамасы бүллурун јохлуғуну көстәрир. Көздә бүллурун олмамасы афакија адланыр.

Бүллурда әкәр һиссәви буланлыглашма оларса, бу фокал ишыгландырмада ајры-ајры буланлыглашмыш ләкә шәклиндә көрүнүр (башланғыч катаракта). Бүллурун там буланмасында исә бу бәбәк кәнарында күл рәнкдә көрүнүр . Әкәр бүллур там буланлыглашыбса, бу заман фокал ишыгланмада гүзеһли гишанын бәбәк кәнары бүллура сөјкәнмиш кими көрүнүр. Әкәр бүллур там буланлыглашмајыбса, бу заман бүллурла бәбәк кәнары арасында көлкә алыныр. Көлкәнин дәринлији бүллурун буланлыглашма дәрәчәсиндән асылыдыр. Лакин чәрраһи әмәлијјат үчүн бу кифајәт дејил, көзә 1%-ли атропин мәһлулу төкүб, бәбәји кенәлдиб бүллурун перифериjасыны да там јохламаг лазымдыр.

ШҮАКЕЧИРИЧИ МҮҺИТЛӘРИН МҮАЈИНӘСИ

Бүллур вә шүшәвары чисимләрдә буланманын ашкар едилмәси. Гејд едилдији кими, фокал ишыгланмада шәффаф мүһитләрдән бујнуз гиша, өн камера мајеси вә бүллурун јалныз өн һиссәси мүајинә олунур. Шүакечиричи мүһитләрин, јә'ни бүллурун арха һиссәсинин вә шүшәвары чисмин мүајинәси исә хүсуси методла апарылыр.

Бу метод пигментли көз дибинин, она дүшән шүаларын күзкү кими әксетдирмә принсипинә әсасланмышдыр. Белә ки, күзкү васитәсилә көз дибинә ишыг дәстәси көндәрдикдә, бунларын әксини бәбәк кәнарынын ишыгланмасы шәклиндә көрмәк олар. Көз дибиндән керијә гајыдан шүалар, чыхдыглары ишыг мәнбәјиндә топланыр. Әкәр бәбәјә һәмин шүаларын кечдији наһијәдән бахсаг, бәбәк ишыгланмыш гырмызы рәнкдә көрүнәчәкдир. Бу мәгсәдлә офталмоскопдан истифадә едилир. Офталмоскоп дүз вә чөкәк күзкү олуб, ортасында һәкимин мүајинә едә билмәси үчүн дәлик вардыр (шәкил 22).

Шәкил 22. Офталмоскоп.

Мүајинә гаранлыг отагда апарылыр. Хәстә стулда отурдулуб узаға бахыр. Хәстәдән сол арха тәрәфдә ишыг мәнбәји (лампа) јаныр, һәким хәстә илә үзбәүз, 35—40 см аралы отуруб, офталмоскопу сағ көзүнүн өнүндә тутур вә дәликдән бахараг, ишыг шүаларыны хәстәнин көзүнә доғру јөнәлдир (шәкил 23). Бу заман бәбәјин кәнары там гырмызы рәнкдә көрүнүр.

Белә гырмызы ишыгланманын сәбәби бир тәрәфдән тор гиша пигментинин түнд гырмызы эксидир. Хәстә бир гәдәр јан тәрәфә бахарса (сол көзү илә һәкимин сол гулағына, сағ көзү илә исә һәкимин сағ гулағы истигамәтиндә), бу заман бәбәк кәнары бир гәдәр ачыг, јә'ни чәһрајы рәнкдә олачаг,

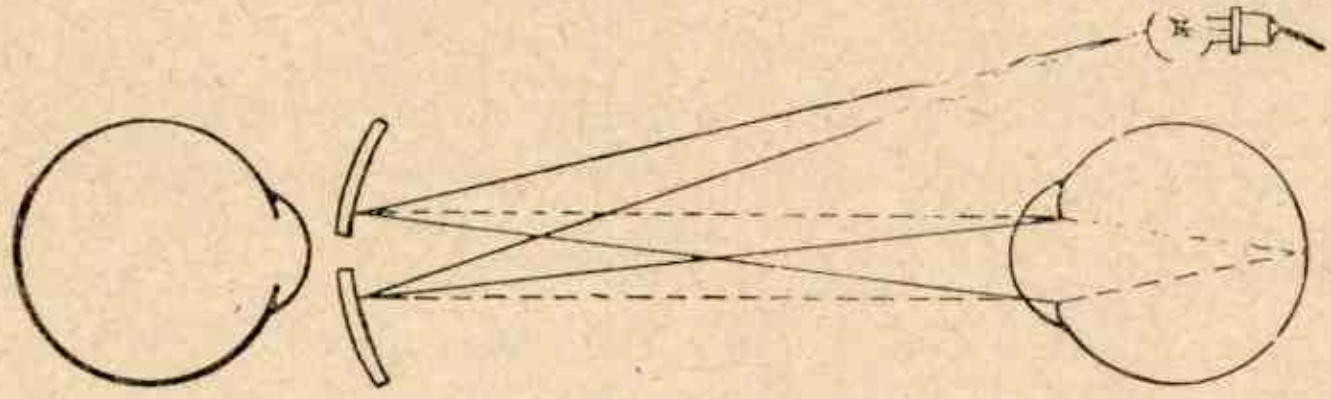

Шәкил 23. Шәффаф мүһитин мүајинәсиндә шүаларын истигамәти.

бунун сәбәби о вәзијјәтдә көрмә синири мәмәчији наһијәсиндә тор гишанын ачыг-чәһрајы рәнкдә олмасыдыр (шәкил 24).

Хәстәјә көз алмасыны мүхтәлиф истигамәтдә һәрәкәт етдирмәк төвсијә едилир. Әкәр бүтүн вәзијјәтләрдә бәбәк кәнары һәмишә гырмызы рәнкдәдирсә, бу, бүллурун вә шүшәвары чисмин там шәффаф олмасыны көстәрир. Лакин шәффаф мүһит-

Шәкил 24. Шәффаф мүһитин мүајинәси.

ләрдә кичичик бир буланма варса, гырмызы фонда гара ләкә кими көрүнүр. Фокал ишыгланмада бу ләкә көрүнмүрсә, демәк бу, ја бүллурун арха һиссәсиндә вә ја да шүшәвары чисимдәдир.

Бүллурун буланмасы, адәтән, компакт олуб, ја периферијадан хәтт шәклиндә мәркәзә доғру кедир вә јахуд да мәр-

кәздә јерләшир, чох вахт бунлар бүллурун лифләри истигамәтинә ујғун кәлир. Мүајинә заманы көз алмасыны һәрәкәт етдирдикдә гара ләкәнин көз алмасы илә ејни истигамәтдә һәрәкәт етмәси буланманын бүллурун өн гатларында, гара ләкәнин көз алмасынын әксинә һәрәкәт етмәси исә буланманын бүллурун арха гатларында олмасыны көстәрир. Көз алмасынын һәрәкәтсиз вәзијјәтиндә бүллурун бүтүн гатларында јерләшән буланмалар, һәмин наһијәдә һәрәкәтсиз ләкә шәклиндә көрүнүр.

Шүшәвары чисмин буланмалары исә мүхтәлифшәкилли ола биләр. Онлар һәмишә шүшәвары чисмин ичәрисиндә үзүр вә мүајинә заманы даима һәрәкәтдә олан мүхтәлифшәкилли ләкә шәклиндә көрүнүр. Әкәр хәстәни, әввәлчә бир нечә дәфә мүхтәлиф истигамәтдә көзүнү һәрәкәт етдирмәјә вә сонра да фиксә етмәјә мәчбур едиб көзүнүн мүајинәсини давам етдирсәк, гара ләкәләрин шүшәвары чисим ичәрисиндә нечә һәрәкәт етдијини ајдын көрә биләрик.

Көзүн шәффаф мүһитини мүајинә едиб, онун нормал олдуғуну мүәјјәнләшдирдикдән сонра көз дибинин мүајинәсинә башламаг лазымдыр.

ОФТАЛМОСКОПИЈА

Көз дибинин мүајинәси офталмоскопија адланыр. Офталмоскопија заманы торлу гиша, көрмә синири вә хориондеа мүајинә едилир.

Офталмоскопија заманы хәстә, јухарыда гејд едилдији вәзијјәтдә отурур, һәким офталмоскопу сағ әлиндә өз көзү өнүндә тутараг, бәбәк кәнарыны ишыгландырдыгдан сонра сол әлиндә 12,0—13,0 Д габарыг линзаны хәстәнин көзүнә доғру јахынлашдырыб, көздән чыхан шүалара перпендикулјар олараг, көздән 7—8 см аралы тутур. Ишыгланмыш көз дибинин әкси линзанын фокусунда, јә'ни линза илә мүајинә едәнин көзү арасында алыныр. Бу әкс көз дибинин бөјүдүлмүш мәкус әксидир. Һәким бүтүн диггәтини һәмин әксә јөнәлтдикдә көз дибинә мәхсус олан бүтүн хүсусијјәтләр кет-кедә чанланыр вә көз диби там мүајинә едилир. Бу, мәкус офталмоскопија адланыр (шәкил 25).

Мүајинә олунан көзә офталмоскопу јахынлашдырсаг, лупасыз да көз дибинин дүзкүн вә даһа чох бөјүдүлмүш әкси көрүнүр, лакин бу заман көз дибинин мүәјјән бир саһәси мүајинә олунур. Бу дүзкүн офталмоскопија адланыр. Бу мәгсәдлә електрик офталмоскопундан да истифадә едилир (шәкил 26).

Офталмоскопда 6—10 Вт-луг електрик лампасы вардыр ки, көз бундан призма васитәсилә ишыгландырылыр. Лампа електрик шәбәкәси илә трансформатор васитәсилә бирләшдирилир.

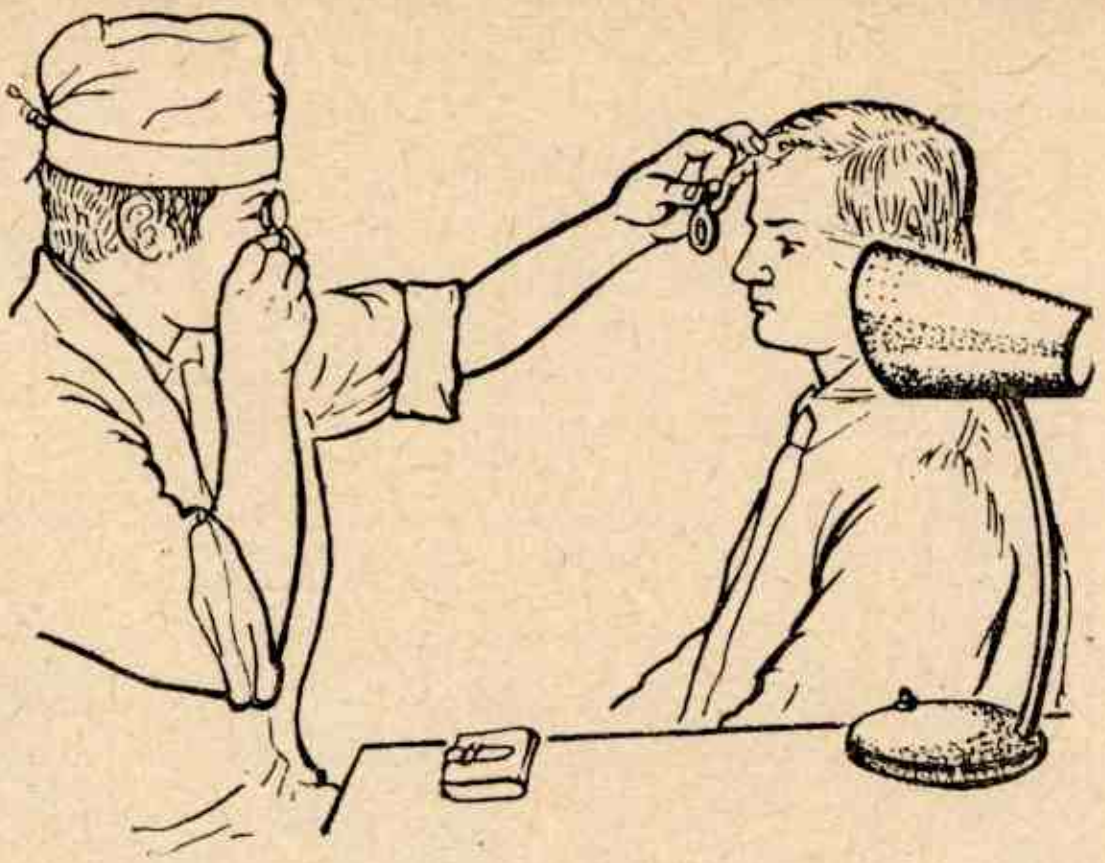

Шәкил 25. Әкс офталмоскопија.

Електрик офталмоскоплар рефраксион олдуғу үчүн, мүајинә едән шәхс линзалар јерләшән барабаны һәрәкәт етдирәрәк, дискин өнүндә лазыми мәнфи вә мүсбәт линзаны јерләшдирир. Бунунла да һәм өзүнүн вә һәм дә хәстәнин аметропијасыны коррексија етмиш олур. Дүзкүн офталмоскопијада һәм һәкимин вә һәм дә хәстәнин рефраксија нөгсанынын белә коррексијасы, көз дибини ајдын көрмәк үчүн вачибдир.

Шәкил 26. Дүз офталмоскопија.

Көз дибинин мүајинәсиндә көрмә синиринин тор гишадан чыхдығы саһә—көрмә синири мәмәчији *(papilla nervi optici)* саһәси әсас сајылыр. Көрмә синиринин мәмәчији нормал һалда сарымтыл-чәһрајы рәнкдә, азачыг овал шәклиндәдир вә кәнарлары олдугча ајдындыр. Бә'зән мәмәчијин кәнарында ағ вә ја да гара пигмент һашијәси мүшаһидә олунур ки, бу да нормал һалдыр. Мәмәчијин мәркәзиндә исә даһа ачыг рәнкли ләкә көрүнүр, бу, физиоложи чухур (ексковасија) адланыр. Мәмәчијин мәркәзиндән артерија вә вена ган дамарлары *(arteria et vena centralis retinae)* чыхыр, бунлар да әввәл јухары вә ашағы әсас артерија вә веналара, сонра да ич вә тыш шахәләрә бөлүнүр, кет-кедә будаг кими шахәләниб, көз дибинин бүтүн сәтһинә јајылыр.

Тор гишанын макулјар саһәсини мүајинә етмәк үчүн бәбәји кенәлтмәк лазымдыр. Макулјар саһә, көрмә синири мәмәчи-

јиндән 2—3 мм тыша доғру јерләшиб, пигментлә зәнкин олдуғу үчүн даһа түнд рәнкдәдир вә һәр тәрәфдән ган дамарлары илә әһатә олунмушдур. Кәнҹләрдә бу саһәнин әтрафында чох вахт үфүги овал шәклиндә сарымтыл рефлекс, саһәнин мәркәзиндә исә ишыглы кичик нөгтәвары саһә көрүнүр ки, бу мәркәзи чухурҹуг рефлекси (фовеалјар рефлекс) адланыр. Нормал һалда макулјар саһәдә ган дамарлары көрүнмүр.

Хәстә көзүнү мүхтәлиф истигамәтләрә һәрәкәт етдирмәклә көз дибинин бүтүн саһәсини мүајинә етмәк олар. Көз дибинин рәнки ејни дәрәҹәдә гырмызыдыр. Дәриси ачыг рәнкдә олан шәхсләрдә көз диби ачыг-чәһрајыдыр. Чох вахт тор гишанын алтында олан хориондејанын ган дамарлары да көрүнүр.

Дәриси түнд рәнкдә олан шәхсләрин исә көз диби түндгырмызыдыр. Бә'зән хориоидеја дамар тору арасында түнд рәнкли саһәләр көрүнүр ки, бу да пигмент јығынтысы олуб паркетли көз диби адланыр. Көз дибинин бүтүн саһәсини дәгиг мүајинә едиб, патоложи дәјишикликләрин, көрмә синири мәмәҹијинә, тор гишанын дамарларына вә тор гишанын һәр һансы саһәсинә мәхсус олдуғу мүәјјәнләшдирилир. Көрмә синиринин мәмәҹијини мүајинә етдикдә онун рәнкинә, һүдудуна, ган дамарларынын истигамәтинә диггәт јетирмәк лазымдыр.

Бундан әлавә, көз дибиндә дамарлы гиша вә һәм дә тор гиша хәстәликләринә хас олан бир сыра дәјишикликләр дә мүшаһидә едилир. Бунлар мүхтәлиф формалы, ағ, сарымтыл, гырмызы (гансызма), гара пигментли саһәләрдән ибарәт диффуз вә ја да мәһдудлашмыш һалда ола биләр. Мүхтәлиф хәстәликләрдә көз дибинин шәкли хәстәлијә мүвафигдир.

КӨЗҮН БИОМИКРОСКОПИЈАСЫ

Биомикроскопија хүсуси лампа илә јарыгвары ишыгланмада апарылыр. Бу лампа стереомикроскоп, ишыгландырычы һиссә вә Грубсинин нејтрал линзасындан тәшкил едилмишдир. Бу нөв лампа илә биомикроскопијадан әлавә офталмоскопија вә гониоскопија мүајинәләрини дә апармаг олар (шәкил 27).

Биомикроскопија — бир нөв, тәкмилләшдирилмиш фокал ишыгландырма методудур. Биомикроскопијада стереомикроскоп мүајинә олунан көзүн өнүндә, ишыг мәнбәји исә јан тәрәфдән (ич вә ја тыш) 30—45° буҹаг алтында гојулур. Бујнуз гишаја дүшән ишыг, назик дөрдбуҹаг шәклиндә олмалыдыр. Бу вахт ишыг шүалары бујнуз гишанын гатларыны елә ишыгландырыр ки, оптик кәсик шәклиндә онун бүтүн гатларыны мүајинә етмәк олур. Бу заман бујнуз гишанын дәрин гатлары илә јанашы синир лифләринин структуру, патоложи просесин локализасијасы даһа дәгигләшдирилир. Ишыг шүаларынын фокусуну

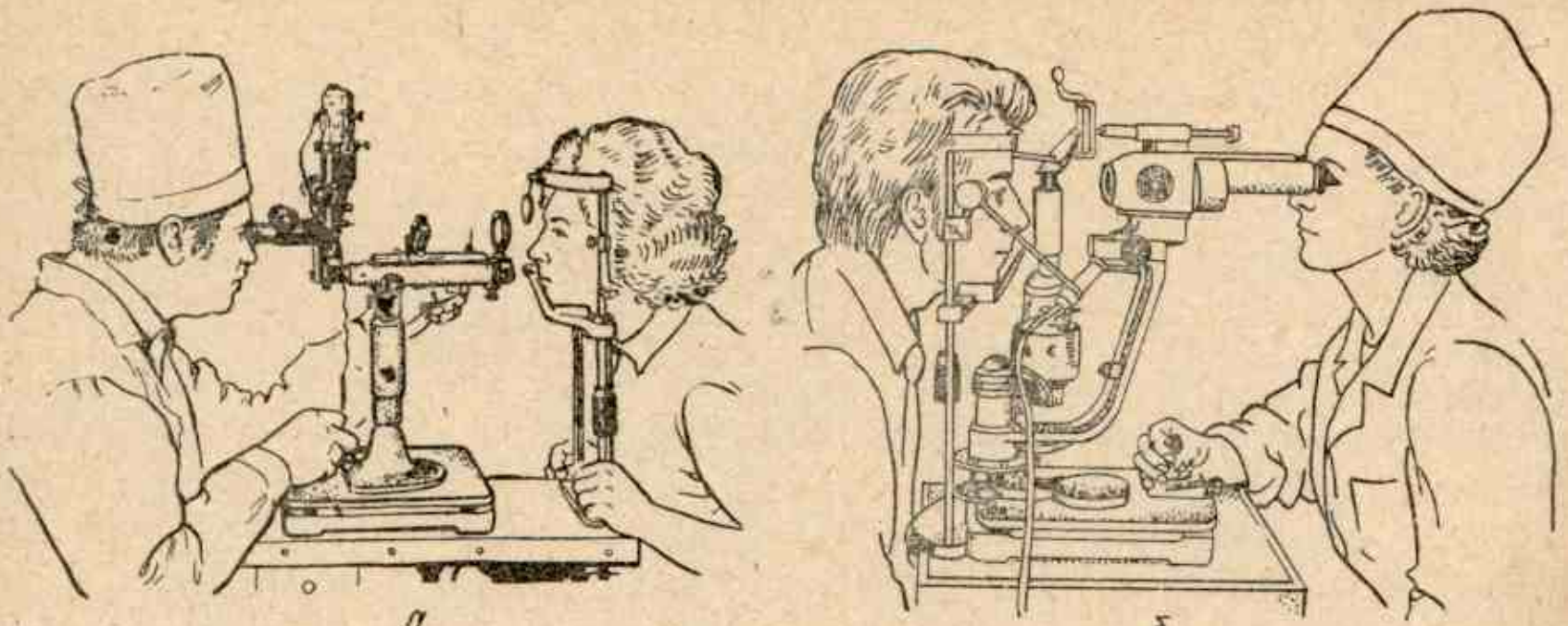

а *б*

Шәкил 27. *а*) Хәстәнин бөјүк офталмоскопда мүајинәси, *б*) көзүн биомикроскопијасы.

дәринләшдириб өн камераны, гүзеһли гишаны вә бүллуру да мүајинә етмәк мүмкүндүр.

Гониоскопија (*goni*—бучаг)—өн камера бучағынын мүајинәси демәкдир. Гониоскопија јухарыда гејд едилдији кими, лампа илә бирликдә гониоскоп васитәсилә апарылыр. Гониоскоплардан Ван-Бојнинкен, Красновун, Зарубинин вә б.-нын гониоскирпикли чисмин бир һиссәсини, бујнуз гиша-склера арасындакы

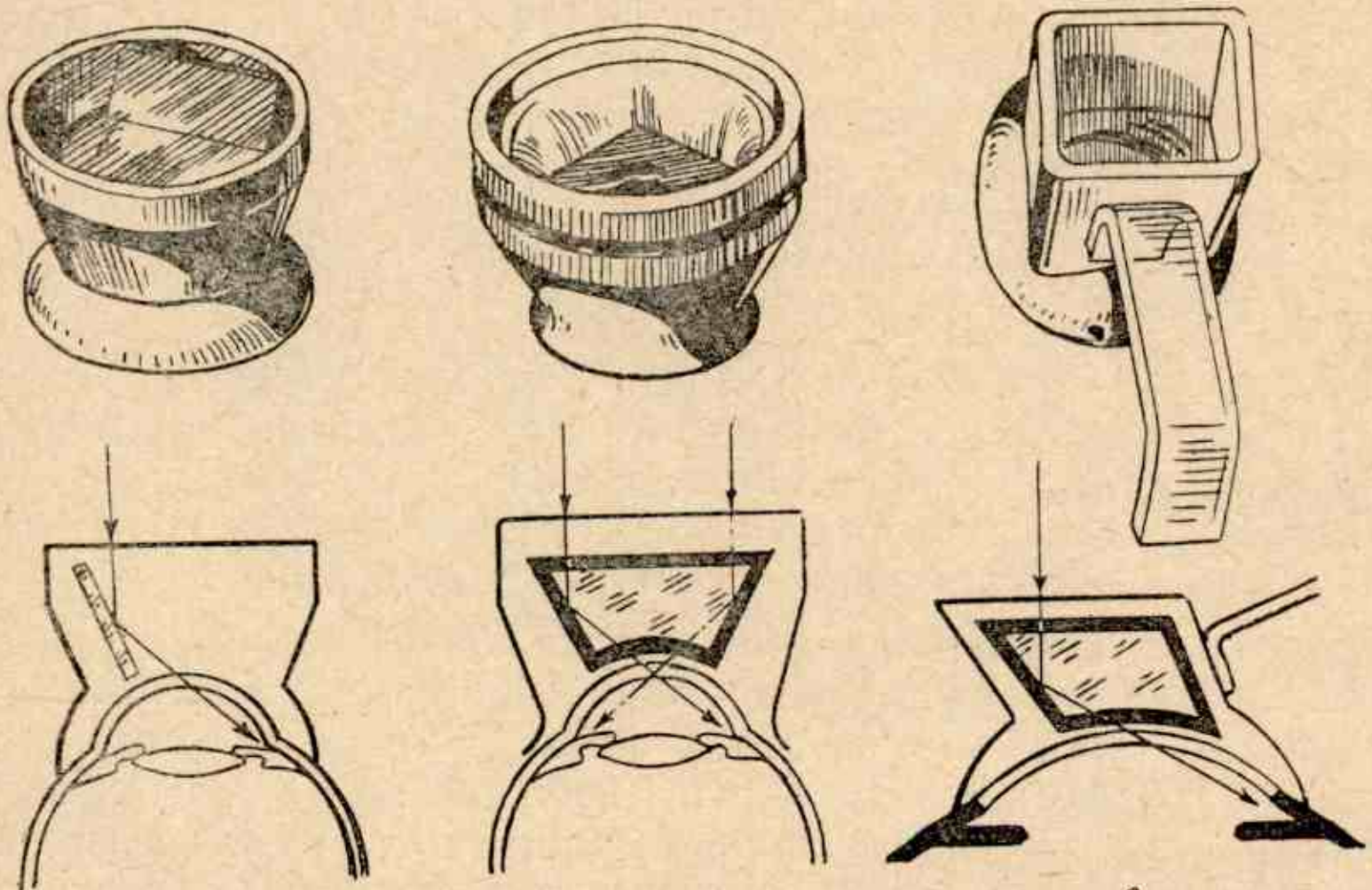

1 2 3

Шәкил 28. *а*—г Гониоскопун нөвләри:
1) Голдманын үчкүзкүлү линзасы. *2*) Ван-Бојнинкен гониоскопу, *3*) Красновун гониоскопу.

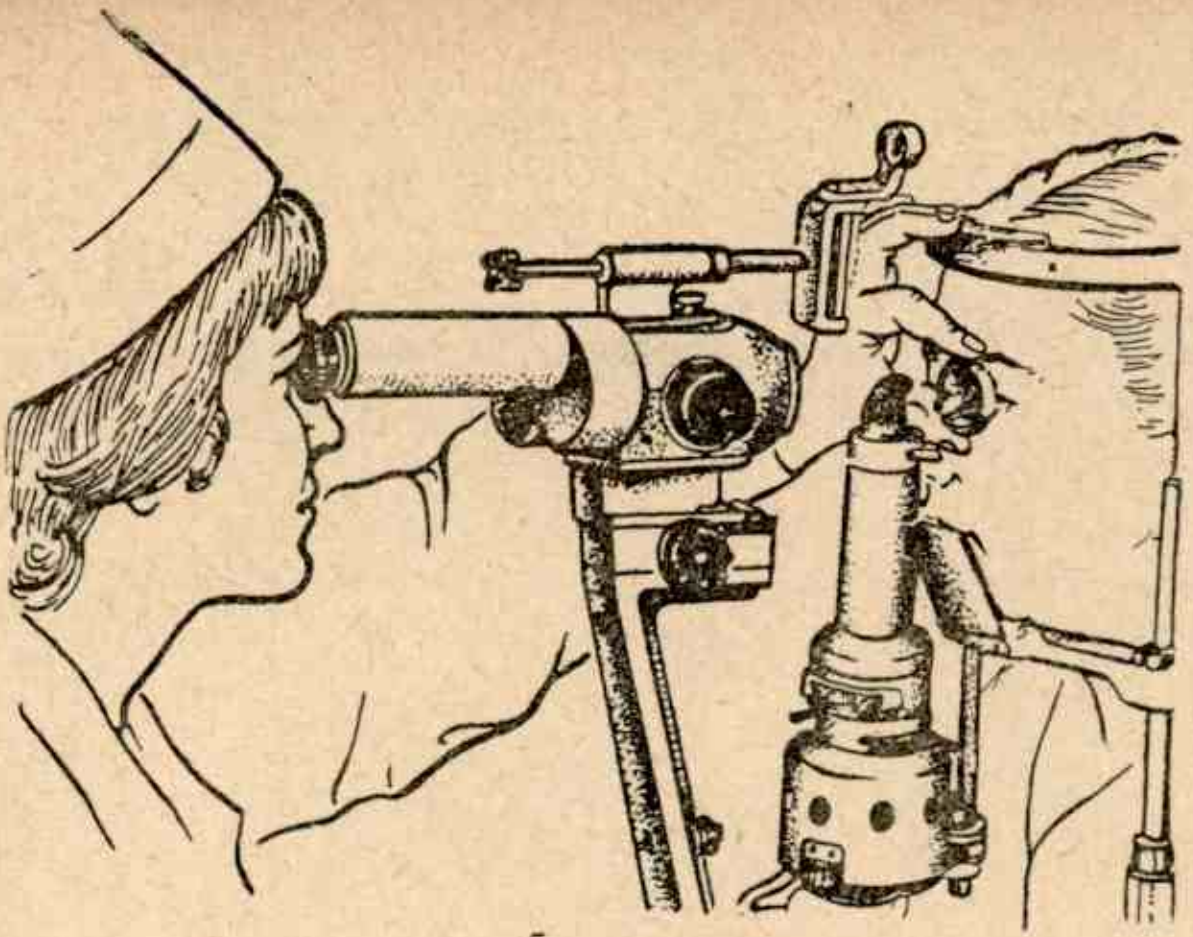

б

Шәкил 28. б—г Гониоскопија.

ләшдирилмиш күзкү системи илә өн камера бучағынын хүсусијјәтини тә'јин етмәк мүмкүндүр. Гүзеһли гишанын көкүнү, кирпикли чисмин бир һиссәсини, бујнуз гиша-склера арасындакы трабекулалары, склеранын веноз синусуну вә шлемм каналыны мүајинәдән кечирмәклә өн камера бучағынын нә дәрәчәдә ачыг олдуғуну мүәјјән етмәк мүмкүндүр ки, бу да глаукоманын јени тәснифатында вә диагностикасында әһәмијјәтә маликдир.

КӨЗҮН ДАХИЛИ ТӘЗЈИГИ ВӘ ОНУН ӨЛЧҮЛМӘ ҮСУЛЛАРЫ

Мә'лум олдуғу кими, көз алмасынын үч гишасынын бир-биринә сөјкәнмиш һалда кәркин галмасынын сәбәби көзүн дахили мөһтәвијјаты (шүшәјәбәнзәр чисим, бүллур, өн вә арха камера мајеси) тәрәфиндән һәр тәрәфә бәрабәр сурәтдә едилән тәзјигдир ки, бу да көзүн дахили тәзјиги, офталмол тонус вә ја да тензија адланыр. Офталмотонус нормал һалда 18—25 мм. ч. сүт.тәзјигинә бәрабәрдир. Күнүн мүхтәлиф вахтларында офталмотонус да дәјишир. Белә ки, сәһәр тездән өлчүлән тәзјиглә ахшам өлчүлән тәзјиг арасында 3—5 мм фәрг олур.

Көзүн дахили тәзјигини тәхмини олараг бармагла һиссетмә үсулу илә јохламаг мүмкүндүр. Бунун үчүн һәким бир әлинин шәһадәт бармағыны бир тәрәфдән көз алмасына сөјкәјиб ону азча фиксә едир, дикәр әлинин шәһадәт бармағы илә дикәр тәрәфдән көз алмасына азча тәзјиг едир вә онун

нə дəрəчəдə кəркин олдуғуну јохлајыр. Əкəр көзүн кəркинлиіи нормалдырса Тп (тəзјиг нормалдыр) гејд едилир. Əкəр бу бир гəдəр бəрк һисс олунурса (һипертензија) бəрклијин дəрəчəсиндəн асылы олараг Т+1; Т+2; Т+3, əксинə көз алмасы јумшагдырса (һипотензија) ондаТ—1; Т—2; Т—3 гејд едилир.

Офталмотонусу өлчмəк үчүн тонометрдəн истифадə олунур. 1884-чү илдə Маклаков тəрəфиндəн тəклиф едилмиш тонометр һазырда кениш истифадə едилир. Маклаковун тонометри ичи бош 4 см һүндүрлүкдə метал силиндрдəн ибарəт олуб, учлары бир гəдəр кенəлмиш вə сүд рəнкли һамар, парлаг беврə илə өртүлмүшдүр. Силиндрин ичəрисиндə кичик күрəчик јерлəшир. Тонометрин бу күрəчиклə бирликдə чəкиси 10 г-дыр (шəкил 29).

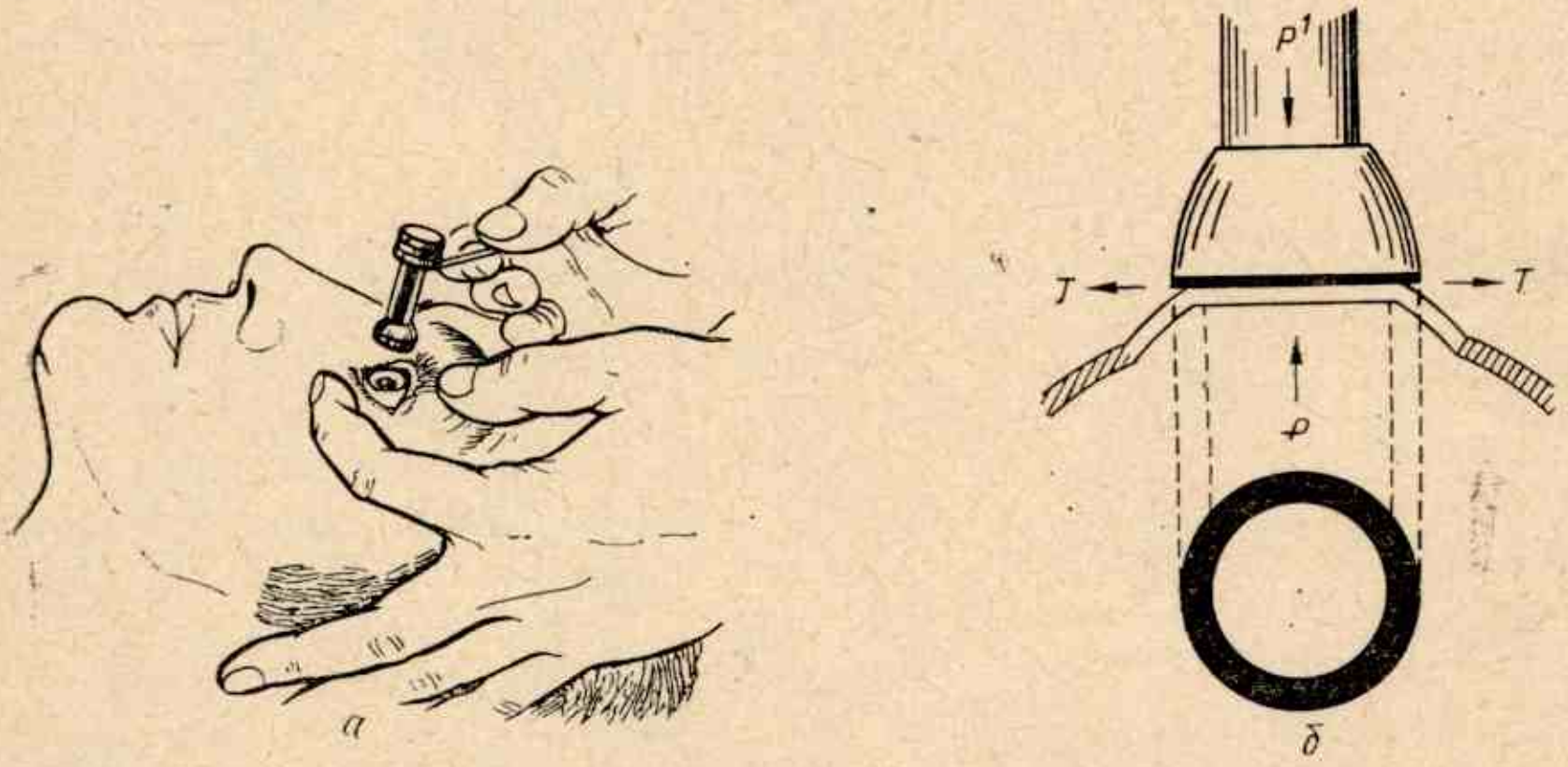

Шəкил 29. *а*) Маклаков үсулу илə тонометрија, *б*) топометрија заманы бујнуз гишанын јастылашмасы.

Көзүн тəзјигини өлчмəк үчүн силиндрин ики учунда олан һəмин чеврəлəрə рəнк чəкилир. Рəнки һазырламаг үчүн 2,0 г бисмарк-браун вə ја колларгол көтүрүлүр, үзəринə 30 дамчы глисерин вə 30 дамчы су төкүб, бирчинсли күтлə алынана гəдəр гарышдырылыр.

Хəстəнин конјунктива кисəсинə узанмыш вəзијјəтдə 0,5%-ли дикаин мəһлулу төкүб анестезија етдикдəн сонра, хүсуси пинсетлə силиндри галдырыб əввəл бир учуну, сонра да дикəр учуну бујнуз гишанын үзəринə гојмалы (кəнардан тəзјиг етмəдəн). Силиндр өз ағырлығы илə (10 г) бујнуз гишаја тəзјиг едəрəк ону јастыландырыр, һəмин саһəдə тонометрин рəнкинин бир һиссəси јујулур вə рəнксиз чеврə алыныр. Бујнуз гишанын нə дəрəчəдə јастылашмасы вə алынан рəнксиз чеврəнин диаметри көздахили тəзјигдəн асылыдыр. Тонометрдə алынан шəкил спиртлə исланмыш кағыза көчүрүлүр вə һəмин

да дад, гоху, сәсешитмә, һәм дә температур, ағры һиссијјаты һаггында да тәсәввүр јарадыр.

Беләликлә, демәк олар ки, көздә баш верән көрмә просеси билаваситә бејинин фәалијјәти илә сых әлагәдардыр. Көрмә функсијасы әсасән 5 елементдән ибарәтдир ки, бунларын да чәми бизи әһатә едән мүһитин әксини дәрк етмәкдә асас рол ојнајыр. Көрмә функсијасы филокенез чәһәтдән ән садә елементдән башлајараг кетдикчә мүрәккәбләшир. Белә ки, биринчи нөвбәдә ишыг дујғусу, сонра рәнк дујғусу, көрмә саһәси, даһа сонралар исә көрмә итилији вә бинокулјар көрмә әмәлә кәлиб инкишаф етмәјә башлајыр. Лакин практики олараг мүајинәни ашағыдакы системлә апармаг даһа мүнасибдир. Биринчи нөвбәдә мәркәзи көрмә, көрмә саһәси, ишыг дујғусу (гаранлыға вә ишыға адаптасија), сонра исә рәнк дујғусу вә бинокулјар көрмә мүајинә олунур.

1. Мәркәзи көрмә—бураја көрмә итилији *(acies Visus)* аиддир. Тор гишанын ән ајдын көрмә габилијјәтинә малик олан һиссәси мәркәзи чухурчуг (фовеа) наһијәсидир ки, бурада да әсасән колбачыглар јерләшмишдир. Көрмә итилији ән хырда әшјаларын нә гәдәр узаг мәсафәдән ајдын көрүнмәси вә ја ики ишыг мәнбәјинин нә гәдәр узаг мәсафәдән ајырд едилә билмәси илә мүәјјән едилир. Башга сөзлә, ики ишыг мәнбәјинин нә дәрәчәдә ајдын көрүнмәси, тор гишада онларын әкси арасындакы мәсафәдән вә һәмин әксләрин өлчүсүндән асылыдыр. Тор гишада алынан әксләрин өлчүсү исә һәмин ишыг мәнбәјиндән чыхан шүаларын тор гишаја һансы бучаг алтында дүшмәсиндән асылыдыр ки, бу да көрмә бучағы адланыр. Дондерс (1862) вә башгалары нормал көрмәк үчүн ән ити бучаг, бир дәгигәли бучаг мүәјјән етмишләр. Демәли, әкәр ики ишыг мәнбәјиндән чыхан шүалар көзә бир дәгигәли бучаг алтында дүшүрсә вә көз буну ики ишыг мәнбәји кими көрүрсә, белә көзүн көрмә итилији нормал олуб 1-ә (ваһидә) бәрабәрдир.

Бир дәгигәли бучаг тор гишада тәхминән 0,004 мм-ә ујғун кәлир ки, бу да колбачығын көндәлән өлчүсүнә бәрабәрдир. Демәк, ајдын көрмәк үчүн онларын тор гишадакы әксләри арасында азы бир сәрбәст гычыгланмајан ресептор олмалыдыр. Әкәр нөгтәләрин әксләри ики гоншу ресептора дүшәрсә, онлар бирләшир вә ајдын көрмә олмур.

Әввәлдә гејд едилдији кими, ән јүксәк көрмә итилијинә тор гишанын мәркәзи чухурчуг наһијәси маликдир (бурада 1,0-а бәрабәрдир). Лакин мәркәзи чухурчугдан периферијаја кетдикчә исә көрмә итилији зәифләјир. Мәркәзи чухурчугдан 10° периферијада (һәр тәрәфдән) көрмә итилији чәми 0,2-јә бәрабәрдир (шәкил 32).

Көрмә итилији хүсуси тәртиб олунмуш чәдвәллә өлчүлүр. Бу һәрфләрдән (бөјүкләр үчүн), һалгалардан (савадсызлар үчүн) вә мүхтәлиф шәкилләрдән (ушаглар үчүн) ибарәтдир (шәкил 33).

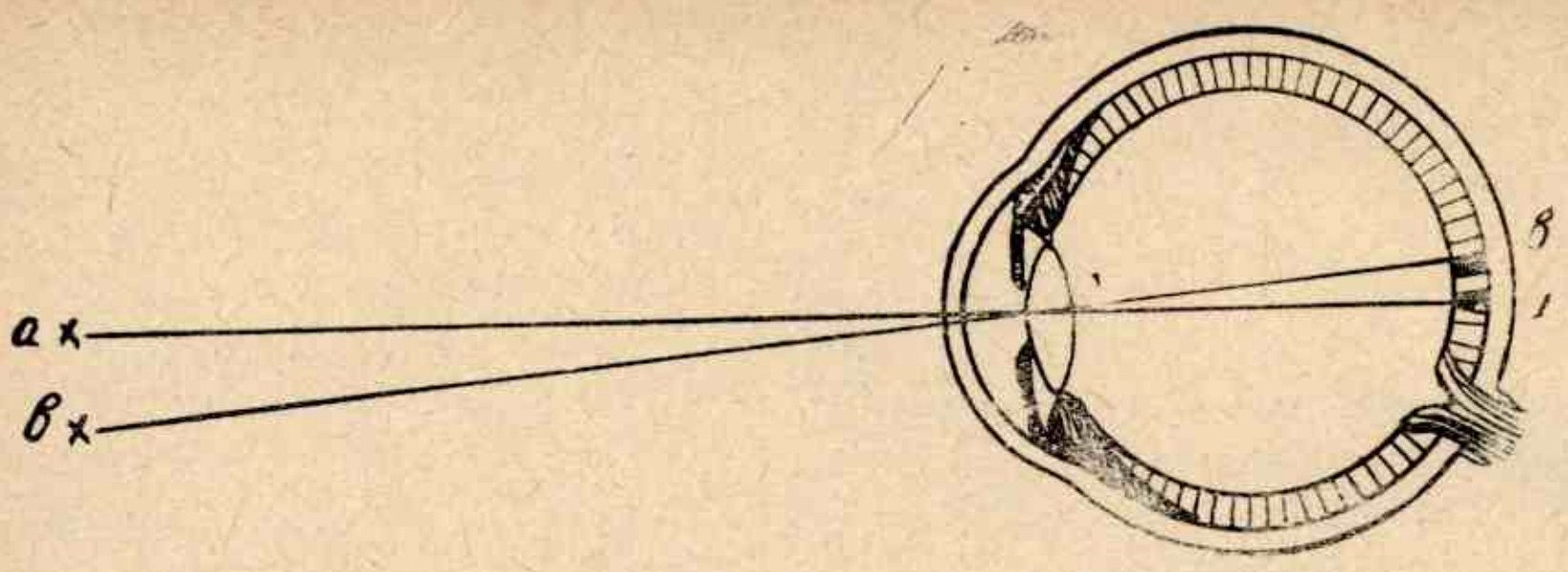

Шәкил 32. Минимал көрмә бучағы.

Көстәрилән ишарәләр чәдвәлдә 10 чәркәдә јерләшдирилир, һәр чәркә мүәјјән мәсафәдән (5 м) мүәјјән көрмә итилијинә ујғун кәлир (0,1-дән 1,0-а гәдәр).

Чәдвәлин 10-чу чәркәсиндә олан һәрфләр (ән хырда) көзә 5 м мәсафәдән 5° бучаг алтында дүшүр, көз һәмин мәсафәдән һәрфләри ајдын көрүрсә, демәк онун көрмәси 1,0-а бәрабәрдир. Јухары чәркәләрә галхдыгча һәрфләрин өлчүсү бөјүјүр; бунунла әлагәдар олараг көрмә бучағы да бөјүјүр, көрмә ити-

Шәкил 33. Көрмә итилијини тә'јин етмәк үчүн чәдвәл.



Шәкил 34. Ушагларда көрмә итилијини тә'јин етмәк үчүн чәдвәл.

лији исә она ујғун олараг азалыр. Мәсәлән, әкәр анчаг биринчи чәркә ајдын көрүнүрсә, көрмә итилији 0,1, икинчи чәркә ајдын көрүнүрсә, 0,2 вә с. бәрабәрдир.

Чәдвәлин сағ тәрәфиндә 5 м масафәдән һәр чәркәјә ујғун көрмә итилији гејд олунмушдур (0,1—0,2—0,3—0,4....1,0). Чәдвәлин сол тәрәфиндә исә көстәрилән рәгәмләр (50 м-дән 5 м-ә гәдәр) һәмин чәркәдә јерләшән һәрфләри нормал көзүн ајдын көрә биләчәји мәсафәни көстәрир.

Беләликлә, көрмә итилијини *(Visus)* хүсуси формулла да һесабламаг олар: $Vis = \frac{d}{D}$ (Д—көрмә итилији 1,0 бәрабәр олан көзүн, һәмин чәркәдән һәрфләри ајдын охудуғу мәсафә (чәдвәлин сол тәрәфиндәки рәгәм), d—һәмин чәркәдәки һәрфләри ајдын охуја билдији мәсафә). Мәсәлән, әкәр көз 10-чу чәркәдә олан һәрфләри 5 м мәсафәдән ајдын көрүрсә, демәли:

$D = 5м;\ d = 5м;\ Vis = \frac{d}{D} = \frac{5}{5} = 1;\ Vis = 1{,}0$

вә ја көз 5 м мәсафәдән биринчи чәркәни көрүр, бурада,

$D = 50м;\ d = 5м.\ Vis = \frac{d}{D} = \frac{5}{50} = 0{,}1;\ Vis = 0{,}1$

олачагдыр.

Көрмә итилијини тә'јин етмәк үчүн хәстә чәдвәлдән 5 м мәсафәдә, архасы ишыға доғру отурдулур. Чәдвәл һәр тәрәфдән бәрабәр сурәтдә ишыгландырылыр. Һәр көзүн көрмә итилији ајры-ајрылыгда өлчүлүр. Бунун үчүн әввәл бир көз ек-

ранла (вә ја хәстә овчу илә) ертүлүр. Хәстәјә һәмин чәркәдә јерләшән һәрфләр ајдын көрүнәнә гәдәр охудулур. Демәли, көзүн көрмә итилији һәмин чәркәјә ујғундур. Әкәр көз ән бөјүк һәрфләри белә охуја билмирсә, онда чәдвәли хәстәјә јахынлашдырмаг лазымдыр. Лакин бу мәгсәдлә чох вахт Полјакын оптотипләриндән истифадә олунур вә ја гара фон үзәриндә бармаг көстәрилир. Бармаглары саја билдији мәсафәјә көрә, көрмә итилији һесабланыр. Бармаглары 0,5 м мәсафәдән саја билән көзүн көрмә итилији 0,01-ә бәрабәрдир. Әкәр бу мәсафә 3 м оларса Vis=0,06; 4 м оларса Vis=0,08 вә с.-дир. Бә'зән көз анчаг әл һәрәкәтләрини вә ја ишыг дујғусуну сечир. Белә көзүн көрмә итилији ән зәиф көрмә итилији олуб $\frac{1}{\infty}$ илә гејд едилир. Әкәр ишығы белә һисс етмирсә, онда көрмә 0 (сыфра) бәрабәрдир.

Анчаг ишыг дујғусуна малик олан көзләрдә ишығын проjексијасынын дүзкүн олуб-олмамасыны мүәјјән етмәк үчүн, гаранлыг отагда офталмоскоп васитәсилә хәстәнин көзүнә мүхтәлиф истигамәтдә ишыг салыныр. Ишығын һарадан дүшмәсини хәстә дүзкүн тә'јин едирсә, демәли проjексија дүздүр. дүзкүн тә'јин етмирсә проjексија дүз дејилдир. Бу мүајинәнин бә'зи һалларда (јетишмиш катарактада) чох бөјүк әһәмијјәти вардыр.

Гејд етмәк лазымдыр ки, ушаг доғуланда онун көрмә-синир апараты там инкишаф етмәдији үчүн илк һәфтәләр, һәтта биринчи ајлар көрмә итилији чох зәиф олур. Ушаг бөјүдүкчә көрмә итилији тәдричән артыр, анчаг 5 јашында нормал көрмә итилијинә кәлиб чатыр. Көрмә итилијини мүајинә етмәк үчүн тәклиф олунмуш хүсуси чәдвәллердән истифадә едилир.

2. **Көрмә саһәси** —көзү һәрәкәт етдирмәдән ејни вахтда көрә билдији саһәјә дејилир. Чанлы организмин һәјатында көрмә саһәсинин чох бөјүк әһәмијјәти вардыр. Анчаг нормал көрмә саһәсиндә инсан һәјатда сәрбәст һәрәкәт едә билир вә ону әһатә едән мүһитә ујғунлашыр. Көрмә саһәси һәддиндән артыг дарaлмышса, һәтта көрмә итилијинин кифајәт гәдәр олмасына бахмајараг, мүһитә ујғунлаша билмир(өзүнү кор кими апарыр) вә иш габилијјәтини итирир.

Тор гиша, көрмә синири вә көрмә јолларынын бә'зи хәстәликләриндә көрмә саһәси даһа тез позулур. Одур ки, көрмә саһәсинин мүајинәси олдугча вачибдир. Көрмә саһәси ағ об'ектә көрә мүәјјән сәрһәдә (тыша доғру 90°, ичә вә јухарыја 55°-јә гәдәр, ашағыја исә 70°-јә гәдәр) маликдир.

Көрмә саһәсинин дәјишиклији, онун сәрһәдинин кичилмәси (даралмасы) вә ја да онун мүәјјән саһәсиндә позулмасы (скотома) шәклиндә ола биләр.

Көрмә саһәсини ашағыдакы үсулларла мүајинә етмәк олар.

Н ә з а р ә т ү с у л у —һәким хәстәнин көрмә саһәсини, өз көрмә саһәси нәзарәти алтында апарыр. Мүајинәдән өтрү хәс-

тə ишыглы отагда архасы пəнчəрəјə доғру отурур вə бир көзүнү əллə өртүр. Һəким хəстəдəн 1 м мəсафəдə аралы, үзбəүз отуруб јенə бир көзүнү өртүр. Белə ки, хəстəнин ачыг көзү илə һəкимин ачыг көзү бир-биринин өнүндə дурур. Һəким бармағыны хəстəнин көзү илə өз көзү арасындакы мəсафə арасында, мүхтəлиф истигамəтлəрдə һəрəкəт етдирир. Һəкимин көрмə саһəси нормалдырса вə хəстə илə һəким бармағы ејни вахтда көрмүрсə, демəк онун да көрмə саһəси нормалдыр. Əкəр хəстə бармағы һəкимдəн тез көрмүрсə, демəли онун көрмə саһəси даралмышдыр.

Көрмə саһəсини даһа дəгиг јохламаг үчүн хүсуси апарат— периметрдəн истифадə олунур (шəкил 35).

Апаратла мүајинə үсулу исə периметрија адланыр. Хəстə архасы ишыға отуруб чəнəсини периметрин хүсуси јеринə бəркидир, бир көзүнү бағлајыр, ачыг көзү илə исə јарымдаирəнин мəркəзиндə јерлəшəн ағ лəкəни фиксə едир. Һəким хəстəнин өнүндə дуруб дикəр ағ објекти (0,5—1 см диаметрли) јарымдаирə бојунча периферијадан мəркəзə доғру тəдричəн һəрəкəт етдирир. Хəстə көзүнү һəрəкəт етдирмəдəн икинчи ағ објекти һансы наһијəдə көрмəјə башлајырса, бу көрмə саһəсинин һəмин истигамəтдə сəрһəдини көстəрир. Јарымдаирəни мүхтəлиф истигамəтлəрдə һəрəкəт етдириб көрмə саһəсинин бүтүн сəрһəд-

Шəкил 35. *а*) Фостер периметри илə көрмə саһəсинин мүајинəси,



б) проjексиjалы периметрлə көрмə саһəсинин мүајинəси. *в*) сферо-периметр.

5*

ләрини мүәјјәнләшдирмәк лазымдыр. Һәр көзүн көрмә саһәси ајрылыгда өлчүлүр.

Һазырда проједксијалы периметрдән дә истифадә олунур. Бурада јарымдаирә үзәриндә ишыглы објектин проједксијасы һәрәкәт етдирилир вә һәм дә көрмә саһәсинин сәрһәдләри автоматик олараг гејд олунур (шәкил 36).

Рәнкләрә көрә дә көрмә саһәсини тә'јин етмәк мүмкүндүр. Белә ки, бә'зи хәстәликләрдә көрмә саһәси анчаг рәнкләрә көрә позулур. Бунун үчүн икинчи објект рәнкли олмалыдыр. Нормал көзүн мүхтәлиф рәнкләрә көрә көрмә саһәси ағ рәнкә нисбәтән бир гәдәр дар олур, бу да тор гиша периферијасында колбачыгларын сејрәк вә рәнкләрин зәиф һисс олунмасы илә изаһ едилир. Көрмә саһәсиндәки нөгсанлары (скотоманы) ашкар етмәк үчүн мүајинә һәр 15° меридиан бојунча апарылыр, бу заман мүәјјән дәрәчәдә објект итир вә сонра јенидән көрүнмәјә башлајыр. Објектин итдији саһә скотоманын өлчүсүнү көстәрир. Белә скотомалардан бири нормал көздә мүшаһидә олунан кор ләкә вә ја мариот ләкәсидир ки, бу да тор гишанын көрмә синири мәмәчији саһәсинә ујғун кәлир. Көрмә синири мәмәчији саһәсиндә нејроресепторлар (нә колбачыг вә нә дә чубугчуглар) олмадығы үчүн бу саһә көрмә габилијјәтинә малик олмајыб кор ләкә адланыр. Кор ләкә фиксасија нөгтәсиндән үфүги истигамәтдә 15° тыша доғру јерләшмишдир. Мәркәзи вә мәркәзә јахын скотоманы ашкар етмәк үчүн компиметрдән дә истифадә олунур. Өлчүсү 2×2 м бөјүклүкдә олан гара мүстәви лөвһәјә компиметр дејилир. Хәстә һәмин лөвһәнин өнүндә 1—2 м мәсафәдә отурур, лөвһәнин мәркәзиндә ағ нишан гојулур, хәстә бир көзү илә һәмин нишаны фиксә едир. Һәким исә лөвһәдән кәнара дуруб гара чубуға бәркидилмиш 2—3 мм диаметрдә олан ағ објекти, лөвһәнин бүтүн меридианлары бојунча һәрәкәт етдирир, објектин итдији саһәни мүәјјәнләшдирир. Мүајинәни үфүги меридианда тыша доғру апардыгда кор ләкәни тә'јин етмәк мүмкүндүр.

Скотома мүсбәт вә мәнфи ола биләр. Хәстәләр, мүсбәт скотоманы, адәтән, көрмә саһәсинин мүәјјән һиссәсиндә гара ләкә шәклиндә көрүрләр ки, бу да бахылан әшјанын бир һиссәсини өртүр. Белә скотомалар әсасән тор гиша вә көрмә синири хәстәликләриндә тәсадүф олунур. Мәнфи скотоманы хәстәләр өзләри һисс етмирләр. Бу анчаг көрмә саһәсини јохладыгда ашкар едилир. Бу нөв скотомалар әсасән көрмә јолларынын хәстәликләриндә әмәлә кәлир. Бундан әлавә, скотомалар мүтләг вә нисби ола биләр. Әкәр скотома саһәси тамамилә дәрк олунмурса, о гара ләкә шәклиндә көрүнүр, бу мүтләг скотома адланыр. Нисби скотомада исә һәмин саһә бир гәдәр зәиф, тутгун көрүнүр.

Скотомалар тутдуғу саһәјә көрә мәркәзи вә периферик ола биләр. Мәркәзи скотомада көрмә итилији олдугча зәифләјир. Бу нөв скотомаларын әсас сәбәбләриндән тор гишанын мәркә-

зи һиссәсинин (сары ләкә наһијәсинин) хәстәликләри, хориондитләр, һәмин наһијәјә гансызмалар, көрмә синиринин папилло-макулјар лифләринин хәстәлијидир. Мәркәзи скотома чох вахт јајылмыш склерозун илк вә әсас симптому кими мејдана чыхыр.

Көрмә саһәсинин һәр тәрәфдән бәрабәр сурәтдә даралмасы консентрик даралма адланыр. Әкәр консентрик даралма чох бөјүк оларса, көрмә саһәси анчаг фиксасија нөгтәси әтрафында галыр, бу заман мүһитә ујғунлашма да позулур. Көрмә саһәсинин бу нөв даралмасы борувары даралма адланыр. Көрмә саһәсинин консентрик даралмасы тор гишанын пигментли дистрофијасы, көрмә синиринин атрофијасы, глаукома вә дикәр хәстәликләр дә мүшаһидә едилир.

Ишыг дујғусу филокенез чәһәтчә көрмә органынын ән еркән функсијасыдыр, демәк олар ки, бүтүн чанлылара мәнсубдур. Һејванын о чүмләдән, инсанын да көрмә органында күндүзләр көрмәк үчүн колбачыглар, кечәләр исә чубугчуглар мөвчуддур. Буна көрә дә белә көзләр икифунксијалы һесаб едилир. Күндүз көрмәк, көрмә итилији вә рәнк дујғусу колбачыгларын функсијасы олуб мәркәзи көрмәјә аиддир, ишыг дујғусу исә чубугчугларын функсијасы олуб периферик көрмәјә аиддир. Ишыг дујғусу экс фотокимјәви реаксија илә (радопсин ишыгда парчаланыр, гаранлыгда исә бәрпа олур) әлагәдардыр. Ишыг дујғусу, ән зәиф ишыг шүасыны гәбул етмәк габилијјәти илә мүәјјән едилир. Гаранлыгда ән зәиф ишығы белә гәбул етмәк габилијјәти анчаг чубугчуглара мәнсубдур.

Беләликлә, көз һәм ишыға вә һәм дә гаранлыға ујғунлашма габилијјәтинә маликдир ки, бу да адаптасија адланыр.

Ишыға адаптасија колбачыглар апаратына аид олуб, даһа тез әмәлә кәлир. Ән јүксәк ишыгланмаја белә, көз гапагларыны јуммагла реаксија верир. Ишыға гаршы адаптасија әсасән биринчи санијәләрдә баш верир, кет-кедә ујғунлашма сүр'әти зәифләјир, биринчи дәгигәнин ахырында исә о максимума чатыр, гаранлыға адаптасија исә тәдричән кедир. Белә ки, ишығы гәбулетмә һисси биринчи 20—30 дәгигәдә сүр'әтлә кедир, сонра бир гәдәр зәифләјир, 50—60 дәгигә әрзиндә исә адаптасија максимум сәвијјәјә чатыр. Тор гиша сәтһиндә чубугчуглар вә колбачыглар гејри-мүнтәзәм һалда јерләшдији кими, ишыг дујғусу да тор гишанын һәр јериндә ејни сәвијјәдә дејилдир. Чубугчуглар әсасән периферијада јерләшдији үчүн һәмин наһијәләрдә ишыг дујғусу даһа јүксәкдир.

Гаранлыға адаптасијанын мүајинәсиндә әсас ики һалы нәзәрдә тутмаг лазымдыр: 1) ишығы һиссетмә һүдуду вә 2) ишығы һиссетмәнин башланан вахты. Гаранлыға адаптасијанын мүајинәси үчүн ишләнән чиһаза адаптометр дејилир. Мүајинә просеси исә адаптометрија адланыр.

Чох ишләнән адаптометрләрдән С. В. Кравков вә проф.

Н. Л. Вишневскинин Ј. М. Белостотскинин адаптометрини көстәрмәк олар.

Кравков—Вишневски адаптометри күтләви мүајинәдә ишләдилир вә мүајинә 3—5 дәгигә давам едир. Мүајинә мә'лум олан Прукинје феномени әсасында апарылыр. Бу феноменә көрә гаранлыгда максимал парлаглыг спектринин гырмызы һиссәсиндән бәнөвшәји тәрәфә доғру јајылыр. Тор гишанын колбачыглар апараты гаранлыгда функсијадан галыр, чубугчугларын фәалијјәти исә күчләнир. Бунлар да спектрин бәнөвшәјијашыл тәрәфинә даһа һәссасдыр.

Гаранлыға адаптасија зәифләдикдә мүајинәни даһа дәгиг апарат олан Ј. М. Белостотски тәрәфиндән тәклиф олунмуш АДМ адаптометри илә апармаг лазымдыр.

Адаптометр АДМ—адаптасијасы мүајинәедичи һиссәдән (1), адаптасија үчүн хүсуси шардан (2) вә тәнзимләјичи (3) һиссәдән ибарәтдир (шәкил 37). Гејд етмәк лазымдыр ки, га-



Шәкил 37. Белостотски адаптометри.

ранлыға адаптасија мүајинәдән әввәлки ишыгланманын дәрәчәсиндән дә асылыдыр. Она көрә дә гаранлыға адаптасијаны мүајинәдән әввәл, көз 10 дәгигә мүддәтиндә һәр тәрәфә бәрабәр сурәтдә ишыгланмыш шара бахмагла, ишыға адаптасија етмәлидир. Сонра шардакы ишығы кечириб һәр 5 дәгигәдән бир (50—60 дәгигә мүддәтиндә) хәстә ону һисс едәнә гәдәр (шардакы нәзарәт објекти ишыгландырылыр) мүајинә апарылыр. Алынан рәгәмләр әсасында әјрилик гурулур (шәкил 38).

Гаранлыға адаптасијанын позулмасы һ е м е р а л о п и ј а ((јунан сөзү олуб *hemera*—күндүз, *aloos*—кор демәкдир) адла-

ныр. Буна тојуг корлуғу, шәб кор да демәк олар. Һемералопија симптоматик вә функсионал ола биләр. Симптоматик һемералопија тор гиша фоторесепторларындакы дәјишикликләрлә әлагәдар олуб, тор гиша, дамарлы гиша вә көрмә синиринин органик хәстәликләринин симптому кими баш верир. Функсионал һемералопија исә А витамини чатышмазлығы (А һиповитаминозу) илә әлагәдар олараг баш верир. Бә'зән көз дибиндә һеч бир дәјишиклик олмадан, анаданкәлмә һемералопијаја тәсадүф олунур. Бу аиләви характер дашыјыб, сәбәби исә мә'лум дејилдир.

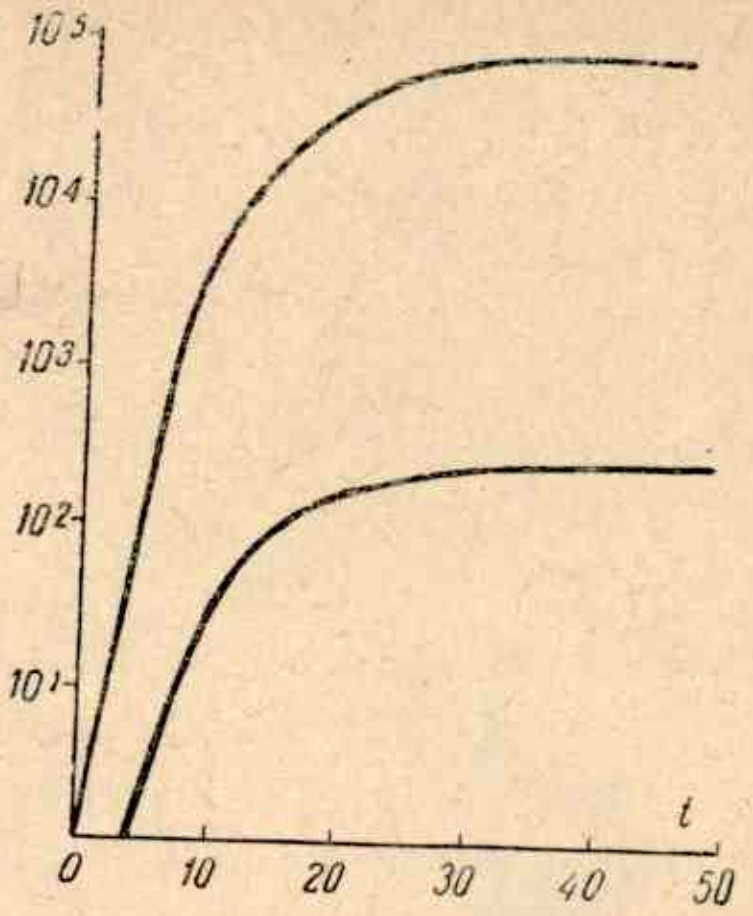

Шәкил 38. Гаранлыға адаптасија әјриси.

РӘНК ДУЈҒУСУ ВӘ ОНУН МУАЈИНӘ ҮСУЛЛАРЫ

Инсан көзү електромагнит далғаларындан анчаг мүәјјән өлчүдә олан далғалары (360—760 ммк вә ја да 400—800 ммк) гәбул етмәк габилијјәтинә маликдир. Мүхтәлиф өлчүлү далғалар мүхтәлиф рәнкләр кими дәрк олунур. Електромагнит далғаларынын бу гәбул олунан һиссәси гырмызыдан тәдричән бәнөвшәјијә гәдәр дәјишән спектр рәнкләрини (гырмызы, нарынчы, сары, јашыл, мави, көј, бәнөвшәји) тәшкил едир, лакин көз бунларын үч әсас һиссәсини (гырмызы, јашыл вә бәнөвшәји) гәбул едир ки, бунларын да гарышығындан дикәр рәнкләр алыныр.

Көзүн үч рәнк әсасында бүтүн рәнкләри дәрк етмәси илк дәфә И. Нјутон вә М. В. Ломоносов тәрәфиндән мүәјјән едилмишдир. Томас Јунг, Һелмһолтс вә ондан сонракы нәзәријјәләрә көрә тор гишада рәнкләри дәрк етмәк үчүн үч: гырмызы, јашыл вә бәнөвшәји рәнкләри гәбул едән елементләр вә ја компонентләр мөвчуддур. Бунлар спесифик олмајыб, көзә дүшән дикәр рәнкләрин тә'сириндән аз да олса гычыгланыр. Мәсәлән, гырмызы шүалар ән чох гырмызы компоненти вә нисбәтән аз дәрәчәдә јашыл вә бәнөвшәји компоненти гычыгландырыр вә с. (шәкил 39, 40). Беләликлә, компонентин бири позулдугда о дикәр компонентләрин дә гычыгланма дәрәчәсинә тә'сир едир. Рәнкләрә мәхсус компонентләр колбачыгларда јерләшдији үчүн, тор гишанын анчаг мәркәзи һиссәси рәнк сечмәк габилијјәтинә маликдир. Һәр үч рәнки нормал гәбул етмә вә компонентләрин нормал дәрәчәдә гычыгланмасы—

трихромазија, компонентләрин биринин гычыгланма дәрәчәси позулубса—дихромазија, ики компонентин гычыгланмасы позулубса—монохромазија, үч компонент гычыгланмасы позулубса—ахромазија адланыр. Ики ахырынчы һалларда көз рәнки сечә билмир, һәр шеј гаранлыгда олдуғу кими, гара илә ағ арасында сечилир.

Рәнк дујғусуну мүајинә етмәк үчүн Ј. Б. Рабкин тәрәфиндән тәртиб олунмуш полихроматик чәдвәлдән истифадә едилир. Һәр чәдвәлдә екс олунан шәкил вә ја рәгәм мүхтәлиф рәнкли кичик даирәчикләрдән тәртиб олунуб. Бу шәкил башга рәнкли, јенә дә мүхтәлиф өлчүлү даирәчикләрдән тәртиб олунмуш фон үзәриндә чох ајдын сечилир.

Рәнк дујғусуну даһа дәгиг мүајинә етмәк үчүн анамалоскопдән да истифадә едилир.

Мүхтәлиф рәнкләри һисс етмәк, тәбиәтин көзәлликләрини дәрк етмәк демәкдир. Мүхтәлиф рәнкләр инсанын әһвали-руһијјәсинә мүхтәлиф дәрәчәдә тә'сир көстәрир. Һәлә Көте јазмышдыр ки, сары, нарынчы рәнкләр инсаны шадландырыр, онун шухланмасына сәбәб олур. Бәнөвшәји, сүрмәји рәнкләр исә гәмкинлик әламәти кими һисс олунур.

Рәнк дујғусунун естетик зөвг јаратмагдан әлавә күндәлик һәјатымызда, истеһсалатда, нәглијјатын бүтүн нөвләриндә чох бөјүк әһәмијјәти вардыр.

Ушагларда ән әввәл парлаг рәнкләрә гаршы (гырмызы, сары вә јашыл) илк реаксија анчаг 5—6 ајларындан башлајыр. Гејд етмәк лазымдыр ки, әкәр ушағын јашадығы мүһит зәиф ишыгланарса, рәнкләри дәркетмә габилијјәти дә зәиф инкишаф едир. Бундан башга, рәнкләри дәркетмә габилијјәти шәрти рефлексләрлә дә әлагәдардыр. Ушағын нормал инкишафы үчүн ишыглы отагда јерләшдирилмәли, ушагдан мүәјјән мәсафәдә (50 см-дән узаг) парлаг рәнкли ојунчаглар асылмалы. Ону да билмәк лазымдыр ки, ушағын көзү спектрин бәнөвшәји һиссәсинә нисбәтән, сары-јашыл һиссәсинә даһа чох һәссасдыр.

БИНОКУЛЈАР КӨРМӘ ВӘ ОНУН МҮАЈИНӘСИ

Көзүн әввәлләрдә гејд едилән функсијалары һәр бир көзә мәхсус ајры-ајрылыгда өјрәнилир. Лакин, мә'лум олдуғу кими, һәр ики көз һеч дә сәрбәст, ајры-ајрылыгда дејил, бирликдә фәалијјәт көстәрир. Ики көзүн фәалијјәти илә бахылан әшјанын ваһид һалда көрүнмәсинә **ваһид бинокулјар көрмә** дејилир. Бинокулјар көрмә нәтичәсиндә көрмә саһәси үфүги истигамәтдә бир гәдәр (180°-јә гәдәр) кенишләнир, ики көздә алынан көрмә образлары даһа ајдын олур, көрмә итилији артыр вә ејни заманда шәхс фәзада әшјанын бир-биринә мүнаси-

бәтини, онларын узаг-јахынлығыны тә'јин етмәк имканы јараныр. Ваһид бинокулјар көрмә үчүн һәр ики көзүн тор гишасында бахылан әшјанын ајдын шәклинин алынмасы вә бу шәкилләрин тор гишанын ејни адлы нөгтәләринә дүшмәси вачибдир. Бунунла јанашы, һәр ики көзүн көрмә хәттинин узаға бахдыгда паралел вәзијјәтдә, јахына бахдыгда исә дүзкүн конверкенсија вәзијјәтиндә олмасы вачибдир, јә'ни көрмә хәтләри фиксәолунан нөгтәдә бирләшмәлидир. Көрмә хәтләринин паралеллијини вә һәм дә дүзкүн конверкенсијаны сахламаг үчүн, көзү һәрәкәт етдирән әзәләләрин нормал функсијасы үчүн вачибдир. Анчаг белә нормал физиоложи функсија сајәсиндә бахылан әшјанын экси һәр ики тор гишанын корреспондент (ејни адлы) нөгтәләринә дүшәчәк, алынан гычыг бејин-энсә наһијәсинин мүвафиг саһәләринә нәгл едиләчәк вә ики көздән алынан гычыг саһәси ваһид һалда дәрк олуначагдыр.

Тор гишанын корреспондент нөгтәләриндән ән әсасы мәркәзи чухурчуг наһијәсидир. Әкәр тор гишанын мәркәзи чухурчуг саһәси вә шагули меридианлары бир-биринә мүвафиг кәлмәк шәртилә, бир көзүн тор гишасыны дикәр көзүн тор гишасы үзәринә гојсаг, бу заман ујғун нөгтәләр ејни адлы— корреспондент нөгтәләр, ујғун олмајан нөгтәләр исә диспарат нөгтәләр адланыр.

Мүәјјән едилмишдир ки, тор гишанын корреспондент нөгтәләринә, Гороптер даирәви хәтти (фәзада фиксәолунан нөгтәдән вә һәм дә һәр ики көзүн дүјүн нөгтәләриндән кечән хәјали даирәви хәтт) үзәриндә јерләшән нөгтәләрин эксләри дүшүр (шәкил 41).

Корреспондент нөгтәләр һәр ики тор гишада ејни меридиан үзрә, мәркәзи чухурчугдан мүәјјән мәсафәдә јерләшмишдир.

Беләликлә, фәзада фиксә олунан нөгтәдән сағ тәрәфдә јерләшән нөгтәләрин эксләри, һәр ики тор гишанын сол тәрәфинә, фиксәолунан нөгтәдән солда јерләшән нөгтәләрин эксләри исә һәр ики тор гишанын сағ тәрәфиндә алыныр вә бу вәзијјәтдә дә бејин-энсә наһијәсинә нәгл едилир.

Бејин габыг мәркәзиндә ики гычыг саһәси ваһид һалда бирләшир ки, бу да фузија адланыр вә бунун сајәсиндә ваһид бинокулјар көрмә әмәлә кәлир.

Бинокулјар көрмәни мүајинә етмәк үчүн бир нечә апаратдан истифадә олунур:

1. Хәстә, көзүн өнүндә 10—15 см узунлугда бору тутуб узаға бахыр. Борунун гуртарачағында, дикәр көзүнүн өнүндә әлини тутур. Нормал бинокулјар көрмәдә хәстәјә елә кәлир ки, борунун дәлији овчундан кечир. Ејни вахтлы көрмәдә овучу вә дәлији ајры-ајрылыгда көрүр. Монокулјар көрмәдә исә хәстә ја овчуну вә ја да борунун дәлијини көрүр.

2. Һәким вә хәстә әлиндә шагули истигамәтдә мил тутур. Хәстә әлиндәки мили һәкимин әлиндәки милин учуна

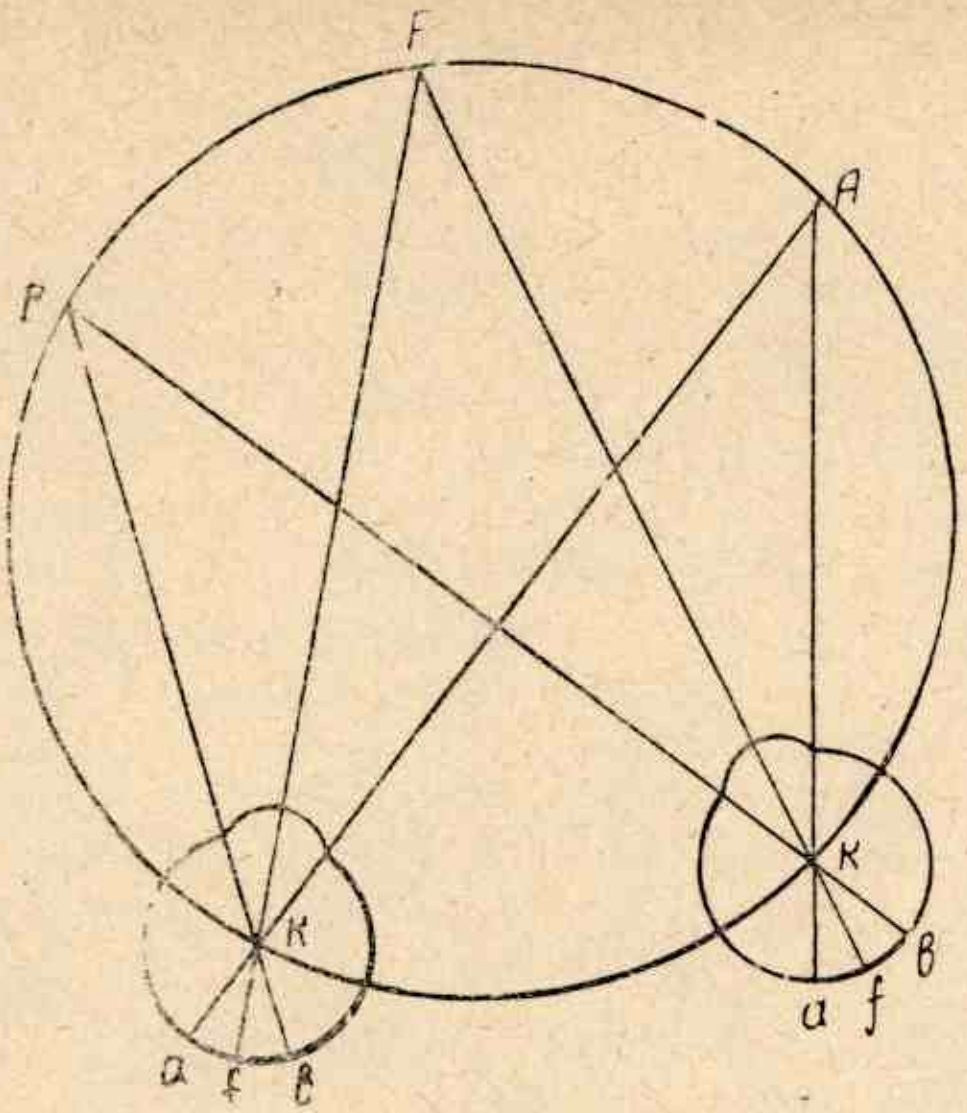

Шәкил 41. Тор гишанын корреспондент (f) вә диспарат (c, $в$) нөгтәләри.

елә јахынлашдырмалыдыр ки, онлар бир хәтт тәшкил етсин. Бинокулјар көрмәдә бу асан, бир көзү бағладыгда исә чох чәтин вә ја да мүмкүн олмур.

3. Көрмә саһәсини ајыран апарат—сағ вә сол көз өнүндә јерләшән шәкилләр, узаға бахдыгда бирләшмәлидир (шәкилләр бир-бирини тамамлајыр). Бинокулјар көрмәдә ики көзлә һәмин шәкилләр бирләшир, ваһид һалда көрүнүр, ејни вахтда көрмәдә исә һәмин шәкилләр ајры-ајры көрүнүр. Монокулјар

Шәкил 42. Бинокулјар көрмәнин мүајинәси (овучда дәлик тәчрүбәси).

көрмәдә исә шәхс анчаг шәклин бирини (фиксәедән көзә аид олан шәкли) көрүр (шәкил 42).

IV фәсил

КӨЗҮН ОПТИК СИСТЕМИ

Көрмә актынын ичрасы үчүн әшјадан чыхан шүалар шәффаф мүһитләрдән кечәрәк топланыб тор гишада әшјанын әксинин алынмасы вачибдир. Беләликлә, көзү физиоложи чәһәтдән ики һиссәјә бөлмәк олар: 1) шүаны сындырыб кечиричи һиссә; 2) шүаны гәбуледичи һиссә.

Шүакечиричи һиссәјә көзүн шәффаф мүһитләри: бујнуз гиша, өн вә арха камера мајеси, бүллур вә шүшәвары чисимләр, шүагәбуледичи һиссәјә исә тор гиша аиддир ки, бурада да әшјанын әкси алыныр.

Бахылан әшјадан чыхан шүалар көздә әсасән 4 шүасындырычы сәтһдә (бујнуз гишанын өн-арха сәтһи, бүллурун өнарха сәтһи) сындырылараг архаја доғру әкс олунур вә фокус нөгтәсиндә топланыб, тор гишада әшјанын тәрсинә чеврилмиш, кичилдилмиш һәгиги әкси алыныр. Бу чәһәтдән көзүн оптик системини фотоапарата бәнзәтмәк олар. Белә ки, склера вә ону ич тәрәфдән әһатә едән дамарлы гиша фотоапаратын гаранлыг камерасына, шүасындырычы мүһитләр (бујнуз гиша, бүллур) фотоапаратын објектинә, торлу гиша исә онун шүагәбуледичи негативинә ујғун кәлир. Гүзеһли гиша да диафрагма ролуну ојнајыр. Онун ортасында олан бәбәк ики әзәлә сајәсиндә һәрәкәтә кәләрәк көзә дүшән шүалары тәнзим едир.

Ајдын көрмәк үчүн үч әсас шәрт вачибдир: 1) көзүн шүасындырычы мүһитинин там шәффафлығы; 2) көзүн көрмә синири апараты—јә'ни тор гиша, көрмә синири, көрмә јоллары вә мәркәз сағлам олуб, функсијаны нормал ичра етмәлидир; 3) бахылан әшјанын әкси мүәјјән өлчүдә олуб, тор гишанын мәркәзи чухурчуг наһијәсиндә алынмалыдыр.

Сонунчу шәрт көзүн гурулушунун мүрәккәб оптик системи сајәсиндә ичра едилир. Бу мүрәккәб оптик систем топлајычы линзалардан ибарәт олуб, шүаны гәбул едиб сындырыр вә көзүн дахилиндә фокус нөгтәсиндә топлајыр. Әкәр оптик системин фокус нөгтәси тор гишаја ујғун кәлирсә, әшјанын әкси тор гишада алыныр вә ајдын көрмә тә'мин едилир.

Мүрәккәб оптик системи даһа ајдын характеризә етмәк үчүн (шүаларын истигамәтини вә онун фокус мәсафәсини дүзкүн тә'јин етмәк үчүн) шүасындырычы мүһитин бир нечә өлчүләрини мүәјјәнләшдирмәк лазымдыр. Шүасындырычы

сәтһин габарыглыг радиусуну, шуасындырма индексини, шәффаф чисмин оптик системдә тутдуғу јери вә онларын бир-биринә мүнасибәтини (араларында олан мәсафәни) тә'јин етмәк лазымдыр. Бу өлчүләрә әсасән оптик системдә шуа кечән нөгтәләрин (координал нөгтәләрин) јери мүәјјәнләшдирилмәлидир. Мүрәккәб оптик системдә 6 координал нөгтәләр: ики әсас, ики дүјүн вә ики фокус нөгтәләри гејд олунур. Анчаг бу нөгтәләрин јерини билмәклә мүрәккәб оптик системдә шуанын истигамәтини, хәјалын алындығы јери вә онун характерини (дүзкүн вә ја мәкус олмасыны) мүәјјән етмәк мүмкүндүр. Чанлы көзүн оптик системи мүхтәлиф көстәричиләри олан шәффаф чисимчикләрдән тәшкил едилдијинә көрә, һәмин координал нөгтәләри олдуғу кими тәтбиг етмәк мүмкүн дејил. Бундан әлавә, гејд етмәк лазымдыр ки, бу өлчүләр фәрди характерлидир. Листинг (1845) көзүн оптик системини мүәјјән етмәк үчүн мүајинә заманы алынан орта рәгәмләрдән истифадә етмәји тәклиф етмиш вә белә орта рәгәмләрә әсасән алынан көзә исә **схематик көз** ады вермишдир. Бундан сонра исә бир сыра алимләр схематик көзләр тәклиф етмишләр. Алимләр кет-кедә практики вә клиники мәгсәдлә схематик көзүн оптик системини садәләшдирмиш вә алынан көзә **садәләшмиш көз** ады вермишләр.

Өз өлчүләри илә инсан көзүнә ән мүвафиг көз, 1920-чи илдә рус алими В. К. Вербитски тәрәфиндән тәклиф олунмуш көздүр. Бу көзүн оптик системиндә шуасындырычы сәтһин габарыглыг радиусу 6,8 мм, шуасындырма габилијјәти 58,82Д, шуасындырма индекси өндә 1, архада 1,4 бәрабәр көтүрүлүр. Садәләшмиш көздә ики фокус нөгтәси (өн вә арха), бир әсас вә бир дүјүн нөгтәләри көтүрүлүр. Беләликлә, ајдын олур ки, көз мүрәккәб оптик системә маликдир. Бахылан әшјанын ајдын көрүнмәси үчүн фокус нөгтәсинин тор гишаја мүвафиг кәлмәси вачибдир. Әкс һалда әшјанын екси ајдын олмајачаг вә ајдын көрмә позулачагдыр.

ДИОПТРИЈАНЫН ҺЕСАБЛАНМАСЫ

Линзанын шуасындырма габилијјәти линза илә фокус нөгтәси арасындакы мәсафә илә мүәјјән едилир. Мануаје илк дәфә шуасындырма габилијјәтини фокус мәсафәсинин әксинә олан өлчү илә гејд етмәји тәклиф етмиш вә бу өлчүјә диоптрија ады вермишдир. Ваһид диоптрија үчүн фокус нөгтәси 1 м мәсафәдә олан линзанын шуасындырма габилијјәтини гәбул етмишдир. Мә'лум олдуғу кими, фокус мәсафәси линзанын мәркәзиндән һесабланыр. Гулшрандын тәклифи илә фокус мәсафәси линзадан сағ тәрәфә оларса мүсбәт (+), сол тәрәфә оларса мәнфи (−) һесаб едилир. Беләликлә, фокус мәсафәси 1 м олан линзанын шуасындырма габилијјәти 1,0 Д-ја бәрабәрдир. Шуасындырма габилијјәти илә фокус мәсафәси тәрс

мүтәнасибдир. Јә'ни $Д=\frac{1м}{f}$ диоптрија f фокус мәсафәсидир. Әкәр f=1 м-дирсә $Д=\frac{1}{f}=\frac{1}{1}=1,0Д$-дыр. Фокус мәсафәси 25 см олан линзанын шүасындырма габилијјәти $Д=\frac{1м}{250}=\frac{100см}{250}=4,0Д$-ја бәрабәрдир. Линзанын шүасындырма габилијјәтини билмәклә онун фокус мәсафәсини вә әксинә фокус мәсафәсини билмәклә шүасындырма габилијјәтини һесабламаг олар.

ОПТИК ШҮШӘЛӘР

Көзүн оптик системинин нөгсанларыны арадан галдырмаг үчүн оптик шүшәләрдән истифадә олунур. Бу мәгсәдлә сферик вә силиндрик шүшәләр тәтбиг едилир. Сферик шүшәләрин һәр ики тәрәфи сферик вә јахуд бир тәрәфи сферик, дикәр тәрәфи исә мүстәви ола биләр. Бу чәһәтдән габарыг вә чөкәк оптики шүшәләр ајырд едилир.

Габарыг шүшәләр *(convex)* шүалары топлајыр вә + (мүсбәт), чөкәк шүшәләр *(concave)* исә шүалары дағыдыр (сәпәләјир) вә — (мәнфи) ишарәси илә гејд едилир. Сферик шүшәләрин шүасындырма гүввәси диоптрија илә һесабланыр (шәкил 43).



1 2 3 4 5 6

Шәкил 43. Сферик линзалар:
1, 2, 3—шүатоплајычы (+) : *4, 5, 6*—шүасәпәләјичи (—).

Оптики шүшәләрдән бахдыгда хәјалын ајдын әксинин алынмасы үчүн әшјадан чыхан шүалар шүасындырычы сәтһә перпендикулјар, көзүн оптик охуна исә паралел дүшмәлидир. Бу чәһәтдән оптик шүшәләрин анчаг мәркәзләринә дүз бахмаг лазымдыр.

Көз јана доғру азачыг тәрпәнсә, бу заман шүалар көзә мүәјјән бучаг алтында дүшүр вә ајдын көрмә позулур. Сферик шүшәләрин бу чатышмазлығы перископик вә менск шүшәләрдә нисбәтән зәифдир. Белә шүшәләрин өн сәтһи габарыг, арха сәтһи исә чөкәкдир. Сәтһин гүввәтли олмасындан асылы олараг шүшәләрин хүсусијјәти мүәјјән едилир. Әкәр өн сәтһин габарыглығы арха сәтһә нисбәтән чохдурса, шүшә топла-

јычы линза кими, эксинә арха чөкәк сәтһин әјрилији үстүн оларса, онда сәпәләјичи линза кими фәалијјәт көстәрир.

Өн вә арха сәтһин шүасындырма гүввәси арасындакы фәрг линзанын шүасындырма гүввәсини көстәрир. Мәсәлән, әкәр чөкәк тәрәфин шүасындырма гүввәси—6,0 Д, өн габарыг сәтһинин шүасындырма гүввәси +9, ОД-дырса, һәмин линзанын шүасындырма гүввәси +3,0 Д-дыр вә ја да, өн габарыг сәтһин шүасындырма гүввәси +6,0 Д, арха чөкәк сәтһин шүасындырма гүввәси −9, ОД-дырса, линзанын үмуми шүасындырма гүввәси —3,0 Д-дыр.

Сферик линзалардан әлавә силиндрик линзалар да ајырд едилир ки, бунлар да *convex* (+) вә *concave* (−) ола биләр.

Силиндрик шүшәләр анчаг бир меридиан бојунча шүаны сындырдығы үчүн бунлар астигматизмдә, көзүн һәр ики меридианында рефраксијаны бәрабәрләшдирмәк мәгсәдилә ишләдилир. Силиндрик шүшәләрин бир меридианы мүстәви, дикәр меридианы исә сферик олур. Бунлар силиндрин кәсијидир. Силиндрин үзәриндә мүхтәлиф диаметрли кәсик апарыб, мүхтәлиф диоптријаја малик линзалар алмаг мүмкүндүр. Гејд едилдији кими, силиндрик шүшәләрин анчаг бир меридианы (охларына перпендикулјар) оптики фәалдыр. Буна көрә дә силиндрик шүшәләрлә коррексија тә'јин олундугда, онун оптик фәал охунун һансы меридиан истигамәтиндә гојулмасыны нәзәрә алмаг лазымдыр.

Бә'зән көрмәни там ајдынлашдырмаг үчүн силиндрик шүшәләрлә јанашы сферик шүшәләрин дә тә'јин олунмасы лазым кәлинир. Белә шүшәләр сферо-силиндрик шүшәләр адланыр. Шүшәләр һазырландығы заман бир сәтһи силиндр кими, дикәр сәтһи исә сферик шүшә кими јонулур.

Һәр бир көз хәстәликләри кабинәсиндә рефраксијаны субјектив үсулла тә'јин етмәк вә ејнәк сечмәк мәгсәди илә линзалар (0,25 Д-дан; 18,0; 20,0 Д-ја гәдәр мәнфи вә мүсбәт чүт линзалар), 0,25 Д-дан 4,0—6,0 Д-ја гәдәр мәнфи вә мүсбәт силиндрик шүшәләр олмалыдыр. Бундан әлавә призматик шүшәләр дә вардыр ки, бунлар да шүанын истигамәтини 1°-дән 10°-јә гәдәр дәјишир. Бу шүшәләр бинокулјар көрмәни мүәјинә етмәк вә һәм дә көзүн һәрәки әзәләләринин хәстәликләри заманы баш верән диплопијанын гаршысыны алмаг үчүн ишләнир.

Бурада көрмә итилијини тә'јин етмәкдән өтрү бир көзү өртмәк үчүн екран, диафрагманы әвәз едән, ортасында мүхтәлиф диаметрли дәлик олан екранлар, астигматизмдә әсас меридианы мүәјјән етмәк үчүн јарыглы екран, көз алмасынын һәрәки әзәләләринин парез вә ифличини мүајинә етмәк үчүн гырмызы вә јашыл рәнкли шүшәләр, көз өнүнә шүшәләри гојмаг үчүн ејнәк сағанағы вардыр. Ејнәк сағанағында силиндрик шүшәләрин дүзкүн истигамәтини тә'јин едиб, ресептдә гејд

етмәк үчүн дәрәчәләр (солда 0°, перпендикулјар, јухарыда 90°, сағ тәрәфдә исә 180°) көстәрилмишдир.

Һәким гутуда јерләшән оптики линзалардан ејнәк шүшәләринин характеринин вә диоптријасынын тә'јини үчүн дә истифадә едә биләр. Бундан өтрү о, ејнәк линзасыны көзөнүндә тутуб азча јухары-ашағы һәрәкәт етдирир. Бу заман ејнәјин өнүндә олан әшја һәрәкәт едәчәкдир. Әкәр әшја ејнәјин экс тәрәфинә һәрәкәт едирсә, бу онун габарыглығыны, ејнәклә ејни тәрәфә һәрәкәт едирсә, линзанын чөкәк олдуғуну көстәрир.

Ејнәк шүшәсинин габарыг вә ја чөкәк олдуғуну билдикдән сонра, гутудан экс ишарәли линзаны ејнәк өнүнә **тутуб һәрә**кәт етдирмәли, зәиф диоптријадан башлајыб ејнәк өнүндәки әшја һәрәкәт етмәјәнә гәдәр (мәнфи вә мүсбәт шүшәләр бир-бирини нејтраллашдырыр) кет-кедә артырмалы. Бу заман онларын диоптријасы бир-биринә ујғун олур. Бу үсула нејтраллашдырма үсулу дејилир.

КӨЗҮН РЕФРАКСИЈАСЫ

Көзүн сакит һалда, аккомодасија етмәдән шүасындырма гүввәсинә рефраксија дејилир. Көзүн мүтләг шүасындырма габилијјәти схематик вә садәләшмиш көзләрдә мүәјјән едилир. Гулштранд вә Вербитскијә көрә көзүн мүтләг

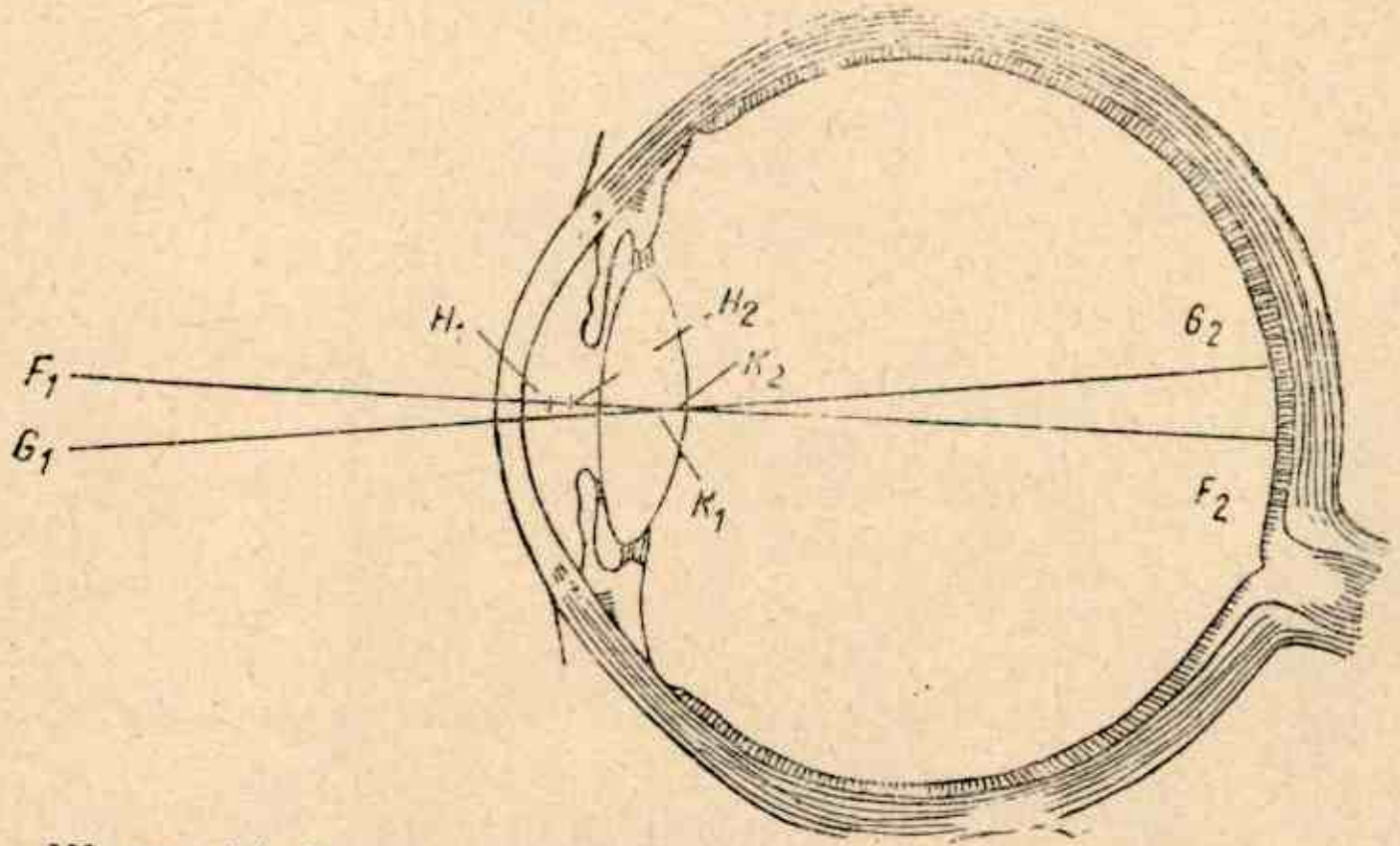

Шәкил 44. Көзүн оптик системиндә шүаларын истигамәти: F_1—өн фокус; F_2—арха фокус; H_1—биринчи әсас нөгтә; H_2—икинчи әсас нөгтә; K_1—биринчи дүјүн нөгтәси; K_2—икинчи дүјүн нөгтәси; F_1—F_2—көзүн оптик оху; G_1—G_2—кермә оху.

шүасындырма габилијјәти 58,82 Д-јә бәрабәрдир (шәкил 44). Јени доғулмуш ушагларда көзүн үмуми шүасындырма гүввәси 80 Д-јә јахындыр. Орта јашлы ушагларда вә бөјүкләрдә исә бу 52,0—68,0 Д арасында дәјишир. Көзүн үмуми

шуасындырма гүввәси онун физики рефраксијасына аиддир. Клиникада көзүн шуасындырма гүввәси илә јанашы, онун көзүн өн-арха охуна вә фокус нөгтәсинин тор гишаја олан мүнасибәти әсас рол ојнајыр вә бу клиники рефраксија адланыр. Клиники рефраксијада, фәзада јерләшән һәр һансы нөгтәнин эксинин тор гиша үзәринә дүшмәси вә көзүн һәмин нөгтәни ајдын көрә биләчәји нәзәрдә тутулур. Көзүн аккомодасијасыз, фәзада ајдын көрә биләчәји һәмин нөгтәјә ајдынкөрмәнин узаг нөгтәси *(punctum remotum)* дејилир вә R-илә ишарә едилир. Һәмин нөгтәдән көзә јахын бүтүн нөгтәләри ајдын көрмәк үчүн исә әлавә олараг мүхтәлиф дәрәчәдә аккомодасија тәләб олунур.

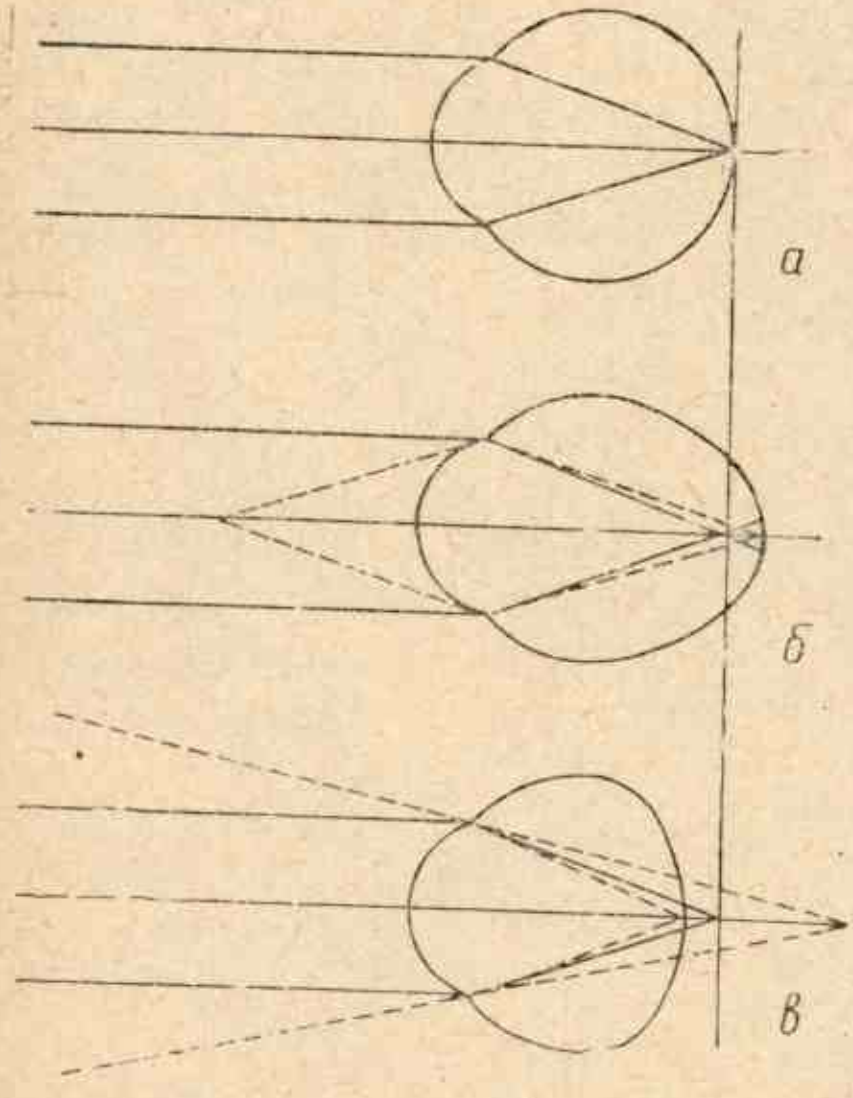

Шәкил 45. Көзүн мүхтәлиф рефраксијаларында шуаларын истигамәти: *а*)емметропија, *б*)миопија; *в*)һиперметропија.

Фокус нөгтәсинин тор гишаја мүнасибәтинә көрә рефраксијанын ашағыдакы нөвләри ајырд едилир.

Көзә дүшән паралел шуаларын фокус нөгтәси, тор гиша үзәриндә алынарса, бу емметропик рефраксија (*emmetropia-Em*) адланыр. Бу нөв рефраксијада көзүн шуасындырма гүввәси илә оху арасындакы мүнасибәти дүзкүндүр. Әкәр шуасындырма гүввәси илә өн-арха ох арасындакы мүнасибәт ујғун кәлмирсә, паралел шуаларын фокус нөгтәси дә тор гишаја ујғун кәлмир ки, бу нөв рефраксија аметропија (*ametropia*) адланыр. Әкәр паралел шуаларын фокус нөгтәси тор гишанын өнүндә алынарса, бу миопија *(Myopia-M)* архасында алынарса һиперметропија *(hypermetropia-H)* адланыр (шәкил 45).

Һәр үч нөв рефраксијаја мәхсус олан ајдынкөрмәнин узаг нөгтәси (R) мүәјјән мәсафәләрдә јерләшир ки, анчаг һәмин нөгтәдән чыхан шуалар о көзүн тор гишасында топланыр. Ејни заманда ајдынкөрмәнин узаг нөгтәсинин (R) һансы мәсафәдә јерләшмәси дә клиники рефраксијаны мүәјјәнләшдирир.

Мә'лум олдуғу кими, рефраксијасы емметропија олан көзләрдә сонсузлугдан кәлән паралел шуаларын фокус нөгтәси тор гишада алыныр. Демәли, белә көзләрдә ајдынкөрмәнин узаг нөгтәси (R) сонсузлугда (∞) јерләшир. Практики олараг 5—6 м мәсафәдән кәлән шуалар көзә бир дәгигә бучаг алтында дүшүр вә дар бәбәкдән кечдикдә гисмән паралел-

ләшир. Одур ки, белә көзләр үчүн ајдынкөрмәнин узаг нөгтәси 5—6 м мәсафәдә һесаб едилир вә бунларын көрмә итилији 1,0 бәрабәрдир.

Рефраксијасы миопија (М) олан көзләрдә шүасындырма гүввәси илә өн-арха ох арасында мүнасибәт позулур. Белә көзләрдә ја шүасындырма гүввәси чохдур, көзүн өн-арха оху нормалдыр вә ја да шүасындырма гүввәси нормалдыр, өн-арха ох исә нисбәтән узундур. Одур ки, паралел шүаларын фокус нөгтәси тор гишаја чатмыр, онун өнүндә алыныр. Һәр һансы нөгтәнин әкси исә тор гишада бөјүк вә ја кичик диаметрли (фокус нөгтәсинин тор гишадан нә гәдәр мәсафәдә олмасындан асылы олараг) даирә шәклиндә алыныр вә бунунла да ајдынкөрмә позулур. Белә көзләрин көрмә итилији һәмишә ваһиддән аздыр. Миопијалы көзләрдә тор гиша үзәриндә анчаг дағыныг шүаларын фокус нөгтәси алына биләр. Миопијанын диоптријасы нә гәдәр јүксәк оларса, шүалар да бир о гәдәр дағыныг олмалыдыр. Белә көзләрин оптик системи анчаг јахын мәсафәјә ујғун кәлир, она көрә дә јахында олан әшјалары ајдын көрә билир. Ајдынкөрмәнин узаг нөгтәси (R) һәмишә мүсбәт фәзада, миопијанын диоптријасындан асылы олараг көздән мүәјјән мәсафәдә јерләшир.

Һиперметропијада (Н) да көзүн шүасындырма гүввәси илә көзүн оху арасындакы мүнасибәт позулур. Бурада шүасындырма гүввәси зәиф, ох исә гыса олдуғу үчүн паралел шүаларын фокус нөгтәси тор гишанын архасында алыныр. Бунларда да тор гиша үзәриндә нөгтәнин әкси даирә шәклиндә алыныр вә ајдынкөрмә позулур.

Рефраксијасы һиперметропија олан көзләрдә тор гиша үзәриндә паралел шүалар топлана билмәдији кими, дағыныг шүалар һеч топлана билмир. Бунларын да көрмә итилији нисбәтән зәиф, јахынданкөрмә исә даһа чох позулур. Фокус нөгтәсинин тор гиша үзәринә дүшмәси үчүн ишыг шүалары габагчадан аз да олса топланмалыдыр. Рефраксија нә гәдәр зәиф, һиперметропијанын диоптријасы нә гәдәр јүксәкдирсә, шүаларын да топланма бучағы бир о гәдәр бөјүк олмалыдыр. Лакин мә'лумдур ки, тәбиәтдә һеч бир вахт топланмыш шүалара тәсадүф едилмир. Буна көрә дә белә көзләр мүсбәт фәзада, һеч бир нөгтәни ајдын көрә билмир, јә'ни бу көзләрдә ајдынкөрмәнин узаг нөгтәси һәмишә мәнфи фәзададыр, демәли јохдур.

Һәм миопија вә һәм дә һиперметропија рефраксијасыны емметропија вәзијјәтинә чатдырмаг үчүн оптики линзалардан истифадә олунур.

Миопијада чөкәк линзалардан истифадә едиб, шүасындырма гүввәсини зәифләтмәк, һиперметропијада исә габарыг линзалардан истифадә едиб шүасындырма гүввәсини артырмаг лазымдыр (шәкил 46).

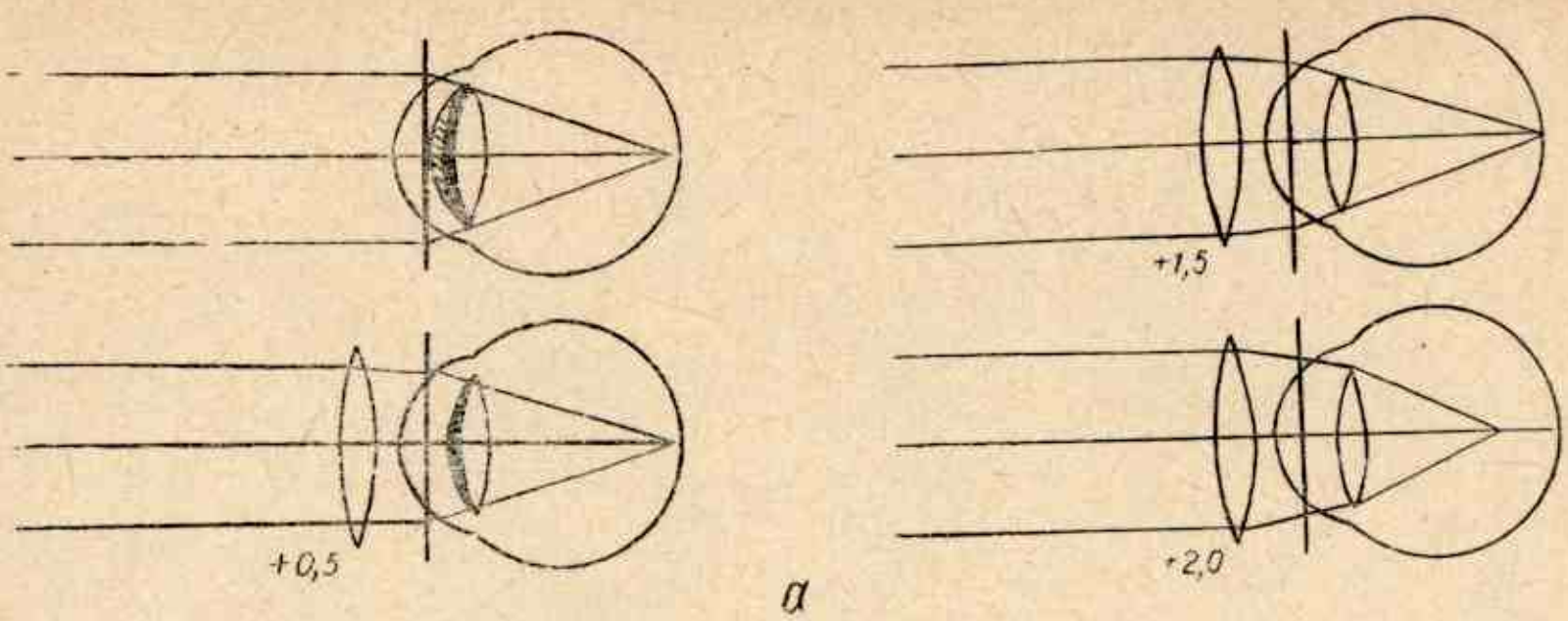

а

Шәкил 46. *а*) һиперметропијанын коррексијасынын әсасы
б) миопијанын коррексијасынын әсасы

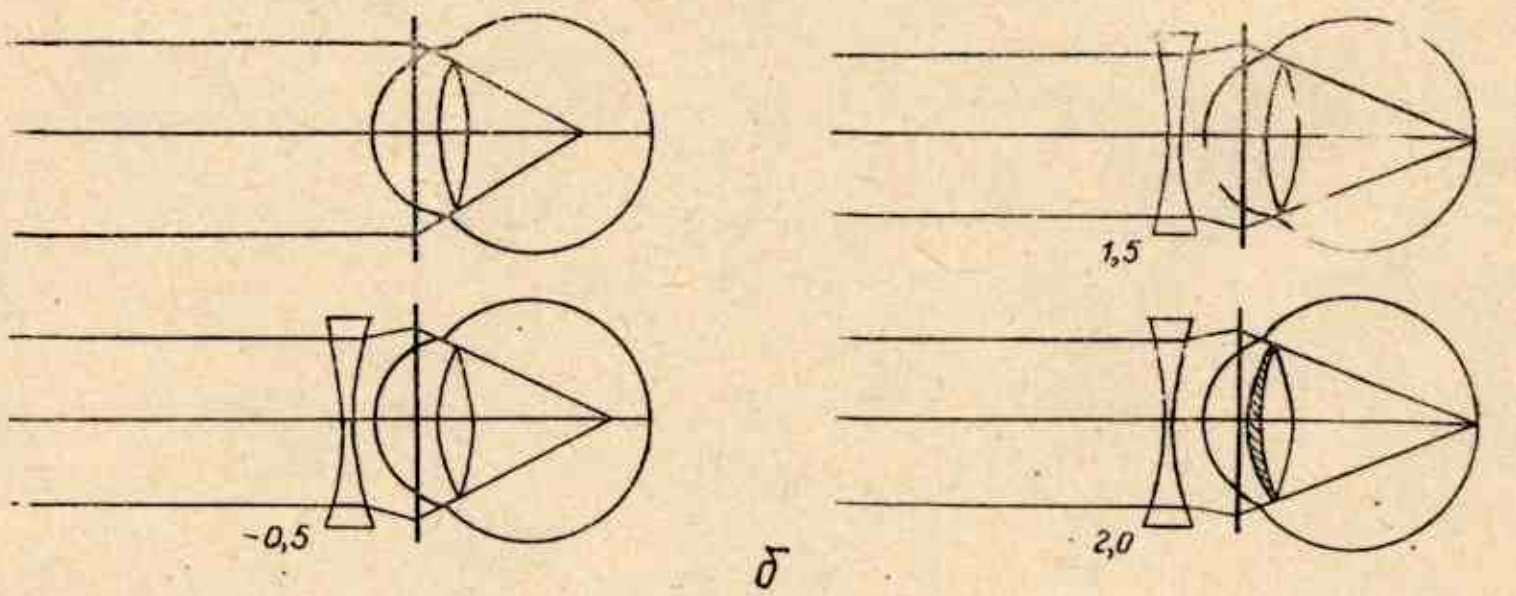

б

АСТИГМАТИЗМ *(Astigmatismus)*

Әввәлләрдә гејд олундуғу кими, рефраксија нөвләриндә көзүн һәр ики меридианы (шагули вә үфүги) сферик олуб, паралел шүалары мүәјјән бир нөгтәдә, ја тор гиша үзәриндә (Em), ја тор гиша өнүндә (M) вә јахуд да тор гиша архасында (H) топлајыр. Лакин көзүн елә бир гурулушуна раст кәлинир ки, әсас шүасындырычы бир-биринә перпендикулјар, меридианларын бири сферик олдуғу һалда, дикәри асферик вә ја да мүхтәлиф дәрәчәдә сферикдир (шәкил 47). Белә һалда һеч вахт көзә дүшән шүаларын ваһид фокус нөгтәси алынмыр вә ајдын көрмә дә олмур. Һәтта нормал көздә белә бујнуз гиша там идеал сферик олмадығы үчүн онун шагули меридианын габарыглыг радиусу үфүги меридианын габарыглыг радиусуна нисбәтән аздыр вә буна мүвафиг шүасындырма габилијјәти исә 0,5 Д артыгдыр. Белә һал шүаларын дүзкүн топланмасына мане олмур, көрмә габилијјәти нормал сахланылыр. Бу ф и з и о л о ж и а с т и г м а т и з м адланыр. Лакин ики меридиан арасындакы шүасындырма гүввәсинин фәрги 0,5 Д-дан чох оларса, шагули вә үфүги меридианлардан дүшән шүалар ајры-ајры нөгтәләрдә топланыр, әлбәттә ајдынкөрмә позулур. Бу һала астигматизм («а» ваһид нөгтәсинин инкары, сигма исә нөгтә демәкдир) дејилир.

Гејд едилдији кими, астигматизмин әсас сәбәби әксәрән бујнуз гишанын әјрилијидир. Бундан әлавә, бүллурун да меридианларынын сфериклијинин мүхтәлифлији сајәсиндә ас-

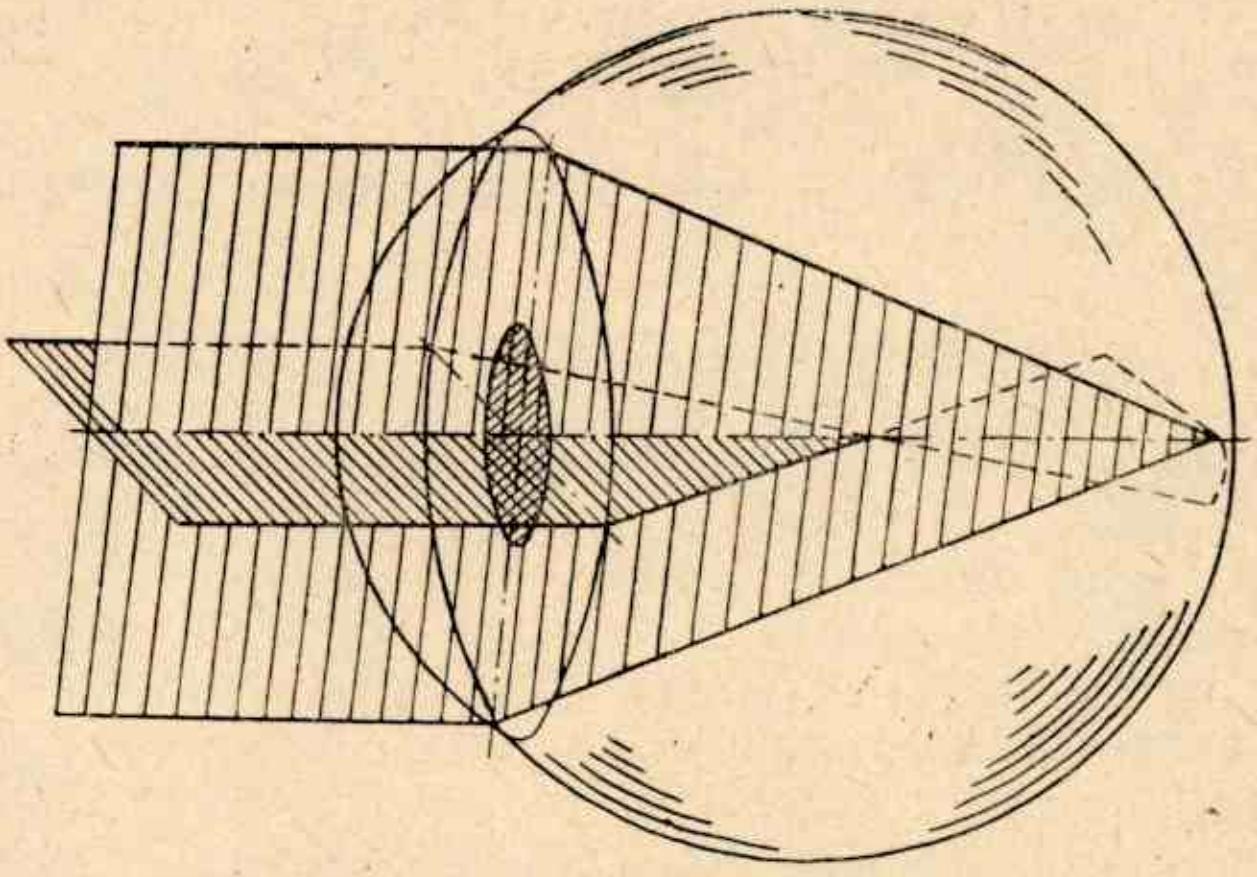

Шәкил 47. Астигматизмалы көзләрин әсас меридианларында шүаларын истигамәти.

тигматизм ола биләр. Астигматизм, анчаг бир меридиан бојунча шүасындыран оптики шүшәләр (силиндрик шүшәләр) васитәсилә коррексија едилир.

Беләликлә, астигаматизм, көзүн оптик системинин бир-биринә перпендикулјар, ики әсас меридианларын шүасындырма гүввәсинин фәрги илә характеризә олунур. Практики олараг һәмин фәрги дәгигләшдирмәк лазымдыр ки, бу да астигматизмин дәрәчәси адланыр. Коррексија заманы илк нөвбәдә, силиндрик оптик шүшәләр васитәсилә һәмин фәрги арадан галдырмаг лазымдыр.

Адәтән, шагули меридианын шүасындырма гүввәси, үфүги меридианын шүасындырма гүввәсинә нисбәтән күчлү оларса, бу дүзкүн типли астигматизм *(asitgmatismus rectus)* адланыр. Әкәр үфүги меридианын шүасындырма гүввәси күчлү оларса, әкс типли астигматизм—*astigmatismus perversus* адланыр.

Бә'зән исә көзүн мүһүм меридианлары мүәјјән бучаг алтында әјилмиш олур ки, бу да чәп охлу астигматизм адланыр.

Мүһүм меридианларда олан рефраксијаларын нөвүнә көрә астигматизм үч нөв олур: 1) садә астигматизм, 2) мүрәккәб астигматизм, 3) гарышыг астигматизм.

Садә астигматизмдә мүһүм меридианларын биринин рефраксијасы еммeнтропија, дикәринин рефраксијасы исә аметропија (ја миопија вә ја да һиперметропија) олмалыдыр. Әкәр миопија оларса бу садә миопик астигматизм, һиперметропија оларса, садә һеперметропик астигматизм адланыр.

6*

M2OD

садә миопик астигматизмин дүзкүн типи 2,0Д

__Em

Em

садә миопик астигматизмин экс типи 2,0Д

__M2 O D

Em

садә һиперметропик астигматизмин дүзкүн типи 3,0Д

__H3.OD

H3,0Д.

садә һиперметропик астигматизмин экс типи 3,0 Д.

__Em

Мүрәккәб астигматизмдә мүһүм меридианларын һәр икисиндә мүхтәлиф дәрәчәли ејни адлы рефраксија олур. Һәр икиси мүхтәлиф дәрәчәли миопија рефраксијасыдырса, бу мүрәккәб миопик астигматизм адланыр. Әкәр мүхтәлиф дәрәчәли һиперметропија рефраксијасыдырса, бу мүрәккәб һиперметропик астигматизм адланыр.

M3,0Д

мүрәккәб миопик астигматизмин дүзкүн

__M1,0Д

типи 2,0Д;

H2,0Д

мүрәккәб һиперметропик астигматизмин

__H5,0Д

дүзкүн типи 3,0Д-дыр.

Г а р ы ш ы г а с т и г м а т и з м д ә исә меридианларын бириндә миопија, дикәриндә һипергастропија рефраксијасы олмалыдыр. Әлбәттә, әкәр шагули меридианда миопија рефраксијасы оларса бу дүзкүн типли, һиперметропија рефраксијасы оларса, бу экс типлидир.

M2,0Д

гарышыг, дүзкүн типли астигматизм 3, 0Д;

__H1,0Д

H3,0Д

гарышыг, экс типли астигматизм

__M2,0Д

5,0 Д-дыр.

Гејд един астигматизмин нөвләриндә шүасындырма гүввәси бир меридиан бојунча ејнидир вә бунлары оптик шүшәләр васитәсилә коррексија етмәк мүмкүндүр—бу нөв астигматизмләр мүнтәзәм астигматизм— *astigmatismus regularis* адланыр.

Бир меридиан бојунча, онун мүхтәлиф һиссәләриндә шүасындырма гүввәси фәргли оларса, гејри-мүнтәзәм астигматизм— *astigmatismus irregularis* адланыр. Бу нөв астигматизм чох вахт бујнуз гиша хәстәликләриндән сонра әмәлә кәлир вә коррексија едилмир.

АККОМОДАСИЈА

Рефраксија дедикдә көзүн анчаг сакит һалда (аккомодасијасыз) шүасындырма гүввәси нәзәрдә тутулур вә бу ајдынкөрмәнин узаг нөгтәси илә (R) характеризә олунур. Көзүн рафраксијасы сабит олдуғу үчүн, о өз рефраксијасы сајәсиндә анчаг бир нөгтәни (ајдынкөрмәнин узаг нөгтәсини—R) ајдын көрә билир. Һәмин нөгтәдән көзә јахын јерләшән бүтүн нөгтәләри ајдын көрмәк үчүн, о, өз шүасындырма гүввәсини артырмалыдыр. Мәсәлән, емметроп көзләр анчаг сонсузлугдан паралел кәлән шүалары тор гишада топлајыр, галан бүтүн нөгтәләрдән кәлән шүалар исә тор гишада топлана билмир вә көз һәмин нөгтәни ајдын көрә билмир. Лакин көз аккомодасија сајәсиндә өз шүасындырма гүввәсини артырыб, һәмин нөгтәләри дә ајдынкөрмә габилијјәтинә маликдир. Көзүн оптики системинин мүхтәлиф мәсафәләрдән ајдынкөрмәјә ујғунлашма габилијјәтинә аккомодасија дејилир (шәкил 48).

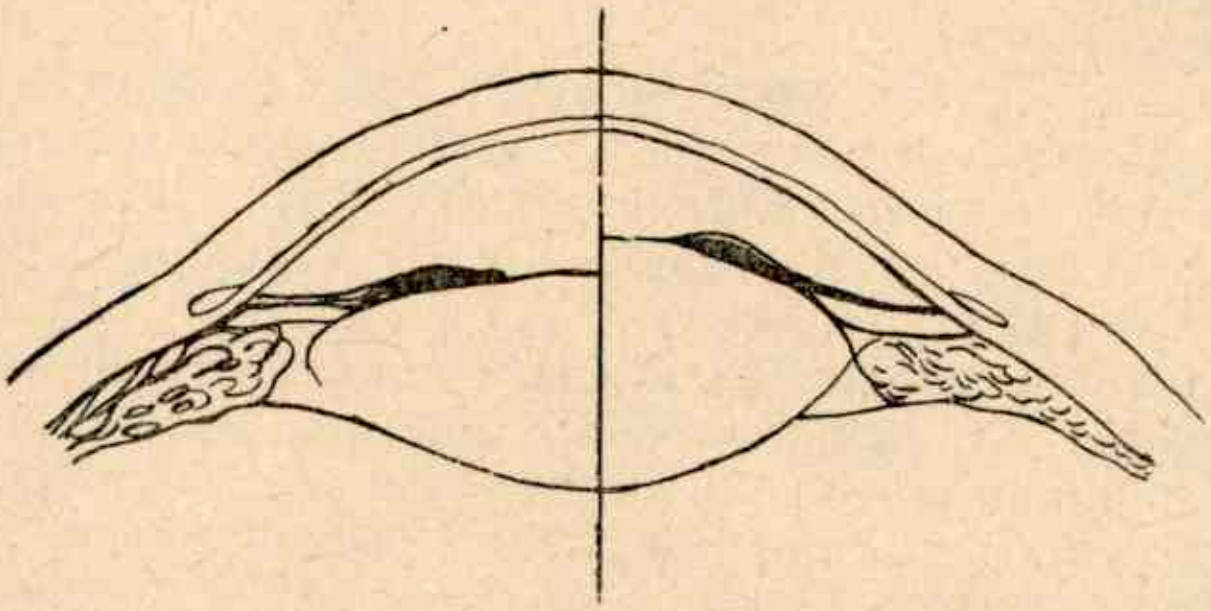

Шәкил 48. Һелмһолтса көрә аккомодасијанын механизми. Шәклин сол тәрәфи аккомодасијанын сакит вәзијјәтини, сағ тәрәфи исә кәркинлијини көстәрир.

Аккомодасијанын механизми—оптик системин шүасындырма гүввәсинин актив сурәтдә артмасы, бүллурун габарыглығынын (хүсусилә өн сәтһинин) дәјишмәси сајәсиндә баш верир.

Кәнчләрдә бүллур јумшаг вә еластикидир. Көз алмасы ичәрисиндә бүллурун формасы Синн бағларынын кәркинлијиндән асылыдыр. Һелмһолтс гејд едир ки, көзүн сакит һалында аккомодасија етмәдикдә Синн бағлары кәркин вәзијјәтдә олуб, бүллура мүәјјән тәзјиг көстәрир, онун артыг габармасына имкан вермир.

Синн бағларынын бир учу бүллурун капсулу, дикәр учу исә кирпикли чисимлә әлагәдардыр. Кирпикли чисимдә јерләшән кирпикли әзәлә *(mus. ciliaris)* ики истигамәтдә кедән лифләрдән (даирәви истигамәтдә кедән Мүллер лифләри вә радиал истигамәтдә јерләшән Бруккер лифләри) тәшкил олунмушдур. Мүллер лифләри парасимпатик синирлә, Бруккер

лифләри исә симпатик синирлә иннервасија олунур. Јахын мәсафәјә аккомодасијада Мүллер лифләри иштирак един. Аккомодасија фәалијјәтә башладыгда кирпикли әзәләнин Мүллер лифләри тәгәллүс едир. Әзәләнин һәрәкәтсиз нөгтәси өн камера бучағы наһијәсиндә олдуғу үчүн әзәлә тәгәллүс етдикдә өнә вә мәркәзә доғру һәрәкәт едир, Синн бағларынын кәркинлији бошалыр. Бу вахт Синн бағларынын кәркинлијиндән азад олмуш бүллур өз еластиклији нәтичәсиндә габарыглығыны артырыр. Беләликлә аккомодасијанын механизминдә ики әсас амил иштирак едир: 1) кирпикли әзәләнин тәгәллүсү (физиоложи акт); 2) бүллурун еластиклији (бүллурун физики хүсусијјәти олуб, јашла әлагәдар дәјишир).

Аккомодасија заманы көзүн дахилиндә бир сыра дәјишикликләр дә баш верир:

1) бәбәк даралыр, бунун әсас сәбәби һәм кирпикли әзәләнин вә һәм дә бәбәји даралдан әзәләнин ејни адлы синирин (*n. oculomatorius*) шахәләри илә иннервасија олунмасыдыр;

2) бүллурун арха сәтһинә нисбәтән өн сәтһи даһа чох өнә доғру габарыр;

3) бүллурун өн сәтһинин габарыб бујнуз гишаја јахынлашмасы сајәсиндә өн камеранын дәринлији бир гәдәр азалыр;

4) Синн бағларынын кәркинлијиндән азад олмуш бүллур, өз ағырлығы сајәсиндә бир гәдәр ашағы дүшүр вә көзүн һәрәкәти заманы азча титрәјир.

Аккомодасијанын иннервасијасы. Кирпикли әзәлә көзүн һәрәки синиринин (*n. oculomatorius*) шахәси илә иннервасија едилир .Бу синирин шахәләри, кирпикли синир дүјүнүндән (*ganglion ciliarae*) ајрылан, арха-көдәк силиар синирләри илә бирликдә көзә дахил олур.

Аккомодасијанын тә'јини. Ајдынкөрмәнин јахын нөгтәсинин тә'јини. Көз мүхтәлиф дәрәчәдә аккомодасија едәрәк, мүхтәлиф мәсафәләрдә олан әшјалары ајдын көрмәк габилијјәтинә маликдир. Лакин ән јахындан ајдын көрә билинәчәк нөгтә һәмишә көздән мүәјјән мәсафәдә јерләшир ки, бу нөгтәдән көзә јахын олан әшјалары көз артыг ајдын көрә билмир. Мәсәлән, көз өнүндә хырда һәрфләрдән ибарәт чәдвәли тутуб ону охумаг тәклиф олунур, кет-кедә һәмин чәдвәл көзә јахынлашдырылыр вә көз һәмин чәдвәли ајдын көрмәкдә давам едир. Лакин елә бир јахын нөгтәјә чатыр ки, көз артыг һәрфләри гарышдырыр вә чәдвәли охуја билмир. Бу көстәрир ки, бүллур өз габарыглығыны максимал дәрәчәдә артырмыш вә бундан артыг даһа өнә доғру габара билмир. Көзә јахын јерләшән һәмин ајдын көрүлән нөгтә, ајдынкөрмәнин јахын нөгтәси—*punctum proximum* адланыр вә P илә ишарә олунур.

Ајдынкөрмәнин јахын нөгтәсини тә'јин етмәк үчүн әввәлдә, гејд едилдији кими, кичик һәрфләрдән ибарәт чәдвәл ајдын охунана гәдәр көзә јахынлашдырылыр. Сонра һәрфләрин

ән јахындан охунан һәмин нөгтә илә көзјувасынын тыш кәнары арасындакы мәсафә хәткеш васитәсилә өлчүлүр. Көзүн рефраксијасына көрә ајдынкөрмәнин узаг вә јахын нөгтәсини мүәјјән едиб, көзүн мүхтәлиф гүввәдә аккомодасија едәрәк ајдын көрә биләчәји саһәни мүәјјән етмәк мүмкүндүр ки, бу саһәјә дә **аккомодасија саһәси** дејилир. Ән јахында јерләшән нөгтәни ајдын көрмәк үчүн сәрф олунан максимал аккомодасија гүввәсинә исә **аккомодасијанын һәчми** дејилир. Мә'лумдур ки, ән јахындан ајдын көрмәк үчүн көз мүмкүн гәдәр өз аккомодасијасыны гүввәтләндирир вә көзүн рефраксијасы сүн'и сурәтдә миопијаја чеврилир. Миопија һәмишә мәнфи (—) ишарәси илә көстәрилдији кими, јүксәк аккомодасија гүввәси дә мәнфи ишарәси илә көстәрилир. Ајдынкөрмәнин јахын нөгтәсини хәткешлә өлчүб, бу мәсафәни диоптрија анлајышына чевирмәклә вә көзүн рефраксијасыны билмәклә максимал аккомодасија гүввәсини дә һесабламаг мүмкүндүр. Бундан өтрү Дондурсин тәклиф етдији формулдан истифадә олунур.

$$A=P-(\pm R),$$

бурада, A—аккомодасијанын максимал гүввәси вә ја һәчми, P—ајдынкөрмәнин јахын нөгтәси, R—ајдынкөрмәнин узаг нөгтәсидир.

Фәрз едәк ки, көзүн рефраксијасы емметропијадыр. Белә һалда R=∼ бу да 0 (сыфыр) диоптријадыр. Ајдынкөрмәнин јахын нөгтәси исә көздән 10 см мәсафәдә јерләшәчәкдир. Демәли:

$$P=\frac{100}{10}\text{ см}=10{,}0Д$$

$$A=P-R=(-10{,}0Д)-(0°Д)=10{,}0Д.$$

Онда емметроп көзүн максимал аккомодасијасы 10,0Д-дыр, бу көз сонсузлугла көзөнүндә 10 см мәсафәјә гәдәр олан саһәни, мүхтәлиф дәрәчәдә аккомодасија етмәклә ајдын көрә билир.

Рефраксија миопија олан көздә: фәрз едәк ки, M—3,0Д-дыр. R=33 см (көзөнүндә) олачагдыр, P=8 см көзөнүндә бу да 13,0 Д-ја бәрабәрдир A=P—R=(—13,0 Д) — (—3,0 Д)= =—10,0 Д-дыр. Рефраксијасы һиперметропија олан көзләрдә исә R=50 см көз архасында јерләширсә, демәли рефраксија H 2,0 Д. Бурада P көзөнүндә 13 см мәсафәдә олачагдыр. Беләликлә: R=—50 см, бу да H+2,0Д; P=(—8,0Д); A=P—R= =(—8,0Д)—(+2,0Д)=—10,0Д.

Јухарыда гејд едилән һәр үч мисалда аккомодасијанын максимал гүввәси вә ја һәчми —10,0 Д-дыр. Лакин аккомодасија саһәсинә диггәт јетирсәк, онун мүхтәлиф олдуғу көрүнүр. Белә ки, емметроп көздә сонсузлугдан башлајараг 10 см көзөнүнә гәдәр, миопија рефраксијасында чох көдәк, көзөнүндә 33 см-дән 8 см-ә гәдәр, чәми 25 см көзөнүндә, һиперметропија

рефраксијасында исә R—көзүн архасында јерләшир. Көз аккомодасија гүввәси сајәсиндә R сонсузлуға көчүрүр (көстәрилән мисалда 2,0Д аккомодасија бу мәгсәдлә сәрф олур) јердә галан 8,0 Д аккомодасија исә Р-ә көрә сәрф едилир ки, бу да көздән 13 см-ә гәдәр аралыдыр.

Тәчрүбә көстәрир ки, аккомодасија гүввәси бүллурун өз габарыглығыны дәјишмәк габилијјәтиндән асылыдыр вә бу да јашла әлагәдар дәјишир.

Ушаг јашларында јумшаг консистенсијалы бүллур кет-кедә јаша долдугча сәртләшир вә еластиклији итир. 60—65 јашларында бүллур артыг там сәртләшир вә аккомодасија габилијјәти тамамилә олмур.

Мүхтәлиф јашлы шәхсләр үзәриндә апарылан мүајинәләр көстәрир ки, 10 јашлы ушагларда аккомодасијанын һәчми тәхминән −15,0 Д, 20 јашында −10,0 Д, 30 јашында −7,5 Д, 40 јашында −4,5 Д, 45 јашында −3,5 Д, 50 јашында −2,5 Д: 60 јашында исә чәми −1,0 Д-дыр (шәкил 49).

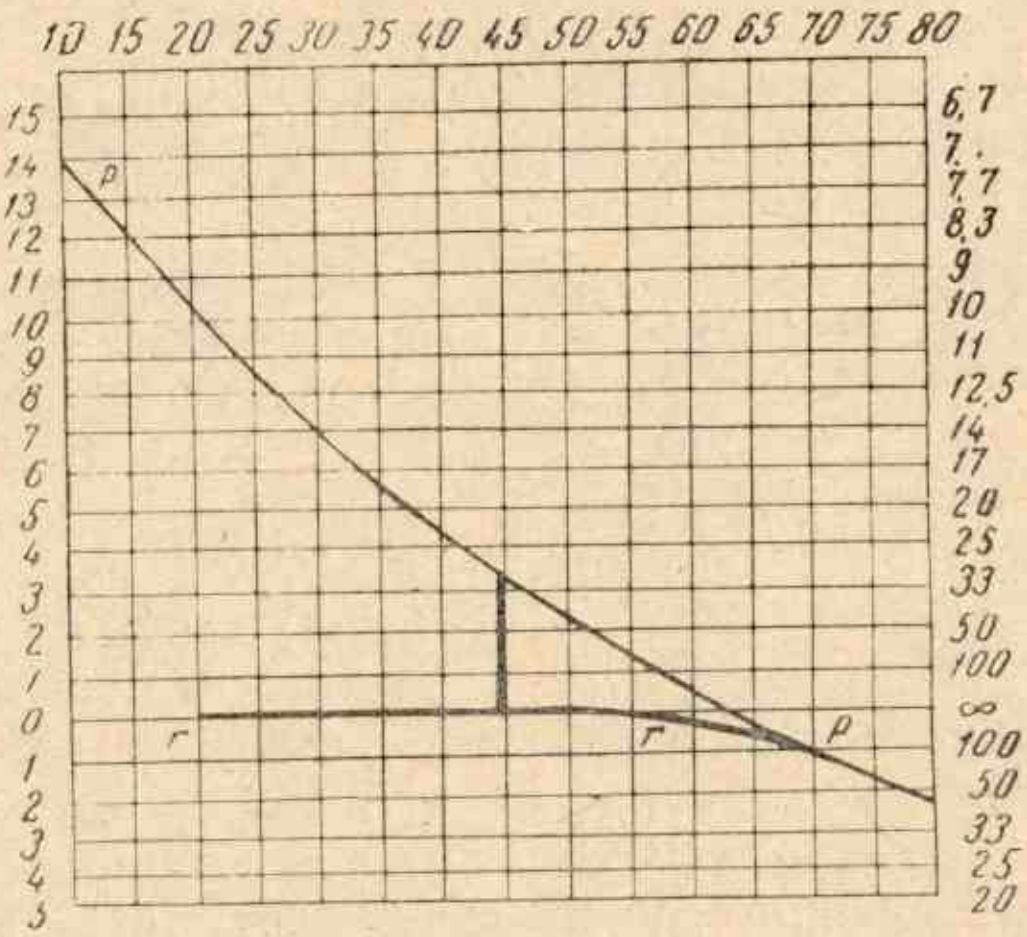

Шәкил 49. Дондерсә көрә аккомодасијанын дәјишилмә схеми.

Дондерсин тәртиб етдији график әјриликдән ајдын олур ки, 65 јашында аккомодасија әјрилији сыфырдан ашағы енир. Бу *punctum proximum*-ун мәнфи фәзаја кечмәси демәкдир.

Демәли, һәмин јашларда аккомодасија габилијјәти нәинки тамамилә итир, һәтта рефраксија да азачыг зәифләјир (емметропија рефраксијасы зәиф һиперметропија рефраксијасына кечир). Бунун сәбәби бүллурун сәртләшмәси илә әлагәдар онун јастылашмасы вә шүасындырма гүввәсинин азалмасыдыр.

Ирәлидә көстәрилән һесабламалар ајры-ајрылыгда һәр көзә аид олуб мүтләг аккомодасија адланыр.

Нисби аккомодасија. Јухарыда гејд едилдији кими, мүтләг

аккомодасија, онун максимал гүввәси вә саһәси һәр көзә мәхсус ајры-ајрылыгда һесабланылыр. Лакин ики көз бирликдә бинокулјар фәалијјәт көстәрдикдә (әксәрән белә дә олур), мүнасибәт тамамилә башга чүр олур. Ики көзүн бинокулјар фәалијјәти заманы аккомодасија илә јанашы, онларын көрмә охларынын конверкенсијасы да мејдана чыхдығы үчүн, ики көз бирликдә өз максимал аккомодасија һәчминдән истифадә едә билмир.

Аккомодасија илә конверкенсија бир-бирилә сых әлагәдардыр. Белә ки, мүәјјән мәсафәдә олан конверкенсија һәмин мәсафәјә мүвафиг олан аккомодасијаја ујғундур. Мәсәлән, әкәр һәр ики көз 1 м мәсафәјә конверкенсија едирсә, бунлар 1,0 Д аккомодасија сәрф едир. 33 см мәсафәјә конверкенсија 3,0 Д аккомодасијаја ујғун кәлир вә ја да 3,0 Д аккомодасијаја ујғун олараг конверкенсија 33 см мәсафәдәки нөгтәјә олмалыдыр. Конверкенсија илә әлагәдар олан аккомодасијаја нисби аккомодасија дејилир. Әлбәттә, белә дүзкүн мүнасибәт анчаг рефраксијасы емметропија олан көзләрдәдир. Гејд етмәк лазымдыр ки, аккомодасија илә конверкенсија арасындакы сых әлагә олмасына бахмајараг, бу әлагәни мүәјјән дәрәчәдә позмаг да мүмкүндүр. Мәсәлән, емметроп көз 3,0 Д аккомодасија едәрәк 33 см мәсафәдән һәрфләри сәрбәст охујур. Көзөнүнә мүхтәлиф диоптријалы мәнфи вә мүсбәт линзалар гојмагла, аккомодасијанын дәјишмәсинә бахмајараг, көз һәмин мәсафәдән охумаг үчүн һеч чәтинлик чәкмир, јә'ни аккомодасија оптики шүшәләрдән асылы олараг дәјишир, конверкенсија исә дәјишмир. Әлбәттә, көзөнүнә мүсбәт линзалар гојдугда аккомодасија гүввәси азалыр, мәнфи линзаларда исә артыр. Мүајинәләр көстәрир ки, бинокулјар олараг конверкенсијаны мүәјјән нөгтәдә сабит сахламаг шәртилә аккомодасија гүввәсинин азалыб-артырылмасы анчаг мүәјјән диоптрија һәчминдә ола биләр ки, бу да нисби аккомодасија адланыб һәмишә мүтләг аккомодасија гүввәсиндән аз олур.

Нисби аккомодасијанын гүввәсини (һәчмини) һесабламаг үчүн конверкенсијаны дәјишмәдән көзүн сәрбәст охуја биләчәји ән јүксәк мүсбәт вә мәнфи линзаларын диоптријасыны мүәјјән етмәк лазымдыр. Бу линзаларын диоптријаларынын чәми нисби аккомодасијанын һәчмини көстәрир. Мәсәлән, фәрз едәк ки, кәнч емметроп рефраксијалы көз ($R=\infty$, $P=10$ см мүтләг аккомодасија гүввәси—10,0Д) 3,0Д аккомодасија едәрәк 33 см мәсафәдән сәрбәст охуја билир. Әкәр белә көзөнүнә мүсбәт +1,0 Д вә +2,0 Д линза гојулса, о конверкенсијаны дәјишмәдән ајдын охуја билир (1,0 Д линза илә 2,0 Д +2,0Д линза илә анчаг 1,0Д аккомодасија едир) көзөнүнә +3,0 Д линза гојулдугда исә көз артыг конверкенсијасыны сахлаја билмир вә ајдын охума позулур. 1,0 Д аккомодасија илә көз куја ки, 1 м мәсафәјә дикилибдир вә бу нөгтә ајдынкөрмәнин нисби узаг нөгтәси R_1 адланыр. Һәмин көзөнүнә

мәнфи линзалар гојулдуғда јенә дә (−1,0 Д) (−2,0 Д) вә (−3,0 Д) линзаларла конверкенсијаны дәјишмәдән сәрбәст охуја билир (−4,0 Д линза илә исә ајдын охуја билмәјәчәкдир). Бу дәфә көз өз аккомодасија һәчмини 6,0 Д гәдәр гүввәтләндирмиш олур. 6,0 Д-ли аккомодасија илә көз куја 17 см мәсафәјә (100:6) дикилиб, бу да ајдынкөрмәнин нисби јахын нөгтәси (P) адланыр.

Беләликлә, көз конверкенсијасыны сабит сахламагла, аккомодасијаны көзөнүндәки 1 м мәсафәдән 17 см мәсафәдәки нөгтәјә ујғун дәјишир. Беләликлә, $A_1 = P_1 - R_1$ = (−6,0 Д) — (−1,0 Д) = (−5,0 Д) олур. Нисби аккомодасијанын һәчми −5,0 Д-дыр. Ејни заманда максимал мүсбәт линза (+2,0 Д) илә максимал мәнфи линзанын (−3,0 Д) чәми 5,0 Д-дыр.

Бунлара әсасән гејд етмәк олар ки, көзүн ајры-ајрылыгда мүтләг аккомодасија һәчми 10,0 Д олдуғу һалда, бинокулјар аккомодасија бунун анчаг 5,0 Д-дан истифадә едә биләр.

Мүсбәт линзанын диоптријасы нисби аккомодасијанын мәнфи һиссәси һесаб едилир. Белә ки, бу (+2,0 Д) артыг сәрф олунмушдур. Мәнфи линзанын диоптријасы исә (−3,0 Д) нисби аккомодасијанын мүсбәт һиссәси һесаб едилир, белә ки, бу 3,0 Д сәрф олунмајыб онун еһтијат һиссәсидир. Нисби аккомодасијанын мүсбәт вә мәнфи һиссәләри арасында мүәјјән мүнасибәт вардыр. Белә ки, јахын мәсафәдән бинокулјар сәрбәст, јорулмадан ишләмәк үчүн нисби аккомодасијанын мүсбәт һиссәси, һәмишә мәнфи һиссәсинә нисбәтән күчлү вә ја чох олмалыдыр.

Узаг мәсафәјә аккомодасија. Јухарыда гејд едилән аккомодасија јахында олан чисимләрин ајдын көрүнмәси мәгсәди илә көрмә органынын ујғунлашмасыны тәмсил едирди. Бунунла јанашы көз узаг мәсафәдә олан әшјалары ајдын көрмәк үчүн дә ујғунлашмалыдыр. Һелмһолтсун нәзәријјәсинә көрә узаға бахдыгда ајдын көрмәк үчүн јахында олан аккомодасија бошалмалыдыр.

Мүасир мүајинәләр көстәрир ки, аккомодасија ики нөвдүр вә һәр нөвүн механизминдә иштирак едән өз әзәләси вә хүсуси иннервасијасы вардыр.

Көз узаг мәсафәјә бахдыгда ајдын көрмәк үчүн ујғунлашмалыдыр. Бу заман симпатик синирлә иннервасија олан радиал лифләр тәгәллүс едир, кирпикли чисим бир гәдәр архаја чәкилдији үчүн Синн бағлары даһа да кәркинләшир, бүллур бир гәдәр јастылашыр, бунунла әлагәдар олараг гүввәси азалыр. Узагда ајдынкөрмә әмәлә кәлир, узаға аккомодасија заманы көзүн рефраксијасы тәхминән 1,5—2,5 Д гәдәр азала билир.

РЕФРАКСИЈАНЫН МҮАЈИНӘ ҮСУЛЛАРЫ

Рефраксијаны субјектив вә објектив үсулла мүајинә етмәк олар. Рефраксијанын субјектив үсулла мүајинәси көрмә ити-

лијинин тә'јини илә башлајыр вә һәр көз ајры-ајрылыгда мүајинә едилир.

Көзүн көрмә итилији 1,0-а бәрабәр оларса бу рефраксијанын ја еmметропија вә ја да зәиф һиперметропија олмасыны көстәрир. Биринчи һалда, јә'ни еmметропијада паралел шүаларын фокус нөгтәси тор гишада јерләшир. Зәиф һиперметропијада исә көз аккомодасија едиб, рефраксијаны еmметропијаја чатдырыр. Бунлары ајырмаг үчүн көзөнүнә зәиф мүсбәт линза (sph+0,5Д; sph+1,0Д) гојулур. Һәгигәтдә рефраксија еmметропијадырса, зәиф мүсбәт линза ону миопија рефраксијасына чевирир, беләки, паралел шүаларын фокусу артыг тор гишада дејил, онун өнүндә топланыр, буна көрә дә көрмә итилији зәифләјир. .Әкәр көзүн рефраксијасы зәиф һиперметропијадырса, мүсбәт линза аккомодасијаны азалтмаға имкан јарадыр вә көрмә итилији позулмур. Көзөнүнә зәиф мәнфи линза (sph−0,5; sph−1,0 Д) гојуларса, рефраксија еmметропијадырса, о азча аккомодасија едиб, паралел шүалары тор гиша үзәриндә топлајачаг, демәк көрмә итилији позулмајачагдыр. Рефраксијасы һиперметропија олан көзләрин көрмә итилији исә зәифләјәчәкдир.

Беләликлә, әкәр зәиф мүсбәт линзадан көрмә итилији позулурса вә зәиф мәнфи линзадан көрмә итилији дәјишмирсә, бу рефраксијанын еmметропија олдуғуну, әкәр мүсбәт линзадан көрмә итилији даһа да јахшылашырса, мәнфи линзадан исә көрмә итилији позуларса, бу рефраксијанын зәиф һиперметропија олдуғуну көстәрир. Көрмә итилији ваһиддән ашағы оларса вә көздә көрмә итилијинин зәифлијини изаһ едән бир хәстәлик јохдурса, бу рефраксијанын ја миопија, ја һиперметропија вә ја да астигматизм олдуғуну көстәрир. Бүтүн бунлары, әлбәттә ки, оптик линзаларын көмәји илә ајырмаг мүмкүндүр.

Рефраксијасы миопија олан көзләрин көрмә итилији мәнфи линзалардан јахшылашыр, мүсбәт линзалардан зәифләјир. Һиперметропија рефраксијасында исә көрмә итилији мүсбәт шүшәләрдән јахшылашыр, мәнфи шүшәләрдән позулур. Әкәр көзүн көрмә итилији нә мүсбәт вә нә дә мәнфи линзалардан јахшылашмырса, бу јәгин ки, астигматизмдир.

Бу үсулла рефраксијанын нөвүнү мүәјјән едиб көзөнүнә рефраксијаја мүнасиб линзалар гојулур.

Миопија рефраксијасында мәнфи линзаларын диоптријасы ән јүксәк көрмә итилији алынана гәдәр артырылыр, ондан сонракы линза исә көрмә итилијини јенидән зәифләдир. Әкәр ахырынчы бир нечә линзаларла көрмә итилији ејни сәвијјәдә галырса, ән зәиф мәнфи шүшәни әсас көтүрмәк лазымдыр. Үмумијјәтлә, миопијанын дәрәчәси, ән јүксәк көрмә итилији верән ән зәиф мәнфи линзанын диоптријасы илә мүәјјән едилир. Һиперметропик рефраксијада да ејни гајда илә мүсбәт линзалардан истифадә олунур. Һиперметропијанын дәрәчәси

исә ән ајдынкөрмә габилијјәтини верән ән јүксәк мүсбәт линзанын диоптријасы илә мүәјјән едилир.

Рефраксијанын објектив үсулла мүајинәси. Рефраксијанын објектив мүајинә үсулларына скиаскопија, рефрактометрија вә бир сыра апаратларла мүајинә аиддир (шәкил 50).

Скиоскопија *(scioscopia)* мүәјјән әсаслар үзрә гурулмушдур. Әкәр мүајинә олунан шәхсин көзү офталмаскоп илә ишыгландырыларса, бәбәк саһәсиндә гырмызы рефлекс алыныр. Мүајинәни давам етдирәрәк күзкүнү зәриф һәрәкәтлә сағдан сола (вә ја әксинә), сонра исә јухарыдан ашағы (вә әксинә) һәрәкәт етдирсәк, бәбәјин гырмызы саһәсиндә көлкә әмәлә кәләчәк. Бу көлкә ја күзкүнүн ејни истигамәтиндә вә ја да әкс истигамәтиндә һәрәкәт едәчәкдир. Әкәр мүајинә едән шәхсин көзү, мүајинә олунан көздән чыхан шүаларын фокус нөгтәсиндә јерләшәрсә, онда күзкүнүн һәрәкәти заманы һеч бир көлкә алынмајачагдыр. Бәбәк кәнарында әмәлә кәлән көлкәнин һансы истигамәтдә һәрәкәт етмәси үч әсас амилдән асылыдыр:



Шәкил 50. Скиоскопија хәткешләри.

1. Истифадә олунан күзкүнүн чөкәк вә мүстәви олмасындан;
2. Мүајинә олунан көзүн рефраксијасындан;
3. Мүајинә едән шәхслә мүајинә олунан шәхсин арасындакы мәсафәдән.

Буна әсасән дә скиоскопија үчүн һәмишә, ади мүстәви күзкүдән истифадә едилир. Мүајинә исә 1 м мәсафәдән апарылыр, јә'ни мүајинә едән шәхслә мүајинә олунан шәхс арасындакы мәсафә 1 м-ә бәрабәр олур. Белә вәзијјәт рефраксијасы миопија 1,0 Д олан көзүн ајдынкөрмәнин узаг нөгтәсинә мүвафиг кәлир. Беләликлә, мүајинә олунан көзүн рефраксијасы миопија 1,0 Д-дан аз, еmметропија вә ја да һиперметропија оларса, бәбәк кәнарында алынан көлкә 1 м мәсафәдән, күзкү илә ејни истигамәтдә һәрәкәт едәчәкдир. Әкәр мүајинә олунан көзүн рефраксијасы миопија 1,0 Д-дан чохдурса, көлкә һәмин мәсафәдән күзкүнүн әкс истигамәтиндә һәрәкәт едәчәкдир, миопија 1,0 Д оларса, о заман

бəбək кəнарында көлкə алынмаjачагдыр, чүнки 1 м мəсафə һəмин көзүн ajдын көрмəсинин узаг нөгтəсинə уjғун кəлир, мүajинə олунан көздəн чыхан шүалар, мүajинə едəн шəхсин көзүнүн тор гишасында топланыр.

Миопиja 1,0 Д-дан аз, емметропиja вə һиперметропиja рефраксиjаларында ajдынкөрмəнин узаг нөгтəси 1 м мəсафəдəн узаг олдуғу үчүн, һəмишə мүajинə едəн шəхсин архасында алыначагдыр. Буна көрə дə мүajинə олунан көзүн бəбək кəнарындакы көлкə, күзкү һəрəкəт едəн тəрəфдə алыныр вə еjни истигамəтдə һəрəкəт едир. Миопиja 1,0 Д-дан чохдурса белə көзүн ajдынкөрмəнин узаг нөгтəси һəмишə мүajинə олунан шəхслə мүajинə едəн шəхс арасында jерлəшир. Одур ки, мүajинə олунан көздəн чыхан шүалар ajдынкөрмəнин узаг нөгтəсиндə (R) топланыб, jенидəн дағылмыш вəзиjjəтдə мүajинə едəн шəхсин көзүнə дүшүр вə көлкə əксинə һəрəкəт едирмиш кими көрүнүр.

Əкəр скиоскопиjадан өтрү ади мүстəви күзкү (скиоскоп) əвəзинə чөкəк күзкүдəн (офталмоскопдан) истифадə едилəрсə, jухарыда көстəрилəн мүнасибəт там əксинə олачагдыр, jə'ни миопиja 1,0 Д-дан ашағы, емметропиja вə һиперметропиja рефраксиjаларында көлкə күзкүнүн əсас əкс истигамəтиндə, миопиja 1,0 Д-дан чох оларса, көлкə күзкүнүн еjни истигамəтиндə һəрəкəт едəчəкдир. Миопиja 1,0 Д-дан исə əввəллəрдə гejд едилдиjи кими көлкə алынмаjачагдыр. Рефраксиjанын скиоскопиja үсулу илə мүajинəси ашағыдакы гajда илə апарылыр. Ишыг мəнбəjи хəстəнин сол, бир гəдəр арха тəрəфиндə елə jерлəшдирилмəлидир ки, ишыг хəстəнин үзүнə дүшмəсин. Мүajинə едəн, хəстə илə үзбəүз 1 м аралы отурмалыдыр вə мүajинə олунан шəхсин сағ көзү мүajинə олундугда, мүajинə едəн шəхсин сағ гулағына, сол көзүнү мүajинə етдикдə исə мүajинə едəнин сол гулағы истигамəтилə бахмалыдыр. Бу вəзиjjəтдə бəбək кəнарындакы көлкə даһа ajдын көрүнүр. Скиоскопла бəбək кəнарыны ишыгландырыб, күзкүнү азча сағдан сола вə əксинə һəрəкəт етдирмəк лазымдыр. Əкəр көлкə алынарса вə jа да чох зəиф олуб һəрəкəти мүəjjəн деjилсə, бу миопиja 1,0 Д-ны көстəрир.

Сонра көлкəнин һəрəкəтинə көрə рефраксиjанын нөвүнү мүəjjəн едиб, көзөнүнə һəмин аметропиjаны коррексиja едəн линзалардан ибарəт хəткеши (миопиjада мəнфи линзалары, миопиja 1,0 Д ашағы, емметропиjада вə һиперметропиjада исə мүсбəт линзалардан ибарəт) тутараг, 1,0 Д-дан башлаjыб кет-кедə артырмалы вə көлкə даjанана гəдəр күзкүнү һəрəкəт етдирмəли (ондан күчлү линзаны гоjдугда артыг көлкə өз истигамəтини дəjишəчəкдир). Белə вəзиjjəтдə мүajинə едəн шəхс мүajинə олунан көзүн ajдын көрмəсинин узаг нөгтəсиндə jерлəшир. 1 м мəсафəдə мүajинə олунан көзүн рефраксиjасы линза илə бирликдə миопиja 0,1 Д олур. Көзүн һəгиги рефраксиjасыны мүəjjəн етмəк үчүн һəмин миопиja 1,0 Д-ны əн jүк-

сәк мәнфи линзаја (көлкә һәрәкәт етмәјән) әлавә етмәли, миопија 1,0 Д-дан аз, емметропија вә һиперметропијаны коррексија едән јүксәк мүсбәт линзадан исә чыхмаг лазымдыр. Беләликлә, әкәр көлкә −4,0 Д линза илә һәрәкәт етмирсә, 4+1=—5, демәли һәмин көзүн рефраксијасы миопија 5,0 Д-дыр. Фәрз едәк ки, көлкә +0,5 јахуд +1,0 Д вә ја +3,0 Д линза илә һәрәкәт етмир. Әкәр бунлардан 1,0 Д-ны чыхмыш олсаг, онда (0,5—1,0=0,5) биринчи һалда миопија 0,5 Д; икинчи һалда (1−1=0) емметропија, үчүнчү һалда исә (3—1=2) Н2,0 Д-дыр.

Күзкүнү һәр дәфә сағдан сола вә һәм дә јухарыдан ашағы (јә'ни һәм шагули вә һәм дә үфүги) һәрәкәт етдирмәк лазымдыр. Әкәр һәр ики меридианда көлкә ејни вахтда нејтраллашырса, бу көстәрир ки, рефраксија һәр ики меридианда ејнидир, астигматизм јохдур. Әкәр меридианлардакы рефраксија фәргли оларса, демәк астигматизм вардыр. Белә һалда һәр ики меридианын рефраксијасыны ајры-ајрылыгда мүәјјәнләшдирмәк вә астигматизмин нөвүнү вә дәрәчәсини тә'јин етмәк мүмкүндүр.

РЕФРАКСИЈАНЫН НӨВЛӘРИНИН КЛИНИКАСЫ

Емметропија (Em). Көстәрилдији кими, емметропик рефраксијада *(emmetropia)* көзә дүшән паралел шүаларын фокус нөгтәси тор гишада алыныр. Белә көзләр сонсузлуға дикилир, даһа доғрусу онларда ајдынкөрмәнин узаг нөгтәси сонсузлугда јерләшир (R=∼), көрмә итилији һәмишә ваһидә бәрабәр олур. Кәнч јашларда бә'зән көрмә итилији 1,25: 1,5 вә һәтта 2,0 олур, бә'зән 60 јашдан јухары шәхсләрдә көрмә итилији азча зәифләјә (һеч бир хәстәлик олмадан) билир. Бунун сәбәби гочалыгла әлагәдар олараг шүакечирән мүһитләрин шәффафлығынын вә тор гишада ресепторларын һәссаслығынын зәифләмәсидир. Емметроп көзләр аккомодасија сајәсиндә јахын мәсафәни дә јахшы көрүр, ади иш мәсафәсиндә јорулмадан ишләјә билир. Бунларда ајдынкөрмәнин јахын нөгтәси көздән 10 см мәсафәдәдир (P=10 см). Одур ки, аккомодасија саһәси олдугча кенишдир (көзөнүндә 10 см мәсафәдән сонсузлуға гәдәр). Јахын мәсафәдән иш габилијјәтинин чәтинләшмәси, аккомодасијанын јашла әлагәдар зәифләмәсиндән асылыдыр. Бу мүәјјән јашдан башлајараг кет-кедә артыр вә ајдынкөрмәнин јахын нөгтәси (P) көздән узаглашыр.

Әлбәттә, белә һесаб етмәк олмаз ки, бүтүн емметроп көзләрдә көз алмасынын гурулушу, онун өлчүләри ејнидир (өн, арха охун узунлуғу, бујнуз гишанын әјрилик радиусу вә с.). Әксинә, бу өлчүләр фәрди олараг дәјишир. Лакин емметроп көздә бу өлчүләрин бир-биринә мүнасибәти елә ујғун вәзијјәтдә гурулмушдур ки, паралел шүаларын фокус нөгтәси тор гишада алыныр.

Емметропија орта јашлы шәхсләр арасында 30%-ә гәдәр тәсадүф олунур

Һиперметропија (Н). Һиперметропија (*hypermetropia*) рефраксијасында көзә дүшән паралел шүалар тор гишанын архасында топланыр. Көз архаја дикилир, даһа доғрусу, бунларда ајдынкөрмәнин узаг нөгтәси (R) мәнфи мүһитдә олур. Әлбәттә, бу нөгтә анчаг хәјалы олуб, һәгигәтдә исә јохдур. Она көрә дә һиперметропија рефрексијалы көз фәзада һеч бир нөгтәни ајдын көрә билмир. Лакин бә'зән белә көзләр узағы ајдын көрүр вә һәтта көрмә итилији дә ваһидә бәрабәр ола билир. Буну белә изаһ етмәк олар ки, көз узаға бахмагдан өтрү аккомодасија едир, аккомодасија сајәсиндә өз шүасындырма гүввәсини артырыб, паралел шүалары тор гиша үзәриндә топламаға наил олур. Һиперметропија рефраксијасынын вә онун дәрәчәсинин тә'јини әввәлдә кестәрилмишдир (рефраксијанын субјектив үсулла тә'јини бәһсиндә).

Гејд етмәк лазымдыр ки, кәнч јашларда мүсбәт линзалар васитәсилә һиперметропијанын һәгиги дәрәчәсини тә'јин етмәк мүмкүн олмур. Она көрә ки, даими аккомодасија сајәсиндә һиперметропијанын бир һиссәси компенсасија едилир вә кизли галыр. Һиперметропијанын мүсбәт линзаларла тә'јин олунан һиссәсинә ајдын һиперметропија (*hypermetropia manifesta—Hm*), аккомодасија сајәсиндә кизли галан һиссәсинә исә кизли һиперметропија (*hypermetropia latenta Hl*), икисинин бирликдә чәминә исә там һиперметропија (*hypermitropia totalis Ht*) дејилир. Һиперметропијанын ајдын һиссәси илә кизли һиссәси арасындакы мүнасибәт јашла әлагәдар дәјишир. Белә ки, аккомодасија зәифләдикчә һиперметропијанын ајдын һиссәси артыр, кизли һиссәси исә азалыр.

Мүәјјән едилмишдир ки, 15 јашына гәдәр һиперметропијанын 2/3 һиссәси кизли, 1/3 һиссәси ајдын; 25 јашларында артыг 1/2 һиссәси кизли вә 1/2 һиссәси ајдын олур. 35 јашларында исә артыг 1/3 һиссәси кизли олуб 2/3 һиссә ајдынлашыр. 45 јашларында һиперметропија тамамилә ајдын вәзијјәтә кечир. Она көрә дә кәнч јашларда һиперметропијанын һәгиги дәрәчәсини мүәјјән етмәк үчүн аккомодасијаны атропин вә дикәр мидриатик препаратларла ифлич етмәк лазымдыр.

Зәиф вә орта дәрәчәли һиперметропијада көрмә итилији чох вахт ваһидә бәрабәр олур. Јаша долдугча јухарыда гејд едилдији кими, һиперметропијанын ајдын һиссәси артыр вә көрмә габилијјәти дә зәифләјир. Һиперметропијанын јүксәк дәрәчәсиндә көрмә итилији һәмишә ваһиддән ашағыдыр.

Һиперметроп көзләр узаға бахмаг үчүн даима аккомодасија едир, артыг јахын мәсафәјә бахмаға аккомодасијанын күчү чатмыр, бунларда јахынкөрмәнин ајдын нөгтәси, ејни јашда олан емметроп вә миопијаја көрә көздән узагда јерләшир. Аккомодасијанын даими кәркинлији нәтичәсиндә јахындан ишләјәркән көз тез јорулур, охујаркән һәрфләр гарышыр,

көздә ағырлыг, көз вә алын наһијәсиндә күт ағрылар вә бә'зән башағрылары да әмәлә кәлир. Белә јорғунлуг әламәтләри аккомодасија астенопијасы адланыр ки, бу да силиар әзәләнин һәддиндән артыг кәркинләшмәси илә әлагәдардыр.

Рефраксијасы зәиф вә ја орта дәрәчәли һиперметропија олан көзләр өз харичи көрүнүшүнә көрә һеч дә емметроп көзләрдән фәргләнмир. Јүксәк дәрәчәли һиперметропијада исә көз алмасынын бүтүн өлчүләри бир гәдәр кичилир өн камера дајазлашыр вә көз алмасы көзјувасында дәриндә јерләшир, микрофталмија вәзијјәтиндә олур. Офталмоскопија заманы бә'зән көз дибиндә неврит әламәтләри көрүнүр. Белә ки, көрмә синири мәмәчијинин рәнки гырмызы, һүдуду позулмуш һалда, ган дамарлары кенәлмиш вәзијјәтдә көрүнүр, лакин көрмә габилијјәти позулмур вә көз дибинин белә шәкли сабит галыр. Бурада һеч бир илтиһаби просес олмадығы үчүн, бу *pseudoneurilis* (јаланчы неврит) адланыр. Сәбәби исә мә'лум дејил. Ушаг јашларында әсасән һиперметропик рефраксија тәсадүф едилир. Јаша долдугча һиперметропик рефраксија емметропија вә бә'зи һалларда миопија илә әвәз олунур, бөјүкләрдә зәиф һиперметропија 8%, орта вә јүксәк һиперметропија исә 4%-ә гәдәр мүшаһидә едилир.

Аккомодасија астенопијасы мөвчуд олдугда һиперметропијанын линзаларла коррексијасыны мәктәб јашларындан башламаг лазымдыр. Коррексијаолунмајан һиперметропија дахили чәплијин әмәлә кәлмәсинә сәбәб олур.

Ејнәк субјектив вә објектив мүајинәләр әсасында (аккомодасија ифлич олундугдан сонра), ән ајдын көрмәјә сәбәб олан јүксәк мүсбәт линза тә'јин едилир. Бинокулјар көрмә позула билдији үчүн ики көзүн линзалары арасындакы фәрг 2,0–2,5 Д-дан артыг олмамалыдыр.

Миопија (М). Миопијада (*Myopia*) паралел шүаларын фокус нөгтәси тор гишанын өнүндә алындығы үчүн ајдынкөрмә позулур. Миопија рефраксијада ајдынкөрмәнин узаг нөгтәси һәмишә мүсбәт фәзада олур вә миопијанын дәрәчәси нә гәдәр јүксәк оларса, нөгтә (R) бир о гәдәр көзә јахын јерләшир. Тор гишада анчаг дағыныг шүаларын, даһа доғрусу, ајдынкөрмәнин узаг нөгтәсиндән чыхан дағыныг шүаларын фокусу алыныр. Паралел шүаларын фокус нөгтәсинин тор гишадан нә дәрәчәдә өндә алынмасы ики әсас амилдән асылыдыр: әввәла, ола биләр ки, шәффаф мүһитләрин, хүсусилә бујнуз гишанын шүасындырма гүввәси чох олсун вә она көрә дә паралел шүалар ити сындырылыб тор гишаја чатмасын. Буна рефраксија м и о п и ј а с ы дејилир. Икинчиси, ола биләр ки, шүасындырма гүввәси нормал олдуғу һалда, көзүн өн-арха оху нисбәтән бөјүк олсун, тор гиша бир нөв архаја чәкилсин, паралел шүаларын фокусу јенә дә тор гишаја чатмасын, онун өнүндә алынсын. Бу о х м и о п и ј а с ы адланыр.

Рефраксија миопијасы чох надир һалларда, ох миопијасы

исә нисбәтән тез-тез (Трона көрә 37,5%) мүшаһидә едилир. Бә'зән һәм рефраксија вә һәм дә ох миопијасы бирликдә (һәм шүасындырма гүввәси вә һәм дә көзүн оху емметроп көзә нисбәтән бөјүкдүр) тәсадүф олунур ки, бу да гарышыг миопија адланыр (Тронун тәснифатына әсасән). Трон бу үч нөв миопијанын бирликдә аз раст кәлиндијини көстәрир. Трона көрә 51,7% миопија, мүнасиб миопија шәклиндә олур. Jә'ни һәм көзүн шүасындырма гүввәси вә һәм дә өн-арха охунун өлчүсү емметроп көзләрдә олдуғу кимидир. Лакин онларын бир-биринә гејри-мүнасиб шәкилдә говушмасы миопија рефраксијасыны јарадыр. Миопијанын бу нөвүнә, әсасән онун зәиф вә орта дәрәчәли формасы аид едилир.

Миопија дәрәчәсинә көрә: зәиф дәрәчәли (3,0 Д-ја гәдәр), орта (3,0 Д—6,0 Д-ја гәдәр) вә јүксәк (6,0 Д-дан јухары) тә'јин едилир. Миопијада көрмә итилији һәмишә нормадан ашағыдыр. Миопијанын дәрәчәси нә гәдәр јүксәкдирсә, көрмә итилији дә бир о гәдәр зәифдир.

Миопија рефраксијасыны коррексија етмәк үчүн мәнфи линзалардан истифадә олунур вә көрмә итилији линзалар васитәсилә нормаја гәдәр јүксәлир. Лакин јүксәк дәрәчәли миопијада көрмә итилији линза илә чох вахт нормаја чатмыр.

Миопија рефраксијасында ајдынкөрмәнин јахын нөгтәси (P), емметропија вә һиперметропијаја нисбәтән көзә даһа јахындыр. Миопија 2,5—3,0 Д-дан вә һәм дә јүксәк миопијада ајдынкөрмәнин узаг вә һәм дә јахын нөгтәси көзә чох јахын олдуғу үчүн (40—33 см) иш заманы аккомодасијадан аз вә ја да һеч истифадә едилмир. Лакин көрмә хәтләри конверкенсија етмәлидир. Бу һал, дахили дүз әзәләләрин кәркинлији сајәсиндә алыныр. Одур ки, белә шәхсләр чох вахт јорғунлуг һисс едирләр (һиперметропијада олдуғу кими). Бурада јорғунлуг әламәтләри дахили дүз әзәләнин кәркинлији илә әлагәдар олдуғу үчүн әзәлә астенопијасы адланыр. Белә һалда әкәр бир көзү өртсәк һәмин әламәтләр кечиб кедир. Дахили дүз әзәлә чох вахт кәркин ишин өһдәсиндән кәлә билмир, бир көзүн көрмә оху конверкенсијадан узаглашыр, көз кичкаһа доғру чәпләшир вә харичи чәпкөзлүк әмәлә кәлир. Миопија, дикәр рефраксија нөвләринә нисбәтән чох надир һалларда анаданкәлмә тәсадүф едилир. Организмин инкишафы илә әлагәдар олараг рефраксија да артыр, инкишаф едир, јашлылар арасында миопија рефраксијасы чохалыр. Ковалевскинин гејд етдијинә көрә јени доғулмуш ушагларда миопија 2%, мәктәб јашлы ушагларда 6%, 15 јашларда 15%-дән артыг тәшкил едир. Миопијанын артмасына харичи мүһитин дә тә'сири вардыр.

Даима инкишаф едән миопија 20—30,0 Д гәдәр чата биләр. Бурада артыг көзүн өн-арха охунун бөјүмәси әсас рол ојнајыр. Гејд едилир ки, көз охунун 1 мм бөјүмәси рефраксијанын 3,0 Д артмасына сәбәб олур; охун 7 мм бөјүмәси 20,0 Д

миопиіаја уіғун кәлир (шәкил 51). Белә көзләрин харичи көрүнүшү өнә доғру габарыр, өн камера дәринләшир, бәбәк бир аз кенәлир (емметроп вә һиперметропа нисбәтән). Миопијада бә'зән көзөнүндә гара ләкәләрин учмасындан шикајәтләнирләр (*mouches volantes*). Шүшәвары чисимдәки бу ләкәләрин әкси онун һәрәкәти заманы тор гишада әкс едилир. Белә ләкәләр бүтүн көзләрдә вардыр. Лакин миопијалы көзләрдә шүасындырманын күчлү олмасы нәтичәсиндә бунлар даһа ајдын һисс олунур.

Бә'зән дә шүшәвары чисимдә фибрил лифләринин чөкмәси сајәсиндә памбыгшәкилли ләкәләр, гансызмалар баш верир ки, бунлары да мүајинә заманы ајдын көрмәк мүмкүндүр.

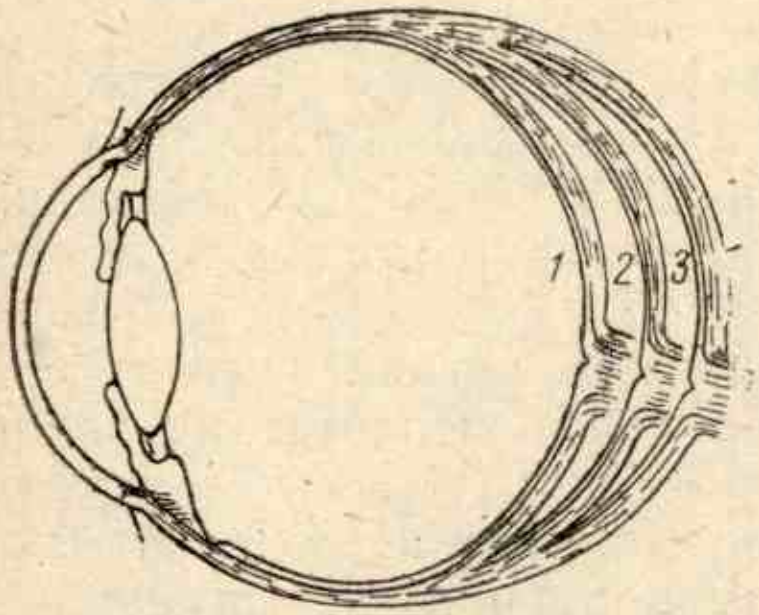

Шәкил 51. **Көзүн клиники рефраксијасынын формалашма схеми:** *1*) һиперметропија, *2*) емметропија, 3) миопија.

Көзүн өн-арха охунун бөјүмәси илә әлагәдар олараг көз дибиндә дә бир сыра дәјишикликләр баш верир.

Миопијанын, демәк олар ки, бүтүн дәрәчәләриндә склеранын арха гүтбүнүн дартылмасы нәтичәсиндә көрмә синири мәмәчијинин кәнарында ағ рәнкли јарымдаирәви һашијә көрүнүр ки, бу да миопија конусу (вә ја да арха конус) адланыр. Миопијанын дәрәчәси нә гәдәр јүксәк олурса, миопија конусу бир о гәдәр чох тәсадүф едилир. Конус бә'зән чох бөјүк олуб, мәмәчији һәр тәрәфдән әһатә едир. Склеранын арха гүтбүнүн даһа чох дартылараг архаја доғру габармасы нәтичәсиндә, мәмәчик әтрафында даһа бөјүк дәјишикликләр әмәлә кәлир ки, бу да стафилома адланыр. Бу заман склеранын архаја габармыш һиссәси онун әсас һиссәсиндән фәргләнәрәк, мәмәчији концентрик шәкилдә әһатә едир вә кәнарларында ган дамарларынын әјилмәси (ашмасы) көрүнүр, пигмент һүчејрәләринин дағылмасы сајәсиндә көз диби бир гәдәр авазыјыр вә хориоидеа ган дамарларынын шәкли ајдын көрүнүр.

Бунларла јанашы тор гишанын мәркәзи һиссәсиндә хориоретинит (мәркәзи миопик хориоретинит) әмәлә кәлә биләр. Әлбәттә, бу илтиһаби просес олмајыб дистрофик дәјишикликдир. Бу нөв дәјишиклији Арханкелски тор гиша вә ган дамарларынын кәркинләшмәси, атеросклероз вә артеросклероз нәтичәсиндә көврәкләшмәси илә әлагәләндирир. Бу заман тор гишанын мәркәзи һиссәсинә гансызма баш верир: нејроепителләр тәләф олур вә онларын јериндә пигмент јығынтысы әмәлә кәлир (фукс ләкәси). Хәстә көрмәнин позулмасындан шикајәтләнир, һәрфләрин, әшјаларын формасыны дәјишмиш һалда (метомофопсија) көрүр. Бундан әлавә ағырлашмыш катаракта әмәлә кәлир. Көрмә итилији кет-кедә зәифләјиб

сыфра гәдәр енир. Јуксәк миопијанын ән кәскин ағырлашмаларындан тор гишанын гопмасыдыр (*ablatio retinae*) (шәкил 52).

Даима артыб инкишаф едән миопијанын профилактикасы вә инкишафынын гаршысыны алмаг үчүн тәкчә офталмологлар дејил, ејни заманда педиатрлар, мәктәб һәкимләри, саһә һәкимләри, мүәллимләр вә валидејнләр дә мәшғул олмалыдырлар. Миопијанын профилактикасында (хүсусән мәктәб јашларында) әсасән иш шәраитинин јахшылашмасына вә ушағын организминин мөһкәмләнмәсинә диггәт вермәк лазымдыр. Илк нөвбәдә дәрс отаглары, кениш, ишыглы, парталар ушагларын бојуна ујғун олмалыдыр. Ашағы синиф ушаглары үчүн иш мәсафәси (көз илә китаблар арасындакы мәсафә) 25 см, јухары синиф үчүн 30—33 см олмалыдыр. Дәрс китабларынын кејфијјәтли олмасы, ишлә истираһәтин дүзкүн тәшкил олунмасы, спортла, мәшғул олмасы вә с. бөјүк рол ојнајыр.

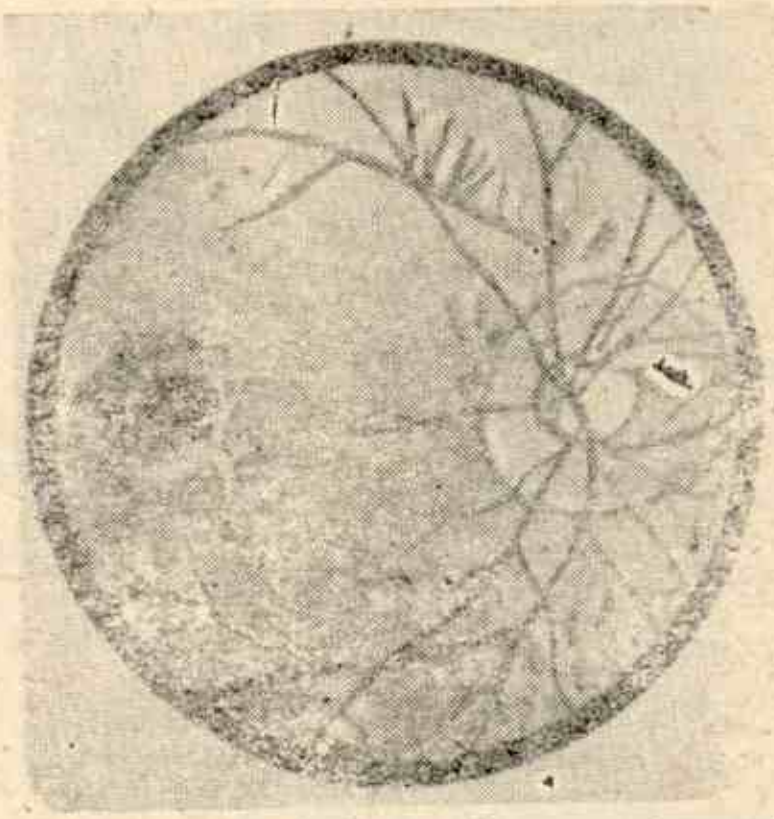

Шәкил 52. Инкишаф едән миопијада көздибинин офталмоскопик шәкли.

Јуксәк миопијада хүсуси мүаличә үсулларындан истифадә етмәк дә мәсләһәт көрүлүр. Тохума мүаличәсиндән, ФиБС, алое инјексијалары, витамин (B_2, A, C) мүаличәси, дахилә поливитамин, глүконат вә с. тә'јин едилир.

Астигматизм. Астигматизм бујнуз гиша сәтһинин вә бә'зән дә бүллур сәтһинин габарыглығы илә әлагәдардыр. Бу анаданкәлмә олуб, һәмин вәзијјәтдә дә галыр.

Астигматизм мүмкүн гәдәр дүзкүн вә там коррексија олунмалыдыр. Астигматизми тә'јин етмәк үчүн објектив вә субјектив мүајинә үсулларындан истифадә олунур. Астигматизмин коррексијасында әсас мәгсәд ики меридиан рефраксијасы арасындакы фәрги арадан галдырмагдан ибарәтдир. Бу мәгсәдлә садә астигматизмдә силиндрик линзалардан истифадә олунур, амметропик меридиан емметропија сәвијјәсинә чатдырылыр. Мүрәккәб вә гарышыг астигматизмдә исә сферосилиндрик линзалардан истифадә олунур.

Көз күчлү силиндрик линзалары пис кечирдији үчүн астигматизмин дәрәчәси 3,0 Д-дан артыгдырса, о там коррексија олунмур. Мәсәлән, фәрз едәк ки, садә миопик астигматизмдә шагули меридиан 90°, миопија 2,0 Д, үфүги меридиан 180° емметропијадыр. Коррексијада −2,0 Д силиндрик линза вермәли, оху исә 180° олмалыдыр. Мүрәккәб һиперметропик ас-

тигматизмдә шагули меридиан Н 1,0 Д; үфүги меридиан 2,0 Д, астигматизмин дәрәчәси исә 1,0 Д-дыр. Фәргләри арадан галдырмаг үчүн +1,0 Д силиндрик линза оху шагули истигамәтдә верилмәли. Һәр ики меридианда алынан Н 1,0 Д-ны коррексија етмәк үчүн исә +1,0 Д сферик линзадан истифадә етмәк лазымдыр.

Пресбиопија—гочалыг көрмәси (*presbyopia*). Мә'лум олдуғу кими, бүллур јашла әлагәдар өз еластиклијини кет-кедә итирир, ајдынкөрмәнин јахын нөгтәси (Р) көздән узаглашыр, аккомодасијанын һәчми кичилир. Аккомодасијанын чатышмазлығы, өзүнү 40—45 јашлардан башлајараг бүрузә верир. Бу заман јахындан ишләјәркән тез јорулма, јазыб-охуманын чәтинләшмәси, һәрфләрин ајдын көрүнмәмәси, гаш вә алын наһијәсиндә хошакәлмәз һиссләрин баш вермәси кими әламәтләр баш верир. Дондерсин чәдвәлиндән мә'лум олдуғу кими, 40 јашларында аккомодасија чәми 4,5 Д бәрабәрдир. Буна көрә дә 33 см мәсафәдән охудугда бунун 3,0 Д-сы сәрф олур, еһтијатда исә чәми 1,5 Д галыр. Ону да гејд етмәк лазымдыр ки, 33 см мәсафәдән сәрбәст вә јорулмадан ишләмәк, охумаг үчүн, аккомодасијанын еһтијатда галан һиссәси, сәрф олан һиссәсинин јарысындан чох олмалыдыр (нисби аккомодасија). 40 јашында 4,5 Д аккомодасијанын 3,0 Д-сыны сәрф етдикдә көз тез јорулур. Одур ки, китабы көзүндән бир гәдәр узаглашдырмагла аккомодасијанын сәрф олан һиссәсини азалдыб, еһтијат һиссәсини артырмаға чалышырлар. Бу анчаг әввәлләр мүмкүн олуб, сонралар чәтинләшир. 50 јашында аккомодасијанын һәчми 2,5 Д, 60 јашда исә аккомодасија тамамилә мүмкүн олмур (бүллур там сәртләшир).

Аккомодасијанын белә чатышмазлығы топлајычы мүсбәт линзаларла әвәз олунур. Хүсуси чәдвәлә көрә 40 јашында *Sph. convex*+1,0Д; 50 јашында *Sph. convex*+2,0Д; 60 јашында исә *Sph. convex* +3, 0 Д ејнәк тә'јин олунур.

Ејнәк тә'јин олунаркән ихтисасдан асылы олараг иш мәсафәсини дә нәзәрә алмаг лазымдыр. Әкәр рефраксија аметропија оларса, ону һесаба алмалы вә һәр көзә ајры-ајрылыгда ејнәк сечилмәлидир.

Илк нөвбәдә көзүн рефраксијасы муәјјәнләшдирилир, көрмә итилији тә'јин олунур. Линзаларла 1,0 гәдәр коррексија олунур. Сонра исә һәмин коррексија линзасына јаша ујғун пресбиопија линзасы әлавә едилир. Рефраксијасы һиперметропија олан шәхсләрә ејнәк нисбәтән кәнч јашларда (еммeнтропа нисбәтән) тә'јин едилир. Аккомодасијанын һәчминин һәлә кифајәт гәдәр олмасына бахмајараг, һиперметроп көз онун артыг бир һиссәсини узағы көрмәк вә рефраксијасынын чатышмазлығыны өдәмәк үчүн сәрф етдијинә көрә ајдынкөрмәнин јахын нөгтәси һәмишә көздән узагда, аккомодасијанын еһтијат һиссәси исә аз олур. Мәсәлән; 40 јашында Н2,0Д

јахындан ишләмәк үчүн *Sph. convex* (+2,0Д)+*Sph. convex* (+1,0Д)=*Sph. convex*+3,0Д тәләб едир.

Миопија рефраксијасында ајдынкөрмәнин јахын нөгтәси емметропа нисбәтән көзә јахын олдуғу үчүн бунлар аккомодасија чатышмазлығыны кеч һисс едирләр. М3,0Д вә ондан јухары һәмишә аккомодасијасыз ишләмәк мүмкүн олдуғу үчүн һеч вахт ејнәјә еһтијач дујулмур. Мәсәлән, 50 јашында М1,0Д-да рефраксијаны коррексија етмәк үчүн *Sph. concave* — 1,0Д тәләб олунур; пресбиопијадан (аккомодасија чатышмазлығы) өтрү исә *Sph. convex*+2,0Д тәләб олунур. Әкәр *Sph* (—1,0Д)+Sph (+2,0Д)=Sph +1,0Д оларса, демәли,+1,0Д лазым кәләчәкдир.

Астигматизмләрдә дә ејни гајда үзрә һәр меридианда рефраксија чатышмазлығыны коррексија едиб, үзәринә јаша мүвафиг пресбиопија линзасыны әлавә етмәк лазымдыр.

Әкәр һәр һансы бир шәхсә ики нөв (һәм узаг вә һәм дә јахын үчүн) ејнәк кәздирмәјә еһтијач дујулурса, белә һалларда бифокал линзалардан истифадә олунур, јә'ни ејнәјин үст һиссәси узаға, ашағы һиссәси исә јахына бахма үчүн лазым кәлән линзаја мүвафиг олур.

Ејнәкләрин раһат олмасы үчүн һәр көзүн көрмә хәттинин линзанын мәркәзинә ујғун кәлмәси вачибдир. Она көрә дә ејнәк ресептләриндә ики бәбәјин мәркәзләри арасындакы мәсафәни дә өлчүб гејд етмәк лазымдыр.

Анизометропија. Һәр ики көздә рефраксијанын мүхтәлиф олмасы анизометропија адланыр вә тез-тез раст кәлинир. Лакин бу фәрг о гәдәр аз олур ки, о көрмә итилијинә вә һәм дә иш габилијјәтинә тә'сир көстәрмир. Лакин бә'зән ики көзүн рефраксијасы арасындакы фәрг чох бөјүк олур, бурада һәр чүр комбинасијаја: бир көздә емметропија, дикәр көздә исә миопија, һиперметропија вә ја да астигматизм, һәр ики көздә мүхтәлиф дәрәчәдә миопија вә ја һиперметропија бир көздә миопија, дикәриндә исә һиперметропија вә с. раст кәлинир.

Анизометропијанын дәрәчәси аз олдугда бинокулјар көрмә адәтән сахланылыр. Јүксәк дәрәчәдә исә һәр ики көздә алынан эксләр арасындакы фәрг чох олдуғу үчүн көз бунлары ваһид һалда бирләшдирә билмир, бинокулјар көрмә позулур вә чох вахт чәпкөзлүјә сәбәб олур. Анизометропијада ејнәк тә'јин олундугда, һәр ики көз ајры-ајрылыгда коррексија олунур, шәхсә даһа чох хошакәлән линза тә'јин едилир. Линзалар арасындакы фәрг исә 1,5—2,0Д гәдәр олмалыдыр. Бундан јүксәк линзалары көзләр гәбул етмир. Она көрә дә ејнәк јахшы көрән көзә көрә көтүрүлүр, дикәр көз исә она ујғунлашдырылыр.

АККОМОДАСИЈАНЫН ПОЗУЛМАСЫ

Аккомодасијанын спазмасы. Аккомодасијанын спазмасы заманы көзүн рефраксијасы бир гәдәр күчләнир. Белә ки,

миопијанын дәрәчәси јүксәлир, емметропија миопијаја чеврилир, һиперметропијанын дәрәчәси исә азалыр. Һиперметропијада узун мүддәт давам едән аккомодасија кәркинлији онлар үчүн бир адәтә чеврилир. Лакин аккомодасијанын белә спазмасы һ ә г и г и с п а з м а дејилдир. Чүнки бүтүн рефраксија нөвләриндә көз өз аккомодасијасынын спазмасыны азалдыб-артыра билир. Бу анчаг ајдын көрмәк үчүн аккомодасија кәркинлијидир. Аккомодасија спазмасынын зәиф дәрәчәсиндә көрмәјә мәнфи тә'сиредичи әламәтләр олмур. Лакин спазманын јүксәк дәрәчәсиндә аккомодасија астенопијасы баш верир.

Аккомодасијанын спазмасы неврастенија вә истерија симптомлары илә бирликдә, кирпикли чисмин илтиһабында, симпатик көз илтиһабында вә с. тәсадүф олуна билир. Аккомодасијанын спазмасынын диагнозу рефраксијанын субјектив вә објектив үсулла мүајинәси заманы алынан фәрглә мүәјјән едилир.

Мүаличәси. Илк нөвбәдә мүаличә иш шәраитинин јахшылашдырылмасы истигамәтинә јөнәлдилмәлидир. Организмин мөһкәмләндиричи мүаличә вә рефраксија чатышмазлығыны коррексија етмәк лазымдыр. Бә'зи һалларда 1%-ли атропин, мезатон, адреналин мәһлулларындан истифадә едиб, аккомодасијаны ифлич етмәклә 1—2 һәфтәлик мүаличәдән сонра, ола биләр ки, спазма тәкрар олунмасын.

Аккомодасијанын ифличи. Аккомодасијанын ја там ифличи *(paralysis accomadatio)* вә ја да јарымифличи —парези *(paresis accomadatio)* ола биләр. Биринчи һалда көз там статик рефраксија вәзијјәтиндә олур, узаг мәсафәни көрүр (R), ајдынкөрмәнин јахын нөгтәси (P) олмур. Парез вәзијјәтиндә исә аккомодасијанын һәчми кичилир, ајдынкөрмәнин јахын нөгтәси көздән узаглашыр, емметроп көз анчаг јахын мәсафәни, һиперметроп көз исә һәм узаг вә һәм дә јахын мәсафәни пис көрүр. Миопија исә дәрәчәсиндән асылы олараг, аккомодасијанын итмәсини һисс етмәјә биләр.

Аккомодасијанын биртәрәфли парезиндә бә'зән микропсијадан (јә'ни әшјалары кичилмиш вәзијјәтдә көрүрләр) шикајәтләнирләр. Аккомодасијанын ифличи бә'зән сәрбәст һалда, бә'зән исә бәбәји даралдан әзәләнин ифличи илә бирликдә тәсадүф олунур. Бу артыг көздахили офталмоплекија адланыр. Аккомодасија ифличи диагнозу кәнчләрдә емметроп рефраксијада асанлыгла мүәјјән едилир. Лакин миопик рефраксијада вә пресбиопија заманы бир гәдәр чәтинләшир. 60 јашларда исә аккомодасија там сәрф олундуғу вахт, бу диагнозу гојмаг гејри-мүмкүндүр.

Аккомодасија ифличинин сәбәбләри мүхтәлифдир. Периферик ифлич билаваситә силиар әзәләнин вә ја да синир лифләри учларынын зәдәләнмәси илә әлагәдар олан травмалар нәтичәсиндә баш верир. Бу һал көзә мидриатик препаратлар

(атропин, скополамин вә с.) төкдүкдә вә дахилә белладон препаратлары гәбул етдикдә баш верир. Ифлич синир бојунча оларса, һәмишә бәбәјин даирәви әзәләсинин вә көзүн һәрәки синири илә иннервасија олунан бир груп көз әзәләләринин ифличи илә бирликдә тәсадүф едилир. Мәркәзи синир системи илә әлагәдар олан ифлич исә көзүн һәрәки синиринин, билаваситә аккомодасијаны иннервасија едән нүвәнин зәдәләнмәсинин нәтичәсидир. Бу бир чох синир хәстәликләриндә: зәһәрләнмәләрдә (ботулизмдә), сифилис, табес, енсефалит, диабет, грип, дифтерија вә с. хәстәликләрдә дә баш верә биләр. Бә'зән ифлич биртәрәфли дә ола биләр. Мүаличә хәстәлији әмәлә кәтирән әсас сәбәбә гаршы апарылмалыдыр.

Апарылан мүаличә нәтичәсиндә ифлич узун мүддәт кечиб кетмәзсә, јахындан көрмәни ајдынлашдырмаг үчүн ејнәкләр тә'јин етмәк лазымдыр.

V фәсил

ЧӘПКӨЗЛҮК

Көз алмасынын там симметрик вәзијјәтиндә, көз алмасы көз јарығында елә бир вәзијјәт тутур ки, һәр ики бујнуз гишанын шагули меридианы көз јарығынын там ортасына дүшүр вә көрмә хәтти бир-биринә паралел вәзијјәтдә олур. Бу о р т о ф о р и ј а адланыр. Бујнуз гишанын биринин шагули меридианын ич вә ја тыш бучаға јахынлашмасы ч ә п к ө з л ү к адланыр.

Чәпкөзлүк бир нечә нөвдүр:

1. Г е ј р и-һ ә г и г и ч ә п л и к. Бурада һәгигәтдә чәплик јохдур. Лакин көздә & бучағы (көрмә хәтти илә көзүн оптик оху арасында галан бучаг) чох бөјүк олдугда, көзүн вәзијјәти елә олур ки, куја о чәпдир;

2. К и з л и ч ә п к ө з л ү к—*heteroforia.* Ортоферијада бинокулјар көрмәнин олуб-олмамасындан асылы олмајараг көз алмасынын вәзијјәти симметрикдир.

Бә'зән көзүн симметрик вәзијјәтдә олмасына бахмајараг, бинокулјар көрмәни позмаға чәһд етсәк көзүн симметрик вәзијјәти дә позулур ки, бу да кизли чәпкөзлүк адланыр.

Кизли чәпкөзлүлүјү мүәјјән етмәк үчүн хәстәјә бир гәләм көстәрилир, о, һәр ики көзлә һәмин гәләми фиксә едир. Сонра хәстәнин бир көзүнү әлимизлә тутуруг (бипокулјар көрмәни позуруг), хәстә гәләмә анчаг бир көзү илә бахыр. Бир нечә санијәдән сонра әлимизи чәкиб, һәмин көзүн вәзијјәтинә диггәт едирик. Әкәр әлимизи чәкдикдә көз һәрәкәт етмирсә, бу ортофоријадыр (јә'ни бинокулјар көрмәни поздугда да көз өз симметрик вәзијјәтини сахлајыр). Әкәр әлимизи чәкдикдә көз алмасы һәрәкәт едирсә—бу һетероферијадыр (јә'ни һәмин

көз әлимизин алтында чәпләшмишди, әлимизи чәкән кими јенидән гәләми фиксә етмәк үчүн һәрәкәт едир). Әкәр көз алмасы буруна доғру чәпләшмишсә, о, фиксә етмәк үчүн тыша доғру һәрәкәт едәчәк, бу е з о ф о р и ј а адланыр. Көз тыша доғру чәпләшмишсә, о, фиксә етмәк үчүн буруна доғру һәрәкәт едәчәк ки, бу да е к з о ф о р и ј а адланыр.

Үмумијјәтлә, ортофорија 30—40%, һетерофорија исә 60—70% тәсадүф олунур. Һетерофоријада ваһид бинокулјар көрмә сахланылыр, ејни заманда 2—3°-ли кизли чәпкөзлүкдә һеч бир әламәт һисс олунмур. Бөјүк дәрәчәләриндә исә (6—8°) фузија зәиф олдуғу үчүн бинокулјар көрмә бир гәдәр чәтинләшир. Белә шәхсләр иш заманы тез јорулмагдан, кичкаһ-алын наһијәсиндә ағрылардан (астенопија) шикајәтләнир. Белә һалларда рефраксијаны јохлајыб лазыми коррексија тә'јин етмәли. Әкәр бу әламәтләр рефраксија илә әлагәдардырса, ејнәк тахмагла кечиб кедир, әкәр кизли чәпкөзлүлүклә әлагәдардырса, онда фузијаны күчләндирмәк үчүн ортоптик мүаличә апармаг лазымдыр.

3. А ј д ы н ч ә п к ө з л ү л ү к—*strabismus*—ики нөвдүр: 1) мүштәрәк чәпкөзлүк. Бу ушаг јашларында баш верир, көз алмасы әзәләләринин функсијасы нормал олур—*strabismus concomitans* адланыр; 2) ифлич чәпкөзлүјү—көз алмасы әзәләләринин бири вә ја бир нечәси ифлич олур. Бунун нәтичәсиндә чәплик баш верир—*strabismus paraliticus* адланыр.

Мүштәрәк чәпкөзлүк ән чох 2—6 јашлар арасында баш верир. Бу нөв чәпликдә әзәләләрин функсијасы нормал олуб, көз алмасынын һәрәкәти һәр тәрәфә сахланылыр. Әкәр көз алмасы буруна доғру әјилмишсә, д а х и л и ч ә п к ө з л ү к—*strabismus convergens*, кичкаһа доғру чеврилмишсә х а р и ч и ч ә п к ө з л ү к—*strabismus divergens*, даими бир көз чәпләшәрсә, бу биртәрәфли чәпкөзлүк *strabismus mono lateralis* адланыр. Дикәр көз исә һәмишә фиксә едир. Бә'зән дә каһ бир көз, каһ да дикәр көз чәпләшир. Белә ки, һәр ики көз нөвбә илә һәм чәпләшир, һәм дә фиксә едир, бу н ө в б ә л и ч ә п к ө з л ү к—*strabismus alternans* адланыр (шәкил 53).



а *б*

Шәкил 53. Мүштәрәк чәпкөзлүк: а) дахили чәпкөзлүк; б) харичи чәпкөзлүк.

Мүштәрәк чәпкөзлүкдә биринчи чәплик бучағы икинчили чәплик бучағына бәрабәрдир. Бу нә демәкдир?

Биринчи бахышда бир көзүн нә гәдәр чәпләшмәси б и р и н ч и л и ч ә п л и к бучағы адланыр. Әкәр фиксәедән көзү (дүз бахан көзү) әлимизлә өртсәк, бу заман әввәлчәдән чәп олан көз дүз бахыб фиксә едәчәк. Фиксәедән көз исә әлимизин ал-

тында чәпләшәчәк Бу фиксәедән көзүн чәпләшмә дәрәчәси и к и н ч и л и ч ә п л и к б у ч а ғ ы адланыр. Чәп көз нә гәдәр әјилмишсә, сағлам көз дә бир о гәдәр әјиләчәкдир. Әлимизлә өртдүјүмүз көзү ачдыгда, һәмин көз јенидән фиксә етмәк үчүн һәрәкәт едәрәк өз илк вәзијјәтинә гајыдыр. Көз алмасынын бу һәрәкәтинә д ү з ә л и ш һ ә р ә к ә т и дејилир.

Чәплик бучағыны бир нечә үсулларла тә'јин етмәк олар:

1. Маддокс шкаласы илә мүајинә едилән шәхс шкаланын лампасыны 1 м мәсафәдән фиксә едир. Лампанын экси фиксә едән көздә, гамма бучағындан асылы олараг, бујнуз гишанын мәркәзи вә ја мәркәзә јахын саһәсинә, чәпләшмиш көздә исә бујнуз гишанын периферијасына дүшәчәкдир. Сонра исә мүајинә олунан шәхсә шкаладакы рәгәмләр көстәрилир, башыны һәрәкәт етдирмәдән һәмин рәгәмләри фиксә етмәк төвсијә едилир, о вахта гәдәр ки, ишығын экси чәпкөздә дә фиксә едән көздә илк дәфә олдуғу вәзијјәтә мүвафиг олсун. Белә вәзијјәтә ујғун кәлән рәгәм чәплик бучағыны көстәрир (шәкил 54).

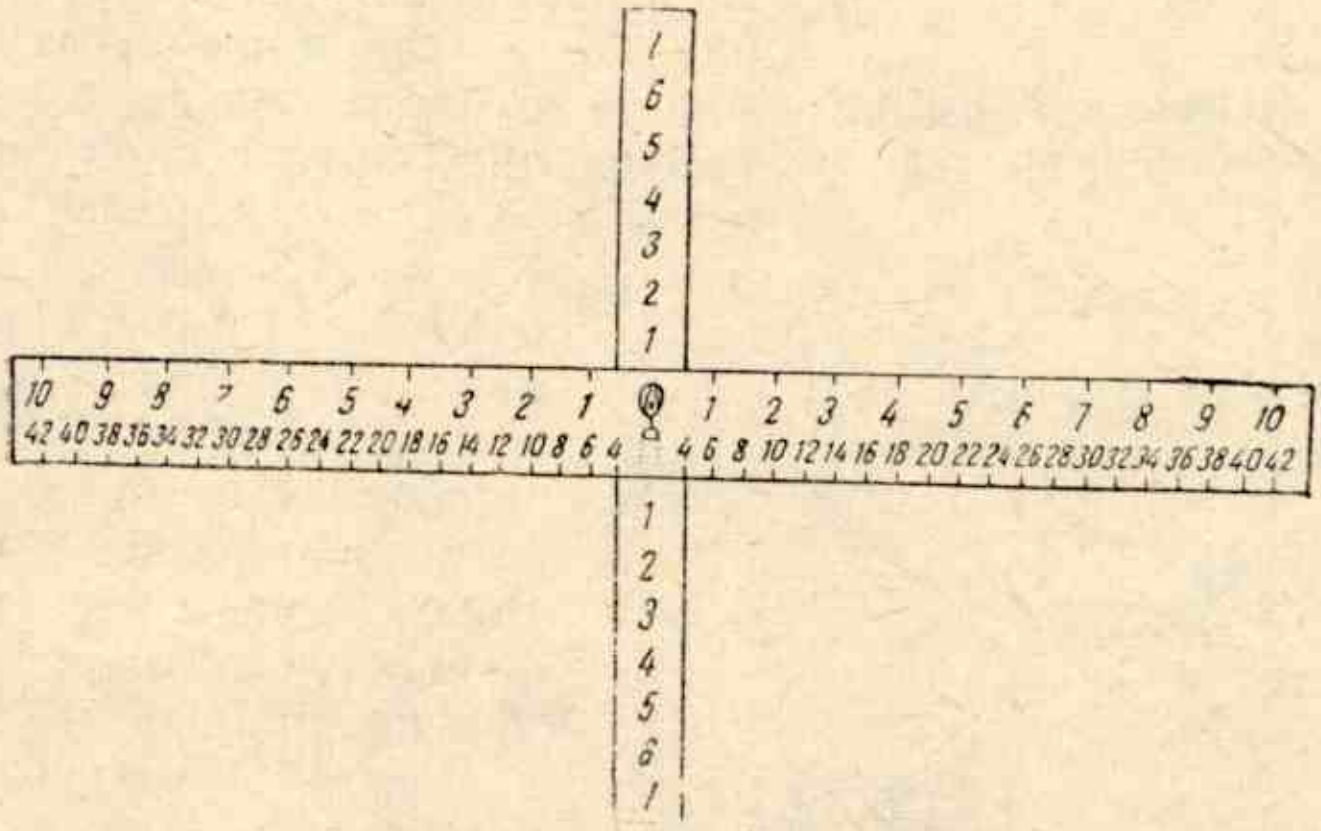

Шәкил 54. Маддоксун шкал асы.

2. Периметрдә чәплик бучағы бир вә ја ики јанан шамла тә'јин едилир.

Мүајинә едилән шәхс периметрин өнүндә отуруб узаг бир нөгтәни фиксә едир. Шамын бирини периметрин сыфыр бөлмәсиндә тутуб, дикәри исә периметрин гөвсү үзәриндә һәрәкәт етдирилир, о вахта гәдәр ки, икинчи шамын көлкәси чәпкөздә бујнуз гиша үзәринә дүшдүјү наһијә, биринчи шамы фиксә едән көздә бујнуз гишанын үзәриндәки көлкәсинин вәзијјәтинә ујғун кәлсин. Һәмин рәгәм чәплик бучағыны көстәрир (шәкил 55).

Бир шамла јохламаг үчүн, шам периметрин гөвсү үзәриндә һәрәкәт етдирилир, јә'ни шамын экси чәпкөздә дүз бујнуз

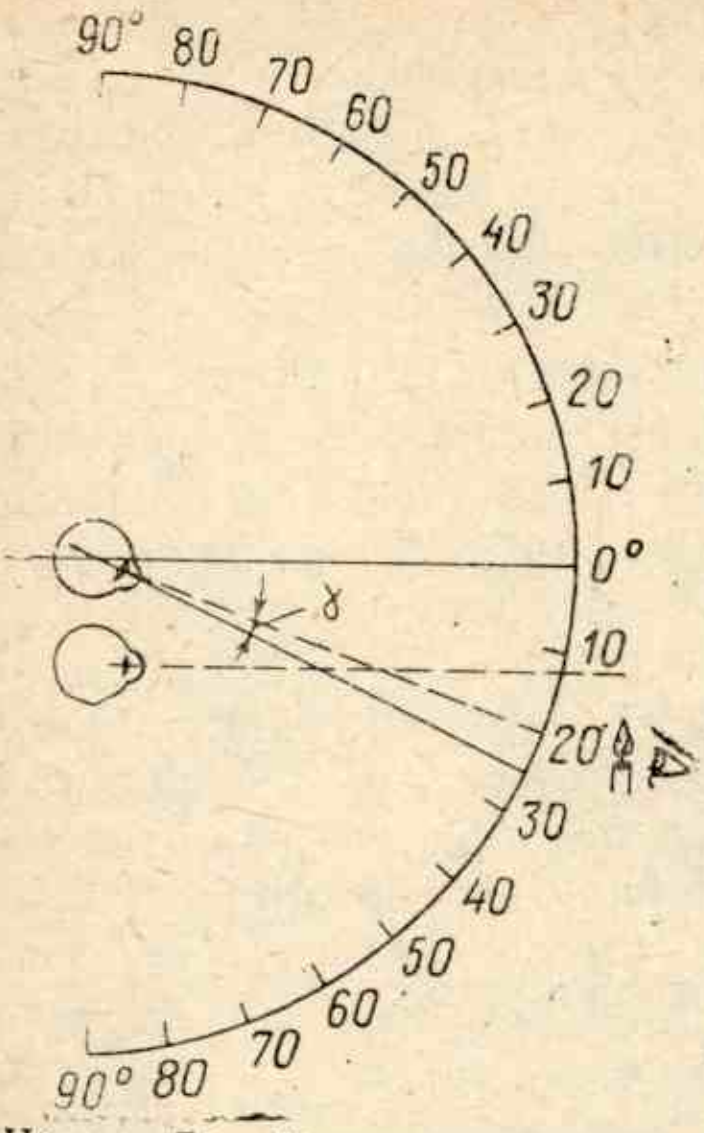

Шәкил 55. Периметрдә чәплик бучағынын тә'јини.

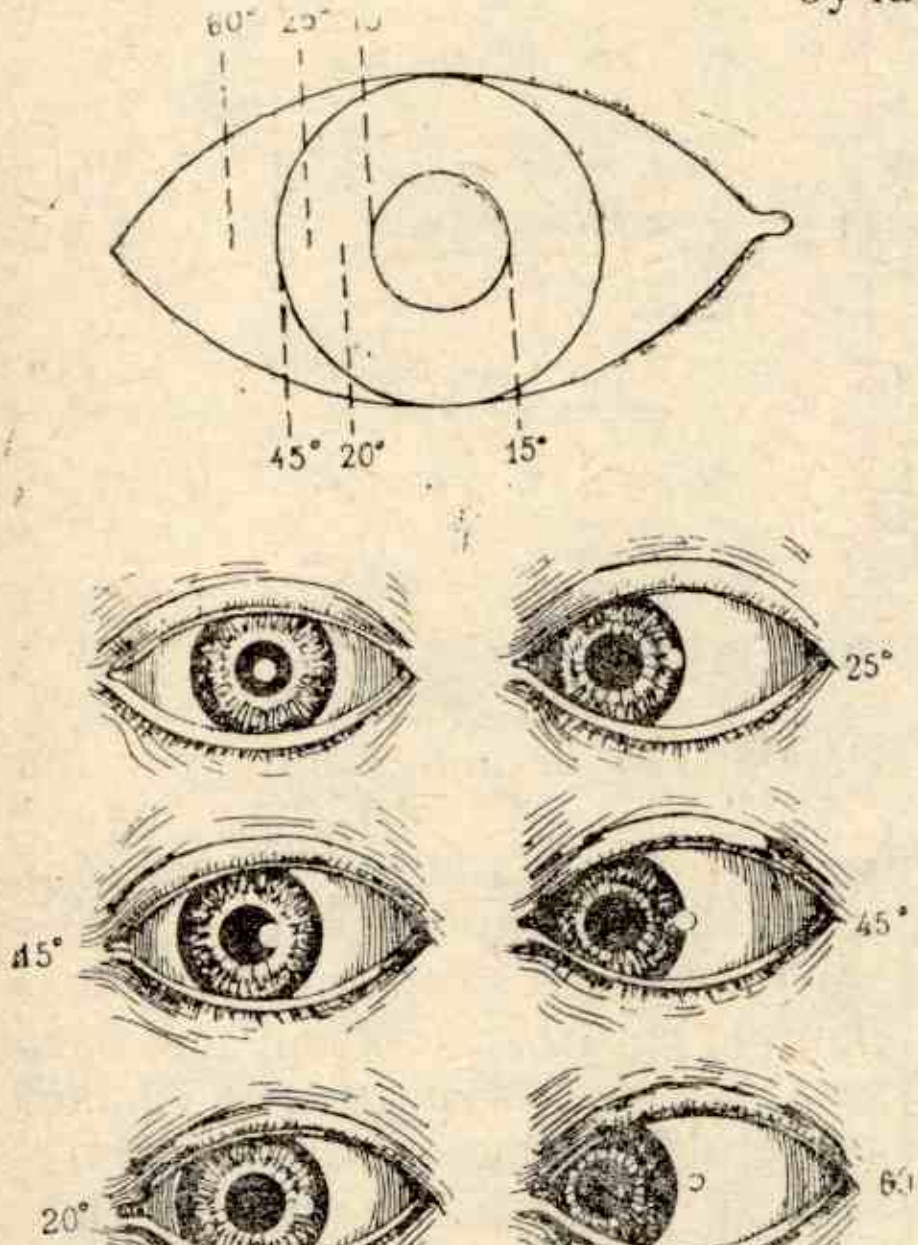

Шәкил 56. Чәплик бучағынын Киршберг үсулу илә тә'јини.

гишанын мәркәзинә дүшмәлидир. Һәмин рәгәми гејд едиб онда гамма бучағынын дүзәлишини апармаг лазымдыр.

Фиксәолунан нөгтә илә тор гишанын мәркәзи чухурчуг саһәсини бирләшдирән хәјали хәттә **көрмә хәтти** дејилир.

Көзүн диоптрик системинин мәркәзиндән вә кардинал нөгтәләриндән көзүн арха гүтбүнүн мәркәзинә гәдәр олан хәјали хәттә исә **оптик ох** дејилир.

Көрмә хәтти илә оптик оху һеч вахт бир-биринә ујғун кәлмир, онларын арасында бучаг галыр ки, буна да гамма бучағы дејилир: гамма бучағы көрмә хәттиндән тыша доғрудурса, мүсбәт (+), экәр көрмә хәттиндән ичә доғрудурса, мәнфи (—) һесаб едилир. Орта һесабла гамма бучағы $+5+2°$-јә бәрабәр олур.

Гамма бучағы чох бөјүк олдугда ($\pm 10 \pm 11$) чәпкөзлүк һаггында экс тәсәввүр јарадыр. Белә ки, мүсбәт гамма бучағы харичи чәпкөзлүк, мәнфи гамма бучағы исә дахили чәпкөзлүк олмасы тәсәввүрүнү јарадыр.

Гамма бучағыны периметрдә вә ја да Маддокс шкаласында тә'јин етмәк олар. Бундан өтрү бир көзү өртүб дикәр көзлә периметрин мәркәзини (сыфыр нөгтәсини) фиксә едир, шамы онун гөвсү үзрә һәрәкәт етдирир, о вахта гәдәр ки, шамын экси бујнуз гишанын мәркәзинә дүшсүн. Һәмин рәгәм гамма бучағыны көстәрир.

Дахили чәпкөзлүкдә һәмин рәгәмин үзәринә

гамма бучағы (±) әлавә олунур, харичи чәпкөзлүкдә исә (±) гамма бучағы чыхылыр.

3. Чәплик бучағынын Киршберг үсулу илә тә'јини. Бундан өтрү хәстә дүз өнә бахыб, офталмоскопдан дүшән ишығы фиксә едир. Һәким исә 30—35 см хәстәдән аралы, офталмоскопу өз ашағы көз јувасы кәнарында тутуб, ишыг мәнбәјинин хәстәнин бујнуз гишасы үзәриндәки эксини изләјир. Ишыг мәнбәјинин экси фиксә едән көздә, гамма бучағындан асылы олараг бујнуз гишанын мәркәзинә јахын вәзијјәтдә алыначагдыр (шәкил 56). Чәп бахан көздә исә ишыг мәнбәјинин экси периферијаја дүшәчәк. Бәбәјин нормал диаметриндә (3,5 мм) ишығын эксинин бәбәк кәнарында алынмасы 15° чәплик бучағына мүвафиг олур. Бәбәк кәнарына јахын 20°, бәбәклә лимб арасындакы саһәдә 25—30° вә лимб кәнарына ујғун оларса, 45° чәплији көстәрир; лимбдән кәнар—склерада оларса, бу 50—60°-дир.

ЧӘПКӨЗЛҮЈҮ ТӨРӘДӘН СӘБӘБЛӘР

Статистик мә'лумата көрә бүтүн дүнја үзрә чәпкөзлүјә тутулмуш ушагларын сајы 1 милјондан артыгдыр. Ушаглар арасындакы мүштәрәк чәпкөзлүк, демәк олар ки, 2%-ә гәдәр тәсадүф едилир.

Чәпкөзлүјә һәср едилмиш әсәрләрин чох олмасына бахмајараг, ону төрәдән сәбәбләр һәлә индијә гәдәр гәти мә'лум дејилдир. Чәпкөзлүјү төрәдән сәбәбләри изаһ едән илк нәзәријјә әзәлә нәзәријјәсидир.

Грефе *(Graefe,* 1898) нәзәријјәсинә көрә чәпкөзлүјүн әсас сәбәби көзү һәрәкәт етдирән әзәләләрин бәрабәр гүввәдә олмамасыдыр. Бу нәзәријјә мүәјјән гәдәр дүзкүн һесаб едилә биләр. Она көрә ки, хүсуси мүајинәләр (кордиметрија) көзү һәрәкәт етдирән әзәләләрин функсијасында мүәјјән дәрәчәдә чатышмазлығы көстәрир.

Снелленин *(Snellen,* 1913) гејд едир ки, дахили чәпкөзлүк харичи дүз әзәләнин ифличи вә ја парези нәтичәсиндә төрәнир .Е. М. Фишер дә (1932) һәмин нәзәријјәни ирәли сүрүр. Лакин бу нәзәријјәни бүтүн чәп көзләрдә тәтбиг етмәк мүмкүн дејил. Мә'лум олдуғу кими, мүштәрәк чәпкөзлүкдә көз алмасынын һәрәкәти сахланылыр вә даһа дәрин сенсор дәјишикликләр баш верир. Она көрә дә әзәлә нәзәријјәсини там һесаб етмәк олмаз.

Чәпкөзлүјүн сәбәбләрини изаһ едән нәзәријјәләрдән Дондерсин *(Donders,* 1864) аккомодасија нәзәријјәси әсаҫ јери тутур. Бу нәзәријјәјә көрә чәпкөзлүјүн әсас сәбәби амметропија заманы аккомодасија илә конверкенсија арасындакы координасијанын позулмасыдыр. Белә ки, һиперметропик рефраксијада көз даима аккомодасија едир. Бурада һәм аккомодасија вә һәм дә конверкенсија күчлүдүр. Даими кәркинлик

нәтичәсиндә һәр ики көз бирликдә фиксә едә билмир. Ушаг анчаг бир көзү илә бахыр, дикәр көз исә чәпләшир. Мүајинәләр көстәрир ки, дахили чәпликдә көзүн рефраксијасы 70—75% һиперметропијадыр. Харичи чәпкөзлүкдә исә 60—70%-миопик рефраксијадыр. Бурада аккомодасија вә һәм дә конверкенсија зәиф олдуғу үчүн, харичи чәпкөзлүк тәсадүф едилир. Бу нәзәријјәјә көрә чәпкөзлүјүн мүаличәсини һәмишә амметропијанын коррексијасындан башламаг лазымдыр. Бу чәһәтдән аккомодасија нәзәријјәси индијә гәдәр өз әһәмијјәтини итирмәмишдир.

Уорс (*Worth*, 1905) чәпкөзлүјүн етиолокијасында фузион нәзәријјәни ирәли сүрүр. Бу нәзәријјәјә көрә чәпкөзлүјүн әсас сәбәби тор гиша үзәриндә алынан әксләрин бирләшмәмәси, фузијанын позулмасыдыр.

Чәпкөзлүјүн сәбәбини изаһ едән нәзәријјәләрдән бири дә Паринонун (*Parinaud*, 1899) ирәли сүрдүјү функсионал нәзәријјәсидир. Бу нәзәријјәјә көрә чәпкөзлүк, бинокулјар көрмә апаратынын анаданкәлмә чатышмазлығы нәтичәсиндә баш верир. Кечән әсрин 90-чы илләриндә Парино тәрәфиндән ирәли сүрүлмүш бу нәзәријјә практик оларағ аккомодасија вә фузион нәзәријјәләрин бирләшмәсиндән ибарәтдир.

Өлкәмиздә бу нәзәријјәнин тәрәфдары вә давамчысы Л. И. Серкијевски олмушдур. Л. И. Серкијевскијә көрә мүштәрәк чәпкөзлүк заманы көзалмасыны һәрәкәт етдирән әзәләләр там сағламдыр вә нормал функсијаја маликдир. Чәпкөзлүјүн әсас сәбәби бинокулјар ваһид көрмәнин синир апаратынын инкишафында баш верән гүсурудур. Бу сәбәб һәр ики көзүн көрмә хәттинин фиксәолунан нөгтәдә бирләшмәсинә манечилик көстәрир. Бу нәзәријјәјә әсасән көрмә хәттинин фиксәолунан нөгтәдән әјилмәси анчаг бир симптомдур, әсас хәстәлик исә ваһид бинокулјар көрмә синир апаратынын чатышмазлығы вә ја позулмасыдыр. Бунунла әлагәдар ваһид бинокулјар көрмәси позулан бүтүн һаллары, һәтта көрмә хәттинин ајдын әјилмәсинин (чәпләшмәси) олмасы да чәпкөзлүк адландырылыр. Функсионал нәзәријјәјә әсасланараг чәпкөзлүјү арадан галдырмаг үчүн мүәјјән бир мүаличә гајдасы гәбул едилмишдир ки, бу да операсија тәтбиг етмәдән, ваһид бинокулјар көрмәнин бәрпа едилмәси мәгсәдинә јөнәлдилмишдир. Белә мүаличә анчаг аккомодасион хасијјәтли чәпкөзлүкдә јахшы нәтичә верә биләр. Белә ки, бу нөв чәпкөзлүкдә рефраксија позғунлуғу нәтичәсиндә аккомодасија илә конверкенсија арасындакы ујғунсузлуг коррексијаедичи ејнәк шүшәләри васитәсилә арадан галдырылыр. Һәр ики көзүн көрмә хәттинин фиксәолунан нөгтәдә бирләшмәси вә ваһид бинокулјар көрмәнин бәрпа олмасы үчүн мүәјјән шәраит јарадыр.

Һазырда чәпкөзлүјүн кениш јајылмыш ортоптик мүаличәсиндә әввәлчә көздә рефраксија позғунлуғуна ујғун коррексијаедичи ејнәкләр тә'јин едилир, сонра исә амблиопијанын

мүаличәси вә нәһајәт, ваһид бинокулјар көрмәнин бәрпа едилмәси үчүн вачиб олан мәшғәләләр апарылыр.

А. В. Хватоваја (1954) көрә бу гајда илә апарылан мүаличә анчаг бир груп (35—36%) чәпкөзлүкдә јахшы нәтичә верир, онларда чәпкөзлүјүн әсас етиолокијасыны вә патокенезини бу јолла изаһ етмәк мүмкүн олур, 64—55% исә чәпкөзлүјүн патокенезини бир амиллә изаһ етмәк гејри-мүмкүндүр.

Демәли, чәпкөзлүјүн етиопатокенезиндә бир нечә амилләри нәзәрдә тутмаг лазымдыр. Бу амилләр бирликдә вә ја да ајры-ајрылыгда бинокулјар көрмәни поза биләр (рефраксијанын аномалијасы, көрмә габилијјәтинин зәифлији, көзү һәрәкәт етдирән апаратын вәзијјәти вә с.). Бунунла јанашы, ваһид бинокулјар көрмәнин позулмасында, мәркәзи синир системиндә баш верән позғунлуглары да нәзәрә алмаг лазымдыр. Белә ки, бә'зи һалларда чәпкөзлүјүн баш вермәси инфексион хәстәликләрлә, горху вә физики травмаларла әлагәләндирилир. Чәпкөзлүк баш вердикдән сонра көрмә функсијасында төрәнән позғунлугларда мәркәзи синир системинин дә мүәјјән гәдәр рол ојнадығы (функсионал скотоманын әмәлә кәлмәси вә бир көздән дикәр көзә кечмәси, тор гиша корреспонденсијасынын позулмасы вә с.) сүбут едилир. Чәпкөзлүјүн јухарыда гејд едилдији кими, мүхтәлиф амилләрлә әлагәдар олдуғуну нәзәрә алараг һәр бир һадисәјә фәрди јанашмаг вә мүаличәдә буну әсас тутмаг лазымдыр.

А. В. Хватова мүштәрәк чәпкөзлүкдә ашағыдакы тәснифаты әсас тутур. Бу тәснифата көрә чәпкөзлүк ики групa бөлүнүр:

1. Аккомодасија хасијјәтли чәпкөзлүк. Бу група коррексијаедичи ејнәкләр васитәсилә дүзәлән чәпкөзлүк аид едилир (шәкил 57).

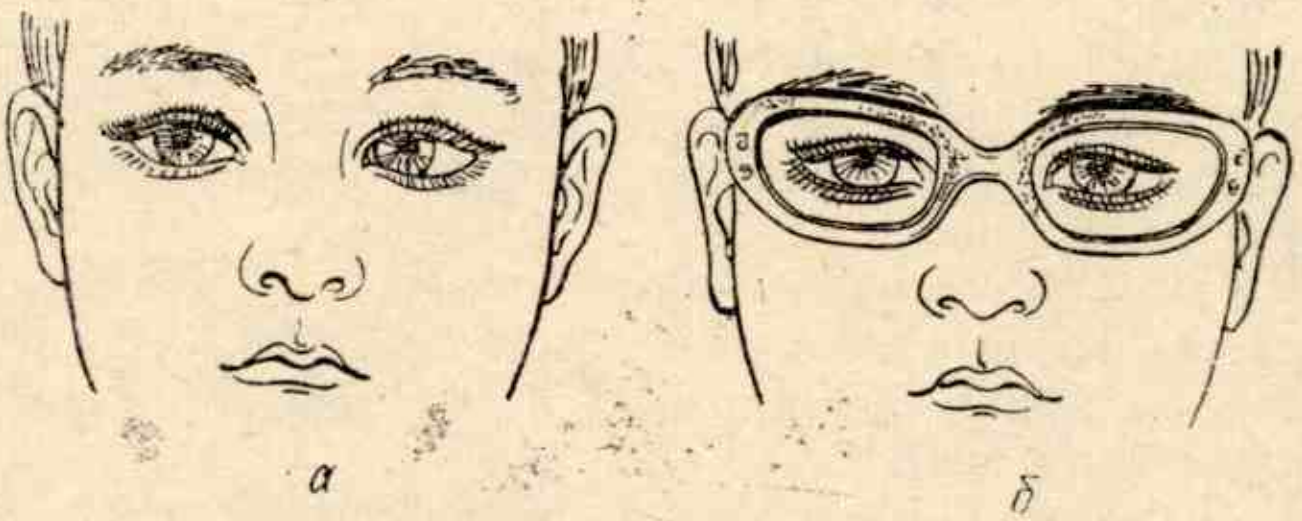

Шәкил 57. Аккомодасија чәпкөзлүјү:

а) аметропијанын коррексијадангабагкы вәзијјәти; б) аметропијанын коррексија нәтичәсиндә вәзијјәти.

2. Гејри-аккомодасија чәпкөзлүјү—бу групда галан, дикәр амилләрлә әлагәдар олан һадисәләр дахил едилир. И. Л. Смолјанинова бу тәснифата үчүнчү груп чәпкөзлүјү дә әлавә едир ки, буну да һиссәви аккомодасија чәпкөзлүјү адланды-

рыр. Бу група коррексијаедичи ејнәк васитәсилә чәпкөзлүјүн бир һиссәси дүзәлир, дикәр һиссәсинин дүзәлмәси исә чәрраһи әмәлијјат тәләб едир.

АМБЛИОПИЈА

Көрмә органында һеч бир анатомик дәјишиклик олмадан, көрмә габилијјәтинин зәифләмәсинә амблиопија дејилир. Көрмә габилијјәтинин белә зәифләмәсинин әсас сәбәби көрмә анализаторунун мүхтәлиф сәбәбләрдән асылы олараг анчаг функсионал дәјишиклијидир (позулмасыдыр). Ваһид бинокулјар көрмәнин позулмасы илә әлагәдар олараг көрмә итилијинин зәифләмәсинә дисбинокулјар амблиопија дејилир. Бу нөв амблиопијанын патокенезиндә, бир көздә тор гиша мәркәзи наһијәсинин адекват гычыг реаксијасына олан дәрин тормоз просеси әсас рол ојнајыр. Бунун нәтичәсиндә, монолатерал чәпкөзлүкдә—һәмин көзүн көрмә габилијјәти кет-кедә зәифләјир. Беләликлә, харичи чәпкөзлүјү олан шәхсләрин јарысында, дахили чәпкөзлүјү олан шәхсләрин исә 2/3 һиссәсиндә амблиопија мүшаһидә едилир. Амблиопија әсасән монолатериал чәпкөзлүкдә әмәлә кәлир. Нөвбәли чәпликдә исә һәр ики көзүн көрмә габилијјәти тәхминән ејни олур. Лакин, гејд етмәк лазымдыр ки, бу ики нөв чәплик арасында сәрһәд гојмаг дүзкүн дејилдир, белә ки, көрмә итилијинин сәвијјәсиндән асылы олараг монолатерал чәплик, алтернанс (нөвбәли) вәзијјәтинә кечәр вә ејни заманда әксинә дә ола биләр. Амблиопија һәмишә рефраксија чәһәтдән зәиф олан көздә баш вермир. Бә'зән дә һәр ики көзүн рефраксијасы ејни олдуғу һалда да бир көздә амблиопија төрәнир.

Демәли, амбилиопијанын төрәнмәсиндә көзүн көрмә хәттинин фиксәолунан нөгтәдән кәнара әјилмәси әсас рол ојнајыр.

Амблиопијанын клиники тәснифаты Е. С. Аветисон тәрәфиндән тәклиф олунмушдур. Бу тәснифатда көрмә итилијинин зәифләмәси илә јанашы, көрмә фиксасијасынын да вәзијјәти нәзәрә алыныр. Бундан әлавә, амблиопијанын һансы тәрәфдә олмасына да диггәт верилир:

1. Мә'лум олдуғу кими, амблиопија чох вахт биртәрәфли (сағтәрәфли вә ја солтәрәфли), лакин чәпкөзлүјүн бә'зи һалларында һәр ики көздә көрмә итилији зәифләјир вә амблиопија икитәрәфли олур.

2. Көрмә итилијинә әсасән амблиопија зәиф (0,8—0,4), орта (0,3—0,2), јүксәк (0,1—0,05) вә ән јүксәк дәрәчәли көрмә итилији 0,04 вә даһа зәиф олур.

Амблиопија јүксәк вә ән јүксәк дәрәчәдә (көрмә итилији 0,1—0,05 вә 0,04 вә ондан ашағы) өзүнүн ағыр формасы илә характеризә олунур. Амблиопијанын мүаличәсиндә әсас көрмә итилији елә сәвијјәјә чатдырылмалыдыр ки, һәр ики көзүн бирликдә ишләмәси мүмкүн олсун. Белә көрмә итилији

0,4 вә ондан јухары олмалыдыр. Бу һал фиксасијанын мәркәздә олдуғуну көстәрир. Зәиф дәрәчәли амблиопија бинокулјар көрмәнин бәрпасына манечилик төрәтмәдији үчүн мүаличәјә дә еһтијач јохдур.

3. Амблиопијанын мүаличәсинин прогноз чәһәтдән фиксасијасынын нә вәзијјәтдә олмасынын да әһәмијјәти бөјүкдүр.

Амблиопијада мәркәздәнкәнар фиксасијанын төрәмәси мәркәзи чухурчуг саһәсинин јүксәк дәрәчәдә тормоз вәзијјәтиндә олмасыны көстәрир, белә ки, тор гишанын мәркәзи чухурчуг саһәси өзүнә хас олан функсионал үстүнлүјүнү итирмиш, бу үстүнлүјү тор гишанын дикәр саһәси тутмушдур. Белә һалларда мүаличә чәтинләшир вә хүсуси мүаличә тәләб едилир.

Гејд етмәк лазымдыр ки, чәпкөзлүкдә амблиопија фәал характер дашыјыр. Белә ки, бинокулјар фиксасијанын олмадығы бир һалда ушаг һеч олмаса бир көзү илә ајдын көрмәјә чәһд едир. Дикәр көзүн көрмәсини исә зәифләдир.

Л. И. Серкијевски (1951) чәпкөзлүкдә баш верән амблиопијаны физиоложи һал адландырыб, она тор гишанын мәркәзи саһәсинин адекват гычығы реаксијасына гаршы олан тормоз просеси кими бахыр. Бу тормоз просеси мүдафиә характери дашыјыб сабитдир, лакин мүтләг дејилдир.

Амблиопијанын патокенезиндә тормоз просесинин ролу олдуғуну һазырда да бир чох алимләр (Е. Т. Ткаченко, 1953, А. В. Хватова, 1954, С. А. Гончарова, 1964, Викиан, 1956 вә б.) гејд едирләр.

Амблиопијанын патокенезини Е. С. Аветисов белә изаһ едир: мә'лум олдуғу кими, чәпкөзлүк, адәтән, елә вахтда баш верир ки, һәр ики көздә бинокулјар әлагә артыг јаранмыш, лакин һәлә дә мөһкәмләнмәмишдир. Белә һалда һәр һансы бир сәбәбдән көрмә органынын сенсор вә һәрәки һиссәсиндә баш верән дәјишикликләр нәтичәсиндә бинокулјар көрмә позулур. Һәр ики көздә әшјанын әкси диспарат (гејри-корреспондент) нөгтәләрә дүшүр. Ејни вахтда көрмә анализаторунун диспарат ретинокортикал елементләри гычыгланыр ки, бу да ики көрмәјә мејл едир. Белә бир шәраитдә харичи мүһитә ујғунлашмаг чәтинләшир. Харичи мүһитдә дүзкүн мүнасибәти сахламаг мәгсәди илә вә јени шәраитә ујғунлашмаг үчүн мүдафиә реаксијаларындан, фәал тормозланма просесиндән истифадә етмәјә мәчбур олунур.

Чәпкөзүн тор гишасынын мәркәзи саһәсиндә баш верән, белә актив тормоз просеси нәтичәсиндә һәмин көзә аид олан әшјанын әкси, көрмә актында дәрк едилмир. Дикәр тәрәфдән, ола биләр ки, јени корреспондент ретинокортикал елементләр әмәлә кәлсин. Бу тор гишанын анормал корреспонденсијасы адланыр. Белә һалда бир көздә тор гишанын мәркәзи чухурчуг саһәсинә дүшән әшјанын әкси, дикәр көздә тор гишанын парасентрал саһәсинә дүшән әшјанын әкси илә бирләшмир. Беләликлә, чәпкөзлүкдә нормал бинокулјар көрмә

позулур, көрмә анализатору јени шәраитә ујғун олараг, көрмә актында монокулјар системлә бирликдә иштирак едир, дикәр көзә ујғун экс исә боғулур, тормозланма вәзијјәтинә кечир. Буна көрә дә чәпкөзлүкдә һәмишә бир көзүн сенсор системи үстүнлүк тәшкил едир. Бә'зи һалларда бу үстүнлүк каһ бир, каһ да дикәр көзә аид олуб,нөвбәли (алтернанс) чәпкөзлүкдә тәсадүф едилир.

Дикәр һалда исә үстүнлүк һәмишә бир көзә, фиксә едән көзә аид олур ки, бу да монолатерал чәпкөзлүкләрдә тәсадүф едилир.

Биринчи һалда һәр ики көзүн көрмә итилији нисбәтән сахланылыр. Бу нөв чәпкөзлүкдә һәр көзә аид олан монокулјар көрмә системи ајры-ајрылыгда там көрмә функсијасына маликдир. Лакин көрмәдә ејни вахтда бирликдә иштирак етмәси исә гејри-мүмкүндүр. Белә ки, бир көзүн көрмә системи фәалијјәт көстәрдикдә дикәр көзүн көрмә системи тормозланма вәзијјәтиндә олур вә ја әксинә.

Монокулјар чәпкөзлүкдә исә фиксәедән көзүн монокулјар көрмә системи, көрмәдә һәмишә фәал иштирак едир. Дикәр чәпләшмиш көзүн көрмә системи басылыр, тормоз вәзијјәтиндә олур. Тормозланма просеси, һәмин көзә аид көрмә мәркәзинин тор гиша мәркәзи чухур наһијәсинә ујғун саһәдә даһа үстүнлүк тәшкил едир. Тормозланма просеси илк вахтлар даими олмајыб, сонралар исә даими характер дашыјыр. Белә һалларда мүаличә дә чәтинләшир. Мәркәзи көрмә функсијасынын даими тормозланма вәзијјәтиндә олмасы амблиопијанын патофизиоложи әсасыны тәшкил едир.

Мүштәрәк чәпкөзлүјүн мүаличәси

Гејд едилдији кими, мүштәрәк чәпкөзлүјүн әсас сәбәби ваһид бинокулјар көрмәнин позулмасыдыр. Көрмә хәттинин чәпләшмәси исә бунун заһири әламәтидир. Чәпкөзлүјү олан шәхсләри һәмишә нараһат едән харичи дефект—көзүн чәпләшмәсидир. Одур ки, һансы јолла олурса-олсун (чох вахт операсија илә) чәплији дүзәлдир, ваһид бинокулјар көрмәнин бәрпа олмасы һаггында дүшүнмүрләр.

Чәпкөзлүјүн мүасир мүаличә гајдаларында әсас мәгсәд исә ваһид бинокулјар көрмәнин бәрпа едилмәсидир. Чәпкөзлүјүн мүаличәси һазырда ортоптик үсулла апарылмалыдыр ки, бу да консерватив мүаличә гајдалары илә башланыб, чәрраһи әмәлијјат ва јенә дә тәкрары консерватив мүаличә илә тамамланмалыдыр. Бу гајда илә апарылан мүаличә үсулу ортоптočәрраһ—ортоптик мүаличә адланыр. (А. В. Хватова (1953), Ј. М. Белостотски (1955), И. Л. Смолјанинова (1953) вә б.)

Чәплији олан шәхсләрә илк нөвбәдә көзләринин рефраксијасына ујғун ејнәк тә'јин едилир, амблиопија мүаличә олунур ва әкәр көздә симметрик вәзијјәт јаранмышса, бинокул-

јар көрмәни бәрпа етмәк үчүн мәшғәләлар апарылыр. Лакин көздә һәлә там симметрик вәзијјәт јохдурса, белә һалда лазыми операсија едиб сонра јенидән консерватив мәшғәләләрә башланылыр.

Чәпкөзлүјүн мүаличәсиндә ваһид бинокулјар көрмәнин бәрпасы үчүн, мүтләг һәр ики көздә көрмә итилијинин кифајәт гәдәр олмасы, көрмә хәтләринин паралелизми, функсионал скотоманын ләғв едилмәси, тор гишанын нормал корреспонденсијасы вә кифајәт гәдәр фузија габилијјәтинин олмасы вачибдир. Ејни заманда, көзләрин һәр тәрәфә һәрәкәти там олмалыдыр.

Беләликлә, чәпкөзлүјүн мүасир мүаличәси, әввәлдә гејд едилдији кими, систем үзрә апарылыр. Бә'зән мүаличәни мүстәсна олараг системдән кәнарда апармаг олар. Мәсәлән, чәпкөзлүјүн дәрәчәси чох бөјүк олдугда операсија вахтындан әввәл дә едилә биләр. Консерватив мәшғәләләр исә мәктәб јашына чатмыш ушаглар арасында апарылмалыдыр.

Чәпкөзлүјүн мүаличәси фәрди план үзрә, һәм сенсор дәјишиклик, һәрәки чатышмазлыглар, һәм дә чәпкөзлүјү törәдән вә ону ағырлашдыран дикәр амилләр нәзәрә алынмагла апарылыр.

АМБЛИОПИЈАНЫН МҮАЛИЧӘСИ

Чәпкөзлүјүн мүаличәсиндә амблиопијанын профилактикасы вә мүаличәси әсас јер тутур. Мә'лум олдуғу кими, чәпкөзлүјү олан ушагларда 70%-ә гәдәр амблиопија тәсадүф олунур. Белә һалларда ваһид бинокулјар көрмәнин бәрпа едилмәси, амблиопијалы көзүн көрмә итилијинин кифајәт гәдәр артыб-артмамасындан асылыдыр.

Әксәр офталмологлар чәпкөзлүјүн мүаличәсиндә амблиопијаны әсас манеә һесаб едирләр. Амблиопијанын мүаличәси, бир гајда олараг, ортоптик мәшғәләләрлә операсијадан габаг апарылмалыдыр.

Амблиопијанын мүаличәсинә, ејнәк тахандан 2—4 һәфтә сонра башланылыр вә ашағыдакы мүаличә үсулларындан истифадә едилир.

Окклузио, корректор вә с.-дә мәгсәд зәиф көрән көзү ишләтмәк, ону көрмәјә алышдырмагдыр. Даһа доғрусу, о көзә мәхсус мәркәзи, тормоз вәзијјәтиндән чыхармаг лазымдыр. Бә'зән ејнәк тахмагла вә көрмә габилијјәтинин артмасы илә көзүн симметрик вәзијјәти дә дүзәлир. Бу чәми 35—36% тәсадүф олунур. Әксәрән исә көрмә габилијјәтинин артмасына бахмајараг, көзүн вәзијјәти олдуғу кими галыр. Одур ки, бу дөврдә операсија едиб көзүн симметрик вәзијјәтини дүзәлтмәк (дахили чәпкөзлүкдә, дахили дүз әзәлә узадылыр, харичи дүз әзәлә исә гысалдылыр, харичи чәпкөзлүкдә исә әксинә),

сонра исә бинокулјар көрмәни бәрпа етмәк үчүн мүхтәлиф апаратлар, чиһазлардан истифадә етмәк лазымдыр. Бу нөв мүаличә ортопто-чәрраһи-ортопедик мүаличә адланыр.

Аккомодасија илә әлагәдар олан чәпкөзлүјүн мүаличәси

А. В. Хватованын апардығы мүшаһидәләрә әсасән 35—36% чәпкөзлүк узун мүддәт (2—2,5 ил) ејнәк тахмаг нәтичәсиндә дүзәлир. Бу нөв чәпкөзлүк билаваситә рефраксија позғунлуғу илә (јә'ни аккомодасија илә конверкенсија арасындакы мүнасибәтин позулмасы илә) әлагәдар олуб «аккомодасија чәпкөзлүјү» адланыр.

Аккомодасија вә һиссәви аккомодасија чәпкөзлүјү мүаличәси үчүн, көзә 1%-ли атропин мәһлулу төкүб (7—10 күн әрзиндә) аккомодасијаны ифлич етмәк, сонра исә көзүн һәгиги рефраксијасыны мүәјјәнләшдириб, она ујғун ејнәк тә'јин етмәк лазымдыр. Әкәр амблиопија варса, ону мүаличә етмәк лазымдыр. Нәһајәт, көз симметрик вәзијјәт алыбса вә көрмә итилији һәр ики көздә кифајәт гәдәрдирсә, бинокулјар көрмәни бәрпа етмәк үчүн, мәшғәләләр тә'јин олунмалыдыр.

Бә'зән аккомодасија чәпкөзлүјүндә, көз алмасынын симметрик вәзијјәти дүзәлдикдән сонра, гыса мүддәт әрзиндә апарылан ән садә мәшғәләләр нәтичәсиндә бинокулјар көрмә

Шәкил 58. Корректор-локализаторда мәшғәлә.

дә бәрпа олунур. Белә һалларда бәрпаолмуш бинокулјар көрмәни мөһкәмләндирмәк вә фузијаны инкишаф етдирмәк мәгсәди илә дә бир чох апаратлардан истифадә едилир. Мәшғәләләр һәм мүаличә мәнтәгәләриндә вә һәм дә ев шәраитиндә апарыла биләр. Мәшғәлә мүаличә мәнтәгәсиндә һәкимин нәзарәти алтында апарылмалы, евдә исә бу һагда кифајәт гәдәр мә'лумат алмыш валидејнләр тәрәфиндән јохланылмалыдыр. Мәшғәләләр заманы һәр ики көз алмасынын истигамәтинин паралел олмасына диггәт етмәк лазымдыр.

Мәшғәлә 7—8 јашлы ушагларда 10 дәгигә, 9—12 јашлы ушагларда 15—20 дәгигә, бөјүк јашлы ушагларда исә 25—30 дәгигә олуб 20—25 күн давам етдирилир, фасилә вермәклә јенидән тәкрарланыр (шәкил 58). Бармаглыгла охумаг мәшғәләсини исә бир нечә ај давам етдирмәк олар. Мәшғәлә үчүн ашағыдакы апаратлардан истифадә едилир.

1. Көрмә саһәсини ајыран апарат. Сағ вә сол көзүн өнүнә гојулмуш шәкилләр узаға бахдыгда бирләшмәлидир. Бу вәзијјәти бир нечә дәгигә сахламаг лазымдыр. Әлбәттә, илк мәшғәләләрдә шәкилләри бирләшмиш һалда сахламаг анчаг бир нечә санијә мүмкүн олур. Сонралар исә фузијанын әмәлә кәлмәси вә инкишаф етмәси илә әлагәдар олараг бу müддәт артыр.

2. Синоптофор. Мүаличә мәнтәгәләриндә бинокулјар көрмәни бәрпа етмәк үчүн әсасән синоптофор ишләдилир (шәкил 59). Синоптофорун борулары сыфыр бөлкүсүндә гојулур. Шкала исә бәбәкләр арасындакы мәсафәјә ујғун олмалыдыр. Белә

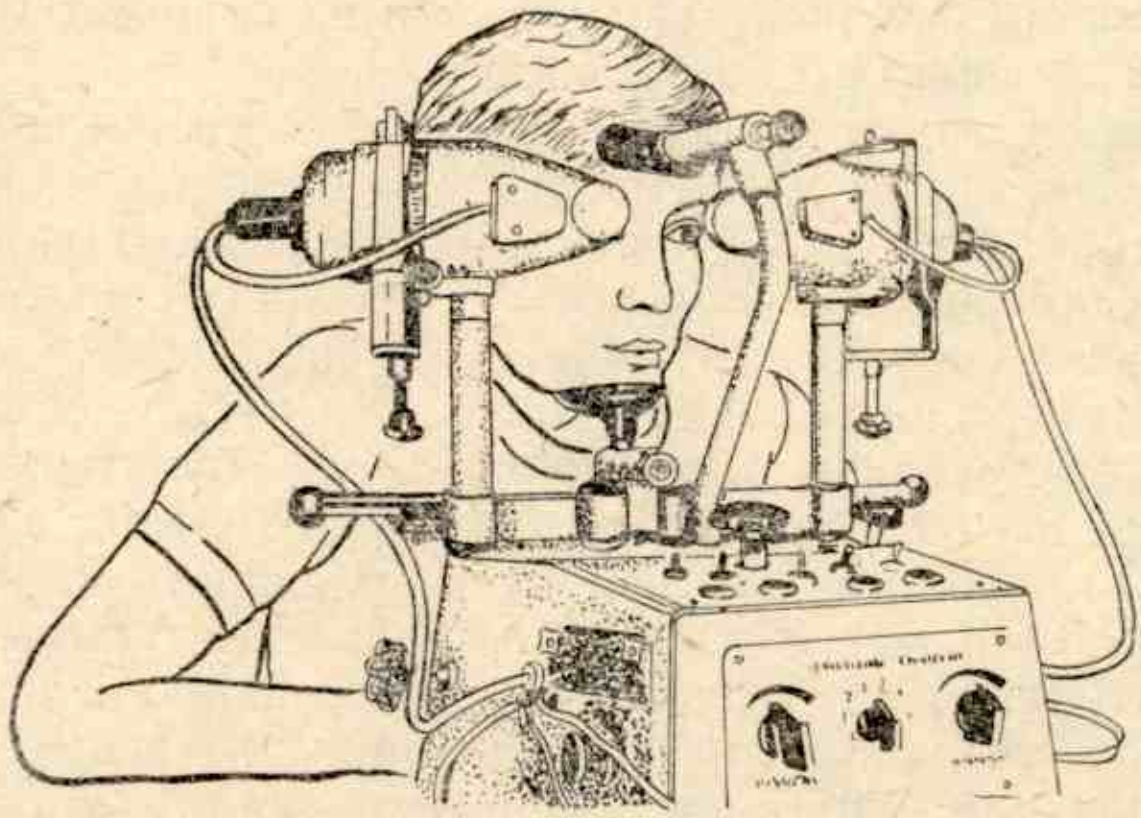

Шәкил 59. Синоптофорда мәшғәлә.

вәзијјәтдә борудакы шәкилләр бирләшмиш вәзијјәтдә көрүнүр. Сонра сол көзә ујғун шәклин ишығы она мүвафиг дүјмәни басмагла, 10—20 санијә мүддәтиндә сөндүрүлүр вә јенидән јандырылыр. Көз әкәр бу мүддәт әрзиндә һәрәкәт етмирсә, бу, чәпкөзлүјүн ләғв едилмәсини көстәрир. Ејни вәзијјәти сағ көздә дә јохламаг лазымдыр. Кет-кедә ишығы сөндүрмә мүддәтини узатмаг вә бу мәшғәләни бир нечә дәфә тәкрар етмәклә, һәр ики шәклин бирләшмә просесини мөһкәмләтмәк олар. Ејни вахтда + вә − фузијаны инкишаф етдирмәк үчүн һәр ики көзә мүвафиг олан борулары әввәл ичә доғру (конверкенсија), сонра да тыша доғру (диверкенсија) һәрәкәт етдирмәли вә хәстә һәмин шәкилләри бирләшмиш һалда көрмәлидир. Бунун үчүн әввәлчә садә, бир-бирини тамамлајан шәкил-

ләрдән (мәсәлән, пишик шәкли вә с.), сонралар исә даһа мүрәккәбләриндән (мәсәлән, даирә вә квадрат шәкилләринин бирләшмәси) истифадә етмәк олар. Беләликлә, фузијаны +20+30° (конферкенсија вәзијјәтиндә) вә —4—6°-јә (диверкенсија вәзијјәтиндә) чатдырмаг лазымдыр. Фузијаны мөһкәмләтмәк үчүн бу мәшғәләләри узун мүддәт давам етдирмәк лазымдыр. Фузија зәиф, там инкишаф етмәмиш оларса, чәпкөзлүјүн тәкрарына сәбәб ола биләр.

Гејри-аккомодасија чәпкөзлүјүн муаличәси

Чәплик бучағы узун мүддәт ејнәк тахдыгда вә көзә атропин төкдүкдә азалмырса, бу аккомодасија илә әлагәси олмајан чәпкөзлүк адланыр. Бу нөв чәпкөзлүкләрдә операсијадан әввәл вә сонра да консерватив муаличәни (ортопто-чәрраһи-ортоптик) давам етдирмәк лазымдыр. Ејнәк тә'јин етмәк гајдасы, амблиопијанын муаличәси вә ортоптик мәшғәләләр јухарыда олдуғу кимидир. Операсијадан әввәлки вә сонракы мәшғәләләр бир гәдәр мүстәсналыг тәшкил едир.

Операсијаја гәдәр олан мәшғәләләр ашағыдакы гајдада апарылыр. Әкәр көз алмасынын һәрәкәтиндә мәһдудлашма мүшаһидә олунурса (хүсусилә дахили чәпкөзлүклә харичи дүз әзәлә), ону арадан галдырмаг үчүн хәстәјә мәшғәлә тә'јин едилир. Бунун үчүн хәстә тыша доғру һәрәкәт етдирилән чиһазын (бармаг,гәләм вә с.) архасынча бахыр вә ја синоптофорда чәпкөзә мүвафиг бору, чәпкөзлүјүн бучағына мүвафиг рәгәм үзәриндә гојулур вә сонра боруну тыша доғру һәрәкәт етдирәрәк, хәстәјә ону изләмәси мәсләһәт көрүлүр. Белә мәшғәләләр 3—4 дәгигә, күндә бир нечә дәфә апарылмалыдыр. Бир нечә күн әрзиндә апарылан мәшғәләләр көзә мүсбәт тә'сир көстәрир, операсијанын еффектлијини артырыр.

Мәшғәләләрин бир нөвү дә функсионал скотоманын ләғв едилмәси вә тор гиша корреспонденсијасынын нормалашдырылмасы мәгсәдәни дашыјыр.

Синоптофорда муајинә заманы, бә'зән шәкилләри мәркәзә һәрәкәт етдирән заман, онун бири ја мүәјјән саһәдә итир вә ја да бирләшмир, әкс тәрәфә кечир ки, бу да функсионал скотома саһәси адланыр. Функсионал скотома сары ләкә, бә'зән дә сахта сары ләкә наһијәсиндәки ексләрин бирләшмәсинә мане олур. Она көрә дә функсионал скотома саһәсини ләғв етмәк вә ја да ону кичилтмәк мәгсәди илә мәшғәләләр апармаг лазымдыр. Бундан өтрү шәкилләри чәплик бучағына ујғун вәзијјәтдә гојуб, тор гишанын сары ләкә наһијәси нөвбә илә ишыгландырылыр. Гејд етмәк лазымдыр ки, операсијаја гәдәр функсионал скотоманын ләғв едилмәси (хүсусилә тор гиша корреспонденсијасы анормал оларса) чох надир һалларда мүмкүн олур. Ортоптик мәшғәләләр операсијадан әввәл 12—15

сеанс апарылыр. Бунларын еффекти бә'зән аз, бә'зән дә һеч олмур. Лакин бунлар операсијанын еффектли олмасы вә сонракы мәшғәләләрин мүвәффәгијјәтлә кечмәси үчүн мүнасиб шәраит јарадыр.

Чәпкөзлүјүн чәррапи мүаличәси

Операсијаны бүтүн јашларда апармаг мүмкүндүр? Бу суала чаваб олараг јадда сахламаг лазымдыр ки, чәпкөзлүјүн мүаличәсиндә әсас мәгсәд бинокулјар көрмәни бәрпа етмәкдир. Буна көрә дә операсијаја 5—6 јашларындан башламаг лазымдыр. 13—14 јашда апарылан операсија артыг кечикмиш һесаб олунур. Бу јашларда тор гиша корреспонденсијасыны нормал һала салмаг вә бинокулјар көрмәни бәрпа етмәк чәтинләшир.

Чәпкөзлүкдә апарылан операсијаларын нөвү чохдур. Лакин бунлар әсас ики мәгсәд дашыјыр. Бир груп операсијалар әзәләнин функсијасыны зәифләдир, икинчи груп операсијалар исә әзәләнин функсијасыны күчләндирир.

Әзәләнин функсијасыны зәифләдән операсијаларда—әзәләнин ретропозисијасыны—вәтәринин архаја тикилмәси әмәлијјатыны гејд етмәк олар.

Әзәләнин функсијасыны күчләндирән әмәлијјатлардан теноррофија (әзәләнин көдәлдилмәси) әмәлијјатыны гејд етмәк олар (шәкил 60, 61). Чох вахт бир әзәләнин ретропозисијасы, антагонистин көдәлдилмәси әмәлијјаты илә бирликдә апарылыр. Чәплик бучағыны бир вә ја ики әзәләдә дүзәлтмәк дүзкүн дејил. Белә ки, әзәләнин һәддиндән чох узадылмасы вә көдәлдилмәси көз алмасынын һәрәкәтинин позулмасына кәтириб чыхара биләр. Одур ки, әмәлијјаты һәр ики көзүн әзәләләри үзәриндә (ики дүз дахили вә харичи әзәләләр) мүхтәлиф вахтларда апармаг мәсләһәт көрүлүр.

Әзәләнин ретропозисијасы (ресессија—әзәлә вәтәринин архаја тикилмәси) әмәлијјатыны илк дәфә 1905-чи илдә Пфлјук (Pfluck) тәклиф етмишдир. Бу операсијада әсас мәгсәд әзәләнин вәтәрини архаја чәкмәклә функсијасыны зәифләтмәкдир. Әмәлијјат әсасән дахили чәпкөзлүкдә дахили дүз әзәлә үзәриндә апарылыр. Конверкенсијаны зәифләтмәмәкдән өтрү әзәләнин вәтәрини 4—4,5 мм-дән чох архаја чәкмәк мәсләһәт дејилдир.

Ә м ә л и ј ј а т ы н к е д и ш и. Дахили дүз әзәлә истигамәтиндә 1%-ли новокаин мәһлулундан 1—1,5 мл инјексија едиб, көз алмасынын ич јарысы конјуктивасында, лимбдән 4—5 мм архада шагули кәсик апарылыр. Конјунктиваалты тохума тәмизләниб, әзәлә ашкар едилир вә хүсуси гырмаға алыныр. Гырмагда олан әзәлә әтраф тохумадан тәмизләнир, вәтәринә ики тикиш гојулур. Сонра әзәлә бағландығы јердән кәсилир. Бу јердән лазым олан мәсафә өлчүлүб гејд едилир. Әзәлә һәмин наһијәдә епısклераја тикилир.

Конјунктиваја тикиш гојулур. Конјунктива кисәсинә албусид вә атропин дамчысы төкүб бинокулјар сарғы гојулур, 2—3 күндән сонра бинокулјар сарғы ачылыр, 6—7 күндән сонра

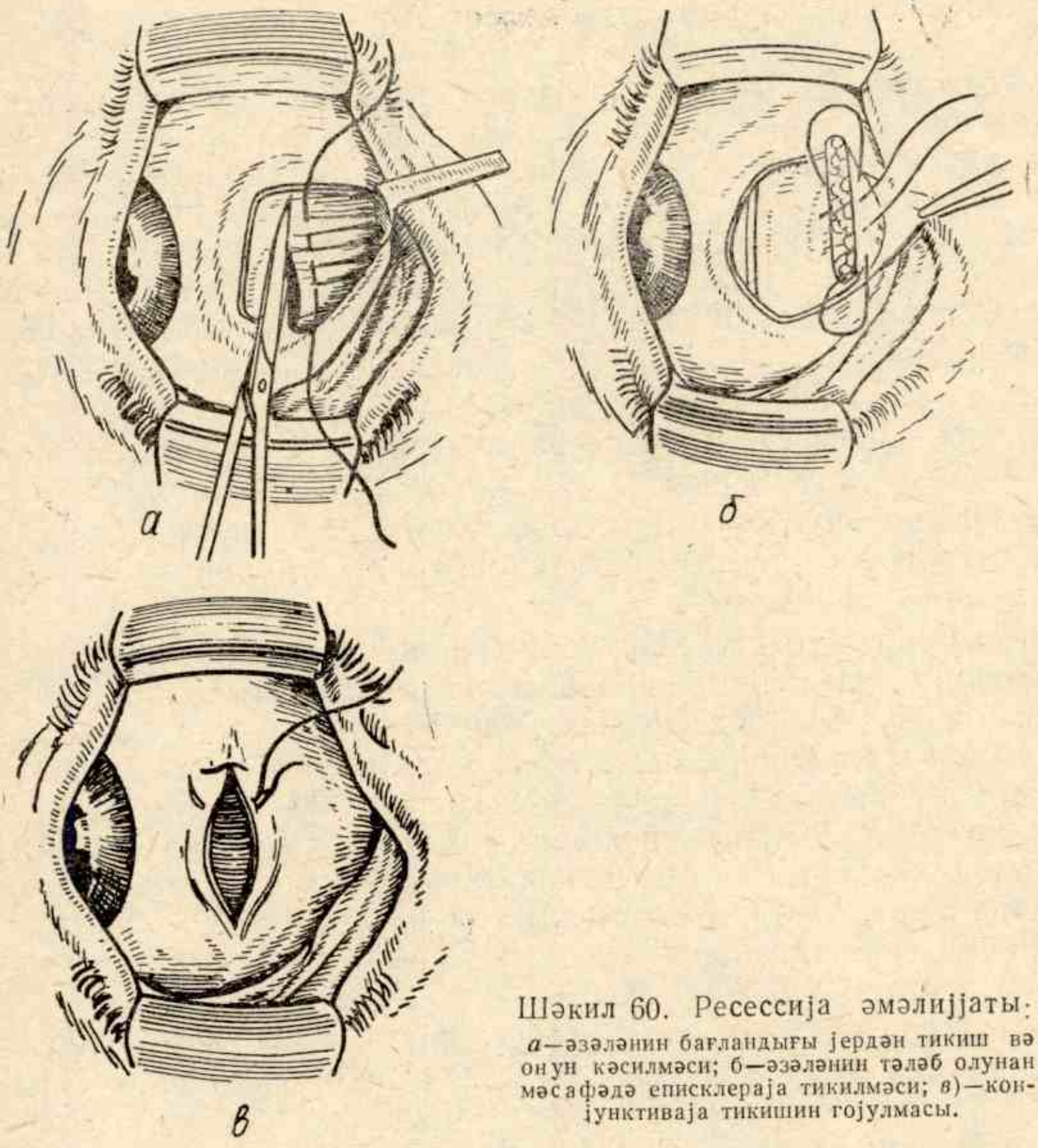

Шәкил 60. Ресессија әмәлијјаты:
а—әзәләнин бағландығы јердән тикиш вә онун кәсилмәси; б—әзәләнин тәләб олунан мәсафәдә еписклераја тикилмәси; *в*)—конјунктиваја тикишин гојулмасы.

хәстә евә јазылыр. Бу әмәлијјат дикәр әзәләләр үзәриндә дә ејни гајда илә апарылыр. Јухары дүз әзәләни 2 мм, харичи дүз әзәләни исә 2—2,5 мм архаја чәкмәк мәсләһәт көрүлүр.

Әзәләнин резексијасы вә ја көдәлдилмәси бә'зән тенноррофија да адланыр. Әзәләнин функсијасыны артырмаг мәгсәди илә апарылан бу әмәлијјат дахили чәпкөзлүкдә харичи дүз әзәлә үзәриндә апарылыр. Чәпкөзлүк шагули вәзијјәтдә оларса, бу әмәлијјаты јухары, ја ашағы дүз әзәлә үзәриндә дә апармаг олар.

Харичи дүз әзәлә үзәриндә едилән операсијанын кедиши беләдир: харичи дүз әзәлә истигамәтиндә 1,0—1,5 мл 1%-ли

новокаин мәһлулу вурдугдан сонра, көз алмасынын харичи јарысында лимбдән 5—6 мм аралы конјунктива үзәриндә шагули кәсик апарылыр. Әзәлә гырмағы көтүрүлүб, әтраф тохумадан тәмизләнир вә бағландығы јердән кәсилир. Әсас тикиш ики ијнәдә Е. М. Фишерин көстәрдији гајда илә гојулур.

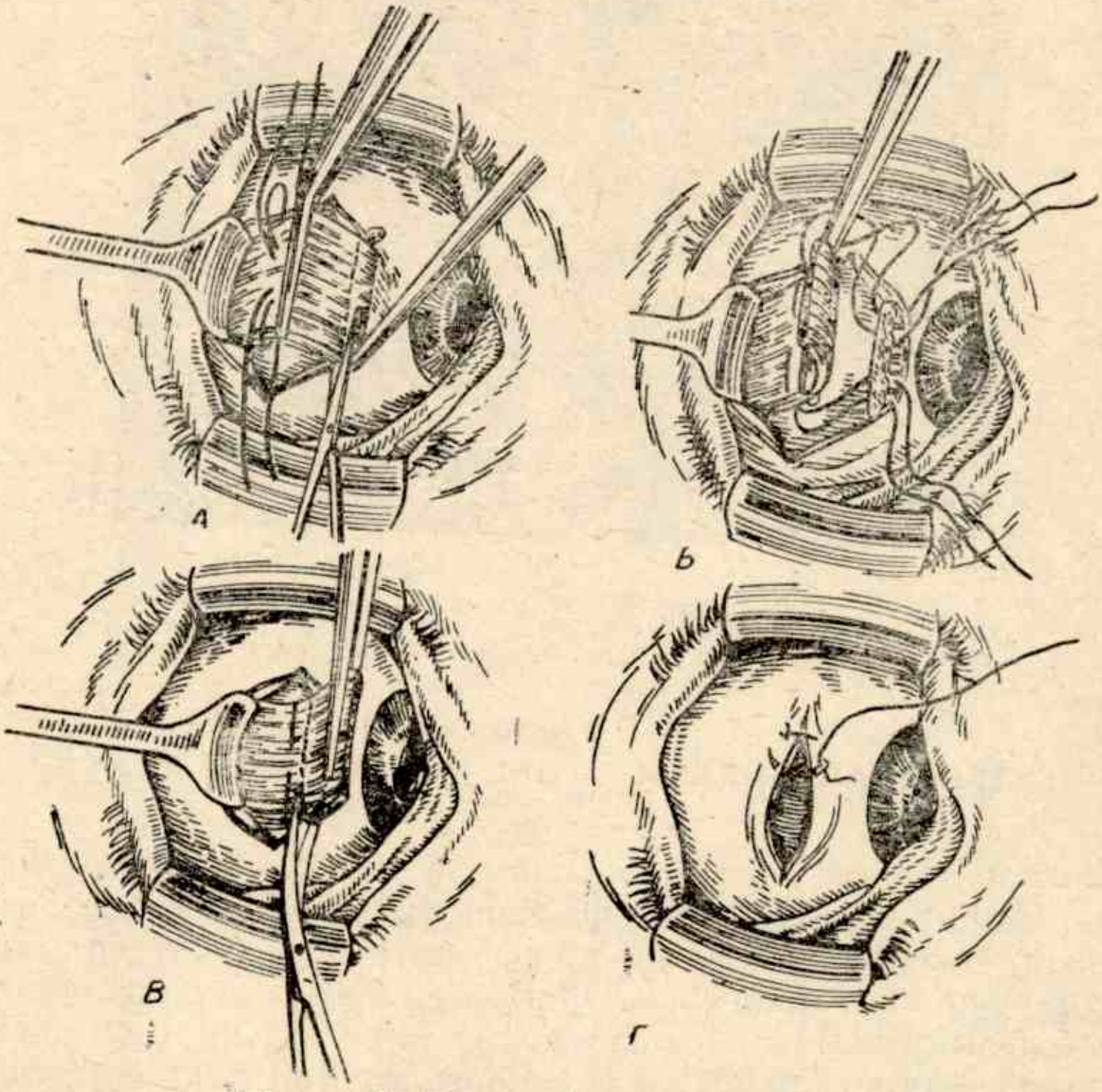

Шәкил 61. Тенорробија әмәлијјаты:
а—әзәләјә бағландығы јердән 8—10 мм архада тикишин гојулмасы вә кечилмәси; *б*—тикишин вәтәрин бағландығы јердән еписклерадан кечилмәси; *в*—тикишләрин бағланмасы, әзәлә артығынын кәсилмәси; *г*—конјунктиваја тикишин гојулмасы.

Тикишин һәр ики учу конјунктиванын кәсик кәнарына јахын јердән кечирилир, сонра әзәлә тикилир. Әзәләнин вәтәриндән нә гәдәр гысалтмаг лазымдырса, о наһијәдән бир о гәдәр тикмәли. Сонра тикишин һәр ики кәнарыны әзәләнин бағландығы јердән вә сонра да лимб јахынлығында конјунктивадан кечириб бағламалы. Белә һалда әзәләнин артыг һиссәси конјунктива кәсијиндән кәнарда галыр ки, ону да кәсиб көтүрмәк лазымдыр. Тикиш 8-чи күн сөкүлүр. Чәплик бучағындан асылы олараг әмәлијјаты һәр ики антагонист әзәләләр үзәриндә апармалы.

Әмәлијјаты, бир гајда олараг, әввәлчә тез-тез чәпләшән, јә'ни функсија чәһәтдән зәиф олан көз үзәриндә апармаг лазымдыр. Әкәр бу кифајәт етмәзсә, әмәлијјаты бир нечә вахтдан сонра икинчи көздә дә тәкрар етмәк олар (шәкил 62).

Шәкил 62 .Чәпкөз хәстә·
а) операсијајагәдәрки вәзијјәт; *б*) операсијадансонракы вәзијјәт.

ОПЕРАСИЈАДАНСОНРАКЫ ОРТОПТИК МҮАЛИЧӘ

Операсијадан сонра апарылан ортоптик мүаличәдән әсас мәгсәд ваһид бинокулјар көрмәнин бәрпа едилмәсинә вә фузијанын кифајәт гәдәр инкишаф етмәсинә наил олмагдыр. Бунун үчүн илк нөвбәдә, үзәриндә әмәлијјат апарылмыш әзәләнин функсијасыны бәрпа етмәк лазымдыр. Бу мәгсәдлә мүхтәлиф апаратлардан вә ја синоптофордан истифадә едилир.

Операсијадан сонра узун мүддәт ортоптик мүаличә апарылмалыдыр. Тор гиша корреспонденсијасы хүсусилә анормал оларса ,20—24 сеанс күндә 1 саат мүддәтиндә синоптофорда вә узун мүддәт көрмә саһәсини ајыран апаратла евдә апарылмалыдыр. Тор гишанын анормал корреспонденсијасы илә мүбаризә, онун нормаллашмасы операсијадансонракы мүаличәнин ән әсас һиссәси олмалыдыр. Она көрә дә бу мүаличәни апараркән чох диггәтли вә тәмкинли олмаг лазымдыр.

ПАРАЛИТИК ЧӘПКӨЗЛҮК

Ифлич чәпкөзлүјүндә, гејд едилдији кими, көз алмасы әзәләләринин бири, ја бир нечәсиндә парез вә ја ифлич әламәтләри олур. Бу нөв чәпкөзлүк муштәрәк чәпкөзлүкдән фәрг-

ләнәрәк јашлы шәхсләрдә баш верир вә мәркәзи синир системи хәстәлијинин симптому кими ашкар едилир. Бу чәпликдә көз алмасынын һәрәкәти ифлич олмуш әзәлә истигамәтиндә мәһдудлашыр вә ја там позулур, көз алмасы исә экс тәрәфә чәпләшир.

Икинчили чәплик бучағы биринчили чәплик бучағындан бөјүк олур. Хәстәләрдә икикөрмә (диплопија) әмәлә кәлир ки, бу да онларын мүһитә ујғунлашмасында чәтинлик төрәдир.

Мүаличәси синир хәстәликләри мүтәхәссисләри тәрәфиндән апарылыр.

Нистагм— *nystorgmus*

Көз алмасынын гејри-ради, бир-биринин ардынча тәкрар олунан һәрәкәтинә нистагм дејилир. Көз алмасынын һәрә**кәти үфүги истигамәтдәдирсә,** бу *nystagmus oscillatorius horizentalis,* шагули истигамәтдәдирсә *hystagmus oscillatorius verticalis* адланыр. Һәрәкәт һәрләнмә шәклиндә оларса *nys. rotatorius* адланыр.

Ушаг јашларындан көрмә итилији зәифләдикдә нистагм баш верир. Јашла әлагәдар онун интенсивлији азалыр, лакин там кечиб кетмир.

VI фәсил

КӨЗ ГАПАГЛАРЫ ХӘСТӘЛИКЛӘРИ

Көз гапагларынын хәстәликләрини аноматик гурулуша көрә: дәри, әзәлә, гығырдаг вә вәзиләри илә бирликдә, гапаг кәнарлары вә селикли гиша хәстәликләринә бөлмәк олар. Лакин чох вахт бир һиссәнин хәстәликләри сәрбәст галмајыб, дикәр һиссә илә бирликдә тәсадүф едилир.

КӨЗ ГАПАГЛАРЫ ДӘРИСИНИН ХӘСТӘЛИКЛӘРИ

Дәриалты гансызмалар. Белә һеморракијалар чох вахт гапаг вә ону әһатә едән тохумаларын көз јувасы дивары, һәтта кәллә әсасы зәдәләриндә јараныр: кәллә әсасы сүмүкләринин сынығында гансызма тәдричән олуб, зәдәдән 12—24 саат сонра баш верир. Бә'зән көз гапағы дәриси алтына гансызмалар бирдән-бирә вә сәбәбсиз олараг мејдана чыхыр. Белә гансызмалар һеморракик диатезләрдә, көјөскүрәк, ағыр кечән бронхит, емфизема, гәбизлик вә с. үмуми хәстәликләр заманы баш верир. Гансызманын сорулмасы бир нечә күн давам едир.

Көз гапагларынын истискасы. *(Oedema palpebrarum).* Көз гапаглары истискасы ону әһатә едән тохумаларын вә бир

сыра умуми хәстәликләрин симптому кими ашкар олуб, ики клиники: илтиһаблы вә илтиһабсыз истиска формасында давам едир.

Илтиһаблы истискада көз гапағы дәриси һиперемиіалашыр, шишкинләшир вә тохундугда ағрылы олур. Илтиһабсыз истискада исә көз гапағы шишкинләшир, көз јарығы даралыр, дәри авазыјыр вә кәркинләшир.

Илтиһабы истиска көз гапаглары, көз алмасы, көзјашы апаратынын, конјуктиванын хәстәликләриндә (фурункул, итдирсәји, көзјашы кисәсинин илтиһабы, кәскин конјунктивитләр) тәсадүф олунур.

Мүаличә әсас хәстәлијә гаршы апарылмалыдыр.

Көз гапаглары емфиземасы—көзјувасынын ич дивары, бурун сүмүкләринин сынығы заманы баш верир. Бу заман һава көз гапағы дәриси алтына кечир, көз гапаглары шишкинләшир вә тохундугда гар хышылтысына бәнзәр хышылты һисс олунур. Мүаличә тәләб етмәдән, бир нечә күн әрзиндә кечиб кедир.

Садә һерпес—*herpes febrilis*. Көз гапаглары дәриси һиперемијалашыр вә үзәриндә судурчулар әмәлә кәлир. Судурчуглар тезликлә партлајараг гурујур, үстү түнд рәнкли габыгла өртүлүр, кетдикчә габыглар да гопараг јериндә зәриф чапыглар галыр.

Хәстәлик вирус етиолокијалы инфексија нәтичәсиндә баш верир.

Даирәви һерпес—*herpes zoster*. Хәстәлик алын вә баш наһијәсиндә, невроложи ағрылар вә сәпкиләрин јајылмасы илә баш верир. Сәпкиләр үчлү синирин биринчи шахәси бојунча јајылыб, мөһтәвијјаты әввәлләр шәффаф, сонралар исә буланлыглашыр, партлајыр, үзәри түнд рәнкли габыгла өртүлүр.

Хәстәлијин әмәлә кәлмәси үчлү синирин биринчи шахәсинин илтиһабы илә әлагәдардыр. Бу заман просес чох вахт конјунктива вә бујнуз гишада да баш верир.

Мүаличә—дахилә антибиотикләр (синтомисин, левомисетин), вена дахилинә глүкоза илә аскорбин туршусу; витамин B_1 тә'јин едилир.

Сәпкиләрин үзәринә синтомисин, левомисетин вә с. мәлһәмләр чәкмәк төвсијә олунур.

Контокиоз меолјуск—*(Molluscus contagiosum)*. Көз гапаглары дәриси үзәриндә вә гапаг кәнарында мүхтәлиф өлчүдә, ағ рәнкли дүјүнчүкләр көрүнүр. Бунлар мәркәздән бир гәдәр батыг олуб, дибиндә гара нөгтә мүшаһидә олунур, кәнары дәри сәвијјәсиндән азча һүндүрә галхыр. Дүјүнчүјү сыхдыгда мәркәзиндән һәлимәбәнзәр күтлә харич олур. Бу хәстәлик вирус етиолокијалы олуб кечичидир, бә'зән кәскин конјунктивитлә ағырлашыр.

Мүаличәси—дүјүнчүкләри кәсиб, јерини гашымаг вә ја да диатермокоагулјасија васитәсилә чыхармаг лазымдыр.

Көз гапаглары дәрисинин екземасы. Көз гапаглары дәрисинин екземасы заманы дәри һиперемијалашыр, гуру кәпәкләнмә, кичишмә әламәтләри мејдана чыхыр. Бә'зән исә дәри үзәриндә судурчуглар әмәлә кәлир, дәринин үзәри исланыр, һиперемија вә массерасија әламәтләри баш верир. Јаш екзема ән чох скрофулјозлу ушагларда, үз дәрисинин екземасы илә бирликдә (үст додаг дәриси, бурун әтрафы, гулаг архасы вә башын дәриси) тәсадүф олунур. Бу заман кәскин гашынма нәтичәсиндә епидермис позулур, көз бучағы наһијәләриндә илтиһаб әмәлә кәлир. Бә'зән икинчи инфексија әлавә олдугда, конјунктивит вә ишыгдангорхма, көздән јашахма әламәтләри кәскинләшир.

Гуру кәпәкләнән екзема чох вахт бөјүкләрдә, үмуми екземасы олан шәхсләрдә тәсадүф едилир. Екземаны төрәдән сәбәбләрдән мүхтәлиф дәрманлара гаршы аллеркијаны, физики вә кимјәви зәрәрли маддәләрин тә'сирини, маддәләр мүбадиләсинин позулмасыны, һипо-вә ја арибофлавинозу, хроники зәһәрләнмәләри вә с.-ни гејд етмәк олар.

Мүаличәси әсасән хәстәлији төрәдән сәбәби арадан галдырмагдан ибарәтдир. Хәстәјә витамин мүаличәси, калсиум-хлорид препараты, димедрол, јерли Лассар пастасы, мүхтәлиф мәлһәмләр тә'јин едилир.

Көз гапағы дәрисинин декенератив хәстәликләри ptosis adiposa—үст көз гапағынын дәриси кенишләнәрәк гапаг кәнарынын үстүнү өртүр, бунун сәбәби көз гапағы дәрисинин, үст көз гапағыны галдыран әзәләнин вәтәри илә мөһкәм битишмәмәси вә ја да тарзоорбитал фассијанын дефектидир.

Blepharochalasis—үст көз гапағы дәриси назилир, сәтһи веноз ган дамарлары кенишләнир вә дәри бир нечә бүкүшләр әмәлә кәтирир. Хәстәлијин сәбәби ресидив верән истискадыр.

Xantelasma—дәри сәтһиндә сарымтраг гәһвәји ләкәләр әмәлә кәлир, чох вахт јашлы гадынларда липоид мүбадиләсинин позулмасы илә әлагәдар олараг баш верир. Мүаличәси чәрраһи јолладыр.

КӨЗ ГАПАҒЫ КӘНАРЫНЫН ВӘ ОНУН ВӘЗИЛӘРИНИН ХӘСТӘЛИКЛӘРИ

Көз гапағы кәнары илтиһаблары—*blepharitis.* Хәстәлик хроники олуб тез-тез ресидив верир. Хәстәлији әмәлә кәтирән сәбәбләрдән—анемија, маддәләр мүбадиләсинин позулмасы, һипо-вә авитаминоз, вәрәм, скрофулоз, инфексион хәстәликләр, хроники зәһәрләнмә вә с. илә јанашы коррексијаолунмајан рефлексија аномалијасынын (һиперметропија, астигматизм), мәишәт вә иш кикијеник шәраитинин дә рол ојнадығыны гејд етмәк олар. Буна көрә дә мүаличә заманы хәстә һәртәрәфли мүајинә едилмәлидир (шәкил 63).

Хәстәлик бир нечә клиник формада давам едир.

Садә блефарит *(blepharitis simplex, siccas. squamosa)*. Бу заман көз гапағы кәнарлары галынлашыр, һиперемијалашыр, кирпик көкчүкләриндә күл рәнкли пулчуглар әмәлә кәлир. Кирпикләр төкүлүр вә конјунктивит әламәтләри олур. Хәстәләр көз гапағы кәнарынын гашынмасындан, иш заманы тезјорулмадан, көз гапагларынын ағырлашмасындан шикајәтләнирләр. Хәстәлик ушагларда вә кәнчләрдә чох тәсадүф едилир.

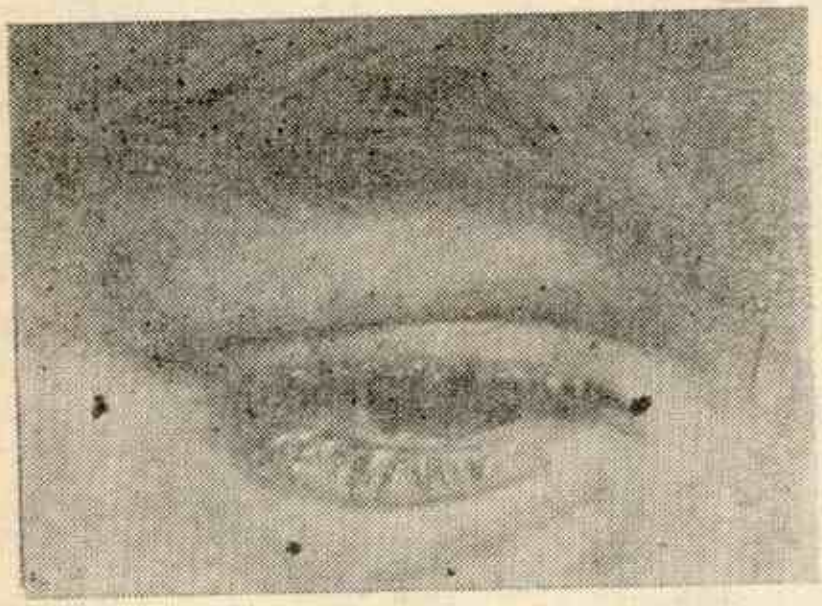

Шәкил 63. Кәпәкләнән блефарит,

Јаралы блефарит *(blepharitis ulcerosa)*. Көз гапағы кәнары һиссәви вә јадатам галынлашыр, һиперемијалашыр, кирпик көкчүкләриндә иринли јаралар әмәлә кәлир. Бунлар сарымтраг гартмагла өртүлүр, кирпикләр әјри битир, бә'зи јерләрдә исә там төкүлүр, јериндә рәнксиз,, гыса түкләр битир *(madarosis)*, јара чапыглашыр. Гапаг кәнары һиперемијалы галынлашмыш көркәм *(thylosis)* алыр.

Муаличәси. Үмуми мүаличә әсас хәстәлијә гаршы олмалыдыр. Јерли мүаличәдә кирпик көкчүкләринә мәлһәм (сары чивә мәлһәми, антибиотик мәлһәмләри, бриллиант јашылы мәһлулу вә с.) чәкилир. Јаралы блефаритдә јара јерини јод, 1—2%-ли күмүш-нитрат мәһлулу илә јандырмаг лазымдыр.

Rp. Ung hydrarg. flavi 1%—10,0
D. S. Көз мәлһәми.

Мејбоми блефарити *(Blepharitis meibomiana)*. Мејбоми пиј вәзиләринин илтиһабы вә онларын дисфунксијасы илә әлагәдар олараг баш верир. Көз гапағынын кәнары һиперемијалашыр, галынлашыр, сыхдыгда мејбоми вәзиси ахарларындан ағ рәнкли пијли секрет ифраз олунур, бу көз јашы илә әлагәләндикдә ағ көпүјәбәнзәр ифразат әмәлә кәтирир вә көз јарығынын бучагларына топланыр. Конјунктива һиперемијалашыр, һәтта кератит дә төрәдә билир. Хәстәлијин етиолокијасы мә'лум дејил, коррексијаолунмамыш рефраксија аномалијасы вә бир чох харичи амилләр хәстәлијин кедишини ағырлашдырыр.

Муаличәси. Шүшә чубугла һәр күн көз гапағы кәнары масаж едилир, јаш памбыг тампону илә силдикдән сонра 1%-ли бриллиант јашылы спиртли мәһлулу сүртүлүр. Конјунктива кисәсинә дезинфексијаедичи дәрманлар төкүлүр.

Итдирсәји *(hordeolum)*. Итдирсәји кирпик көкчүкләрини

КӨЗ ГАПАГЛАРЫ ВӘЗИЈЈӘТИНИН ДӘЈИШМӘСИ

Көз јарығынын даралмасы—*blepharophymosis.* Чох вахт јашлы шәхсләрдә хроники кечән блефароконјунктивитләрдән, трахома хәстәлијиндән сонра, тыш бучаг наһијәсиндә дәринин массерасијасы нәтичәсиндә әмәлә кәлир. Көз јарығыны кенәлтмәк мәгсәди илә кантопластика чәрраһи әмәлијјаты апарылыр.

Операсијанын кедиши: мәһәлли анестезијадан сонра дүз гајчы илә көз гапагларынын харичи бучағынын бирләшдији јердән көзјувасынын кәнарына кими кәсилир. Қәсилән кәнарлар әтрафдакы тохумадан ајрылыр вә конјунктива илә дәри арасында үч тикиш гојулур. Бу әмәлијјат кантопластика адланыр.

Көз гапагларынын бир-бирилә битишмәси—*ankyloblepharon.*

Көз гапаглары конјунктивасы илә көз алмасы конјунктивасынын битишмәси— *Symblepharon.* Бә'зән гапагларын арасында бир нечә јердә фиброз бирләшдиричи тохумадан битишмәләр әмәлә кәлир. Һәр ики нөв битишмә ја һиссәви вә ја да там ола биләр. Бу битишмәләр мүхтәлиф травмалар, јаныглар вә трахома хәстәлији нәтичәсиндә баш верир, надир һалларда исә анаданкәлмә дә олур.

Муаличәси чәрраһи јолладыр. Анестезијадан сонра битишмәләри ајырмалы. Қонјунктивада әмәлә кәлән нөгсаны, додагдан көтүрүлмүш селикли гиша илә өртмәли.

Көз гапагларынын харичә чеврилмәси—*Ectropium palpebrae.*

Көз гапағынын харичә чеврилмәси мүхтәлиф дәрәчәдә олуб конјунктиванын хроники илтиһабы илә давам едир. Бу заман гапағын харичә чеврилмиш һиссәсини өртән конјунктива даһа чох илтиһаблашыр, һипертрофијалашыр вә наһамар бир шәкил алыр.

Етиолокијасындан асылы олараг көз гапағынын харичә чеврилмәси бир нечә чүр олур:

1. Чапыг нәтичәсиндә баш верән ектропион—јаныглар, травма, сүмүк вәрәми, екзема нәтичәсиндә дәри үзәриндә галан чапыг көз гапағынын харичә чеврилмәсинә сәбәб олур.

2. Паралитик ектропион—үз сииринин ифличи нәтичәсиндә лагофталм баш верир вә даирәви әзәләнин тонусу итдији үчүн алт көз гапағы харичә чеврилир.

3. Гочаларда баш верән спастик ектропион—узун сүрән конјунктивитләрдә, блефароспазмда, көзјашы апарычы јолларын тутулмасында, даими јашахмаларда вә с. баш верир.

Муаличәси чәрраһи јолладыр.

Хәстәлијин етиолокијасындан асылы олараг мүхтәлиф чәрраһи әмәлијјатлар тәтбиг едилир.

Бу мәгсәдлә бир нечә операсија нөвү тәклиф олунмушдур.

Спастик ектрапионда ән чох Кунт Шимановски әмәлијјаты апарылыр. Мәһәлли анестезијадан сонра (көзә 0,5%-ли дикаин мәһлулу төкмәли, көз гапағы дәриси алтына 1%-ли новокаин мәһлулу јеритмәли, алт көз гапағыны Јекер пластинкасында фиксә етмәли, габырғаарасы саһәдә ич бучагдан (јаш нөгтәләриндән бир гәдәр аралы) тыш бучаға гәдәр кәсик апармаг лазымдыр ки, дәри-әзәлә гаты вә конјунктива гығырдаг лајлары бир-бириндән аралансын. Конјунктива гығырдаг тәрәфдән, тәхминән орта һиссәсиндән үчбучаг шәклиндә бир парча (үчбучағын зирвәси көз јувасына, әсасы исә гапаг кәнарына тәрәф олмалыдыр), сонра кичкаһ наһијәсиндә үчбучаг шәклиндә дәридән кәсилир. Бу мәгсәдлә харичи бучаг наһијәсиндә бири ашағы харичә, дикәри исә јухары харичә олмаг шәртилә ики маили кәсик апарылыр; кәсијин өлчүсү конјунктивадан кәсилән үчбучаг парчанын өлчүсүндән азча бөјүк олмалыдыр. Сонра һәмин кәсикләрин гуртарачағы шагули чизки илә бирләшдирилир, үчбучаг әмәлә кәлир. Бу наһијәдә дәри кәсилиб атылыр. Сонра алт көз гапағынын дәрисини алт тохумалардан ајырыб, азачыг кирпик кәнары кәсилир, дәрини кичкаһ наһијәсинә тикдикдә орада кирпикләр олмамалыдыр. Конјунктивада алынан үчбучаг нөгсаны тикдикдән сонра, дәридә биринчи тикишлә көз гапағынын сону кичкаһ наһијәсиндәки бучағын зирвәси илә бирләшдирилир. Сонра исә дәринин кәнарлары, көз гапағы кәнарында конјуктива илә дәри гаты тикишләрлә бир-бири илә битишдирилир.

Чапыг нәтичәсиндә баш верән ектропионда дәридә чатышмазлыг олдуғу үчүн әмәлијјат башга үсулла апарылмалыдыр.

Мәһәлли анестезијадан сонра көз гапағыны чәкән чапыг наһијәсиндә көз гапағы кәнарына паралел олараг кәсик апарылыр вә кәсик кәнары алт тохумалардан араланыр. Алт вә үст көз гапағынын кәнарыны бир-биринә үч фиксә едән тикишлә бирләшдириб, дәри үзәриндә алынан нөгсанын өлчүсүнү мүәјјән етмәли. Сонра габагчадан һазырланмыш вә стерил сарғы илә сарынмыш голун ич түксүз наһијәсиндән ити лансет васитәсилә епидермиси кәсиб, көз гапағы дәрисиндәки нөгсаны өртмәли. Әлбәттә, голдан пластика үчүн көтүрүлмүш епидермис һиссәси дәридәки нөгсандан бир гәдәр бөјүк олмалыдыр. Епидермисин кәнарларыны дүзәлдиб, үзәринә физиоложи мәһлулда исладылмыш хырда тәнзиф һиссәчикләри илә өртүб сарғы гојмаг лазымдыр. Сарғынын истигамәти ашағыдан јухарыја доғру олмалыдыр.

Көз гапагларынын ичәријә доғру чеврилмәси—*Entropium palpebrae*. Көз гапагларынын өн кәнары ичә, көз алмасына доғру чеврилир, бу заман кирпикләр бујнуз гишаны тәхр

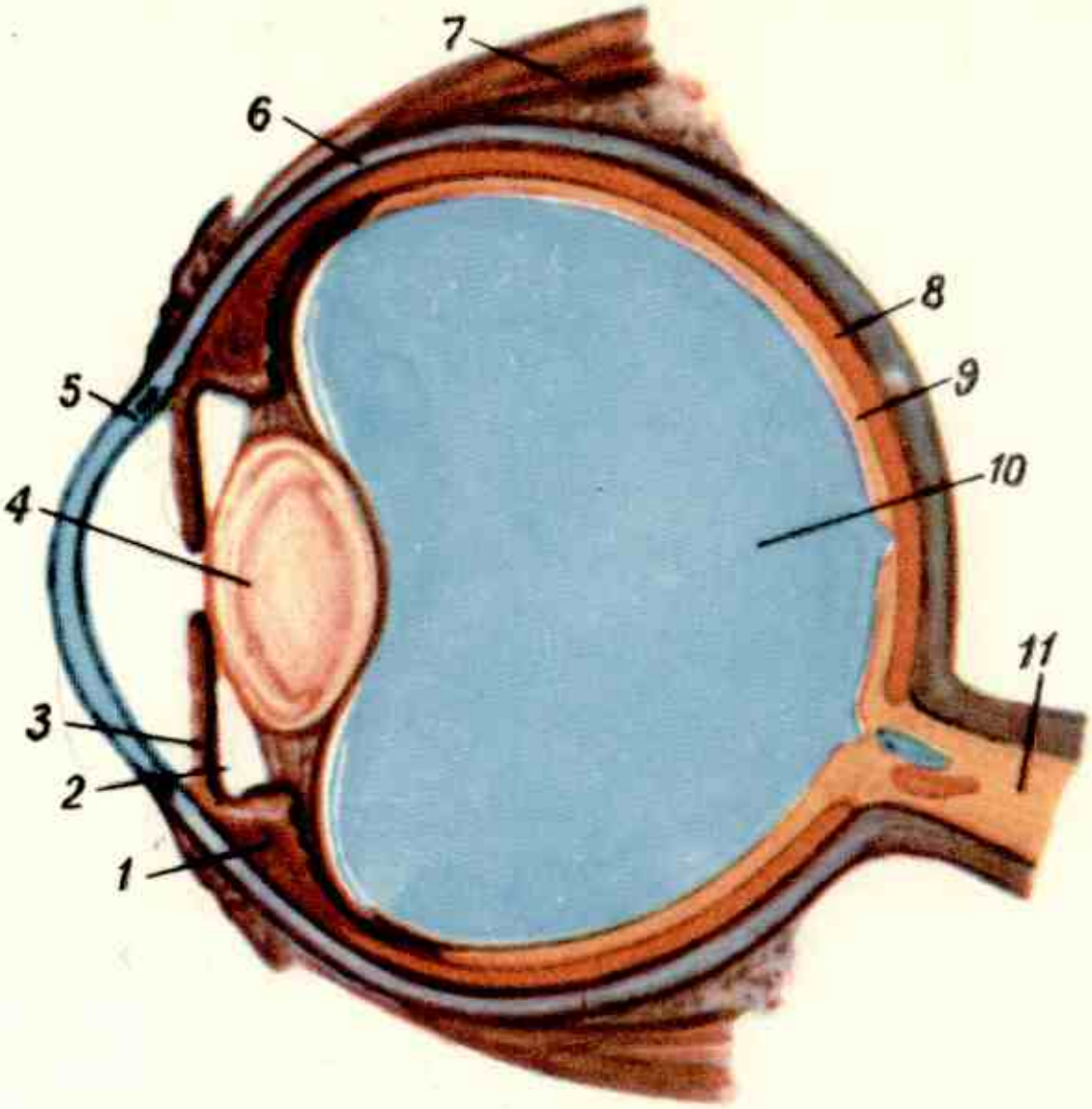

Шәкил 3. Көз алмасынын шагули кәсији:

1) кирпикли чисим, *2*) арха камера, *3*) гүзеһли гиша, *4*) бүллур, *5*) бујнуз гиша, *6*) склера, *7*) јухары дүз әзәлә, *8*) дамарлы гиша (хориондеја), *9*) торлу гиша, *10*) шүшәвары чисим, *11*) көрмә синири

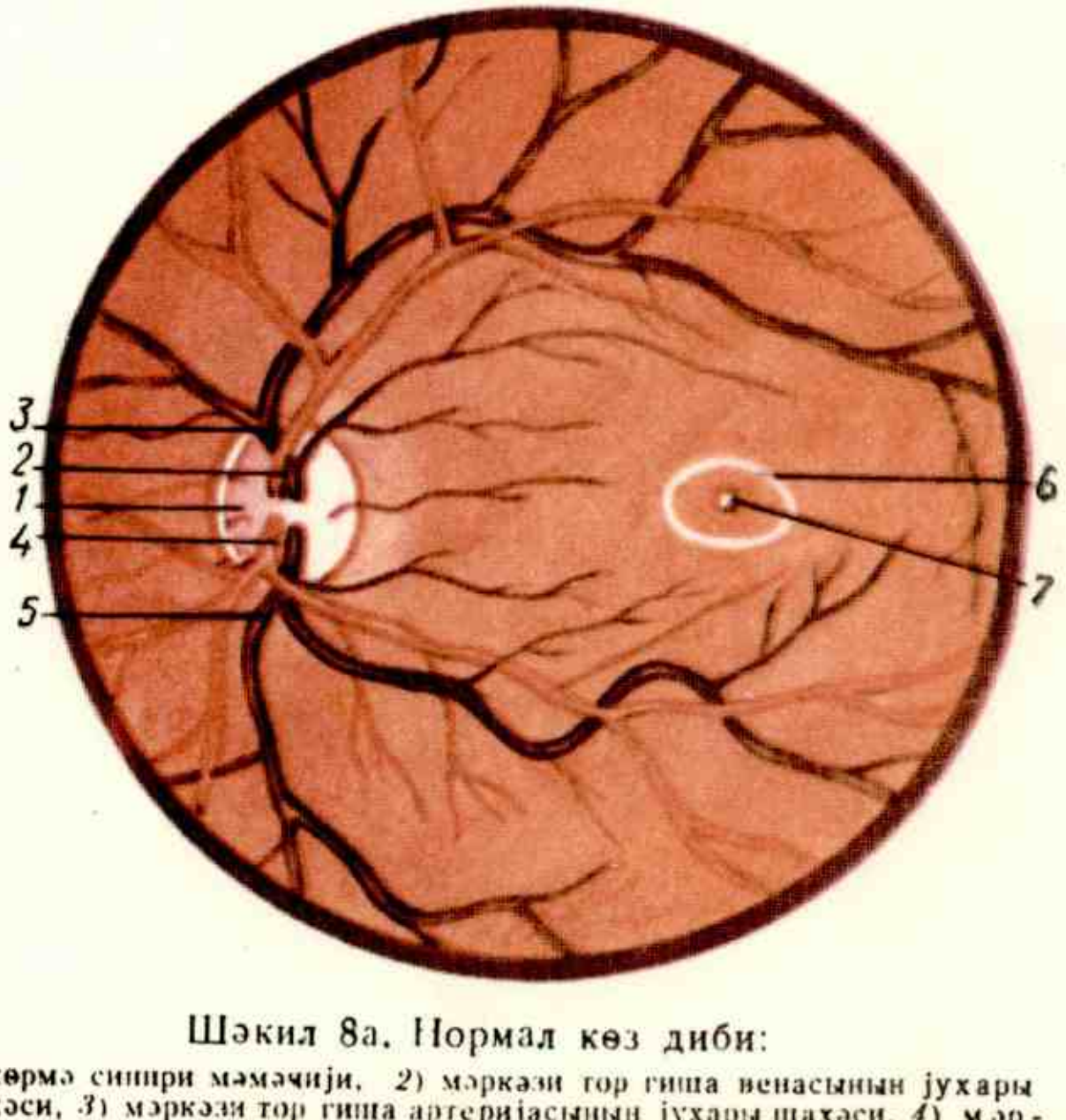

Шәкил 8а. Нормал көз диби:

1) көрмә синири мәмәчији, *2*) мәркәзи тор гиша венасынын јухары шахәси, *3*) мәркәзи тор гиша артеријасынын јухары шахәси, *4*) мәркәзи тор гиша артеријасынын ашағы шахәси, *5*) мәркәзи тор гиша венасынын ашағы шахәси, *6*) сары ләкә, *7*) мәркәзи чухурчуг.

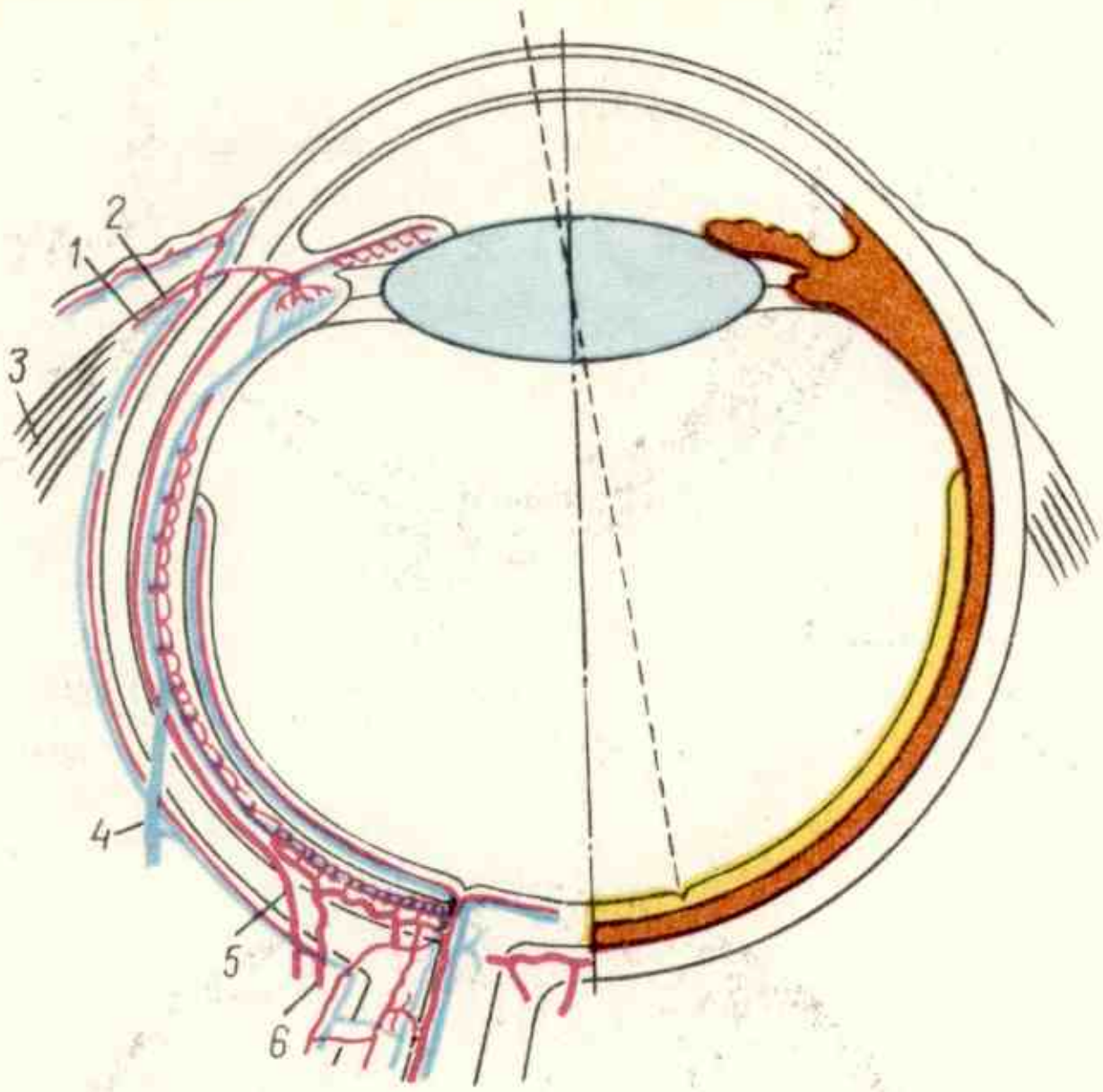

Шәкил 10. Көзүн дамар системи:

1) кирпикли артерија, *2*) өн кирпикли вена, *3*) дахили дүз əзələ, *4*) бурулган вена, *5*) арха узун кирпикли артерија, *6*) арха гыса кирпикли артерија.

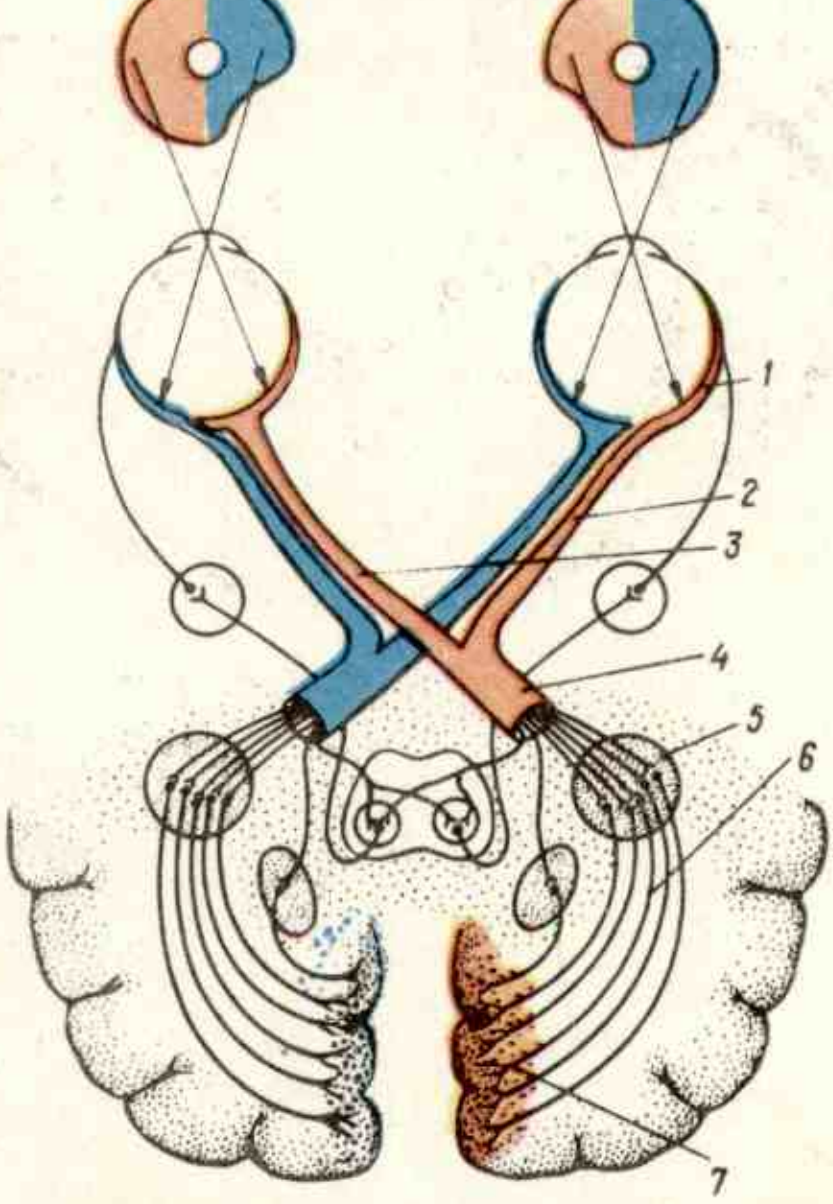

Шәкил 11. Көрмә анализаторунун гурулуш схеми:

1) тор гиша, *2*) көрмә синиринин чарпазлашмајан лифләри, *3*) көрмә синиринин чарпазлашмыш лифләри. *4*) көрмә јолу. *5*) харичи дизвары чисим, *6*) Грасиоле дәстәләри, *7*) көрмә мәркәзи.

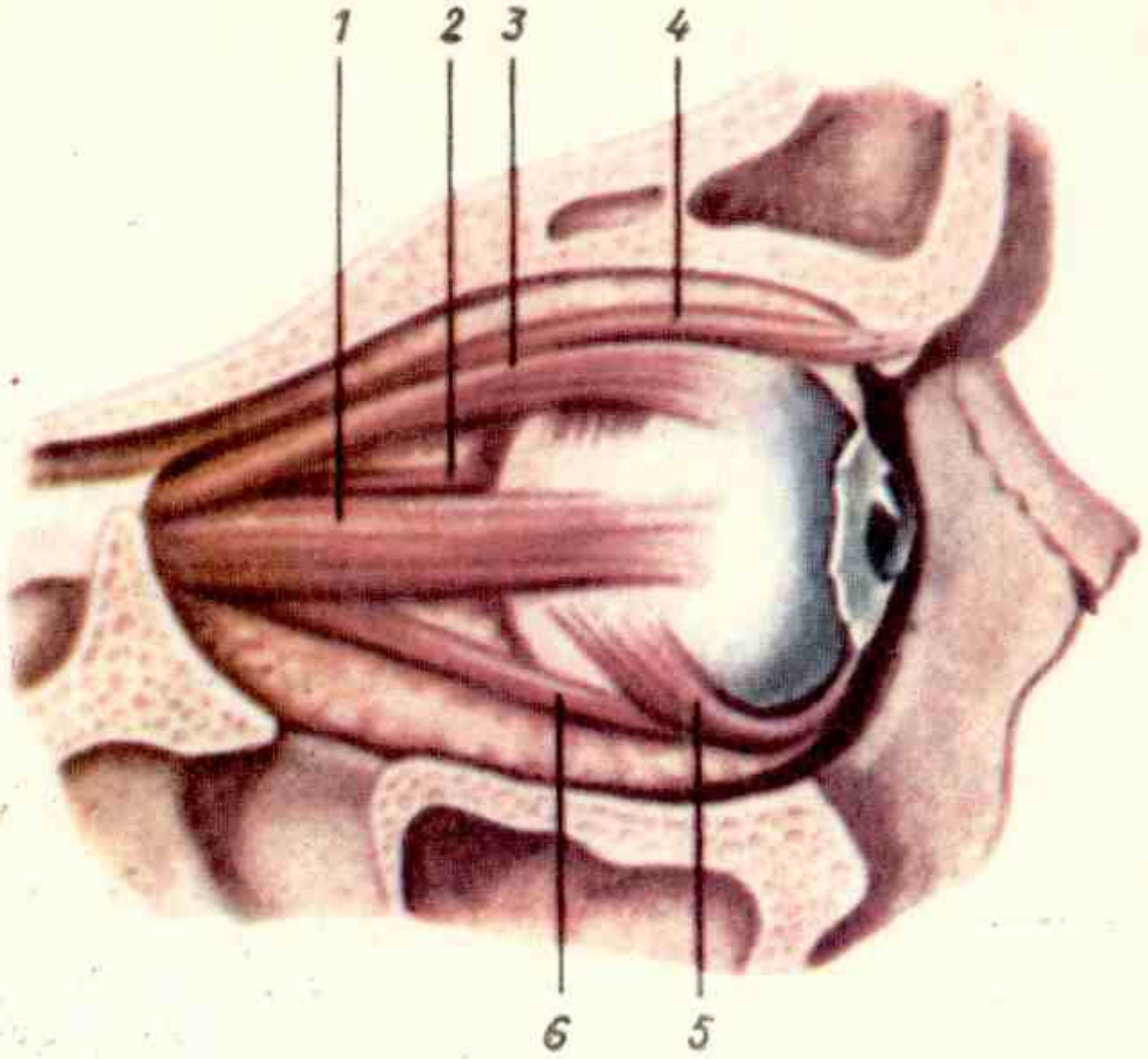

Шәкил 16. Көзүн әзәләләри:
1) харичи дүз әзәлә, *2*) дахили дүз әзәлә, *3*) јухары дүз әзәлә, *4*) јухары чәп әзәлә, *5*) ашағы чәп әзәлә, *6*) ашағы дүз әзәлә.

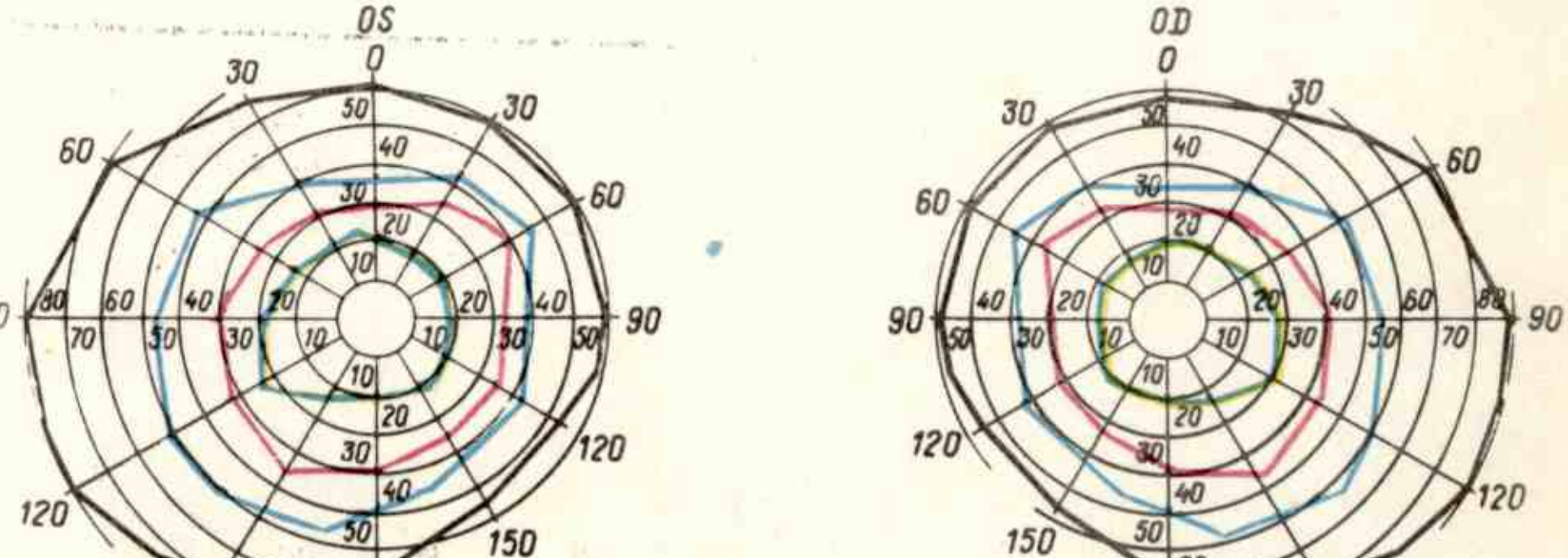

Шәкил 36. Көрмә саһәсинин нормал һүдудлары.



Шәкил 39. Рәнк дујғусунун үч компонентли схеми.

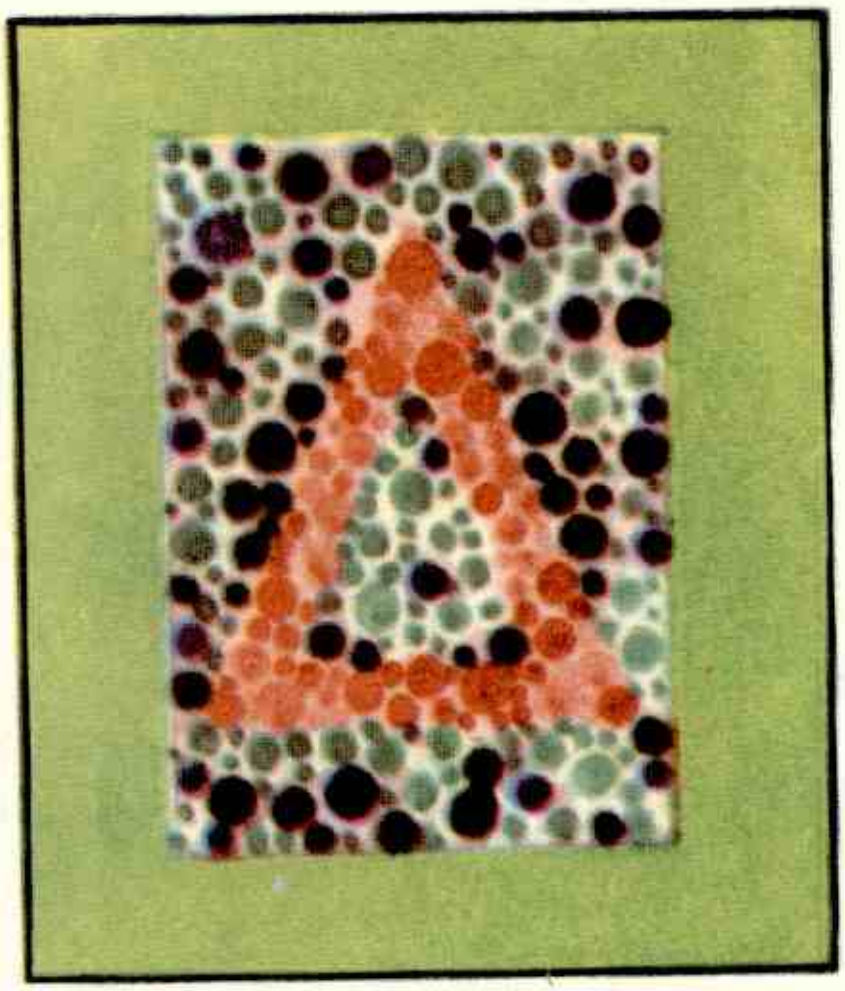

а

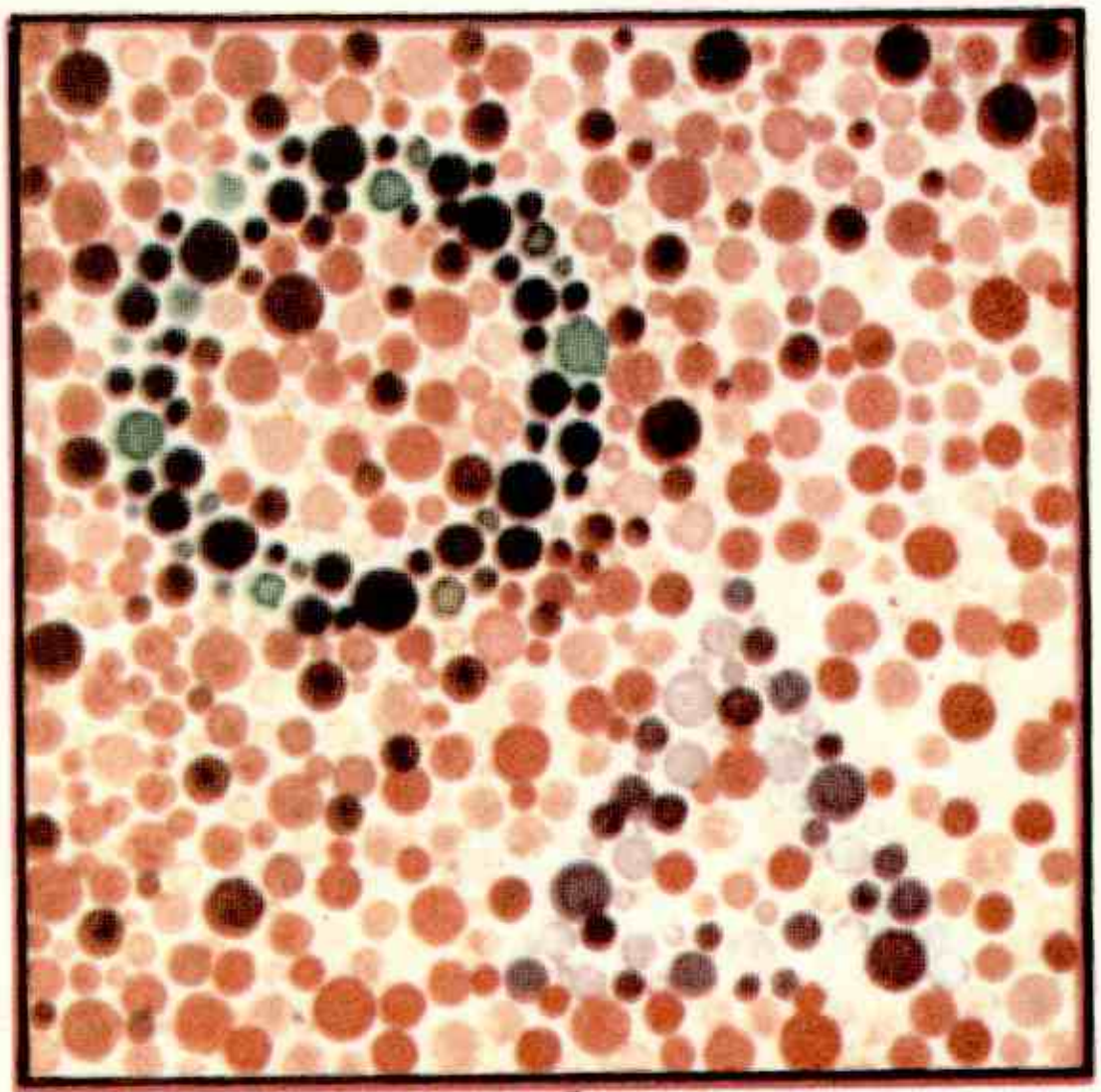

б

Шәкил 40. Ј. Б. Рабкинин полихроматик чәдвәли (*а*, *б*).

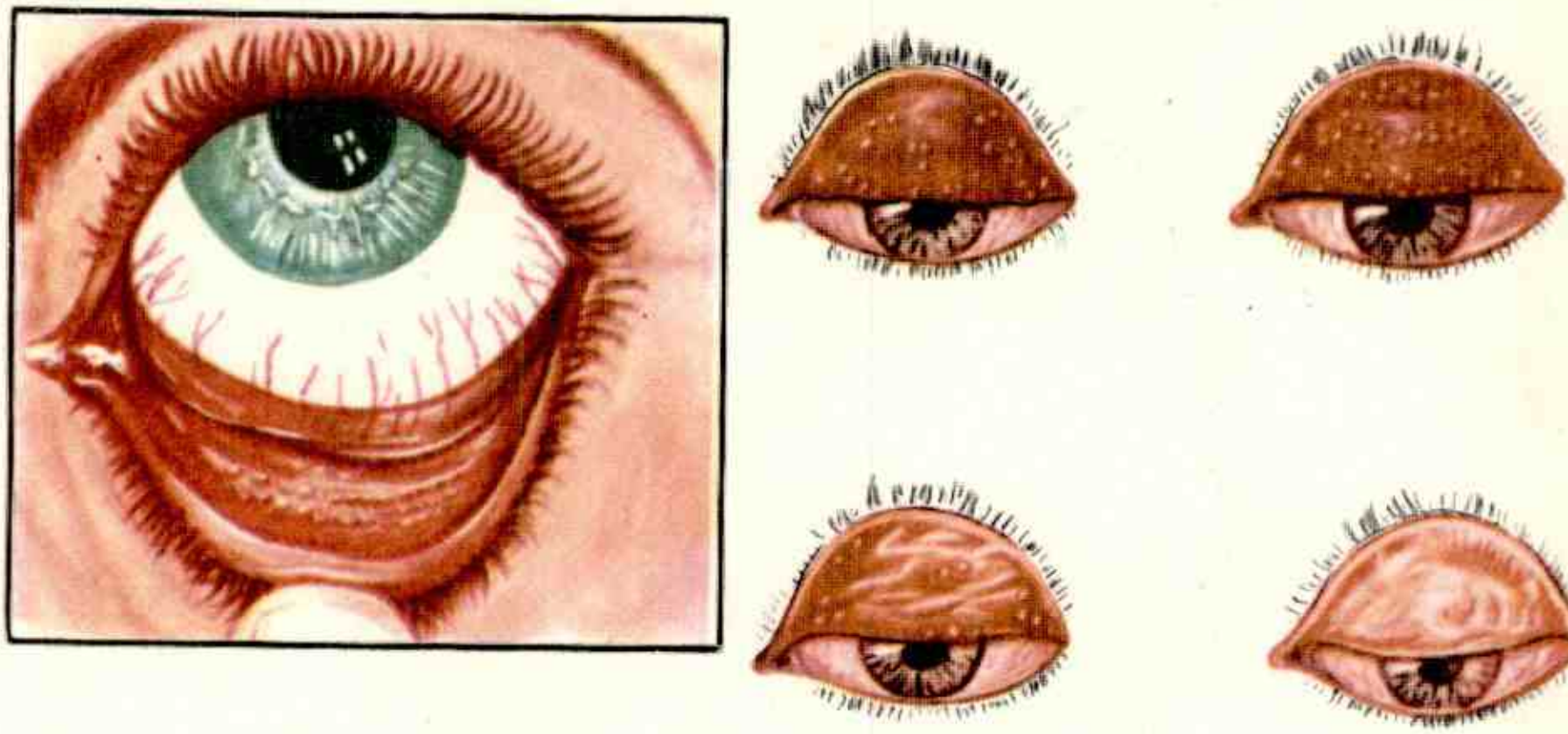

Шәкил 73 .а) фолликулјоз; б) трахоманын мәрһәләләри.

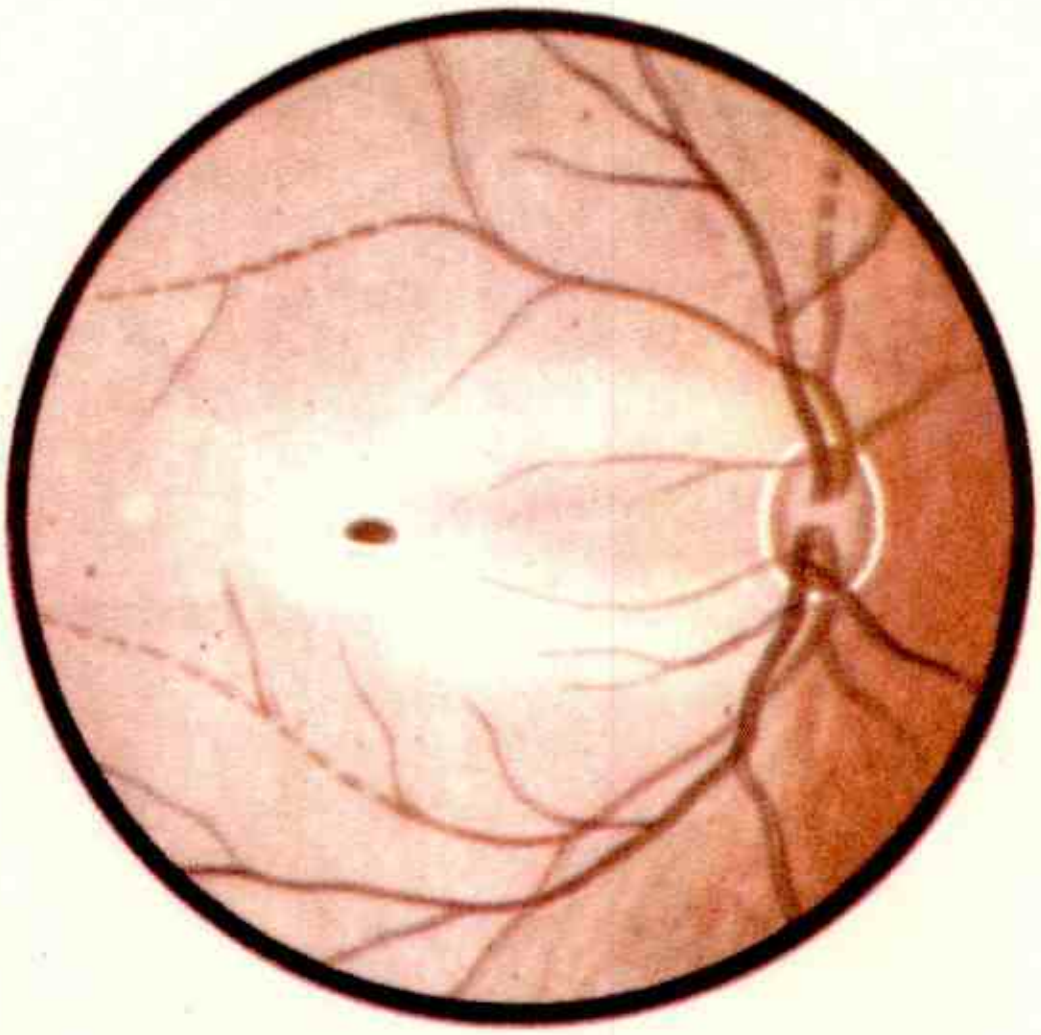

Шәкил 95. Тор гиша мәркәзи артеријасынын кәскин кечилмәзлији.



Шəкил 96. Тор гишанын мəркəзи венасынын тромбозу.

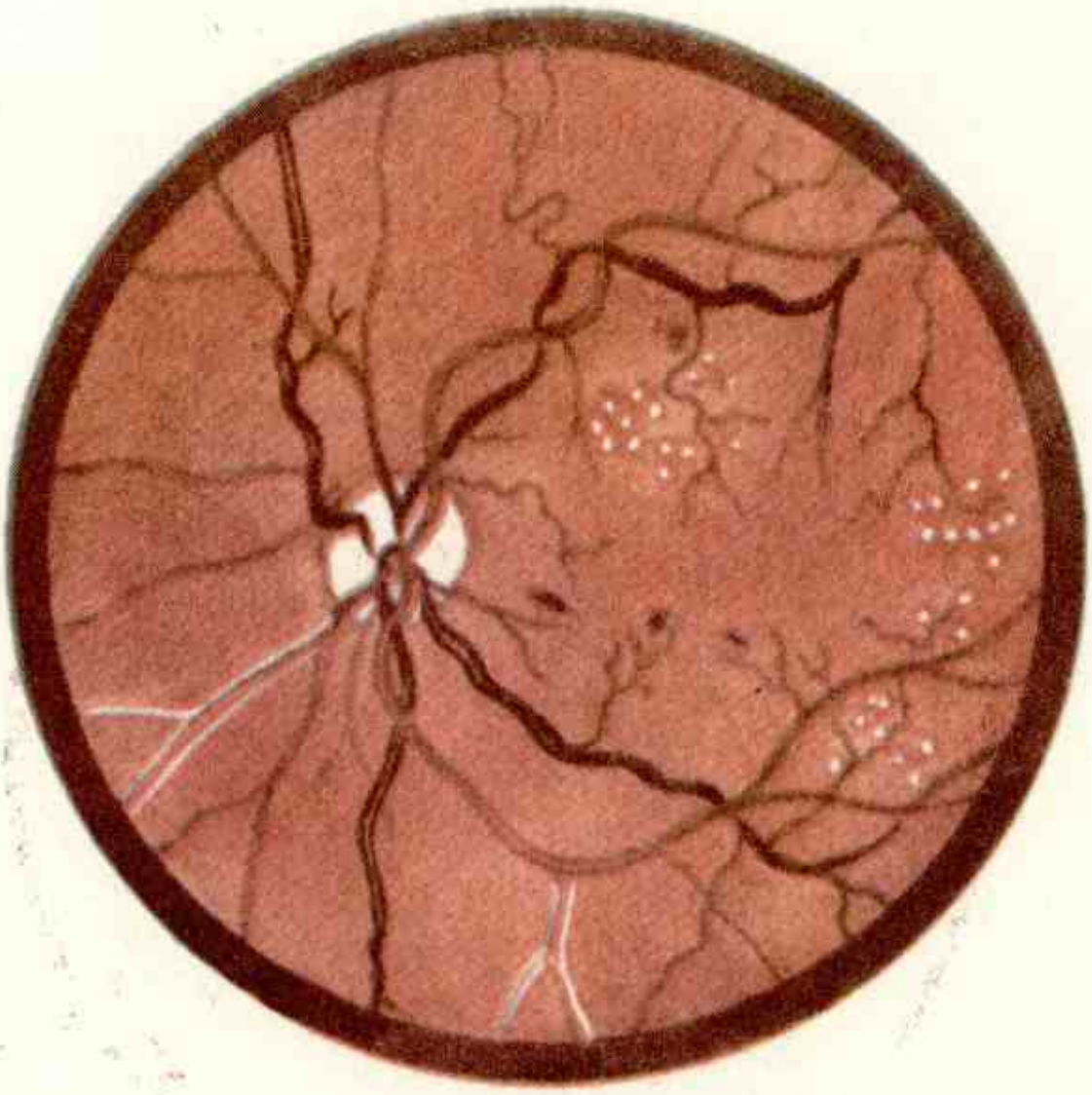

Шəкил 97. Һипертонија хəстəлијинин икинчи фазасы. Тор гишаја кичик гансызмалар вə плазмаракијалар.



Шәкил 98. Һипертонија хәстәлијинин үчүнчү фазасы. Тор гишанын ири дамарларында дәрин атеросклероз. Ири гансызмалар вә плазмакиҹалар. Ири ләкә наһијәсиндә улдузвары ретинит.

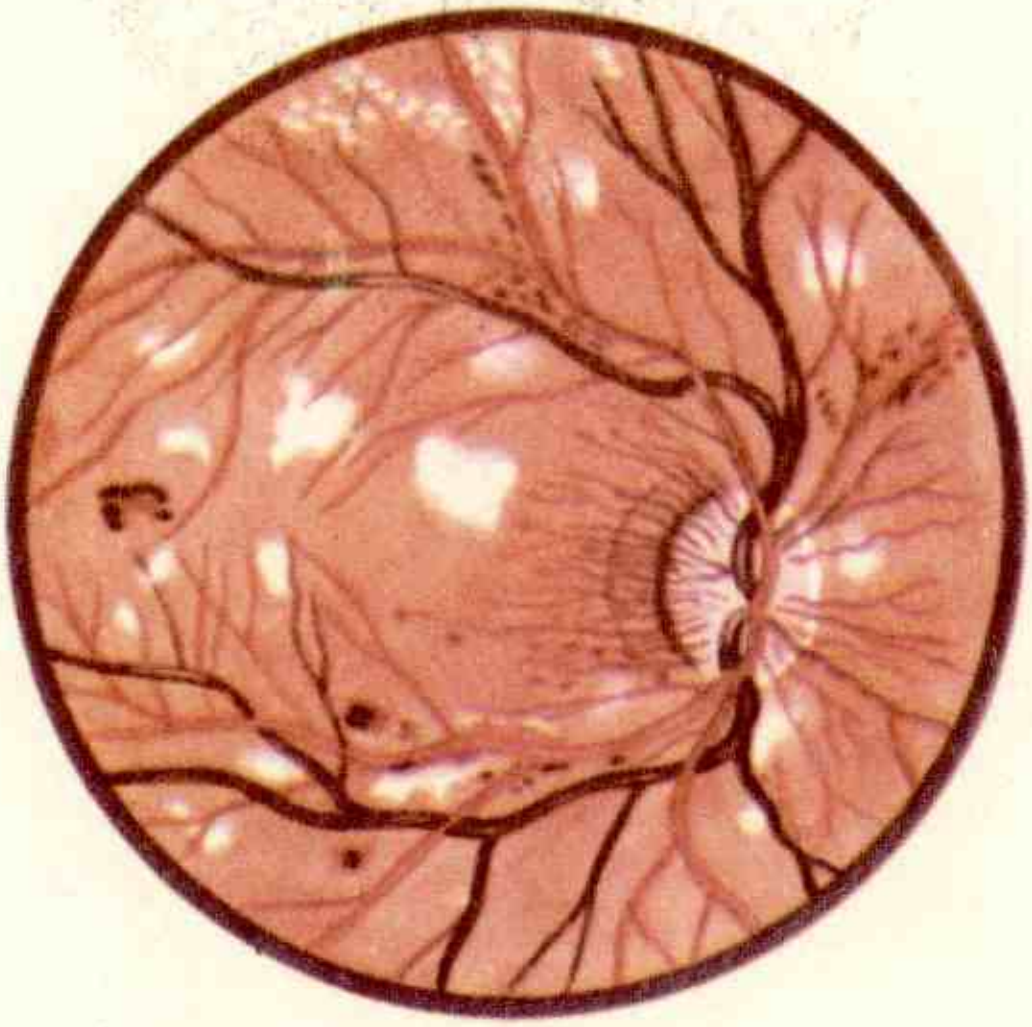

Шәкил 99. Диабет хәстәлијиндә көз дибиндә дәјишикликләр.

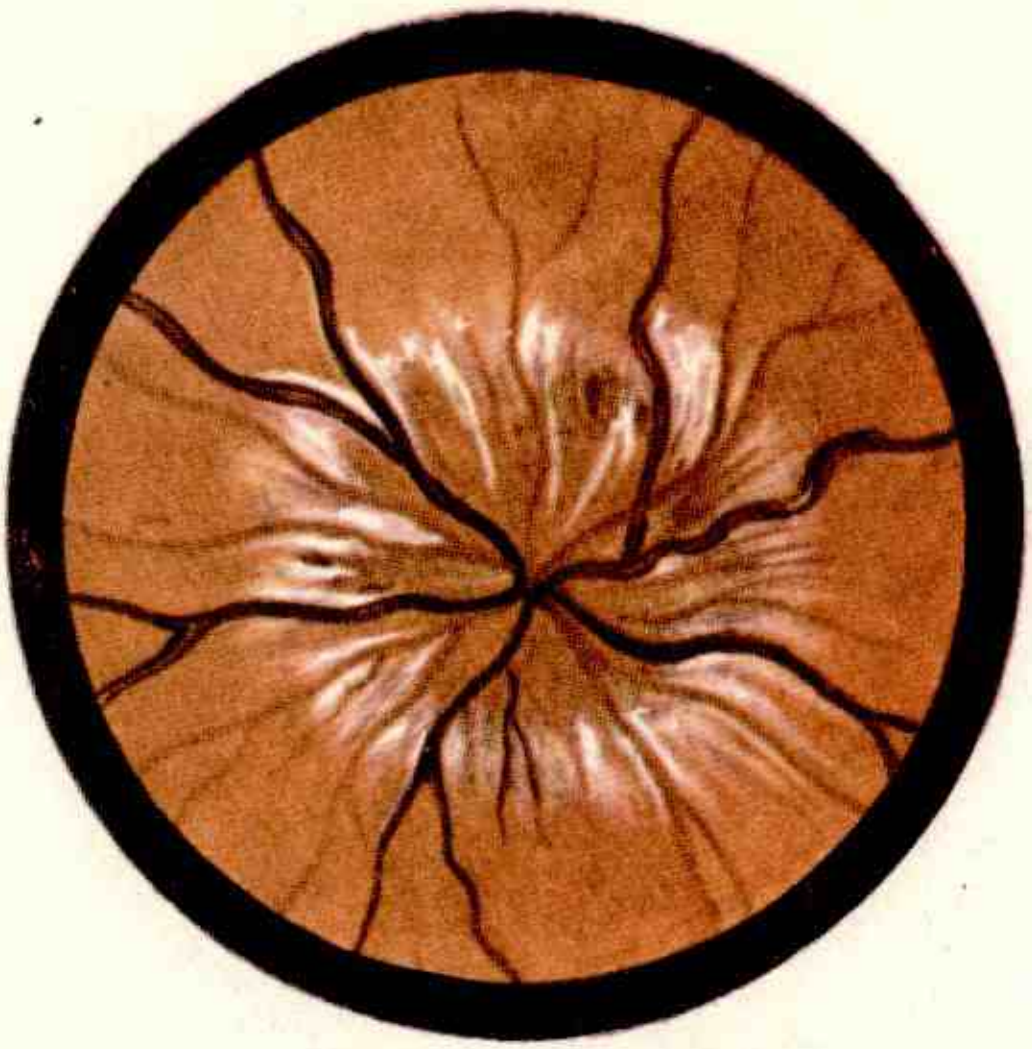

Шәкил 102. Көрмә синиринин илтиһабы.



Шәкил 105. Бүллурун һиссәви буланмасы.

рушләндирир, онун илтиһабына вә һәтта хорасына да сәбәб ола билир. Бу һал ән чох трахома, јаралы блефарит хәстәликләриндә тәсадүф едилир. Ентропион ја чапыг нәтичәсиндә вә ја да спастик ола биләр. Көз гапағы конјунктивасында кедән чапыглашма нәтичәсиндә (трахомада) конјунктива кичилир, гығырдаг бүзүшүр вә көз гапағынын дәрисини ичәријә доғру чәкир.

Спастик ентропион чох вахт алт көз гапағында олур вә даирәви әзәләнин кәскин тәгәллүсү илә әлагәдар әмәлә кәлир.

Јашлы шәхсләрдә ентропион бә'зән көзјувасы тохумасынын атрофијасы вә көз алмасынын көзјувасына енмәси, бә'зән дә операсијадан сонра көзә сарғы гојмагла әлагәдар олараг јараныр.

Чох вахт ентропиону төрәдән сәбәби арадан галдырдыгда көз гапағынын вәзијјәти дә дүзәлир. Әкс һалда операсија етмәк лазым кәлир.

Трахомада ентропион әмәлә кәлдикдә Панас вә ја Снелленин тәклиф етдикләри үсулла операсија олунур.

Панас операсијасы—мәһәлли анестезијадан сонра көз гапағы алтына Јекер пластинкасы гојуб көз гапағыны тәсбит едәрәк, кирпик кәнарындан тәхминән 5 мм аралы дәри илә әзәлә бирликдә, ич бучагдан тыш бучаға гәдәр кәсилир.

Дәри-әзәлә гаты гығырдагдан ајрылыр. Гығырдаг заһирә чыхдыгда, ону конјунктива илә бирликдә үфүги истигамәтдә кәсиб ики һиссәјә ајырмалы. Бундан сонра кәсилән јерә 3—5 тикиш елә гојулмалыдыр ки, ијнә гығырдағын үстүнү өртән фасијадан *(fascia tarsoorbitalis)* кечиб гапағын ајрылмыш алт һиссәиндә, кирпикләрин архасындан чыхсын. Сапларын учларыны бағлајыб, пластыр илә алына јапышдырмалы. Гығырдаг чох әјилмиш олдугда Панас операсијасы јахшы нәтичә верир.

Снеллен операсијасы. Мәһәлли анестезијадан сонра көз гапагларынын кәнарындан тәхминән 2 мм аралы дәри кәсилмәлидир. Дәри алтында јаранын саһәсиндә көрүнән даирәви әзәләнин бир һиссәси елә кәсилиб чыхарылыр ки, әзәлә алтында олан гығырдаг заһирә чыхсын. Сонра гығырдагдан призма шәклиндә бир парча кәсилир. Призма формасында кәсилән һиссәнин әсасы гығырдағын өн тәрәфинә вә зирвәси конјунктиваја доғру олмалыдыр. Бундан сонра бир сапда ики ијнә көтүрүлүр вә тикиш елә гојулмалыдыр ки, сапын бир учу гығырдағын үст һиссәсиндән кечсин. Сонра сапын һәмин учу көз гапағынын алт һиссәсиндә, дәри илә гығырдаг арасындан кечирилир вә кирпикләрин үстүндән чыхарылыр. Сапын икинчи учуну да ејни үсулла тикмәли (тикишләр арасында мәсафә 3—3,5 мм олмалыдыр). Беләликлә, чәми 3—4 тикиш гојмаг лазымдыр. Сап дәрини кәсмәсин дејә, онун учларыны бағладыгда араларына хырдача тәнзиф тампонлары гојулмалыдыр. Сапын учлары алына пластырла јапышдырылыр.

Ентропион алт көз гапағында хүсусән јашлы шәхсләрдә әмәлә кәлирсә Грефе операсијасы мәсләһәтдир. Јерли анестезијадан сонра көз гапағы дәрисиндә, онун кирпик кәнарындан 3 мм аралы паралел кәсик апарылыр. Бу кәсијин дахили вә харичи учларындан, ајпарашәкилли икинчи кәсик апарылыр. Ики кәсик арасында галан ајпара вә ја үчбучагшәкилли дәри сојулуб көтүрүлүр вә јара кәнарына бир нечә тикиш гојулур. Беләликлә, дәри көдәлир вә көз гапағыны харичә доғру чәкир.

КӨЗ ГАПАГЛАРЫ ШИШЛӘРИ

Хошхассәли шишләрдән: зијил, дәринин сәртләшмәсини гејд етмәк олар. Дәринин епидерма һүчејрәләри сәртләшиб, енә доғру габарыр (шәкил 67).

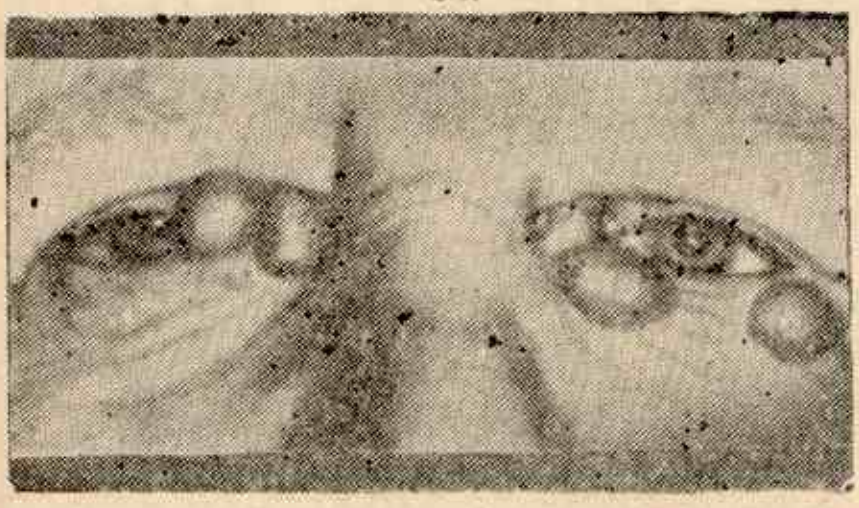

Шәкил 67. Көз гапагларынын фиброматозу.

Муаличәси — кәсиб, јерини термокаутерлә јандырмаг лазымдыр.

Атерома—көз гапагларынын ич вә ја да тыш бучаг наһијәсиндә, дәриалты, јумшаг консистенсијалы шишдир.

Муаличәси —чәрраһи јолла, капсулу илә бирликдә чыхармаг.

Анкиома — варикоз кенәлмә вә кавернозшәкилли ола биләр. Бунлар инкишаф едиб үзүн дикәр һиссәләринә дә јајыла биләр.

Муаличәси— електротемокаутер вә ја крио илә јандырмаг, гысафокуслу ренткен муаличәси, диатермокоагулјасија, бә'зи һалларда исә чәрраһи әмәлијјат апармаг лазым кәлир.

Реклингаузен нејрофиброматозу—надир һалда тәсадүф олунан, хәмир консистенсијалы анаданкәлмә шишдир. Чох вахт алт көз гапағында олуб, әлләдикдә сәрт консистенсијалы лифләр һисс едилир. Бә'зән нејрофибромалар гүзеһли гишада да олур, көз алмасы инкишафында дефектләр, икинчили глаукома, бәдәнин мүхтәлиф наһијәләриндә, дәридә нејрофибром, пигментли ләкәләрлә бирликдә тәсадүф едилир. Нејрофибром бә'зән бејиндә дахили органларда да ола биләр. Хәстәлик ендокрин системин позулмасы вә сүмүкләрдә дәјишикликләрлә дә давам едир.

Бәдхассәли шишләр

Саркома—башланғыч формасында халазиона бәнзәјир. Лакин чыхартдыгдан сонра ресидив вермәси вә тез инкишаф етмәси илә ондан фәргләнир. Диагнозу һистоложи мүајинәјә әсасән тәсдиг олунур.

Қарсинома—нисбәтән тез-тез тәсадүф олунур вә чох вахт алт көз гапағынын ич бучаг наһијәсиндә јерләшир. Дәри үзәриндә сәртләшмә вә хораланма илә башлајыр. Хоранын кәнарлары сәрт, диби наһамар олуб, бә'зи јерләрдә дағылыр вә чапыгла әвәз олунур. Шиш көз алмасына, көзјувасына вә әтраф бошлуглара кечир. Һәтта әтраф лимфа дүјүнләриндә метастаз да мүшаһидә олуна билир. Һистоложи мүајинәдә хәрчәнк елементләри әсас јер тутур.

Мүаличәси—рентген, радиум, радиоактив кобалт шүа мүаличәси, електрокоагулјасија вә чәрраһи әмәлијјатла апарылыр.

Просес көз алмасы вә көзјувасына кечдикдә көз јувасынын ексентерасијасы мәсләһәт көрүлүр.

КӨЗ ГАПАГЛАРЫНЫН АНАДАНКӘЛМӘ АНОМАЛИЈАЛАРЫ

Көз гапагларынын колобомасы—көз гапағынын тез-тез тәсадүф олунан нөгсанларындан олуб үчбучаг шәклиндә, һиссәви вә ја бүтүн гапаг бојунча ола биләр.

Мүаличәси—чәрраһи јолладыр.

Епикантус—бурун дәрисиндә, ајпарашәкилли дәри артығы олуб, көз јарығынын ич бучаг наһијәсини өртүр.

Мүаличәси—чәрраһи јолладыр.

Dtistichiasis vera—мејбоми пиј вәзиләринин там вә ја да һиссәви чатышмазлығыдыр. Онларын јериндә јерләшән кирпик көкчүкләринә пиј вә ја да тәр вәзиләринин ахары ачылыр. Бу һалда зәриф кирпикләр чәркәси әсас кирпикләрин архасында јерләшир, билаваситә көз гапағынын арха кәнарына сөјкәндији үчүн бујнуз гишаны тәхәррүшләндирир.

Мүаличәси — чәрраһи јолладыр. Көз гапағынын арха кәнары әлавә кирпикләрлә бирликдә чыхарылыр, әмәлә кәлән дефект додагдан көтүрүлмүш селикли гиша илә әвәз олунур.

КӨЗ ГАПАГЛАРЫНЫН ЗӘДӘЛӘРИ

Көз гапаглары мүхтәлиф јолла зәдәләнә биләр. Јүнкүл зәдәләрдә дәри алтына гансызмалар ола билир ки, бунлар да һеч бир мүаличә тәләб етмир.

Даһа ағыр зәдәләрдә гансызма тәдричән олур. Көзјувасы вә әсас сүмүкләрин сыныгларында гансызма зәдәдән 24—28

саат сонра әмәлә кәлир вә белә гансызма һәр ики көздә симметрик олуб көзү әһатә едир, бу ејнәк симптому адланыр. Белә һалларда хәстәјә истираһәт, невропатолог вә нејрочәрраһларла мәсләһәт лазымдыр.

Ағыр кечән контузион зәдәләрдә көз гапагларынын әзилмәси, дидилмәси вә парчаланмасы ола биләр. Белә һалларда гапағы дүзкүн вәзијјәтә салмаг чәтинләшир. Һәр һалда зәдәнин биринчи күнләриндә јараны тәмизләмәк, тикиш гојмаг лазымдыр. Әкәр гапаг кәнары вә бүтүн гатлары зәдәләнибсә, онда тикиш ајры-ајрылыгда һәм конјунктива-гығырдаг гатына вә һәм дә әзәлә-дәри гатына гојулмалыдыр. Ити аләтләрлә зәдәләнмә заманы јара кәнары бир-бириндән узаглашдығы үчүн көз гапағы формасы дәјишир вә функсионал дәјишикликләр баш верир (көздән јашахма, көз јарығынын там бағланмасы, ентропион, бујнуз гишанын јараланмасы вә с.). Одур ки, јараланма даирәви әзәлә лифләринә паралел олдугда, јара кәнары чох араланмыр вә гојулан тикишләр јахшы нәтичә верир, функсионал дәјишикликләр дә тез бәрпа олунур.

Лакин јараланма әзәлә лифләринә перпендикулјар олдугда функсионал дәјишикликләр чох олур, јара кәнары бир-бириндән чох араланыр. Белә һалларда јара кәнарынын тикилмәси даһа чох диггәт тәләб едир. Бә'зән гапагда чатышмазлыг (колобома) галыр ки, ону да арадан галдырмаг үчүн әлавә чәрраһи әмәлијјат лазым кәлир.

Ағыр зәдәләрдә көз гапагларынын һиссәви вә ја да там гопмасы ола биләр. Көз гапағынын гопмасында әксәрән көзјашы апараты зәдәләндији үчүн бунларын бәрпа едилмәси дә чох чәтинлик төрәдир. Көз гапағынын гопмасында пластики чәрраһи әмәлијјатдан истифадә етмәк вә бу заман көзјашы каналчыгларынын дүзкүн гурулушуна диггәт јетирмәк лазымдыр.

Көз гапагларынын јанығлары—алов, исти мәһлул вә кимјәви маддәләрдән ола биләр. Јанығын дәрәчәсиндән асылы олараг тохума некрозлаша билир вә чапыгла нәтичәләнир ки, бу да көз гапағынын харичә чеврилмәсинә сәбәб олур. Кимјәви јаныглар, хүсусилә көзә туршу вә ја гәләви дүшәрсә, даһа ағыр кечир.

Термики јаныгларда илк тибби јардым дәринин башга јерләриндә олдуғу кимидир. Кимјәви јаныгларда јаныг саһәсини јумаг, орада олан туршу вә ја гәләви һиссәчикләрини диггәтлә тәмизләмәк лазымдыр. Сонра антисептик мәлһәмләрдән истифадә етмәли. Әкәр чапыглашма нәтичәсиндә көз гапағынын харичә чеврилмәси баш верәрсә, сонрадан пластик операсија етмәк лазым кәлир.

VII фәсил

КӨЗЈАШЫ ВӘЗИСИ ХӘСТӘЛИКЛӘРИ

Көзјашы вәзисинин илтиһабы *(dacryoadenitis)* надир һалларда тәсадүф олунур (шәкил 68). Клиники кедиши кәскин вә хроники ола билир:

1. Кәскин дакриоаденит—инфексион хәстәликләрдән сонра баш вериб, вәзинин һәр ики һиссәсини әһатә едир, чох вахт кәнч јашларда тәсадүф олунур. Хәстәлик шиддәтли ағрыларла башлајыр, үст көз гапағынын тыш наһијәсиндә көзјувасы кәнарында илтиһабы шишкинликлә мүшаһидә едилир. Көз алмасы ичә—ашағыја доғру јерини дәјишир, азча екзофталмија вәзијјәтиндә олур. Бә'зән јүксәк температур, гулагалты лимфатик вәзиләрин шишмәси әламәтләри дә баш верир. Үст көз гапағыны јухары галдырдыгда јаш вәзисинин шишиб өнә габармыш көз гапаг һиссәси көрүнүр. Сонра да вәзинин иринләмәси баш вериб, абсес әмәлә кәтирир. Бу вахт абсеси кәсдикдә ирин харич олур вә хәстәлик тезликлә мүаличә едилир. Бә'зән дә просес иринләмә олмадан сағалыр.

Шәкил 68. Дакриоаденит.

Хәстәлији төрәдән сәбәбләрдән грип, гарын јаталағы, пневмонија, скарлатина, ревматизм, анкина вә с. хәстәликләри гејд етмәк олар. Кәскин дакриоаденит бә'зән дә гулагәтрафы вәзиләрин, чәнәалты түпүрчәк вәзиләринин илтиһабы илә бирликдә давам едир.

Мүаличәси—исти компрес, антибиотикләр, сулфаниламид препаратлары, иринләдикдә кәсик апармалы.

2. Хроники дакриоаденит—тәдричән башлајыр, илтиһаб әламәтләри олмур, әлләдикдә сәрт шиш шәклиндә әлләнилир вә көзјувасынын дәринлијиндә кизләнир. Хроники дакриоаденит Микулич хәстәлији шәклиндә кечир, јә'ни јаш вәзиси илә түпүрчәк вәзиләри ејни вахтда шишир. Бә'зән шиш о дәрәчәјә чата билир ки, көз алмасыны ичә—ашағыја вә өнә доғру итәләјир, иринләмә олмур.

Микулич хәстәлији чох вахт вәрәм, лимфатик апаратын хәстәликләри заманы баш верир. Ганын мүајинәсиндә лејкемија вә ја да псевдолејкемија мүшаһидә олунур.

Мүаличә әсасән үмуми хәстәлијә гаршы апарылмалыдыр.

Јаш вәзисинин кистасы (*dacryops*)—јаш вәзи ахарынын ретенсион кистасыдыр.

Мүаличәси чәрраһи јолладыр.

Јаш вәзисинин шишләри—гарышыг бластомалар шәклиндә кечир. Белә ки, бә'зән һистоложи мүајинәдә епител, бирләш-

диричи тохума, вэзи вэ гығырдаг һүчејрэлэриндэн ибарэт олдуғу көрүнүр. Вэзинин бэдхассэли шишлэринэ аз тэсадүф едилир.

Мүаличэси чэрраһи јолла шишин чыхарылмасындан ибарэтдир.

Јаш вэзи шишинин вэзијјэтинин дэјишмэси—вэзини сахлајан апаратын бошалмасы нэтичэсиндэ баш верир. Бэ'зэн *ptosis adiposa* илэ бирликдэ тэсадүф олунур.

Мүаличэси—вэзинин чыхарылмасы вэ ја да фиксэедичи тикишлэрлэ тарзоорбитал фасијаја бэркилдилмэсидир.

ЈАШАПАРЫЧЫ ЈОЛЛАРЫН ХЭСТЭЛИКЛЭРИ

Јашапарычы јоллары мүајинэ етмэк үчүн мүхтэлиф үсуллардан истифадэ олунур. Бунлардан колларгол сынағыны гејд етмэк олар. Бунун үчүн конјунктива кисэсинэ 2 дамчы 2—3%-ли колларгол мэһлулу төкүлүр. Хэстэ бир-ики дэфэ тэкрар көз гапагларыны гырпдыгдан сонра јаш кисэсинэ бир аз тэзјиг едилир. Әкэр каналчыглардан кери, конјунктива кисэсинэ колларгол мэһлулу кедирсэ, бу каналчыгларла јаш кисэси арасында ачыг јол олдуғуну көстэрир. Бунунла јанашы бурун-јаш каналы тутулмамышса вэ ја даралмамышса, хэстэ бурнуну силдикдэ кэлэн ифразат колларгол рэнкли олур. Демэк сынаг мүсбэтдир. Сынағын каналчыглардан кечэн һиссэси мэнфи оларса, јэ'ни колларгол каналчыглардан кечмэзсэ, бу јаш нөгтэлэри вэ јаш каналчыгларынын механики тутулмасыны көстэрир. Сынағын бурун һиссэсинин мэнфи олмасы, јаш-бурун каналынын кечмэзлијини көстэрир. Колларгол сынағы зэиф вэ ја там мэнфи оларса, јаш јолларыны јумаг лазымдыр. Јаш јолларыны јумаг үчүн 30%-ли натриум-албусид; риванол (1:1000), фурасиллин (1:5000) вэ с.-дэн истифадэ олунур. Әкэр, маје үст јаш нөгтэсиндэн кери гајыдарса, каналчыгларын кисэјэ кечэн наһијэсиндэ кечилмэзлик олдуғуну көстэрир. Мэһлул бурундан дамчы илэ ахарса, јаш-бурун каналынын даралмасыны көстэрир. Мэһлулун бурундан ади ахмасы јаш јолларынын нормал олдуғуну вэ ја даралма варса, бу чапыг дејил, илтиһабла элагэдар олдуғуну көстэрир. Јаш јолларынын јујулмасы колларгол сынағындан сонра апарылыр. Она көрэ дэ бурундан ахан мэһлул гэһвэји рэнкдэ олур. Гэһвэји рэнкин зэиф вэ ја һеч олмамасы илтиһаби просесин олдуғуну көстэрир. С. А. Деринг белэ һалларда јаш јолларына ашағы јаш нөгтэсиндэн 0,2 мл 2%-ли какаин мэһлулу илэ бир нечэ дамчы (1:1000) адреналин (2 дэгигэ фасилэ илэ 2 дэфэ) јеритмэји мэслэһэт көрүр. 5 дэгигэдэн сонра колларгол сынағы вэ јаш јолларыны јумаг тэкрар едилир. Әкэр мэһлул буруна сэрбэст төкүлэрсэ вэ колларгол сынағы мүсбэт оларса, демэли, бу сынағын эввэл мэнфи олмасы селикли гишанын илтиһабы нэтичэсиндэ шишмэси

илә әлагәдар имиш. Мүаличә үчүн јаш јолларынын дезинфексијаедичи дәрманларла јујулмасы вә һәм дә бурунун мүаличәси вачибдир. Јаш јолларынын даралмасы вә тутулмасы мүәјјән едилдикдән сонра һәм диагностика вә һәм дә мүаличә мәгсәди илә онлардан истифадә олунур.

Јаш јоллары хәстәликләринин даһа дүзкүн диагностикасы үчүн рентгенографија тәтбиг едилир.

Јашапарычы јолларын функсијасынын позулмасынын әсас симптому көздән јашахмадыр *(epiphora)* ки, бунун да сәбәбләри чохдур.

Сојугда јашахманын әсас сәбәби дәри һиссијјатынын артмасыдыр. Белә ки, сојуғун тә'сириндән каналчыгларын ахарыны әһатә едән әзәләләр тәгәллүс едир, каналчыглар даралыр, јашын јоллара кечмәсинә мане олур. Бундан әлавә, јашапарычы јоллар сағлам олдугда да көздән јашахма мүшаһидә олуна биләр (мәсәлән, јаш вәзинин һиперсекресијасы заманы рефлектор олараг бурун, диш хәстәликләриндә, бә'зи бејин шишләриндә, Базедов хәстәлијиндә, һиповитаминоз А-да, көз гапағы харичә чеврилдикдә, лагофталмда вә с.-дә). Лакин јашахманын әсас сәбәби јаш јолларынын функсијасынын позулмасыдыр ки, бу да јашапарычы јолларын мүхтәлиф наһијәләриндә әмәлә кәлир. Јаш јолларынын хәстәликләри анаданкәлмә вә ја да газанылма ола биләр.

Анаданкәлмә аномалијалар—јаш нөгтәләри вә јаш каналчыгларынын бирликдә вә ја да ајры-ајрылыгда тутулмасыдыр. Бу заман јаш нөгтәләринин дәјишиклији ајдын көрүнүр, каналчыгларын кечмәзлијини исә хүсуси зондлар васитәсилә јохладыгда мүәјјән етмәк олур. Мүаличәси чәррађи јолладыр.

Јашахманын газанылма сәбәбләри:

1) Јаш нөгтәләринин атоники чеврилмәси;

2) Јаш нөгтәләринин даралмасы;

3) Јаш каналчыгларынын тутулмасы (јад чисимлар, полип вә с.);

4) Каналчыгларын даралмасы вә ја там тутулмасы (илтиһабдан вә ја да травмадан сонра чапыглашма әмәлә кәләрсә);

5) Јаш кисәсинин ја каналчыглар ачылан наһијәдә вә ја да јаш-бурун ахарына кечдији наһијәдә тутулмасы;

6) Јаш-бурун ахарынын даралмасы вә ја да тутулмасы.

Јашахма, јаш нөгтәси вә јаш каналчыгларынын тутулмасы илә әлагәдардырса, нөгтәни вә каналы зонд илә кенәлтмәли, сонра јаш нөгтәсинә Вебер бычағы кечириб, кисәјә гәдәр јармалы. Каналчығын јенидән битишмәмәси үчүн бир нечә күн әрзиндә зондла кенәлтмәк лазымдыр.

Јаш каналчыгларынын илтиһабы *(canaliculitis)*. Конјунктиванын хроники илтиһабы, трахома хәстәлији заманы каналчыгларын илтиһабы тәсадүф едилир. Белә һалда јаш-

бурун каналы вə јаш кисəси бə'зəн нормал һалда, бə'зəн исə илтиһаблашмыш да ола билəр. Хəстəлəр бу заман јүнкүл иринли ифразатдан вə каналчыгларын ичиндə јад чисим һисс етмəлəриндəн шикајəтлəнирлəр.

Мүаличəси—јаш нөгтəлəрини јармаг, 1%-ли күмүш-нитрат мəһлулу илə јандырмаг вə дикəр дезинфексијаедичи дəрманларла јумагдан ибарəтдир.

Јаш-бурун каналынын даралмасы да *(strictura)* јашахмаја сəбəб ола билəр. Бу хроники бурун илтиһабындан сонра патоложи просесин јаш каналы селикли гишасына кечмəси илə баш верир. Бу заман илтиһаб нəтичəсиндə селикли гиша шишкинлəшир вə каналын дəлији тутулур, јахуд да диварлары арасында битишмəлəр əмəлə кəлир.

Јашапарычы јолларын тутулмасы нəтичəсиндə јаш кисəси инфексијалашыр вə мүхтəлиф патокен флоранын мəнбəјинə чеврилир. Белəликлə, јаш кисəсинин илтиһабы—дакриоситит баш верир. Илтиһаби просес јашапарычы јолларын, јаш кисəси илə јаш-бурун ахары дəлијинин даһа да дaралмасына сəбəб олур, көздəн јашахма артыр, көзјашы кисəси наһијəсинə тəзјиг етдикдə јаш нөгтəлəриндəн иринли ифразат харич олур. Надир һалларда көзјашы кисəсинин илтиһабы онун јухары һиссəсиндəн башлајыр, белə һалда кисə бүзүшүр вə атрофијалашыр.

Белəликлə, јашапарычы јолларын даралмасынын мүаличəси вə дакриосиститин профилактикасы, хəстəлији əмəлə кəтирəн сəбəби дүзкүн тə'јин етмəкдəн чох асылыдыр. Буна көрə дə хəстəнин шикајəтлəрини нəзəр алараг јаш апарычы јоллары мүајинəдəн кечирмəк вə мүвафиг мүајинə үсулларындан истифадə едиб даралманын вə там кечмəзлијин дүзкүн локализасијасыны мүəјјəнлəшдирмəк лазымдыр.

ЈАШ КИСƏСИНИН ХРОНИКИ ИЛТИҺАБЫ—*dacryocystitis chronia*

Јаш кисəсинин хроники илтиһабы бурун-јаш каналынын даралмасы нəтичəсиндə əмəлə кəлир. Бир нечə вахт јашахмадан сонра хəстəнин конјунктива кисəси ифразатына, јаш кисəсиндəн чыхан селик вə сонра да ирин гарышыр. Кисəјə харичдəн, дəри үзəриндəн тəзјиг етдикдə јаш нөгтəлəриндəн ирин чыхмасыны көрмəк олар. Ејни заманда конјунктиванын хроники илтиһабыны, блефарит вə јаш əтчијинин һиперемијасыны да мүшаһидə етмəк олар. Илтиһаб давам едəрсə, кисə кенəлир *(ectasia sacci lacrimalis)*. Сонралар јаш кисəсинин селикли гишасы атрофијаја уғрајырса, ичиндə селикли ирин əвəзинə шəффаф маје олур ки, бу да јаш кисəсинин һидропсу *(hydrops sacci lacrimalis)* адланыр. Јаш кисəсинин илтиһабы заманы əн чох тəсадүф олунан микроблардан пневмококк вə стафилококку көстəрмəк олар (шəкил 69). Она көрə дə хəстəлик көз үчүн һəмишə тəһлүкəлидир. Белə ки, əкəр бујнуз

гиша үзәриндә азачыг да олса епител позғунлуғу баш верәрсә, илтиһаблы кисәдән микроблар һәмин саһәјә дүшүб бујнуз гишанын ән ағыр хәстәлијини—иринли хораны төрәдә биләр.

Бә'зән илтиһаб кисәни әһатә едән тохумаја јајылыр вә јаш кисәсинин флегмонасыны—*phlegmona sacci lacrimalis* төрәдир. Бу вахт көзјашы кисәси наһијәсиндә дәри һиперемијалашыр, бәрк ағрылы олур; бу јаш кисәсинин кәскин илтиһабы—*dacryo cistitis acuta*-да адланыр. Бә'зән кәскин дөвр кечә билир, бә'зән исә ресидив верәрәк кисә наһијәси дешилир, ирин харич олур *(fistula sacci lacrimalis)*. Просес кәскин флегмона шәклиндә кечәрсә, көзјашы кисәси наһијәсинә 3%-ли колларгол мәлһәми гојулур. УЈТ тә'јин едилир, илтиһаб јетишдикдә кәсик апарыб иринин ахмасы үчүн јол ачылыр.

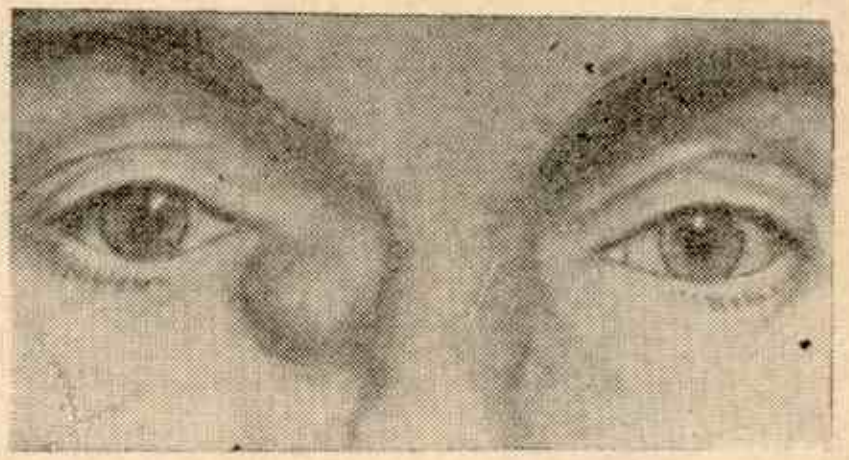

Шәкил (.Хроники дакриосистит.

Јаш кисәсинин хроники илтиһабынын мүаличәси чәрраһи јолладыр. Беләки, јаш кисәсини чыхармалы *(extirpatio sacci lacrimalis)* вә ја да јаш кисәси илә бурун бошлуғу арасында јол ачмалы—*dacryocistorhinostomia* чәрраһи әмәлијјатыны апармалы.

Операсијанын кедиши: көзјашы кисәсини чыхартмаг үчүн харичдән көзјашы кисәси наһијәсиндә 1—2%-ли новокаин мәһлулу илә анестезија едилир. Бунун үчүн кисәнин дөрд тәрәфиндән (јухары, ашағы, ич вә тыш) 2 мл новокаин мәһлулу (чәми 8—10 мл) вурулур. Сонра ич бучаг наһијәсиндә бучагдан 3—4 мм аралы, дәри үзәриндә шагули кәсик апарылыр. Кәсијин узунлуғу 3—4 мм олмалыдыр. Күт үсулла дәриалты тохуманы тәмизләјиб, гапағын ич бағы ашкар едилир. Јараны кенәлдиб бағы сүмүјә бағландығы јердән кәсмәли. Бу заман бағын алтында көзјашы кисәси ајдын көрүнүр. Кисәни һәр тәрәфдән, әтраф тохумадан күт үсулла ајырдыгдан сонра, чухурчуғун дибиндә кисәни, бурун ахарына кечдији јердән кәсиб чыхарырлар. Каналын ичәрисинә галын Бауман зондуну салыб ону кенәлдир, гашыг васитәсилә һәр тәрәфи гашыјыб тәмизләјир, һәмин наһијәјә јод сүртүр, азча стрептосид вә ја албусид тозу төкүб дәријә 3—5 тикиш гојурлар. Тикишләри 6—7 күндән сонра чыхарырлар.

Дакриосисториностомија. Әмәлијјатын башланғычы әввәлдә гејд едилдији гајда илә апарылыр. Јаш кисәси ашкара чыхдыгдан сонра ону бурун сүмүјүндән аралајыр вә зәдәләнмәмәси үчүн хүсуси гашыгла горујур, һәмин наһијәдә бурун сүмүјүнү гашыјыб, сүмүк үстлүјүндән тәмизләјир, сонра хүсуси ити распаторлар васитәсилә (һазырда бор машынын көмәји илә) сүмүкдән бир парча (3—4 мм диаметрдә) сындырыб

чыхарырлар. Сүмүјү еләчыхармаг лазымдыр ки, бурунун селикли гишасы зәдәләнмәсин. Буруна ачылмыш пәнчәрә өнүндәки бурунун селикли гишасында вә һәм дә көзјашы кисәсинин ич (буруна тәрәф) диварында шагули кәсик апарырлар. Көзјашы кисәси вә бурунун селикли гишасында апарылан кәсикләрин арха кәнарыны кетгут сапы илә (хүсуси ијнәләрлә) бир-биринә тикирләр. Ејни тикишләр өн кәнарлара да гојулмалыдыр. Беләликлә, көзјашы кисәси бошлуғу билаваситә бурун бошлуғу илә бирләшир, кисәјә мәлһәмли тәнзиф тампону гојуб бир учуну бурундан чыхарырлар. Дәри үзәринә 3—5 тикиш гојулур. Бир-ики күндән сонра тампону бурундан дартыб чыхарыр вә бир нечә күн әрзиндә јашапарычы јоллары јујурлар. Дакриосисториностомијанын мүсбәт чәһәти јашахарынын нормал функсијасынын бәрпа едилмәсидир. Бунун һәрби хидмәтдә олан шәхсләрдә даһа чох әһәмијјәти вардыр. Белә дакриосисториностомија әмәлијјаты апармагла јашахманын гаршысы алыныр вә хәстәнин һәрби хидмәтдә галмасы үчүн имкан јарадылыр. Б. Л. Полјака көрә јаш нөгтәләри јаш каналчыгларынын тутулмасы, јаш кисәсинин шиши, вәрәми, һәмин операсијаја экс-көстәришдир. Бундан әлавә, көзјашы кисәсинин һәчмчә кичилмәсиндә, травма нәтичәсиндә баш верән дәјишикликләр заманы бу әмәлијјат мүсбәт нәтичә вермәјә дә биләр. Одур ки, дакриосисториндостомија әмәлијјатына фәрди јанашмаг лазымдыр. Бундан әлавә, 60 јашдан јухары вә 12 јашдан кичик олан ушагларда бу әмәлијјаты апармаг мәсләһәт көрүлмүр.

Шәкил 70 Јени доғулмуш ушаглардакы дакриосиститдә јашапарычы јолларын зондланмасы.

ЈЕНИ ДОҒУЛМУШ УШАГЛАРДА ДАКРИОСИСТИТ

Рүшејм дөврүндә бурун јаш каналынын гуртарачағы назик бир пәрдә илә өртүлүр. Доғум вахтына аз галмыш бу пәрдә мәһв олур. Бә'зән һәмин пәрдә мәһв олмајыб галыр вә јаш кисәсинин илтиһабыны төрәдир (шәкил 70).

Мүаличә. Јаш кисәси наһијәсинә јухарыдан ашағыја доғру 1—2 һәфтә әрзиндә, масаж етмәк (пәрдәни јыртмаг үчүн) лазымдыр. Әкәр масаж көмәк етмәсә, онда 1—2 дәфә зонд кечирмәк лазым кәлир. Көзјашыапарычы јолларын шприслә јујулмасы даһа јахшы нәтичә верир.

КОНЈУНКТИВА ГИШАСЫНЫН ХƏСТƏЛИКЛƏРИ

Нормал көз гапаглары конјунктивасы ачыг чəһрајы рəнкдə, шəффаф олуб, онун алтындакы меjбоми вəзилəринин ахарлары көрүнүр. Конјунктивада ган дамарлары шагули истигамəтдəдир. Конјунктиванын һиперемијасы онун дамарларына ујғун сəтһи вə дəрин ола билəр. Сəтһи һиперемија вə ја конјунктивал һиперемија конјунктива сəтһиндəки дамарларын кенəлмəсиндəн əмəлə кəлир. Бу нөв һиперемијанын рəнки гырмызы олур вə бујнуз гишаја јахынлашдыгча азалыр. Дəрин һиперемија исə конјунктиваалты дəрин дамарларын кенəлмəсиндəн əмəлə кəлир. Белə һиперемија бујнуз гиша əтрафында јерлəшиб, рəнки бəнөвшəји олур вə периферијаја кетдикчə азалыр. Бу перикорнеал һиперемија *(hyperemia pericornealis)* адланыр.

Конјунктива кисəсиндə даима азачыг селик олур. Илтиһаб заманы селик артыр вə ирин характерини алыр. Ирин чохалдыгча көз гапагларынын кəнарларындан ахыр вə онлары бир-бирилə јапышдырыр.

Конјунктива гишасынын хəстəликлəри сырасында биринчи јери онун илтиһаби хəстəликлəри *(cojunctivitis)* тутур. Конјунктивитлəр əн чох тəсадүф олунан хəстəликдир. Статистик мə'лумата көрə көз хəстəликлəринин 37—40%-ни конјунктивитлəр тəшкил едир. Конјунктивитлəри төрəдəн сəбəблəр чохдур. Белə ки, конјунктива кисəси даима ачыг олдуғуна көрə орада һəмишə мүхтəлиф микроблар (ағ стафилококк, ксероз басили, пневмакокк вə с.) сапрафит һалында јашајыр. Əкəр бу микроблар артарса, јахуд конјунктива кисəсинə дикəр микроблар вə вируслар дахил оларса, конјунктивада илтиһаби просес јараныр. Бундан əлавə, атмосфер һавасынын тозу, чичəк тозу вə с. гычыгландырычы тə'сирлəр дə конјунктивитə сəбəб ола билəр.

Белəликлə, гејд етмəк олар ки, конјунктивитлəри төрəдəн сəбəблəр олдугча мүхтəлифдир. Етиолокија чəһəтчə конјунктивитлəр ики əсас група бөлүнүр.

I. Екзокен конјунктивитлəр

А. Микробларын төрəтдији конјунктивитлəр:

1. Кох—Викс басилинин төрəтдији конјунктивитлəр. 2. Пневмококк конјунктивити. 3. Сүзəнəк конјунктивити. 4. Дифтерија конјунктивити. 5. Моракс—Аксенфелд чөпү конјунктивити.

Б. Вирусларын төрəтдији конјунктивитлəр:

1. Аденовирус конјунктивити. 2. Трахома.

II. Ендокен конјунктивитлəр

1. Гызылча конјунктивити. 2. Су чичəји конјунктивити. 3. Вəрəм конјунктивити. 4. Конјунктиванын сифилиси. 5. Аллеркија конјунктивитлəри.

Конјунктивитләр клиники кедишинә көрә кәскин вә хроники ола билир.

1. ЕКЗОКЕН ИНФЕКСИОН КОНЈУНКТИВИТЛӘР

Екзокен конјунктивитләр клиники кедишинә көрә кәскин вә хроникидир.

Кәскин екзокен конјунктивитләр бирдән-бирә башлајыб, өзүнә мәхсус субјектив вә објектив әламәтләрә маликдир. Бу симптомларын әксәри инфексион конјунктивитләрин бүтүн нөвләриндә тәсадүф олунур вә онлары һәр дәфә тәкрар етмәмәк үчүн әввәлҹәдән һәмин симптомлары бирликдә шәрһ етмәк лазымдыр.

Хәстә сәһәр ајылдығы заман көз гапаглары бир-биринә селик вә иринлә јапышдығы үчүн онлары ача билмир. Хәстәлик чох вахт икитәрәфли олур. Лакин әввәл бир көздән башлајыр, бир нечә күндән сонра исә икинҹи көзә кечир.

Хәстәлик бә'зән јухары нәфәс јолларынын катары, үмуми температурун артмасы, башағры вә јорғунлуг әламәтләри илә башлајыр. Хәстәлијин објектив әламәтләриндән ән әсасы көз гапағы конјунктивасынын һиперемијасыдыр. Хәстәлијин клиники кедишиндән вә етиолокијасындан асылы олараг һиперемија мүхтәлиф интенсивликдә ола билир. Һиперемија конјунктиванын көз гапаглары, тағ вә көз алмасы һиссәләрини әһатә едир. Көз гапаглары конјунктивасынын һиперемијасы илә јанашы селикли гишанын инфилтрасијасы вә галынлашмасы да мүшаһидә олунур. Буна көрә дә селикли гиша тутгунлашыр, дамарлар вә мејбоми вәзиләринин ахарлары көрүнмүр. Селикли гишада мәмәҹикләр, фолликуллар әмәлә кәлир вә бу заман конјунктива наһамар бир шәкил алыр.

Көз алмасы конјунктивасында сәтһи конјунктивал һиперемија әмәлә кәлир. Бу һиперемијада әсасән сәтһи ган дамарлары кенәлир, гызарты тағ конјунктивасы наһијәсиндә чох кәскинләшир, бујнуз гишаја јахынлашдыгда исә азалыр.

Склера конјунктивасы шишкинләшәрәк көз алмасындан араланыб өнә доғру габармыш олур ки, бу да хемоз *(chemosis conjunctivae)* адланыр.

Кәскин конјунктивитләрин икинҹи әсас әламәти конјунктива кисәсиндә ифразатын ахмасыдыр. Илк күнләр ифразат, көзјашы вә селик гарышығындан ибарәтдир, сонралар селикли-иринли, хәстәлик ағыр кечдикдә исә ирин характерли олур. Ирин о гәдәр арта билир ки, көз гапаглары кәнарында дәри үзәринә ахыр, кечә гурујур, көз гапаглары кәнарыны вә кирпикләри бир-биринә јапышдырыр, белә ки, сәһәр хәстә көзүнү ача билмир. Хәстәлик чох вахт һеч бир из бурахмадан кечиб кедир.

Кәскин конјунктивитдә бә'зән лимб наһијәсиндә инфилтратлар әмәлә кәлир, бу заман ишыгдангорхма, көздән јашахма, блефароспазм (бујнуз гиша хәстәликләринин әламәтлә-

ри) кими симптомлар әлавә олунур. Мүаличә нәтичәсиндә инфилтратлар, һеч бир из бурахмадан сорулур, бә'зән исә парчаланыб хораја чеврилә билир.

Кәскин конјунктивитләрин мүаличәси етиолокијасындан асылы олмајараг, демәк олар ки, ејнидир. Одур ки, ајры-ајры клиники формалара кечмәздән әввәл онун мүаличәси үзәриндә дајаначағыг.

Кәскин конјунктивитләрин мүаличәси

Әввәлчә конјунктива кисәсини иринли ифразатдан тәмизләмәк үчүн конјунктива кисәсини бактериосид хассәјә малик олан дәрманларла јумаг лазымдыр.

Rp: Sol· hygrargiri oxycyanoti (1:5000)—200,0
Д. S. Күндә 2—3 дәфә көзү јумалы.

Rp: Sol. hygrargiri corrasivi (1:10000)—200,0
Д. S. Көзү јумаг үчүн.

Rp: Sol. Ķalii hygermanganici 1/4—200,0
Д. S. Көзү јумаг үчүн.

Rp: Sol. levamicini (1:5000)—200,0
Д. S. Көзү јумаг үчүн.

Rp: Sol. Natrii chlorati 1%—200,0
Д. S. Көзү јумаг үчүн.

Кәскин конјуктивитләрин мүаличәсиндә көз гапаглары конјунктивасыны чевириб 1—2%-ли күмүш-нитрат мәһлулу төкүб, сонра да ја физиоложи мәһлул вә ја да ади су илә јумаг лазымдыр. Бу мәгсәдлә 5—10%-ли синк-сулфат мәһлулундан да истифадә едилир. Бу әмәлијјат анчаг һәким тәрәфиндән тибб мәнтәгәсиндә апарылмалыдыр. Сонра көзә төкмәк үчүн дамчылар вә мәлһәмләр дә ишләдилир.

Rp: Sol. chinini muriatici 1%—10,0
Д. S. Көз дамчысы.

Rp: Sol. calci chlorati 2%—10,0
Д. S. Көз дамчысы.

Rp: Sol. rivanoli (1:1000)—10,0
Д. S. Көз дамчысы.

Сулфаниламид вә антибиотикләрлә мүаличә дә чох јахшы еффектли нәтичә верир.

Сулфаниламидләрдән:

Rp: Sol. Natrii albucidi 30%—10,0
Д. S. Көз дамчысы.

Антибиотикләрдән:

Rp: Penicillini 250000 ТВ
Sol. Novocaini 1%—10,0
Д. S. Көз дамчысы.

Rp: Em. cintomicini 1%—10,0
Д. S. Көз емулсијасы.

Rp: Ung tetraciclini 1%—10,0
Д. S. Көз мәлһәми.

Rp: Ung. biomicini 1%—10,0
Д. S. Көз мәлһәми.

Ону да гејд етмәк лазымдыр ки, бә'зи шәхсләр антибиотикләрә гаршы чох һәссасдырлар. Белә ки, көзә бир дәфә белә антибиотик төкдүкдә көз гапаглары шишир, дерматит әламәтләри баш верир. Одур ки, белә һалларда дерматит төрәтмиш дәрманы башга дәрманла әвәз етмәк вә хәстәјә десенсиблизәедичи дәрманлар тә'јин етмәк (калсиум-хлорат, димедрол) мәсләһәтдир.

Rp: Sol. dimedroli 1 %—10,0
Д. S. Көз дамчысы.

Јухарыда көстәрилән дамчылардан көзә 1—2 дамчы мигдарында күндә 2—3 дәфә төкүлүр.

Јадда сахламаг лазымдыр ки, кәскин конјунктивитдә хәстә көзә сарғы гојмаг экс-көстәришдир. Чүнки сарғы алтында бактеријаларын артыб-чохалмасы үчүн мүнасиб шәраит јараныр вә бујнуз гиша просесә чәлб олуна билир.

Кәскин конјунктивитләрин профилактикасы илк нөвбәдә шәхси кикијенадан ибарәтдир. Хәстәнин јатаг аваданлығы, дәсмалы изолә олунмалы, хәстә үмуми әшјалардан истифадә етмәмәли, хәстә ушаглар мәктәбә вә бағчаја кетмәмәлидирләр.

Кәскин конјунктивитләрин ајры-ајры клиники формалары, јухарыда гејд едилән әламәтләрдән вә мүаличәдән әлавә өз клиники хүсусијјәтләринә дә маликдир.

Кәскин конјунктивитләрин ән тез-тез тәсадүф олунан клиники формалары:

1. Кәскин епидемик конјунктивит. Кәскин епидемик конјунктивит ән чох јајылмыш хәстәлик олуб, исти өлкәләрдә тәсадүф олунур. Хәстәлик илин јај вә пајыз ајларында чох јајылыб, епидемија шәклини ала билир. Исти вахтларда гүввәтли радиасија вә истинин тә'сириндән организмин мүгавимәти азалыр вә инфексијанын јајылмасы үчүн мүнасиб шәраит јараныр. Өлкәмиздә бу хәстәлик ән чох Орта Асија, Казан, Саратов, Чуваш, Азәрбајчан вә башга јерләрдә даһа кениш јајылмышдыр.

Кәскин епидемик конјуктивитин амили Кох—Викс чөпләридир. Бу чөпләр (Грам-мәнфи), мүгавимәтсиз олуб суда 3—6 саат, дәри вә ја парча үзәриндә 2—3 саат јашајыр. Бу хәстәлик ән чох кичик јашлы ушаглар арасында јајылыб, әввәл бир көздә, сонралар исә икинчи көздә башлајыр. Инкубасија дөврү 24—48 саатдыр. Хәстәлик бирдән-бирә башлајыр, сәһәр көз гапаглары бир-биринә јапышдығы үчүн ушаг көзүнү ача билмир, ушагда үмуми әзкинлик, башағрысы вә бә'зән јүксәк

температур ола билир. Хәстәлик үчүн характерик чәһәтләрдән бири дә таг конјунктивасынын, хүсусилә ашағы таг конјунктивасынын шишкинләшмәси вә күлли мигдарда конјунктиваалты хырда гансызмаларын мүшаһидә едилмәсидир. Гансызмаларын сәбәби һәмин микробларын конјунктиванын ган вә лимфа дамарлары диварына токсики тә'сиридир. Хәстәлик 5—6 күн давам едир. Хәстәлик ағыр кечдикдә, бујнуз гишанын лимб наһијәсиндә хырда инфилтратлар әмәлә кәлир, бунлар да һеч бир из бурахмадан сорулуб кедир. Әкәр хәстәдә трахома, скрофулјозлу хәстәлик оларса, епидемик конјунктивитин клиники кедиши ағырлашыр вә һәтта бујнуз гишада хоралар да әмәлә кәлә билир.

2. Пневмококк конјунктивити. Хәстәлијин амили *diplococcus pneumaniae*-дыр. О, конјунктивадан һазырланмыш јахмада, Грам—мүсбәт, гоша кокклар шәклиндә көрүнүр. Бу нөв конјунктивит бирдән-бирә бир көздә башлајыр вә тезликлә икинчи көзә дә кечир. Көз гапаглары кәнары, конјунктива һиперемијалашыр вә шишкинләшир, көз гапағы конјунктивасы үзәриндә сахта иринли пәрдә әмәлә кәлир. Склера конјунктивасында нөгтәвары гансызмалар көрүнүр. Конјунктива кисәсиндән ирин ахыр. Хәстәлик 10—12 күн давам едир.

М у а л и ч ә с и—конјунктиваны күмүш-нитратла јандырмаг мәсләһәт көрүлмүр. Көзү тез-тез јумаг. Бактериосид дәрманларла мүаличә јахшы нәтичә верир.

3. Сүзәнәк конјунктивити—көз хәстәликләри ичәрисиндә ән ағыры һесаб олунур. Сүзәнәк конјунктивити әввәлләр ән чох јенидоғулмуш ушаглар арасында тәсадүф олунурду вә корлугла нәтичәләнирди. Һазырда исә чох надир һалларда тәсадүф олунур. Хәстәлијин әмәлә кәлмәсинин әсас сәбәби тәркибиндә Нејсер гонококклары олан селикли ифразатын конјунктива кисәсинә дүшмәсидир. Конјунктива кисәсиндән чохлу ирин ахдығы үчүн бу хәстәлик гонобленнореја да (иринахма) адланыр.

Шәкил 71. Гонококклу конјунктивит (гонобленнореја).

Г о н о б л е н н о р е ј а—јени доғулмуш ушаглардан башга, орта јашлы ушагларда вә бөјүкләрдә дә ола биләр. Гонобленнореја јени доғулмуш ушагларда доғушдан 2—3 күн сонра башлајыр. Әввәлчә көз гапаглары шишкинләшир, әлләдикдә сәртләшир. Конјунктива кәскин һиперемијалашыр, шишкинләшир вә асанлыгла ганајыр (шәкил 71). Конјунктива кисәсинин ифразаты әввәлләр селикли, азча ганла гарышыг олур. 3—4 күндән сон-

ра көз гапаглары јумшалыр вә ифразат артараг сарымтраг јашыл рәнкдә иринә чеврилир. Конјунктива кисәси мөһтәвијјатындан һазырланмыш јахмаларда исә гонококклар тапылыр. Шишмиш конјунктива бујнуз гишанын лимб наһијәсинә тәзјиг едәрәк бујнуз гишанын гидаланмасыны позур вә епител гаты гопараг јериндә иринли хора әмәлә кәлир. Хора дешиләрәк, нәһајәт чапыгла әвәз олур, көрмә габилијјәти позулур.

Гонобленнореја јашлы шәхсләрдә даһа ағыр кечир, бујнуз гиша даһа тез-тез зәдәләнир, чох вахт јүксәк температур вә ојнагларда ағрыларла давам едир.

Хәстәлијә һәмчинин гонорејалы хәстәләрә гуллуг едән тибб ишчиләри дә јолуха биләрләр.

Мүаличәси—һәм јерли, һәм дә үмуми олмалыдыр. Вахтында башланан вә дүзкүн апарылан мүаличә хәстәлијин сағалма дөврүнү гысалдыр вә ағырлашмаларын гаршысыны алыр.

Јерли мүаличә көзү тез-тез јумаг (әввәлдә көстәрилән дәрманлардан истифадә етмәли), 30%-ли натриум-албусид дамчысы, пенисиллин мәһлулу вә с. төкмәк.

Үмуми мүаличә—әзәлә ичәрисинә пенисиллин јеритмәк, бујнуз гиша просесә чәлб олунубса, мүаличәдә сулфаниламид вә антибиотикләрлә јанашы миотик вә ја мидриатикләрдән дә истифадә етмәк лазымдыр.

Гонобленнорејанын профилактикасы Матвејев үсулу илә апарылыр. Бунун үчүн ушаг анадан олан кими конјунктива кисәсинә 2 дамчы 1—2%-ли күмүш-нитрат мәһлулу төкүлүр. Һазырда бу мәгсәдлә албусид вә ја да пенисиллин мәһлулундан кениш истифадә олунур.

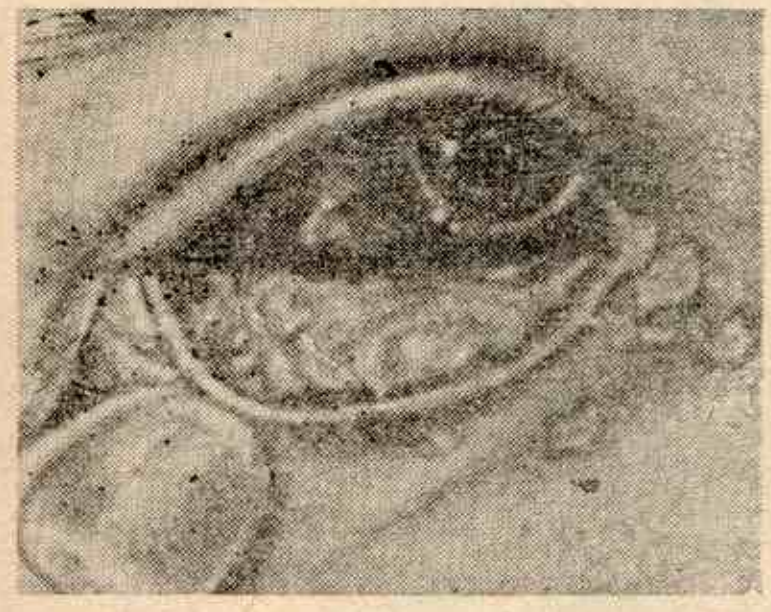

Шәкил 72. Дифтерија конјунктивити.

Хәстәлијин профилактикасында шәхси кикијена әсас јер тутур. Бир көз хәстәләндикдә, икинчи көзүн хәстәләнмәсинин гаршысыны алмаг үчүн сағлам көзүн өнүнә саат шүшәси гојуб лејкопластрла керметик тәсбит етмәк лазымдыр.

4. Дифтерија конјунктивити. Дифтерија конјунктивити чох вахт бурун вә удлаг дифтеријасы илә бирликдә, бә'зән исә сәрбәст тәсадүф олуна биләр. Дифтерија конјунктивити өзүнәмәхсус клиникаја маликдир, белә ки, көз гапағы конјунктивасында чиркаб-күл рәнкли ирин пәрдәси көрүнүр (шәкил 72). Ирин пәрдә конјунктива илә битишир, гопардыгда исә јери ганајыр. Хәстәлик кәскин башлајыр. Көз гапаглары шишир вә сәртләшир. Хәстәлик сағалдыгда конјунктивада чапыглар галыр. Дифтерија конјунктивити бујнуз гишанын зәдәләнмә-

си илә ағырлаша билир. Диагнозу дәгигләшдирмәк үчүн бактериоложи мүајинә апарылыр.

Мүаличәси—Хәстәләри мүтләг изолә етмәк (инфексион хәстәликләр шө'бәсиндә) вә дифтеријаја гаршы серум јеритмәк лазымдыр. Көз јерли бактериосид дәрманларла јујулур, әввәлдә гејд едилән дамчы вә мәлһәмләрдән истифадә олунур.

5. Моракс—Аксенфелд конјуктивити. Моракс—Аксенфелд чөпләринин төрәтдији конјунктивит јухарыда гејд едилән конјунктивитләрдән фәргләнәрәк өз клиники кедишинә көрә хроникидир, јашлы шәхсләрдә даһа чох тәсадүф олунур. Моракс—Аксенфелд диплобасилләри—гыса, гоша, Грам-мәнфи чөпләрдир, учлары азча бурулмушдур. Бу хәстәлик икитәрәфлидир, көз гапагларынын кәнары, хүсусән ич вә тыш бучаг наһијәләри гызарыр, дәри илтиһаблашыр, үзәриндә ағрылы јаралар әмәлә кәлир. Бунун сәбәби Моракс—Аксенфелд микробларынын протеолетик фермент ифраз етмәсидир. Бу фермент конјунктива кисәсиндә көзјашы тәрәфиндән нејтраллашыр, көз јарығындан харичә ахдыгда исә дәри епидермисини позур вә илтиһаб төрәдир. Хәстәлик ән чох көз јарығы бучаглары наһијәсиндә кетдији үчүн бучаг конјунктивити— *Conjunctivitis angularis* адланыр.

Мүаличәдә синк препаратлары даһа еффектли нәтичә верир. Одур ки, бу нөв дәрманлар даһа чох ишләдилир. Бучаг наһијәсиндә дәри үзәриндә илтиһаб варса, бунларын мүаличәси үчүн Лассари мәлһәми (тәркибиндә *Zinci oxydati* вар) ишләдилир.

Rp: Zinci sulfurici 0,3%—10,0
Д. S. Көз дамчысы.

\#

Rp: Zinci sulfurici 0,03
Ac. borici 0,3
Aq. destillatae 10,0
Д. S. Көз дамчысы.

\#

Rp: Zinci sulfurici 0,3
Natrii chlorati 3,0
Aq. destillatae 300,0
Д. S. Көзү јумаг үчүн.

Хроники конјунктивитләр

Conjunctivitis catarrhalis chronica тәдричән башлајыр, клиники кедиши узунмүддәтлидир. Субјектив әламәтләри објектив симптомлара нисбәтән даһа чохдур. Бә'зән кәскин илтиһаб нәтичәсиндә әмәлә кәлир, бә'зән исә мүстәгил тәсадүф олунур.

Хәстә, көз гапагларынын ағырлашмасындан, кичишмәсиндән, јаш вә селикли ифразатын, көз гапаглары алтында јад чисмин олмасындан шикајәтләнир. Көз гапаглары вә тағ конјунктивасы аз һиперемијалашыр вә шишир, сәтһи мәхмәрә охшајыр. Хроники конјуктивитин тоз, әһәнк, кимјәви маддә-

ләрлә чиркләнмиш һава да (мәсәлән, кимја, тохучулуг, унүјүтмә вә с. истеһсалатда ишләјәнләрдә) төрәдир. Конјунктиванын хроники илтиһабы чох вахт мә'дә-бағырсаг системинин хроники хәстәликләри, авитаминоз, бурун бошлуғунун хроники хәстәликләри заманы да баш верә биләр.

Коррексијаолунмамыш һиперметропија, астигматизм, пресбиопија, аккомодасијанын кәркинлији нәтичәсиндә конјунктива һиперемијалашыр вә хроники конјунктивитин төрәмәси үчүн мүнасиб шәраит јарадыр.

Конјунктиванын хроники илтиһабы, адәтән, көз гапаглары кәнарынын илтиһабы илә ејни вахтда әмәлә кәлир вә блефаро-конјунктивит адланыр.

Хроники илтиһаб заманы көздән ифразат чох ахарса, хәстә көзүнү тез-тез силдији үчүн көз гапагларынын дәриси гычыгланыр вә бә'зән алт көз гапағынын харичә чеврилмәсинә сәбәб олур.

Конјуктиванын хроники илтиһабынын мүаличәсиндә илк нөвбәдә ону төрәдән сәбәби арадан галдырмаг лазымдыр. Бунунла јанашы һиперемијаны азалдан бүзүчү дәрманлардан истифадә олунур. Бу мәгсәдлә синк препараты, адреналин, кортикостероидләр ишләдилир.

Конјунктиванын дәнәвары хәстәликләри.

Конјунктиванын дәнәвары хәстәликләринә фолликулјар конјунктивит, фолликулјоз вә трахома аиддир. Бу хәстәликләр өз харичи көрүнүшүнә көрә конјунктивада дәнәчикләрин (фолликулларын) әмәлә кәлмәси илә бир-биринә бәнзәјир. Клиники кедишинә көрә исә бир-бириндән фәргләнир. Фолликул, конјунктиванын, аденоид тохумасынын мүхтәлиф гычыглара реаксијасы олараг әмәлә кәлир. Аденоид тохумасынын лимфоид һүчејрәләри инкишаф едиб артыр вә јени фолликуллар јараныр. Лимфоид һүчејрәләринин вә фолликулларын артмасы бә'зи аденоид гатынын анчаг үст сәтһләрини әһатә едир, бә'зән исә һәмин гатын бүтүн дәринлијиндә јерләшир. Бу заман инфилтрат дәринләшир, аденоид тохумасы галынлашыр вә фолликулларын мигдары јенидән артыр.

Фолликулјоз—аденоид тохумасынын лимфоид елементләринин һиперплазијасына дејилир.

Клиникасы. Сағлгм конјунктивада фолликуллар әмәлә кәлир. Фолликуллар хәстәлик олмајыб, аденоид тохумасынын јашла әлагәдар олараг дәјишмәсидир. Конјунктивада әмәлә кәлән фолликулларла јанашы, ејни заманда удлағын вә бадамчыгларын да селикли гишасында фолликуллар әмәлә кәлә биләр. Фолликуллар ачыг-чәһрајы рәнкдә олуб, конјунктиванын сәтһиндә дүзкүн чәркә илә јерләшир

Фолликуллјоз 8—15 јашларда тәсадүф олунур. Ушаглар ағызлары ачыг јатыр, ағыр нәфәс алырлар. Објектив әламәт-

ләри олмур вә мүаличәјә еһтијач дујулмур. Мүәјјән вахтдан сонра аденоид тохумасынын һиперплазијасы кечиб кедир вә фолликуллар һеч бир из бурахмадан сорулур.

Фолликулјар конјунктивит. Бу хәстәлик ади инфексион конјунктивит олуб, конјунктивитә хас олан әламәтләрдән башга, ејни заманда фолликуллар да әмәлә кәлир вә ја да конјунктиванын аденоид тохумасынын јашла әлагәдар олараг дәјишдији бир вәзијјәтдә илтиһаб баш верир.

Објектив мүајинәдә конјунктивада фолликуллардан әлавә, онун инфилтраты, шишкинләшмәси вә ејни заманда конјунктива кисәсиндән ифразат ахмасы мүшаһидә едилир. Буну бә'зән сәһв олараг трахома һесаб едирләр. Лакин трахомадан фәргли олараг фолликулјар конјунктивитдә чапыг галмыр вә бујнуз гиша просесә чәлб олунмур.

Мүаличәси. Көзү тез-тез јумаг, көзә 5—6 дәфә 20—30%-ли албусид мәһлулу төкмәк, 1%-ли синтомисин емулсијасы вә ја тетрасиклин мәлһәминдән истифадә етмәк мәсләһәтдир.

2. ВИРУС КОНЈУНКТИВИТЛӘРИ

1. Аденовирус конјунктивитләри. Мә'лум олдуғу кими, аденовируслар 1952-чи илдә бадамчыгларын лимфоид тохумасында тапылдығы үчүн бу ады алмышдыр. Аденовируслар јухары тәнәффүс јолларынын, ағчијәрин, бадамчыгларын илтиһабыны төрәтдији кими конјунктивит вә башга көз хәстәликләринә дә сәбәб олур. Конјунктива гишасынын вирус етиолокијалы ики нөв илтиһабы тәсадүф олунур: а) фарингоконјунктивал гыздырма; б) епидемик кератоконјунктивит.

Фарингоконјунктивал гыздырма ән чох ушагларда јаз ајларында, бә'зән пајыз-гыш ајларында да тәсадүф олуна биләр. Хәстәлији 3 типли аденовируслар төрәдир.

Фарингоконјунктивал гыздырма бирдән-бирә, кәскин башлајыб үч әсас симптом: јүксәк температур, фаринкит вә иринсиз дәнәли конјунктивит шәклиндә кечир. Температур бә'зән 39—40°С-јә гәдәр јүксәлир, бадамчыгларда фолликуллар көрүнүр, ејни заманда чәнәалты вәзиләр дә бөјүјүр. Конјунктива һиперемијалашыр, үзәриндә фолликуллар әмәлә кәлир, азча ифразат ахыр. Конјунктивит әввәлчә бир көздә, 2—3 күндән сонра исә икинчи көздә башлајыр.

Аденофарингоконјунктивал гыздырма бир нечә клиники формада кечир: аденофарингоконјунктивал гыздырманын зарлы формасында көз гапаглары вә таға конјунктивасы үзәриндә күл рәнкли, зәриф, назик вә конјунктивадан асанлыгла ајрылан иринли зар әмәлә кәлир.

Хәстәлијин ағыр формаларында иринли зар бир гәдәр галын олуб, конјунктива илә бәрк бирләшир, ону гопардыгда јериндән ган ахыр вә сонрадан һәмин наһијә чапыгла өртүлүр. Бујнуз гишада хырда, нөгтәшәкилли епителалты инфил-

тратлар әмәлә кәлир, лакин 1—2 ај әрзиндә тамамилә сорулур. Хәстәлијин фолликулјар формасы нисбәтән зәиф башлајыр. Һиперемијалашмыш вә шишкин конјунктива үзәриндә чәһрајы рәнкли фолликуллар вә мәмәчикләр әмәлә кәлир. Фолликул вә мәмәчикләр әсасән ашағы тағ конјунктивасынын бучаг наһијәләриндә јерләшир. Фолликуллар кери сорулдугда һеч бир изи галмыр, хәстәлик һәмишә икитәрәфли олуб 2—3 һәфтәјә гәдәр давам едир.

Аденофарингоконјунктивал гыздырманын үчүнчү формасы катарал формадыр. Бу, ушагларда башга формалара нисбәтән даһа тез-тез тәсадүф олунур, хәстәлик чох јүнкүл кечир. Көз гапагларынын азча шишкинлији, зәиф ишыгдангорхма әламәтләри илә јанашы конјунктива һиперемијалашыр, азча шишкинләшир, селикли-иринли ифразат чох аз олур. Хәстәлик 10 күнә гәдәр давам едир. Аденофарингоконјунктивал гыздырманын һәр үч формасы контокиоз олдуғу үчүн, хәстә ушаглары изолә етмәк лазым кәлир.

Епидемик фолликулјар кератоконјунктивит әсасән бөјүкләрдә тәсадүф олунур, төрәдичиси 8 типли аденовирусдур. Хәстәлик чох вахт јүксәк температурла башлајыр, хәстәлик олан тәрәфдә лимфатик дүјүнләр бөјүјүр, ағрылы олур, башағрысы, јухусузлуг, бә'зән отит әламәтләри дә баш верә билир. Көз гапаглары азча шишкинләшир, көз гапағы вә көз алмасы конјунктивасы һиперемијалашыр, азча серозлу-иринли ифразат олур. Тағ конјунктивасында чәһрајы-күл рәнкли мәмәчикләр вә фолликуллар әмәлә кәлир. Хәстәлијин 5—6-чы күнләриндә бујнуз гишада, әсасән онун мәркәзи һиссәсиндә сәтһи, нөгтәвары инфилтратлар мејдана чыхыр. Бујнуз гишанын һәссаслығы позулур, хәстәдә блефароспазм, көздән јашахма баш верир. Бу әламәт тез кечиб кедир, лакин бујнуз гишада олан дәјишикликләр ајларла давам едир.

Мүаличә јерли вә үмуми апарылмалыдыр.

Јерли мүаличәдә көзә 0,05%-ли дезоксирибонуклеаза, интерферон, пирокенал (100—300 МПД в/мл), 0,1%-ли идоксуридин (кересид) мәһлулу, 1%-ли тетрасиклин мәлһәми, 0,25%-ли левомисин, 30%-ли албусид мәһлулу вә с. төкмәк лазымдыр.

Үмуми мүаличә интенсив витамин (витамин С, В, Д), дессенсибилизәедичи дәрманларла апарылыр. Дахилә калсиумглүкоиат тә'јин едилир. Хәстәлијин кәскин дөврү кечдикдән сонра бујнуз гиша үзәриндәки инфилтратларын там сорулмасы үчүн көзә лидаза, алфа-химотрипсин мәһлулу төкмәк мәсләһәтдир.

Трахома

Трахома лап чохдан мә'лум олан, конјунктиванын хроники дәнәвары, инфексион хәстәлијидир. Трахома көз гапағы кон-

јунктивасында дәнәчикләрин (фолликулларын) әмәлә кәлмәси, онларын декенерасија олараг чапыға чеврилмәси илә характеризә олунур. Хәстәлијин кедишиндә конјунктива наһамарлашдығы үчүн трахома адыны алмышдыр. Трахома јунанча *trachus* сөзүндән олуб наһамар демәкдир. Трахоманын клиники кедишиндә 4 дөвр ајырд едилир.

1. Трахома I—*trachoma granulosum*. Бу дөврдә конјунктива инфилтратлашыр, һиперемијалашыр. Конјунктива үзәриндә, хүсусилә үст көз гапағы вә үст тағ конјунктивасында фолликуллар әмәлә кәлиб инкишаф едир. Бунлар сарымтраг-чәһрајы рәнкдә олуб, гејри-мүнтәзәм дүзүлүр (шәкил 73)

2. Трахома II—*trachoma regressivum*. Бурада конјунктиванын һиперемијасы вә инфилтрасијасы бир аз да артыр. Фолликуллар инкишаф етмәклә јанашы бир һиссәси декенерасијаја уғрајараг чапыглашыр. Лакин әсас јери фолликуллар тутур.

3. Трахома III—*trachoma cicatricum*. Бу мәрһәләдә конјунктиванын инфилтрасијасы даһа да дәринләшир. Фолликулларын әксәријјәти чапыгла әвәз олунур.

4. Трахома IV—*trachoma absolutum*. Бу мәрһәләдә бүтүн дәнәчикләр чапыгла әвәз едилир. Конјунктиванын инфилтрасијасы исә сорулур. Бу дөврдә артыг инфилтрасија вә фолликуллар олмадығы үчүн, алим Чирковски буну мүтләг трахома адландырыр вә трахоманын сағалмыш дөврү һесаб едир.

Трахома чох заман кизли башлајыр, ушагларда нисбәтән јүнкүл кечир; дөврләри бир-бири илә әвәз олунараг IV дөврә чатыр. Бу анчаг мүајинә заманы ашкар едилир. Трахома клиникасына көрә дә үч нөв олур: хәстәлик заманы әсас нәзәрә чарпан әламәт фолликуллардырса—*trachoma granulosum*, конјунктивада мәмәчикләрин һипертрофијасы әсас јер тутурса—*trachoma papillarum* фолликуллар вә һәм дә мәмәчикләрин һипертрофијасы нәзәрә чарпырса—бу форма гарышыг трахома—*trachoma mixtum* вә ја да *trachoma papillagranulosum* адланыр.

Конјунктива гишасынын инфилтрасијасы дәринләшәрәк үст көз гапағы конјунктивасындан гығырдаға кечир вә үст көз гапағыны галдыран әзәләнин вәтәри вә Мүллер лифләри просесә чәлб олундуғу үчүн үст көз гапағы бир гәдәр салланыр—*ptosis trachomatosus* әмәлә кәлир. Көз јарығы бир гәдәр даралыр ки, бу да трахоманын әсас симптомларындан биридир.

Трахоманын икинчи симптому конјунктива кисәсиндә ифразатын олмасыдыр. Ифразат иринли вә ја да селикли ола биләр. Хәстәлик бә'зән ифразатсыз да кечир, бу гуру трахома *trachoma siccum* адланыр.

Трахоманын атипик кечән формалары да мә'лумдур. Бу заман көз гапаглары шишир, конјунктивада инфилтрасија вә һиперемија, көздән јашахма, селикли иринли ифразат әмәлә

кәлир. Хәстәлик башланандан 2—3 һәфтә сонра фолликуллар ашкара чыхыб инкишаф едир вә хәстәлик ади типик формаја кечир. Хәстәлијин бу формасы кәскин трахома—*trachoma acutum* адланыр.

Трахома хәстәлији һәмишә икитәрәфли олур, лакин әдәбијјатда биртәрәфли трахомаја да раст кәлинир. Бир чох алимләр бунунла разылашмајыб, трахоманын о бири сағлам көздә дә кизли формада кечмәсини изаһ едирләр.

Трахома конјунктиванын хроники хәстәлији олмагла јанашы, бујнуз гиша үзәриндә дә бир сыра дәјишикликләрә сәбәб олур вә бу дәјишикликләр трахоманын бир симптому кими ашкар едилир. Бујнуз гиша үзәриндәки дәјишикликләр әсасән үст лимб наһијәсиндә баш вердији үчүн габагчадан лимбин нормал гурулушу илә таныш олмаг лазымдыр.

Мә'лум олдуғу кими, лимб 1 мм енлијиндә, бујнуз гишаны һәр тәрәфдән әһатә едән һашијәјә дејилир. Нормал һалда лимб наһијәсиндә јерләшән дамарлар торуну Фохт 3 зонаја бөлүр.

Биринчи зона склера тәрәфдә, нисбәтән енли, диаметри 1 мм-ә бәрабәр олан дамарлар торудур. Икинчи, диаметри 0,3—0,4 мм-ә бәрабәр олан дамарлар, үчүнчү исә диаметри 0,2 мм-ә бәрабәр олан дамарлар зонасыдыр ки, бунлар һәр тәрәфдән бујнуз гишаны әһатә едир, лакин үзәринә кечмир, бу зона һүдуд зонасы вә ја терминал зона адланыр.

Трахома заманы бујнуз гишада олан дәјишикликләрин ән әсас әламәти һәмин терминал зонанын позулмасы вә ган дамарларынын бујнуз гиша сәтһинә кечмәсидир ки, бу да паннус (пәрдә) адланыр. Дамарларын бујнуз гишаја кечмәси илә јанашы, үст лимбин наһијәсиндә инфилтрасија, сәтһи нөгтәви буланлыглашмалар көрүнүр, лимбин һәмин наһијәси кенишләнир вә бә'зән бујнуз гишада нөгтәвары илтиһаб баш верир ки, бунлар да куја ијнә илә дешилмиш бир шәкилдә көрүнүр. Бу дәјишикләр анчаг биомикроскопија илә ајдын сечилир. Буна көрә дә микропаннус адланыр вә трахоманын илк әламәтләриндән олуб, диференсиал диагнозда әсас рол ојнајыр.

Трахоманын II—III дөврләриндә фолликуллар нәинки конјунктива гишасында, һәтта лимбус наһијәсиндә дә әмәлә кәлә биләр. Бу *pannus follicularis* адланыр. Һәмән фолликуллар сонрадан декенерасијаја уғрајыб, кичик чалаларла әвәз олунур. Чалаларын сәтһи епител гаты илә өртүлүр вә парлаг бөчәк көзүнә бәнзәјир. Бу, Бонне көзчүкләри адланыр. Дикәр һалда исә чалаларда бирләшдиричи тохума әмәлә кәлир, онлар бир гәдәр тутгун көрүнүр, буна Һерберт чалачыглары дејилир.

Бонне көзчүкләри вә Һерберт чалалары анчаг трахомаја хас олан симптомлардыр (шәкил 74).

Бујнуз гиша сәтһинин дамарланмасы вә буланыглашмасы

инкишаф едәрәк ади көзлә белә көрүнә билир, бунлар макропаннус адланыр. Макропаннуслар бир нечә нөв олур:

Назик паннус—*Pannus tennius*. Бујнуз гишанын илтиһабы чох сәтһи вә назик олуб, ган дамарлары аздыр.

Дамарлы паннус—*Pannus vasculosus*. Бујнуз гишанын илтиһабы сәтһи дә олса, дамарланма чох инкишаф едир.

Галын ја әтли паннус—*Pannus crassus*. Паннусун бу формасында бујнуз гишанын дәрин гатлары да просесә чәлб олунур. Дамарларын мигдары чох олдуғуна көрә рәнки гырмызы көрүнүр вә әтә бәнзәјир. Бә'зи һалларда галынлашмыш гиша шишә бәнзәјир — *Pannus sarcomatosus* адланыр. Паннусун формасы вә ағырлашмасындан асылы олараг көрмә габилијјәти дә мүхтәлиф дәрәчәдә позулур.

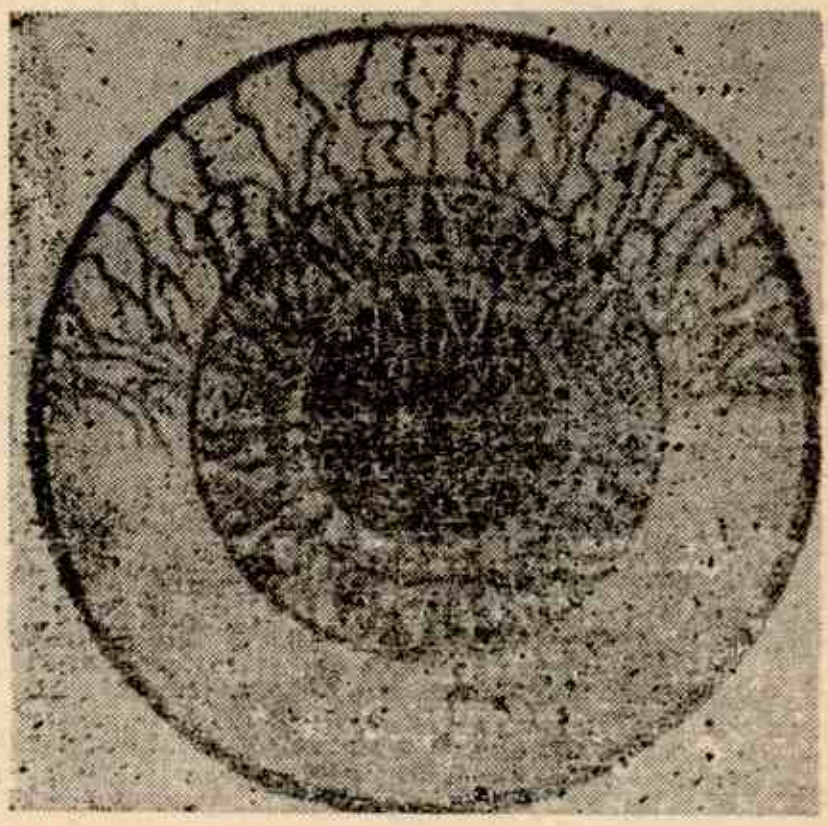

Шәкил 74. Бујнуз гишанын трахома паннусу.

Трахома хәстәлијиндә көз гапагларында вә көзјашы апаратында да бир сыра ағырлашмалара тәсадүф олунур.

Көз гапағы конјунктивасынын чапыглашмасы илә әлагәдар олараг гығырдаг әјилиб, көз алмасына доғру чеврилир, көз гапагларында ичәријә чеврилмә *(entropium)* баш верир. Көз гапагларынын ичәријә чеврилмәси кирпик көкчүкләринин дә ичәри әјилмәсинә, бујнуз гишаја доғру јөнәлмәсинә вә онларын әјри битмәсинә сәбәб олур. Ејни заманда икинчи сыра кирпикләр дә әмәлә кәлә билир.

Конјунктиванын чапыглашма просеси онун бүзүшүб гысалмасына да сәбәб олур. Бу заман көз гапағы вә көз алмасы конјунктивасы арасында шагули истигамәтдә бүкүшләр көрүнүр ки, бу да *symblepharon* адланыр.

Ән пис ағырлашма конјунктиванын гурумасыдыр *(xerosis)*. Бу конјунктиванын чапыглашмасы илә әлагәдар олараг јаш вәзиләринин мәһви нәтичәсиндә әмәлә кәлир. Конјунктива нәмлијини итирир, онун сәтһиндә ајры-ајры ағ рәнкли нөгтәләр мејдана чыхыр. Просес бујнуз гишаја кечә билир, бу заман онун да сәтһи гурујур, тутгунлашыр вә буланыг олур. Гурума просесинин конјунктива вә һәм дә бујнуз гишаны әһатә етмәси—*xerophthalmia* адланыр вә хәстәнин там корлуғуна сәбәб ола билир.

Трахомалы хәстәләрдә тез-тез көзјашы каналчыгларынын катарлы вә ја да иринли илтиһабы тәсадүф олунур. Каналчығын бу нөв хәстәлији онун даралмасы илә нәтичәләнир, каналчыг наһијәси һәмишә гызарыр вә шишир. Бә'зи һаллар-

да јаш кисәсинин дә катарлы вә ја иринли илтиһабы—*dacryocictitis* әмәлә кәлир. Һәр ики һалда јашапарычы јоллар даралдығы вә ја да там тутулдуғу үчүн көздән јаш ахыр.

Јашапарычы јолларын ағырлашмасы, адәтән, трахоманын үчүнчү дөврүндә мүшаһидә едилир. Бә'зи алимләр исә бу нөв ағырлашмалары трахомаја әлавә олмуш инфексија илә әлагәләндирирләр.

Трахомалы хәстәләрдә конјунктива кисәсинә әлавә инфексија (пневмококк, Моракс—Аксенфелд, Кох—Викс чөпләри) дүшәрсә, кәскин конјунктивит симптомлары мејдана чыхыр вә *trachoma superinfectum* адланыр. Бу нөв әлавә инфексија трахоманын кедишини ағырлашдырыр, бујнуз гиша паннусуну активләшдирир, инфилтрат вә хораларын әмәлә кәлмәсинә сәбәб олур. Конјунктива кисәсиндән ифразатын ахмасы трахоманын епидемиолокијасында рол ојнајыр вә онун јолухмасына сәбәб олур.

Трахоманын диференсиал диагностикасы

Хәстәлијин диференсиал диагностикасы онунән чох биринчи вә бә'зән икинчи мәрһәләсиндә лазым олур. Мә'лумдур ки, фолликуллара јалныз трахома хәстәлијиндә дејил, конјунктиванын дикәр хәстәликләриндә дә тәсадүф едилир. Трахоманын диференсиал диагнозу, илк нөвбәдә, конјунктиванын дәнәвары хәстәлији фолликуллјар конјунктивитлә олмалыдыр. Фолликуллјар катар конјунктиванын мүхтәлиф гычыглара гаршы реаксијасыдыр, конјунктива үзәриндә мүхтәлиф өлчүдә, чәһрајы рәнкли шәффаф дәнәләрин олмасы илә характеризә едилир. Ән чох мәктәбјашлы ушагларда тәсадүф олунур. Чох вахт тәсадүфи мүајинә заманы ашкар едилир. Бу хәстәликләрин диференсиал диагнозу үчүн ашағыда көстәрилән симптомлар нәзәрдә тутулмалыдыр.

Фолликулјар катар

1. Просесә ән чох ашағы тағ конјунктивасы чәлб олунур.
2. Конјунктиванын инфилтрасијасы сәтһи, галынлашмасы зәифдир.
3. Фолликуллар мүхтәлиф бөјүклүкдә, чәһрајы рәнкдә, шәффаф олур вә мүнтәзәм чәркәләрлә јерләшир.
4. Бујнуз гиша дәјишикликсиздир.
5. Конјунктива гишасында чапыглашма просеси кетмир.

Трахома

1. Просесә ән чох чәлб олунан јухары көз гапағы вә јухары тағ конјунктивасыдыр.

2. Ҝонјунктива гишасында дәрин вә галын инфилтрасија көрүнүр, ејни заманда мәмәҹикләрин һипертрофијасы нәзәрә чарпыр.

3. Фолликуллар дәрин инфилтрасијалы конјунктивада сарымтыл рәнкдә, гејри-мүнтәзәм јерләшир.

4. Бујнуз гишада паннус мүшаһидә едилир.

5. Фолликуллар партлајыр вә чапыглашма илә нәтиҹәләнир.

Шүбһәли һалларда трахоманын диагнозунун дүзкүн тә'јин едилмәси үчүн мүхтәлиф ҹиһазлардан (бинокулјар лупа, һартнаг лупасы, биомикроскоп вә с.) истифадә олунур.

Трахоманын етиолокијасы

Трахома хәстәлијинин һәлә ерамыздан әввәл дә мә'лум олмасына бахмајараг, етиолокијасы узун мүддәт намә'лум олараг галмышдыр. Мүхтәлиф алимләрин мүајинәләр апармасына бахмајараг, ән гијмәтли нәтиҹәләр 1907-ҹи илдә вә ондан сонракы илләр мә'лум олмушдур.

1907-ҹи илдә Јава (Индонезија) адасында Провачек вә Һалберштедтер трахомалы конјунктиванын епител һүҹејрәләри дахилиндә ҹисимҹикләр тапмышлар. Бу ҹисимҹикләр епител һүҹејрәләринин нүвәси әтрафында јерләшиб, Кимза—Романовски методу илә көј рәнкә бојаныр. Провачек—Һалберштедтер ҹисмҹикләрин морфолокијасыны өјрәнән заман мә'лум олду ки, бунларын әтрафында бир өртүк вар вә буна көрә дә онлара *chlamydozoa* (*chlamus*—өртүк демәкдир) ады верилмишдир. Трахома амилинин тапылмасы бөјүк бир ихтира олуб бүтүн дүнјаја јајылды вә һәр јердә мүајинәләрин сајы артды. Мә'лум олду ки, Провачек—Һалберштедтер ҹисмҹикләри ән чох трахоманын биринҹи мәрһәләсиндә (76,2%), сонра икинҹи мәрһәләсиндә (65%) тапылыр. Үчүнҹү мәрһәләсиндә исә бу ҹисимҹикләр анҹаг 19—20% тапылыр. Бу ҹисмҹикләрин трахомаја сәбәб олмасыны сүбут едән фактларла јанашы, онларын ролуну азалдан мүајинәләр дә апарылырды. Бу барәдә Линднерин тәҹрүбәләрини гејд етмәк лазымдыр.

Линднер, Провачек—Һалберштедтер ҹисмҹикләринин трахомадан әлавә, јенидоғулмуш ушагларда гонококксуз бленореја хәстәлијиндә дә ашкар етди вә бу хәстәликлә трахома арасында бир әлагәнин олдуғуну көстәрди. Линднер һәмин хәстәлијә паратрахома (јә'ни трахомаја охшајан хәстәлик) ады верди. Паратрахома хәстәлији ушаг доғулдуғу заман инфексијанын доғуш јолларындан ушағын көзүнә кечмәси сајәсиндә баш верир. Һәгиги трахома ағыр кечәрәк, бујнуз гишада даима паннус әмәлә кәтирдији һалда, паратрахома адландырылан хәстәликдә паннус олмур, хәстәлик јүнкүл кечир вә һеч бир из гојмадан сағалыр. Одур ки, һәмин ҹисмҹикләрин трахома етиолокијасындакы ролу шүбһә јаратды, мәһз буна көрә дә трахоманын амилини тапмаг мәгсәди илә

апарылан муајинә вә тәчрүбәләр давам етдирилди. Лакин апарылан тәдгигатлар һеч бир нәтичә вермәди.

Нәһајәт, 1936-чы илдә офталмологларын Гаһирәдә кечирилән 15-чи конгресиндә Тејкесон трахоманын вирус етиоложијалы хәстәлик олмасы һаггында кениш мә'лумат верди. Совет Иттифагында М. П. Чумаков, А. А. Авакјан, Н. С. Зајтсова вә б.-нын көстәрдијинә көрә, трахоманын вирусу Провачек Һалберштедтер чисмчикләри ичәрисиндәдир. Бу чисмчикләр организм дејил, анчаг һүчејрәдә вируслара гаршы әмәлә кәлән реаксијаны көстәрир. Одур ки, бу чисмчикләр трахомадан әлавә башга вирус хәстәликләриндә дә, бир һүчејрә реаксијасы кими тапыла биләр.

Ш. Д. Мошковскинин муајинәләринә көрә трахома вирусу епител тохумасына мејллидир, бу вирус ситотроп, јә'ни һүчејрә ичәрисиндә јашајан вирусдур.

Трахома хәстәлијинин патокенезиндә тәбии ки, организмин хүсусијјәтинин дә ролу бөјүкдүр. Мүәјјән едилмишдир ки, вәрәмә гаршы аллеркија, һиповитаминоз, малјарија, сифилис, мә'дә-бағырсаг гурду вә с. трахоманын клиники кедишинә мәнфи тә'сир көстәрир.

Трахоманын муаличәси вә профилактикасы

Мә'лумдур ки, трахома хәстәлијини там муаличә етмәк үчүн ону вахтында ашкар етмәк вә чидди комплекс муаличә апармаг лазымдыр. Трахоманын муаличәсиндә әсас мәгсәд хәстәлијин фәал јолухучу һалында тез-тезликлә фәал олмајан дөвр кечирмәк, чапыглашма просесини тезләшдирәрәк мәһдудлашдырмаг, ресидивләрин вә бујнуз гиша дәјишикликләринин гаршысыны алмагдан ибарәтдир (шәкил 75).

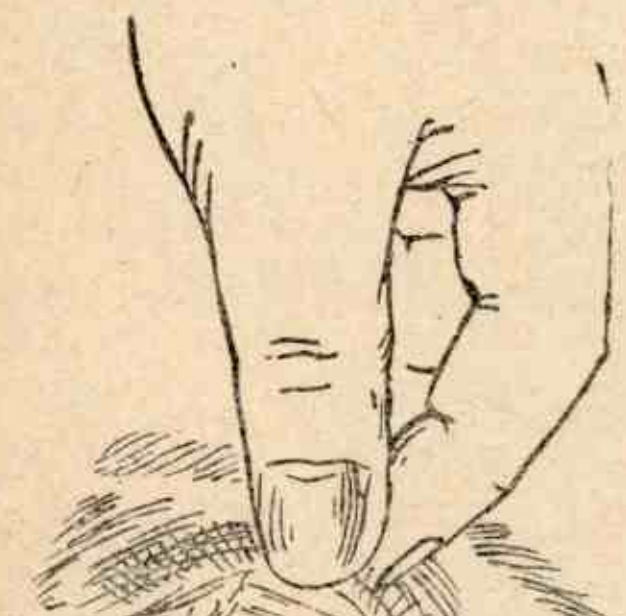

Шәкил 75. Трахомада конјунктивадакы фолликулларын әзилмәси.

Трахоманын муаличәсиндә мүхтәлиф антибиотикләрдән, кимјәви препаратлардан вә организми стимулјасијаедичи үсуллардан истифадә едилир. Јерли муаличә үчүн сулфаниламид препаратларындан 20—30%-ли албусид дамчы вә ја да мәлһәм шәклиндә, 0,5 г), мүәјјән гәдәр фасилә вериб муасулфазол мәлһәм шәклиндә күндә 2—3 дәфә тә'јин олунур. Јерли муаличә илә јанашы дахилә сулфаниламид препаратлары да верилир (1—2 һәфтә мүддәтиндә күндә 4—5 дәфә 0,5 г), мүәјјән гәдәр фасилә вериб муаличә курсу јенидән тәкрарланыр.

Өлкәмиздә трахоманын мүаличәсиндә јерли олараг 1—10%-ли синтомисин емулсијасы ишләдилир. Антибиотикләрдән 1%-ли тетрасиклин вә биомисин мәлһәм шәклиндә, һәм дә дахилә тәтбиг едилир. Мәлһәм, ики һәфтә мүддәтиндә күндә 3—4 дәфә конјунктива кисәсинә гојулур вә мүәјјән фасиләдән сонра јенә дә тәкрар олунур.

Конјунктива кисәсиндә иринли ифразат варса, илк мүаличәни кәскин конјунктивитләрдә олдуғу кими, апармаг лазымдыр. Бујнуз гишада исә актив паннус вә башга дәјишикликләр оларса, мүаличәдә сулфаниламид вә антибиотикләрдән әлавә мүхтәлиф дәрманлардан да истифадә етмәк лазымдыр.

Rp: Ung, Hydrargiri p. p flavi 1%—10,0
Д. S. Көз мәлһәми.

Rp: sol. Atropini sulfurici 1%—10,0
Д. S. Көз дамчысы.

Rp: sol. dionini 1—2%—10,0
Д. S. Көз дамчысы.

Rp: Ung dionini 1—2%—10,0
Д. S. Көз мәлһәми.

Трахоманын мүаличәсиндә механики үсуллардан да истифадә олунур. Бу конјунктиванын масажы вә ја да фолликулларын хүсуси пинсетлә әзилмәсиндән ибарәтдир. Әлбәттә, габагчадан ағрыны һисс етмәмәк үчүн конјунктива кисәсинә 1—2 дәфә 0,5%-ли дикаин мәһлулу төкмәк лазымдыр. Трахома фолликулларыны әздикдән сонра конјунктива кисәсини јујуб, антибиотик мәлһәмләриндән сүртмәк лазымдыр. Кәскин иринли конјунктивит вә актив паннус, фолликулларын чәрраһи јолла әзилмәси әмәлијјатына экс-көстәришдир.

Трахоманын профилактикасында хәстәнин јашајыш шәраитинин, мадди вә мә'нәви сәвијјәсинин дә бөјүк әһәмијјәти вардыр. Профилактика мәгсәди илә, илк нөвбәдә, әһалини мүајинә едәрәк трахомалы хәстәләри сијаһыја алмаг, сонра исә хәстәләрин мүаличәсини мүнтәзәм шәкилдә апармаг лазымдыр. Ичтимаи вә хүсуси профилактика апармалы, бундан әлавә, санитарија-кикијена тәдбирләринә вә тәблиғата да диггәт вермәк лазымдыр.

Трахоманын илкин диагнозуну мүәјјән етмәк үчүн хәстәлик мәнбәләриндә һеч олмазса илдә бир дәфә профилактики мүајинәләр апарылмалыдыр.

Белә профилактик мүајинәләрдә тибб ишчиләри, маариф ишчиләри, хүсусән үмуми јатагханаларын, мәктәбләрин вә ушаг мүәссисәләринин рәһбәрләри дә иштирак етмәлидирләр.

ССРИ Сәһијјә Назирлијинин 16/1—5243 нөмрәли әмринә көрә трахомалы хәстә јалныз тамамилә сағалдыгдан сонра сијаһыдан чыхарылыр. Онун сағалмасы һаггында исә хүсуси комиссијанын акты олмалыдыр.

ЕНДОКЕН КОНЈУНКТИВИТЛӘР

1. **Гызылча конјунктивити.** Хәстәлик көз гапагларынын чәнки ва јашахма илә башланыр. Конјунктивит әксәрән ушағын сәпкисиндән бир нечә күн әввәл ашкар олунур.

Һиперемијалашмыш конјунктива үзәриндә гырмызы ләкәләр (Филатов симптому) көрүнүр. Ағыр һалларда бујнуз гишада ағырлашмалар вә онун илтиһабы тәсадүф олунур. Одур ки, хәстә ушағын көзүнү тез-тез јумаг, конјунктива кисәсинә антибиотикләр вә дикәр дезинфексијаедичи дәрманлар төкмәк лазымдыр.

Үмуми мүаличә әсас хәстәлијә гаршы јөнәлдилир. Ушаг педиатрын нәзарәти алтында олмалыдыр.

2. **Сучичәји конјунктивити.** Илтиһаб заманы көз гапағы гығырдағыны өртән конјунктива үзәриндә, дәридә олан судурчуглара мүвафиг судурчуглар әмәлә кәлир. Мүаличә үчүн дезинфексијаедичи дәрманлар ишләдилир. Үмуми мүаличә әсас хәстәлијә гаршы апарылыр.

3. **Конјунктиванын вәрәми.** Конјунктиванын вәрәми организмдә олан вәрәм просесиндән метастаз јолла әмәлә кәлиб, мүхтәлиф формаларда тәзаһүр едир. Конјунктива үзәриндә мүхтәлиф бөјүклүкдә вәрәм дүјүнләри әмәлә кәлир вә һәтта хоралар да мүшаһидә олунур. Просес әсас көз гапаглары конјунктивасында кедир. Хоранын диби сары ексудатла өртүлүр, онун кәнарлары әјилмиш вә әтрафында гранулјасијалар көрүнүр. Хора бөјүјүб, көз гапағы кәнарына да чата биләр. Чох заман вәрәм просеси тохуманы деформасијаја уғрадыб, үчбучаг шәклиндә гүсур әмәлә кәтирир.

Вәрәм просесинин дикәр формасы конјунктиванын үзәриндә полипләрә охшар дүјүнләрин әмәлә кәлмәсидир. Бә'зән конјунктива үзәриндә мәмәчикләр әмәлә кәлир. Просес үст тағ конјунктивасында кетдији үчүн хәстәлик трахомаја охшајыр. Диагноз әсасән лимфа вәзиләринин шишмәси, диагностик реаксијалар (Пирке, Манту) васитәсилә мүәјјән едилир. Чох вахт гулагалты, чәнәалты вә һабелә бојун лимфа дүјүнләринин шишмәси тәсадүф едилир. Лимфа дүјүнләри бә'зән јумшаг, бә'зән исә инфилтрасија нәтичәсиндә чох ағрылы олур. Дүјүнләрдә фистула әмәлә кәлиб ирин дә аха биләр.

Хәстәлијин м ү а л и ч ә с и јерли вә үмуми олмалыдыр.

Үмуми мүаличә—стрептомисин, витаминләр, дахилә калсиум дузу, бә'зән иглимин дәјишмәси, дәниз ванналары, калорили јемәкләр вә с. тә'јин едилир.

Јерли мүаличә—стрептомисин, көзү јумаг үчүн дәрманлардан, мәлһәмләрдән истифадә едилир. Бә'зи һалларда конјунктива гишасындакы бөјүк гранулјасијалары кәсмәк лазым кәлир. Криотерапијадан да истифадә етмәк олар.

4. **Конјунктиванын сифилиси.** Бу хәстәлијә сифилисин икинчи дөврүндә тәсадүф олунур. Сифилисин биринчи дөврүндә

конјунктиванын хәстәләнмәси чох надир һалда олур. Бә'зән хәстәләрдә конјунктиванын ајпара бүкүшүндә бәрк шанкр (*ulcus durum*) мејдана чыхыр. Әввәлчә көз гапаглары шишир, гызарыр, сонра бәрк шанкр әмәлә кәлир. Көздә ағры олмур. Сифилисин икинчи дөврүндә конјунктивада, ән чох көзјашы әтчијиндә дүјүнләр әмәлә кәлир.

Мүаличәси. Үмуми мүаличәси сифилисә гаршы апарылмалыдыр. Јерли мүаличәдә исә конјунктивитләрдә истифадә олунан дәрманлар ишләдилир.

Қонјунктиванын аллеркик хәстәликләри

Қонјунктиванын бу нөв хәстәликләри һәм спесифик вә һәм дә параспесифик аллеркија нәтичәсиндә баш верир. Биринчи нөв хәстәликләрә скрофулјозлу, конјунктивит вә кератоконјунктивит, икинчи груп хәстәликләрә исә баһар конјунктивити, атропин, езерин вә башга дәрман препаратлары катары аид етмәк олар.

Баһар конјунктивити—*Conjunctivitis vernalis*

Хәстәлик көздән јашахма, кичишмә вә көзгырпма симптомлары илә башлајыр. Әксәрән кәнч оғланларда тәсадүф едилир, јаз-јај ајларында кәскинләшир вә узун илләр давам етдикдән сонра из бурахмадан сағалыр (шәкил 76.).

Хәстәлик заманы көз гапағы конјунктивасы солғун-чәһрајы рәнкдә олур; сәтһиндә даш дөшәмәјә охшар сәрт, солғун-чәһрајы рәнкдә мәмәчикләрин һипертрофијасы мүшаһидә олунур. Белә мәмәчикләр чох заман бујнуз гишанын лимбусунда да симметрик олараг тәсадүф едилир. Әкәр просес анчаг көз гапаглары конјунктивасында кедирсә, бу гапаг формасы, лимб наһијәсиндә кедирсә, лимбал форма, һәм гапаг конјунктивасы вә һәм дә лимб наһијәсиндә кедирсә, гарышыг форма адланыр.

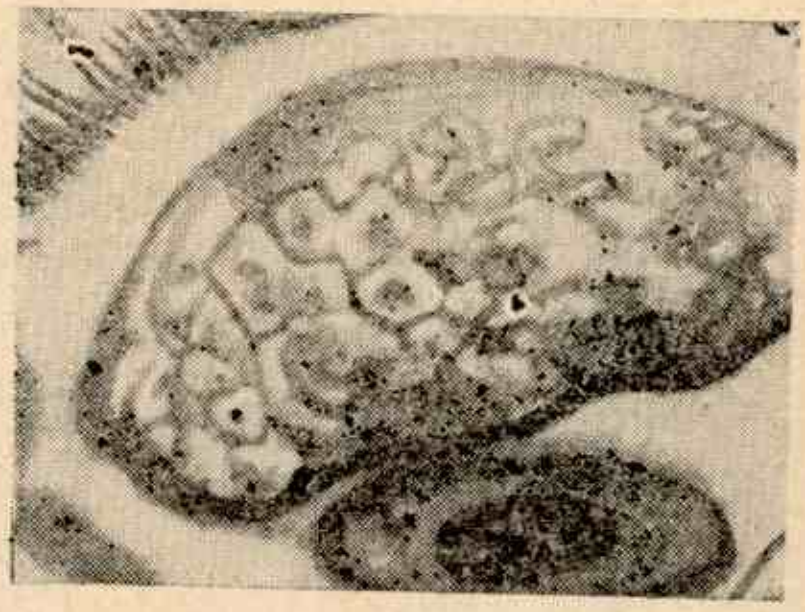

Шәкил 76. Баһар катарында конјунктиванын көрүнүшү.

Хәстәлијин патокенезиндә ендокрин системинин ролу гејд едилир вә буну хәстәлијин әксәрән һәдди-бүлуғ дөврүндә башламасы илә изаһ едилир. Хәстәлијин кәскинләшмәсиндә ултрабәнөвшәји шүаларын да тә'сири олдуғу көстәрилир. Мүајинә заманы конјунктива кисәсинин ифразатында вә ганда еозинофилләр тапылыр.

Мүаличә јерли вә үмуми апарылмалыдыр: јерли мүаличәдә 2%-ли калсиум-хлорид мәһлулу, 0,3%-ли синк мәһлулу, адреналин (1:1000) вә кортикостероидләрдән (картизон емулсијасы, һидрокартизон мәлһәми) истифадә олунур. Бә'зән криотерапија да мәсләһәт көрүлүр.

Үмуми мүаличәдә дахилә 5—10%-ли калсиум-хлорид мәһлулу, витамин инјексијасы (Витамин B_1), преднизалон, димедрол вә с. вермәк лазымдыр. Көзү шүа гычыгларындан мүдафиә етмәк үчүн хәстәнин түнд рәнкли ејнәкләр тахмасы мәсләһәт көрүлүр.

Фликтеналы (скрофулјозлу) конјунктивит

Конјунктива гишасынын бу нөв илтиһабы, аллеркија илә әлагәдар олараг ушагларда тәсадүф едилир. Конјунктива гишасы һиперемијалашыр, аз мигдарда селикли ифразат олур. Илтиһаби просес бујнуз гишаја да кечир, онун һашијәси наһијәсиндә дүјүнә охшар мәһдудлашмыш инфилтрасија әмәлә кәлир. Бу инфилтратлар тәхминән 2 мм диаметрдә олуб харичи көрүнүшү е'тибарилә судурчуға охшајыр вә буна көрә дә фликтена адланыр. Һистоложи чәһәтдән бу дүјүн тохума инфилтрасијасындан ибарәтдир. Дүјүнүн зирвәсиндә хора да әмәлә кәлә биләр. Беләликлә, просес һәм конјунктива вә һәм дә бујнуз гишада кетдији үчүн кератоконјунктивит адланыр. Бујнуз гишанын шәффафлығы позулур вә көрмә габилијјәти азалыр.

Скрофулјозлу конјунктивит организмин үмуми зәифлији вә лимфа дүјүнләринин илтиһабы илә дә сых әлагәдардыр. Белә хәстә ушагларда чох заман диатез, дәридә екзема вә дерматит әламәтләри дә олур.

Хәстәлик сағаландан сонра тәкрар баш верә биләр. Әкәр дүјүн анчаг лимбус наһијәсиндәдирсә, о һеч бир из бурахмадан сағалыр, фликтена бујнуз гишанын сәтһиндә јерләшәрсә, белә һалларда онун клиники кедиши ағыр олур вә сонрадан бујнуз гиша үзәриндә ләкә галыр. Ушаглар ишыға баха билмир, көзләрини бәрк гапајыр, гаранлыг јердә кизләнирләр, көздән јаш ахыр. Көз гапаглары әзәләсинин спазмасы баш верир (блефароспазм). Белә ки, көз гапагларыны араламаг чох чәтин олур.

Ушаг натәмиз сахланыларса, көндән ахан јаш көз гапагларынын бучагларында дәрини исладыр вә масерасијаја сәбәб олур. Бу наһијәләрә микроб дүшәрсә, иринли екзема да әмәлә кәлә биләр. Буна көрә дә хәстәлији екземалы конјунктивит дә адландырырлар.

Дәринин илтиһабы үз дәрисинә, бурун наһијәсинә дә кечә биләр вә бурада иринчикләр *(impetigo)* төрәдә биләр.

Фликтеналы кератоконјунктивитин етиолокијасында вәрәмә гаршы олан аллеркија әсас јер тутур. Бундан әлавә конјунктива гишасынын мүхтәлиф сәбәбләрдән гычыгланмалары (мәишәт шәраитинин пис олмасы вә с.) да хәстәлији төрәдә биләр (шәкил 77).

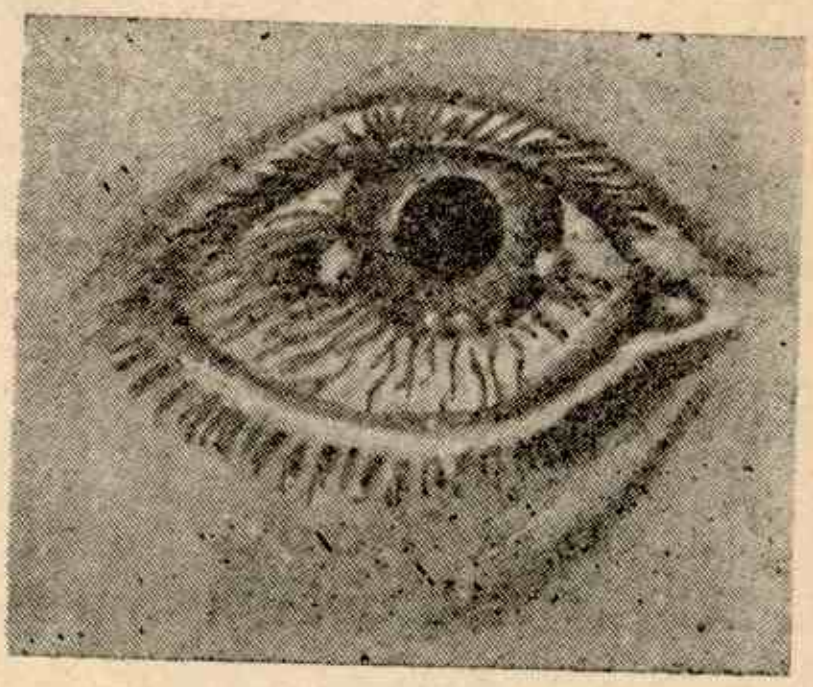

Шәкил 77. Скрофулјозлу аллеркија конјунктивитиндә фликтеналар.

Үмуми мүаличәдә дахилә калсиум-хлорид, поливитаминләр тә'јин едилир. Хәстәлик ағыр кечәрсә, педиатрын нәзарәти алтында әзәлә ичәрисинә стрептомисин ПАСК, фтивазит тә'јин етмәк лазымдыр.

Јерли мүаличә—1%-ли атропин дамчысы, картизон (әкәр хора јохдурса) вә 1—5%-ли синтомисин емулсијасы вә бујнуз гишада ләкә әмәлә кәлибсә, 1%-ли сары чивә мәлһәми, дионин 1—3%-лидән истифадә етмәли. Хәстә ушағын дәрисиндә екзема варса, мүаличә үчүн мүтәхәссисә мүрачиәт етмәли. Белә һалларда преднизалон мәлһәми вә Лассар пастасы јахшы тә'сир көстәрир.

Конјунктиванын декенератив дәјишикликләри

Конјунктиванын амилоид декенерасијасы. Надир тәсадүф олунан хәстәликдир. Әксәрән трахома нәтичәсиндә әмәлә кәлир. Хәстәлик тағ конјунктивасындан башлајыр, сонра гығырдаг вә көз алмасы конјунктивасына кечир. Конјунктива галынлашыр, рәнки саралыр вә мума охшајыр, сонралар конјунктиванын сәтһини габардыр. Патоһистоложи мүајинә конјунктива алтында олан тохумада бирчинсли (һомокен) вә бә'зән амилоид реаксијасы верән маддәләрин әмәлә кәлмәсини көстәрир.

Гејд етмәк лазымдыр ки, бу хәстәлијин үмуми амилоид декенерасијасы илә тамамилә әлагәси јохдур.

Мүаличәси — декенерасијаолмуш конјунктива һиссәси кәсилиб чыхарылмалыдыр, бә'зи һалларда алынан дефекти додагдан көтүрүлмүш селикли гиша илә өртмәк лазым кәлир.

Пијчик *(Pinguecula)*. Јашлыларда көз алмасынын ич јарысында, бујнуз гишаја јахын сары рәнкдә бир һүндүрлүк баш верир. Конјунктивада һәмин һүндүрлүк декенерасија нәтичәсиндә тохумада һиалин топланмасындан әмәлә кәлир. Пијчијә кәнчләрин көзүндә дә тәсадүф етмәк олар. Мүаличәјә еһтијач јохдур. Косметик чәһәтдән хәстәјә операсија мәсләһәт көрүлүр.

Ганадабәнзәр пәрдә *(Pterigium)*

Бујнуз гишаја кечән вә она битишән үчбучаглы бүкүјә г а н а д а б ә н з ә р п ә р д ә дејилир. Бу бүкүк назик пәрдә олуб, бөчәк ганадына бәнзәјир вә она көрә дә ганадабәнзәр пәрдә адланыр. Пәрдәнин зирвәси бујнуз гиша илә битишир, галан һиссәси исә склера конјунктивасына кечир. Птеригиум әксәрән көз алмасынын ич бучаг тәрәфиндә, бә'зән харичи тәрәфдә дә ола биләр.

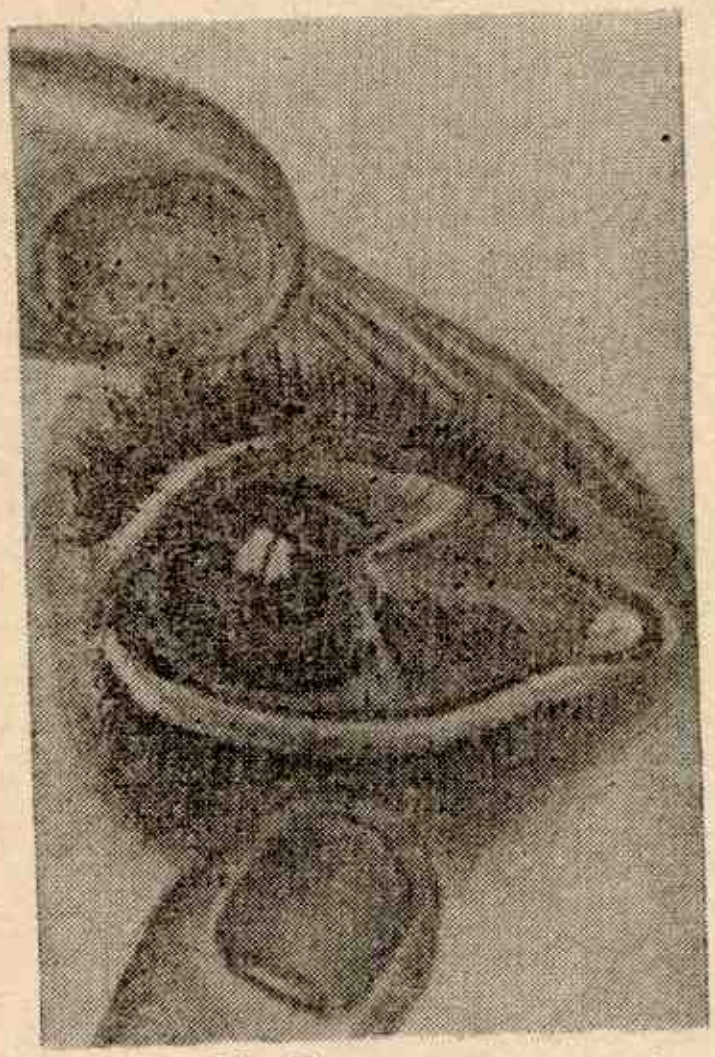

Шәкил 78. Ганадвары пәрдә.

Фуксун мүајинәсинә көрә ганадабәнзәр пәрдә чох вахт пијчикдән әмәлә кәлир (шәкил 78). Белә ки, пијчик бөјүјүб бујнуз гишаја јахынлашдыгда конјунктиваны өз арды илә чәкир, сонра пијчик сорулур, бујнуз гишанын Бауман гатында дәјишикликләр мејдана чыхыр вә конјунктива бујнуз гишанын гатлары ичәрисинә кечир. Птеригиум бөјүјәндән сонра сабит гала билир. Бә'зән исә даһа артыг инкишаф едиб, бәбәјин бүтүн сәтһини өртүр. Ганадабәнзәр пәрдә бујнуз гишаны үфүги истигамәтдә чәкдијинә көрә, онун јастылашмасына сәбәб олур вә бу меридианда бујнуз гишанын шүасындырма гүввәси азалыр вә астигматизм әмәлә кәлир.

Ганадабәнзәр пәрдә трахоманын үчүнчү мәрһәләси вә јашапарычы јолларын ағырлашмалары олан хәстәләрдә даһа чох тәсадүф едилир. Бундан әлавә, көзләрин узун мүддәт тозлу маддәләрлә чиркләнмәси дә бу хәстәлијин төрәмәсинә сәбәб олур.

М у а л и ч ә с и. Әввәлчә һидрокартизон вә сары чивә мәлһәми тәтбиг едилир. Әкәр мүаличә көмәк етмәзсә, операсија едилир. Бу мәгсәдлә 0,5%-ли дикаин мәһлулу илә анестезијадан сонра пәрдәнин ортасы пинсетлә көтүрүлүр. Пинсетин алтына шпадел илә дахил олараг ону астача склерадан вә бујнуз гишадан ајырмаг лазымдыр. Бујнуз гиша сәтһиндә пәрдәнин галмыш һиссәси ити гашыгла тәмизләнилир. Бујнуз гиша вә склерадан ајрылмыш пәрдәнин учуну кәсиб, ону ортадан ики һиссәјә бөлүр, алт һиссәси кәсилиб көтүрүлүр, үст һиссәси илә исә склера өртүлүр, конјунктиваја 2—3 тикиш гојулур. Криотермијадан да истифадә етмәк олар. Операсијадан ики күн сонра тиотеф мәһлулу дамчыладылыр. Ресидивин гаршысыны алмаг үчүн бир һәб теотефи (0,02) 10 мл Ринкер

лок мәһлулунда һәлл етмәклә, һәр ики саатдан бир 3 күн мүддәтиндә көзә төкмәли.

Конјунктиванын шишләри (бластомалар). Конјунктиванын анаданкәлмә шишләриндән дермоид вә липодермоидләри гејд етмәк олар. Дермоид дәри елементләриндән әмәлә кәлиб, чох вахт бујнуз гиша һүдудунда јерләшир. Мүаличәси шиши чәрраһи јолла кәсиб көтүрмәкдән ибарәтдир.

Папиллома—хошхассәли шишдир, лимб наһијәсиндә јерләшир. Әввәлләр шәффаф шиш шәклиндә олуб, ичәрисиндә дамарлар көрүнүр, чыхардыгдан сонра ресидив верә биләр.

Һеманкиома — конјунктиванын дәрин гатларындан инкишаф едиб, чох вахт көз гапағы вә үз дәриси анкиомалары илә бирликдә тәсадүф олунур.

Карсинома (хәрчәнк)—көз алмасы үзәриндә јерләшиб, чох вахт көз гапағы хәрчәнкинин давамы олуб, көз алмасы дахилинә инкишаф едир. Одур ки, шишлә бирликдә көз алмасыны да чыхарыб, сонра шүа мүаличәси апармаг лазымдыр.

Пигмент ләкәси—конјунктивада пигмент јығымы ләкә шәклиндә көрүнүр. Мүаличәјә еһтијач јохдур. Чох вахт чыхарылдыгда, даһа да артыб инкишаф едәрәк, бәдхассәли шишә чеврилир.

Саркома—әксәрән пигмент ләкәсиндән әмәлә кәлир, бујнуз гишанын әтрафында јерләшир, сонра гығырдаг, тағ конјунктивасына кечир. Шиш тез инкишаф едир, метастаз вермәк габилијјәтинә маликдир. Мүаличәси көз алмасыны чыхармагдан ибарәтдир.

IX фәсил

БУЈНУЗ ГИШАНЫН ХӘСТӘЛИКЛӘРИ

Бујнуз гиша харичи гишанын бир һиссәси олмагла өнә доғру габардығы үчүн бир чох харичи амилләрин тә'copинә мә'руз галыр, конјунктива кисәси флорасы вә еіни заманда бир сыра ендокен хәстәликләр дә она тә'сир көстәрир. Дикәр тәрәфдән бујнуз гишанын дамарсыз вә маддәләр мүбадиләсинин зәиф олмасы онда һәмин амилләрин тә'сири нәтичәсиндә патоложи просесләрин баш вермәсинә сәбәб олур.

Үмуми симптомлары. Бујнуз гиша хәстәликләриндә үчлү синир лифләринин гуртарачағы гычыгландығы үчүн буна мәхсус да чаваб реаксија алыныр. Белә ки, ишыгдангорхма, көздән јашахма, блефароспазм (көз гапагларынын чәнки) вә көз гапаглары алтында јад чисмин олмасы һиссәсиндән шикајәтләнир. Бу шикајәтләр бујнуз гиша хәстәликләри үчүн чох характер олдуғуна көрә «бујнуз гиша синдрому» адланыр.

Објектив әламәтләри: бујнуз гиша илтиһабында әсасән бујнуз гишаәтрафы ган дамарлар тору кенишләнир ки, бу да

перикорнеал һиперемија адланыр. Перикорнеал һиперемија мүхтәлиф интенсивликдә ола биләр. Белә ки, бујнуз гиша әтрафында ачыг-гырмызы һашијәдән түнд-бәнөвшәји рәнкә гәдәр кәскин, периферијаја кетдикчә исә интенсивлији зәифләјир. Кератитләрдә дәрин перикорнеал һиперемија илә јанашы, сәтһи конјунктивал һиперемија да мүшаһидә олуна биләр.

Ән әсас симптомлардан бири дә бујнуз гиша шәффафлығынын позулмасыдыр. Бујнуз гишада күл рәнкдә, ағымтраг-күл вә сарымтраг-күл рәнкиндә инфилтратлар әмәлә кәлир ки, бунлар да формача дәјишмиш бујнуз гиша гатларында һүчејрәләр јығымындан ибарәтдир. Инфилтратын әтрафында бујнуз гиша тохумасы шишкинләшир. Инфилтратлар өлчүләринә, формасына, бујнуз гиша тохумасында јерләшдији дәринлијә көрә мүхтәлифдир. Бә'зән диффуз характердә дә ола биләр. Инфилтрат олан наһијәдә бујнуз гишанын үст гатлары өз парлаглығыны итирир, епител гаты азча һүндүрлүјә галхыр (судурчуг шәклиндә), партладыгда јериндә чухурчуг әмәлә кәлир (хора), бунларын да кәнарлары вә диби ағымтраг һашијә

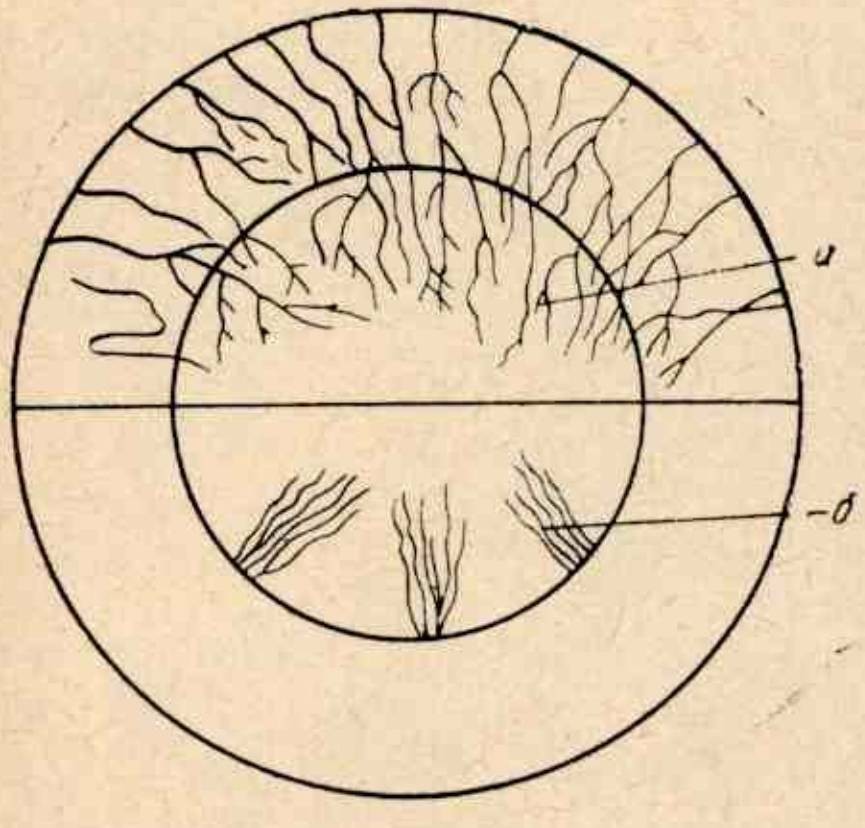

Шәкил 79. Бујнуз гишанын дамарланмасы:
а) сәтһи дамарлар; *б*) дәрин дамарлар.

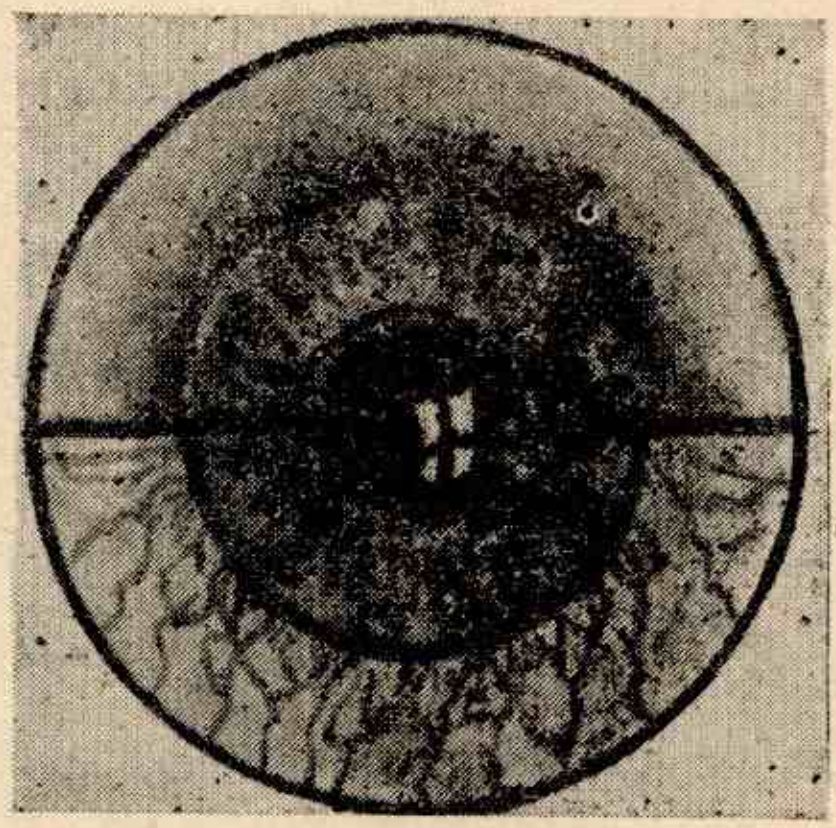

Шәкил 80. Көз алмасынын мүхтәлиф нөвлү һиперемијасы.

илә, икинчили инфексија әлавә олунарса, сарымтраг һашијә илә өртүлүр. Кенәлмиш ган дамарлары чох вахт бујнуз гишанын сәтһинә кечәрәк инфилтрата доғру јахынлашыр. Сәтһи ган дамарлары конјунктива вә лимбдән бујнуз гишанын сәтһинә кечәрәк епител гаты алтында мәркәзә доғру јајылыр. Ал-гырмызы рәнкдәдир, шахәләри бир-бири илә аностомозлашыр. Бу нөв сәтһи дамарлар, сәтһи кератитләрдә тәсадүф олунур.

Дәрин дамарланмада исә склеранын ган дамарлары бујнуз гишанын гатларына кечир, бунларын анчаг бујнуз гишаја мәнсуб олан һиссәси (лимбә гәдәр) көрүнүр. Склера вә еписклера тәрәфдә галан һиссәси исә көрүнмүр (шәкил 79, 80). Белә ган дамарлары шахәләнмир, аностомозлашмыр, лимбдан күт һалда башлајыб мәркәзә кетдикчә араланыр, јелпинч шәклини алыр, рәнкләри тутгун бәнөвшәји олур. Бу нөв дамарланма дәрин кератитләрдә тәсадүф олунур.

Кератитләрин бә'зи формаларында бујнуз гишанын һәссаслығы зәифләјир вә һәтта там итир.

КЕРАТИТЛӘРИН ТӘСНИФАТЫ

Бујнуз гишанын хәстәликләри дикәр гишалара нисбәтән тез-тез тәсадүф олунуб, бүтүн көз хәстәликләринин 1/3 һиссәсини тәшкил едир. Бундан әлавә, бујнуз гиша хәстәликләриндән сонра чох вахт бујнуз гиша үзәриндә, онун кучлә көрүнә билән булудвары ләкәсиндән кобуд чапығына—лејкомаја гәдәр изи галыр ки, бу да әкәр мәркәздә, бәбәк кәнарында јерләшәрсә, көрмә габилијјәтини ишыг дујғусуна гәдәр азалда биләр. Одур ки, бујнуз гиша хәстәликләри практики чәһәтдән бөјүк әһәмијјәтә маликдир.

Бујнуз гишанын хәстәликләри мүрәккәб формалы вә чох етиолокијалыдыр. Чох вахт кератитләрин сәбәбини мүәјјән етмәк белә гејри-мүмкүн олур.

Һазырда проф. А. И. Волоконенко тәрәфиндән тәклиф олунмуш тәснифат тәтбиг едилир ки, бу да әсасән етиолокија вә патокенез принсипләринә көрә тәртиб едилмишдир. Бу тәснифата көрә кератитләр ики әсас група бөлүнүр.

1. Екзокен кератитләр:

а) зәдә кератитләри—механики, физики вә ја да кимјәви зәдәләр нәтичәсиндә баш верир;

б) инфексион-бактериал кератитләр;

в) вирус етиолокијалы кератитләр;

г) көбәләк кератитләри;

ғ) көз гапаглары, мејбоми пиј вәзиләри вә конјунктива хәстәликләри илә әлагәдар олараг баш верән кератитләр.

2. Ендокен кератитләр;

1. Инфексион кератитләр:

а) Вәрәм етиолокијалы кератитләр:
һематокен вәрәм кератити; вәрәмә гаршы аллеркија кератити;

б) Сифилис етиолокијалы кератитләр;

в) малјарија кератити;

г) бруселлјоз кератити;

ғ) чүзам кератити.

2. Нејрокен кератитләр:

а) Нејропаралитик (синир ифличи) кератити;

б) һерпетик кератит;
в) бујнуз гишанын ресидив верән ерозијасы.
3) авитаминоз кератитләр.
4) етиолокијасы мә'лум олмајан кератитләр.

ЕКЗОКЕН КЕРАТИТЛӘР

Инфексион, бактериал кератитләр

Бујнуз гишанын хоралары. Зәдә нәтичәсиндә бујнуз гиша ерозијаларына патокен микроблар (диплококк, стафилококк, стрептококк вә с.) дүшәрсә, хора әмәлә кәтирәр. Белә һалда көз гапаглары шишкинләшир, көз гызарыр, ерозијанын кәнарлары вә диби сарымтраг рәнкдә олур, бујнуз гиша хоранын әтрафында шишкинләшир вә буланлыглашыр (шәкил 81).

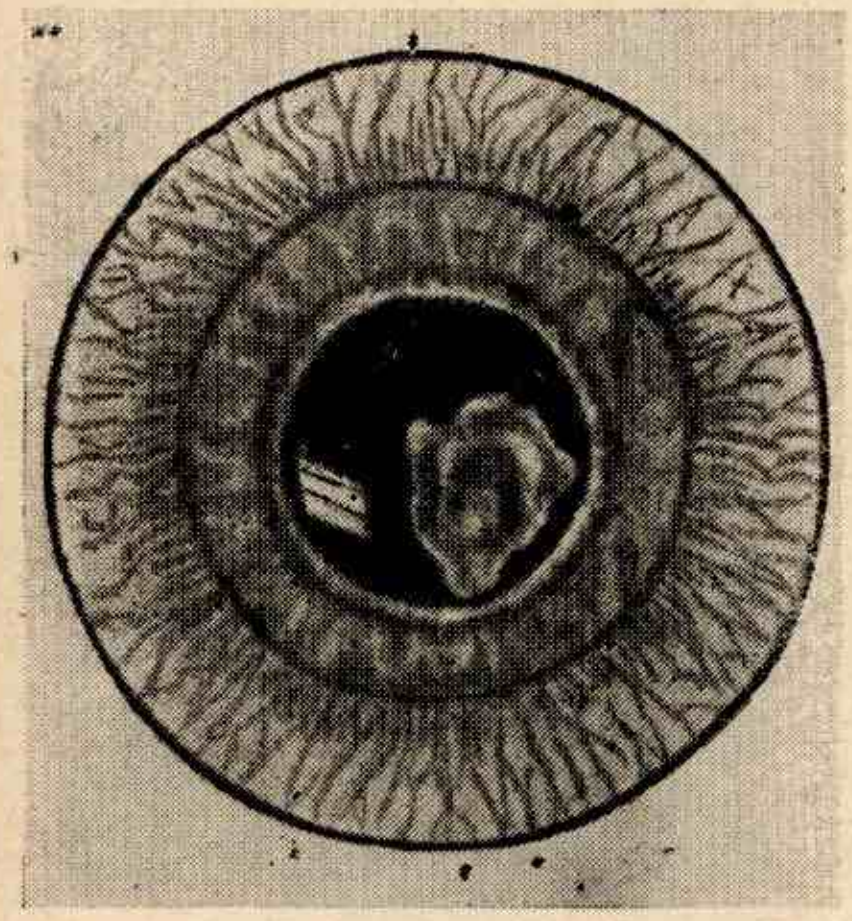

Шәкил 81. Бујнуз гишанын хорасы.

Қатарлы хоралар сајча 2—3 олуб лимбус әтрафында јерләшир. Бу нөв хораларын әмәлә кәлмәсиндә әсасән Моракс Аксенфелд чөпләри рол ојнајыр. Бу нөв хоралар бә'зән из бурахмадан сағалыр, бә'зән дә јериндә зәриф чапыг галырса, о да периферијада олдуғу үчүн, көрмә итилијинә аз тә'сир көстәрир.

Иринли хораларда, өн камера мајеси буланлыглашыр, камеранын дибинә ирин—*һypopion* топланыр. *Һypopion* фибрил лифләринә топланмыш лејкоситләрдән ибарәтдир. Әкәр бујнуз гишанын тамлығы позулмајыбса, һипопион стерил һесаб олунур. Просесә тез бир вахтда гүзеһли гиша да чәлб едилир.

Иринли хоралардан бујнуз гишанын јајылан хорасыны (*ulcus corneae serpens*) көстәрмәк олар. Адындан мә'лум олдуғу кими, бу хора тез бир заманда бујнуз гишанын сәтһинә вә дәрин гатларына јајылыб, онун перфорасијасына сәбәб олур. Беләликлә, клиники кедишиндә ашағыдакы дөврәләр ајырд едилир.

Инфилтрасија дөвру—бујнуз гишанын мәркәзиндә сары рәнкли инфилтрат көрүнүр: инфилтрат олан наһијәдә бујнуз гишанын епител гаты шишкинләшиб бир гәдәр һүндүрә галхыр. Инфилтрат тез бир заманда парчаланараг хораја чеврилир. Бу, хораланма дөвру адланыр. Хоранын бир кәнары һүндүрә галхыб, әтрафы сарымтраг инфилтратла өртүлүр.

Хора бу тәрәфдән артыб инкишаф етдији үчүн прогрессив кәнар адланыр. Дикәр кәнары исә регрессив кәнар олуб инфилтратдан тәмизләнмәјә, сағалмаға мејл едир. Гүзеһли гиша тез просесә чәлб олунур, бәбәк даралыр, бәбәк кәнары илә бүллурун өн капсулу арасында арха битишмәләр јараныр, өн камеранын мајеси буланлыглашыр, һипопион әмәлә кәлир. Хора прогрессив кәнардан инкишаф едәрәк, бујнуз гишанын бүтүн сәтһинә вә дәрин гатларына јајылыр, чох вахт бујнуз гишанын бүтүн гатлары парчаланыр, перфорасија әмәлә кәлир, гүзеһли гишанын бир һиссәси харичә дүшүр. Бујнуз гиша үзәриндә дамарлар адәтән олмур, бә'зән исә аз дамарланма әламәтләри ола билир. *hypopion* әввәлләр өн камеранын дибиндә, хәстәлик ағырлашдыгда исә артыб, бүтүн камераны долдурур. Ирин әввәлләр бир гәдәр дуру, кет-кедә исә гатылашыб, бујнуз гишанын арха сәтһинә јапышыр.

Хора әксәрән бујнуз гишанын дешилмәси, бә'зән дә бүтүн бујнуз гишанын дағылмасы илә нәтичәләнир. Хора сонра ириндән тәмизләнир ки, бу хоранын тәмизләнмә дөврү вә нәһајәт јери чапыгла әвәз олунур ки, бу да чапыглашма дөврү адланыр.

Хәстәлијин ән ағыр кечән формаларында инфексија көзүн дахили гатларына кечәрәк бүтүн гишаларын иринли илтиһабыны *(panophthalmitis)* төрәдир ки, бу да көз алмасынын атрофијасы илә *(atrophia buldi)* нәтичәләнир. Хәстәлик јүнкүл клиники формаларда 2—3 һәфтә, ағыр һалларда исә 6—8 һәфтә давам едир.

Бујнуз гишанын сәјријән хорасынын әсас төрәдичиси пневмококклардыр. Әксәрән бујнуз гишанын зәдәләриндән сонра (будаг, јарпаг вә с. илә) баш верир. Инфексија ерозијаја конјунктива кисәсиндән, чох вахт исә илтиһаблашмыш көзјашы кисәсиндән дүшүр, она көрә дә белә хәстәләрин көзјашыапарычы јолларыны мүтләг мүајинәдән кечирмәк лазымдыр. Көзјашы кисәсинин иринли илтиһабы ашкар едиләрсә, кисә үзәриндә мүтләг әмәлијјат апарыб инфексија мәнбәјини рәдд етмәк лазымдыр.

П р о ф и л а к т и к а. Бујнуз гиша сәјријән хорасынын профилактикасы үчүн, бујнуз гишанын ән јүнкүл зәдәләринә, ерозијаларына лагејд олмамалы, онлары инфексијалашмадан горумаг үчүн антибиотикләрдән кениш истифадә етмәли.

М ү а л и ч ә—стасионар шәраитиндә, комплекс апарылмалыдыр. Хоранын јајылмасынын гаршысыны алмаг үчүн онун прогрессив кәнарыны јандырмаг лазымдыр. Бу мәгсәдлә диатермокоагулјасија, криотерапија, 5%-ли *T-roe iodi,* 1%-ли *Brilli. griim* мәһлулу 1—2%-ли *Arg. nitrici* мәһлулундан истифадә етмәк олар. Ағры кәсмәк мәгсәдилә көзјувасы әтрафына новокаин блокадасы, көзә антибиотик дамчылары, мәлһәмләри, сулфаниламид препаратлары *(Sol. Natrii albucidi* 30%-ли), ејни заманда мидриатик дәрманлар да *(Sol. Atropini sulfurici* 1%-ли; *Sol. scopalamini hydrochlorici* 0,25%) төкмәк ла-

зымдыр. Бујнуз гишанын перфорасијасы горхусу оларса, көзә 1%-ли пилокарпин мәһлулу төкмәк, әзәлә дахилинә антибиотикләр инјексија етмәк лазымдыр.

Көз гапаглары конјунктивасы вә мејбоми вәзиләринин хәстәликләри нәтичәсиндә баш верән кератитләр

Бә'зән кәскин конјунктивитләр заманы да бујнуз гишанын сәтһиндә, чох вахт лимб кәнарында илтиһаб баш верир. Белә ки, конјунктива кисәсинин бактеријасы илә бирликдә ирин бујнуз гишаја мәнфи тә'сир көстәрир вә бујнуз гишанын лимб јахынлығында күл рәнкли инфилтратлар әмәлә кәлир. Белә хәстәләрдә конјунктива кисәсиндән иринахма, кирпикләрин бир-биринә јапышмасы шикајәтләри илә јанашы, көздән јашахма, ишыгдангорхма вә көз гапагларынын чәнки (олефароспазм) әламәтләри дә мүшаһидә олунур, көз алмасы үзәриндә һиперемија артыр. Инфилтратлар бә'зән һеч бир из бурахмадан сорулур, бә'зән исә дәринләшәрәк хораја чеврилир. Бу нөв хоралар ајпара шәклиндә олуб, мүаличә нәтичәсиндә сағалыр. Әкәр хоралар аз да олса паренхиманы әһатә едибсә, онда сағалдыгдан сонра јериндә ләкә галыр.

Мүаличә—илк нөвбәдә, конјунктивитә гаршы апарылмалыдыр. Конјунктива кисәсини тез-тез јумаг, көзә антибиотик дамчылары, албусид мәһлулу, хинин мәһлулу төкмәк вә антибиотик мәлһәмләриндән истифадә етмәк лазымдыр.

ЕНДОКЕН КЕРАТИТЛӘР

Инфексион кератитләр

Сифилис етиолокијалы паренхиматоз кератит

Сифилитик паренхиматоз кератит әсасән анаданкәлмә сифилисдә баш верир. Адәтән 5—18 јашлы ушаглар хәстәләнир вә чох вахт Һетчинсон үчлүјүнүн бир симптому кими характеризә олунур. Паренхиматоз кератитин клиники кедишиндә үч дөвр ајырд едилир. Биринчи дөвр инфилтрасија дөврү адланыр, 3—4 һәфтә давам едир (шәкил 82). Бу дөврдә көз алмасы үзәриндә зәиф перикорнеал һиперемија, көздән јашахма, ишыгдангорхма вә азча ағрылар һисс олунур. Бујнуз гишанын паренхимасында ағ күл рәнкли инфилтрат әмәлә кәлир. Лупа илә бахдыгда бунун хырда, ајры-ајры инфилтратлардан ибарәт олдуғу вә әсасән бујнуз гиша стромасынын орта вә дәрин гатларында јерләшдији ајырд едилир. Инфилтратлар бир јерә топланараг дифуз инфилтрат характерини

алыр, чох вахт бујнуз гишанын үст сегментиндән башлајараг ашағыја доғру јајылыр, ејни заманда епител гаты да просесә чәлб олур, шишкинләшир вә тутгунлашыр.

Икинчи дөвр дамарланма дөврү адланыб 6—8 һәфтә давам едир. Бу дөврдә ағрылар, көздән јашахма, ишыгдан горхма артыр, бујнуз гишанын буланлыглашмасы интенсивләшир, тутгун шүшәјә бәнзәјир, лимб наһијәсиндән (ән чох үст лимбдән) дәрин склера вә еписклера ган дамарлары бујнуз гишанын дәрин гатлары арасына кечир. Ган дамарларынын мигдары хәстәлијин клиники кедишинин ағырлығындан асылы олараг аз вә ја чох ола биләр. Чох вахт гүзеһли гиша вә кирпикли чисим дә просесә чәлб олунур, иридосклит әмәлә кәлир.

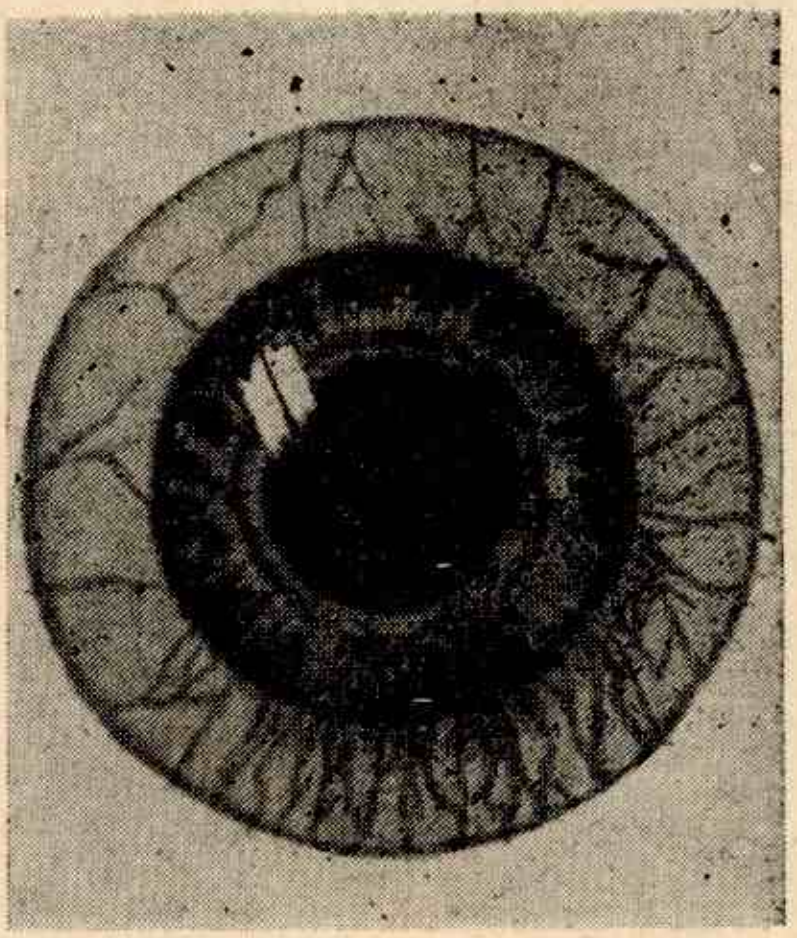

Шәкил 82. Паренхиматоз кератит.

Үчүнчү дөвр регрессив дөврдүр. Бу дөврдә, адәтән, һиперемија азалыр. Инфилтрасија сорулур, бујнуз гиша шәффафлашмаға башлајыр. Шәффафлашма әввәл периферијадан, әсасән јухары һиссәдән башланыр, мәркәз исә ахырда шәффафлашыр вә ган дамарлары кет-кедә облитерасија олунур.

Бујнуз гишанын шәффафлашмасы тәдричән 4—6 аја гәдәр, бә'зән исә 1—1,5 илә гәдәр давам едә биләр.

Сифилитик паренхиматоз кератит үчүн просесин ики көздә олмасы, дөврләрлә кечмәси чох характерикдир, хәстәлик биринчи көздә кәскин клиники дөврә чатдыгда просес икинчи көздә дә башлајыр. Хәстәлијин диагнозунун дүзкүн гојулмасына анаданкәлмә сифилисә мәнсуб олан бир чох әлавә симптомларын олмасы: алын габарынын өнә доғру чыхмасы, бурунун јәһәрвары олмасы, Һетчинсон дишләри, диз ојнагларынын ағрысыз илтиһабы, карлыг вә с. көмәк едир. Бундан әлавә, ганын сероложи Вассерман реаксијасы да 80—100% һалда мүсбәт олур. Хәстәлијин етиолокијасында кечикмиш анаданкәлмә сифилисин әсас рол ојнамасы артыг мә'лумдур. Лакин хәстәлијин патокенези һәлә дә там өјрәнилмәмишдир. Сон вахтлар хәстәлијин патокенезиндә аллеркијаја диггәт верилир. Аллеркија нәзәријјәсинә көрә паренхиматоз кератит, бујнуз гишанын организмдә олан сифилис хәстәлијинә гаршы иммунобиоложи реаксијасыдыр. Хәстәлијин прогнозу пис дејил, буланлыглашма там сорулдугда, бујнуз гиша шәффафлашдыгда көрмә итилији дә бәрпа едилир. Бә'зи һалларда

бујнуз гиша үзәриндә ләкә галарса, көрмә итилији там бәрпа олмур, әксәрән 0,1-дән ашағы енир.

Хәстәлијин профилактикасында сифилисли һамилә гадынлары вахтында ашкар етмәк, аналарын вә сифилислә доғулмуш ушагларын спесифик мүаличәсини тәшкил етмәк әсас јер тутур. Мүаличәси, илк нөвбәдә, сифилисә гаршы спесифик мүаличә апармагдан ибарәтдир. Доғрудур, бу мүаличә нә бујнуз гиша шәффафлығынын вә нә дә икинчи көзүн просесә чәлб олунмасынын гаршысыны алмыр, лакин кәләчәкдә ушағын мәркәзи синир системинин сифилитик просесә чәлб олунмасынын гаршысыны алмаг үчүн вачибдир. Әсасән 8 курс мүаличә апарылыр: I—II—III—V вә VII курс мүаличәләри пенисиллинлә, IV—VI—VIII курс мүаличәләри исә мәркмүш вә бисмут препаратлары илә апарылыр.

Бунунла јанашы тохума мүаличәси дә тә'јин етмәк лазымдыр. Јерли мүаличә әсасән инфилтратын сорулмасы, ирит вә иридосиклит просесинә гаршы јөнәлдилмәлидир. Бу мәгсәдлә конјунктива кисәсинә 1%-ли атропин мәһлулу вә мәлһәми (бәбәји кенәлтмәли), 1:1000 адреналин мәһлулу төкүлүр. Көзә исти процедуралар вермәли (соллүкс, гыздырычы) картикостероид препаратлары (картизон, һидрокартизон), зәли (кичкаһ наһијәсинә) илтиһаба гаршы ретробулбар, перибулбар вә конјунктива алтына антибиотик, дексазон вә картизон емулсијасындан ибарәт инексија, хәстәлијин үчүнчү дөврүндә илтиһаби просес сөндүкдән сонра, бујнуз гишанын шәффафлашмасыны тә'мин етмәк үчүн маддәләр мүбадиләсини күчләндирән препаратлардан истифадә олунур: дионин—2%-лидән башлајыб, консентрасијасыны кет-кедә артырмалы (һәм мәһлул вә һәм дә мәлһәм шәклиндә). Конјунктива алтына оксикен ијнәси, електрофорез, ултрасәс, фонофорез вә с. мүаличә үсулларындан тәкрарән истифадә етмәк лазымдыр.

Вәрәм кератити

Вәрәм кератитләри әсасән ики група бөлүнүр: 1) билаваситә вәрәм чөпләри тәрәфиндән төрәнән кератитләр; 2) бујнуз гиша тохумасынын вәрәм просесинә гаршы аллеркијасы нәтичәсиндә баш верән кератитләр.

Биринчи нөв кератитләр—јә'ни һематокен вәрәм кератитләри, һәмишә икинчили олуб, вәрәм бактеријалары метастатик олараг дамарлы гишанын өн һиссәсиндән бујнуз гишаја кечир. Бундан әлавә, бу нөв кератитләрин әмәлә кәлмәсиндә пресипитатлар да әсас рол ојнајыр ки, бунларын әтрафында бујнуз гишанын дәрин гатларында инфилтрат әмәлә кәлир.

Һематокен вәрәм кератитләри бир нечә клиники формада кечир. Бунлардан: 1) дәрин диффуз (јајылмыш) кератит

2) бујнуз гишанын мәһдудлашмыш дәрин кератити; 3) склеранын просесә чәлб олунмасы илә башлајан вәрәм кератити.

Дәрин диффуз вәрәм кератитинин клиники кедиши мүхтәлифдир. Ән чох тәсадүф олунан клиники формасында, көздән јашахма, ишыгдангорхма әламәтләри илә јанашы, көз алмасы үзәриндә дәрин перикорнеал һиперемија, бујнуз гишанын диффуз һалда буланлыглашмасы вә орта дәрин гатларда сарымтраг-күл рәнкли ајры-ајры инфилтратларын әмәлә кәлмәси мүшаһидә едилир. Бујнуз гишанын зәиф сәтһи вә дәрин дамарланмасы көрүнүр. Адәтән, бир көз хәстәләнир. Хәстәлијин сағалмаг үзрә олан ремиссија дөврү онун кәскин дөврү илә әвәз едилир ки, бу да онун клиникасыны ағырлашдырыр. Бә'зән бу нөв вәрәм кератити, өз клиники кедишинә көрә сифилитик паренхиматоз кератитә бәнзәјир. Лакин бир сыра дикәр әламәтләрә көрә диференсиасија олунур. Хәстәлик чох вахт бујнуз гишанын галын чапыглашмыш ләкәси илә нәтиҹәләнир.

М ә һ д у д л а н м ы ш д ә р и н в ә р ә м к е р а т и т и—вәрәм кератитинин бу нөв клиники формасында, бујнуз гишанын ән дәрин гатларында, демәк олар ки, десемент гаты јахынлығында бујнуз гишанын шәффаф тохумасы арасында инфилтратлар әмәлә кәлир, бә'зән дә һәмин инфилтратлар буланлыглашма илә әһатә олунур. Бујнуз гишанын дамарланмасы зәифдир, чох вахт гүзеһли гиша вә кирпикли ҹисим просесә чәлб олунур, бәбәјин даралмасы, пресипитатларын әмәлә кәлмәси мүшаһидә едилир.

Дәрин склерит әламәтләр үчүнҹү клиники форманы тәшкил едир. Склера, лимбә јахын наһијәдә (һәм дә лимб) шишкинләшир вә һиперемијалашыр. Һәмин наһијәдән бујнуз гышанын дәрин гатларында, мәркәзә доғру инфилтратлар јајылыр. Бунлар гејри-мүнтәзәм үчбуҹаг шәклиндә әсасы лимбә доғру јөнәлиб, интенсив буланлыглашмыш олур, зирвәси мәркәзә доғру јөнәлиб инфилтратларын интенсивлији зәифләјир. Инфилтрат наһијәдә епител гаты судурҹуг шәклиндә шишкинләшир. Лакин хораланма просеси баш вермир. Бујнуз гиша зәиф һалда дамарланыр. Бә'зән лимбин дикәр наһијәләриндә дә инфилтратлар әмәлә кәлиб мәркәзә доғру инкишаф едир. Хәстәлик узун мүддәт давам едир вә тез-тез ресидив верир, просесә дамарлы гиша да чәлб олуна биләр. Сағалма дөврүндә илтиһаб зәифләјир. Инфилтратлар сорулур, лимб наһијәдә интенсив ләкә галыр. Вәрәм кератитләринин етиолокијасыны мүәјјәнләшдирмәк үчүн хәстәлијин характер клиники кедишинә, ағҹијәр, бронх-лимфатик дүјүнләрдә вәрәмә мәхсус дәјишикликләрә, манту реаксијасынын мүсбәт олмасына нәзарәт јетирмәк лазымдыр.

М ү а л и ҹ ә—комплекс олараг һәм вәрәмә гаршы спесифик, десенсиблизәедиҹи вә үмуми бәдән мүгавимәтини артыр-

ран дәрманларла јанашы, јерли симптоматик шәкилдә апарылмалыдыр.

Спесифик препаратлардан әзәлә ичәрисинә стрептомисин 500 000 ТВ (курс мүаличәдә 20 000 000—30 000 000 ТВ) дахилә фтивазид (0,5 г күндә 2 дәфә), ПАСҠ (һәр 1 кг чәкијә 0,2 г һесабы илә), беләликлә, курс мүаличәдә фтивазид 60—80 г, ПАСҠ 250 г, ејни заманда вена дахилинә 10%-ли калсиум-хлорид мәһлулу (10 мл, күнашыры), дахилә димидрол 0,05 г, күндә 2 дәфә, поливитамин тә'јин етмәли, јағлы гидалар, мејвә јемәли вә хәстә кифајәт гәдәр тәмиз һавада олмалыдыр.

Јерли мүаличәдә конјунктива кисәсинә күндә 3—4 дәфә 1%-ли атропин, 0,25%-ли скополамин төкмәклә бәбәји кенәлтмәк, картизон, һидрокартизон мәлһәми, електрофорез (20—25 сеанс) вә с. тә'јин етмәк лазымдыр.

Аллеркик фликтенулозлу кератит

Бу, вәрәмә гаршы аллеркијасы олан, бәдәнчә зәиф ушагларда баш верир.

Бујнуз гишанын сәтһи гатларында, чох да ири олмајан инфилтратлар—фликтеналар әмәлә кәлир. Фликтена, лимфосид, епителиоид вә бә'зән дә кигант һүчејрәләр јығымындан ибарәт дүјүнчүкләр олуб вәрәм дүјүнләринә бәнзәјир. Лакин бунларын тәркибиндә вәрәм дүјүнләриндә олдуғу кими вәрәм чөпләри вә кәсмијәбәнзәр күтлә һеч вахт тапылмыр.

Фликтеналар бујнуз гишанын һәр бир һиссәсиндә, чох вахт лимб наһијәсиндә әмәлә кәлиб, мүхтәлиф өлчүдә, күл рәнкли јарымшәффаф дүјүнчүкләрдән ибарәтдир. Өлчү чәһәтдән чох хырда олуб милиар (чох мигдарда), бә'зән исә бөјүк тәк дүјүн шәклиндә (солитар фликтена) тәсадүф олунур.

Көз алмасы үзәриндә перикорнеал һиперемија, көздән јашахма вә ишыгдангорхма әламәтләри мүшаһидә едилир. Белә хәстәләр чох вахт үзләрини ишыгдан кизләдир. Көз гапагларынын чәнки (блефароспазм) әмәлә кәлир. Чох вахт көз гапаглары дәрисиндә масерасија, бучаг наһијәдә ағрылы сыјрынтылар әмәлә кәлир. Блефароспазм нәтичәсиндә көз гапагларында ган вә лимфа дөвраны позулур, көз гапаглары шишкинләшир, бәнөвшәји рәнк алыр. Скрофулозлу хәстәләрин үзү пастоз вәзијјәтиндә олур.

Фликтеналар бә'зән һеч бир из гојмадан там сорулуб кедир. Лакин әкәр фликтеналар хораја чеврилибсә, јериндә мүхтәлиф интенсивли ләкә галыр, хораја патокен микроблар дүшүрсә, хора иринли характер алыр, кет-кедә бујнуз гишанын дәрин гатларына јајылыр, һәтта бујнуз гишанын там перфорасијасына да сәбәб ола билир. Бу вахт өн камера мајеси төкүлдүкдә, гүзеһли гишанын бәбәк кәнары да харичә дүшүр, сағалдыгда исә хоранын јериндә чапыг галыр ки, бу да гүзеһли гиша илә битишир. *(leucoma corneae adhaerans)*

Сәјиричи фликтена *(Phlyctena migrans; keratitis fascicularis)*

Лимб наһијәсиндә јерләшән фликтена, бујнуз гишанын мәркәзинә доғру јајылараг өзү илә ган дамарларыны да ирәлијә чәкир. Фликтенанын лимбә доғру бахан кәнары тәмизләнәрәк епителлә өртүлүр вә бу кәнара конјунктивадан кәлән ган дамарлары јахынлашыр. Дикәр мәркәзә доғру олан кәнары исә бир гәдәр һүндүрә галхыр, инфилтрасија вә хораланма просеси давам едир. Фликтенанын бу нөв јајылмасы бә'зән бәбәк кәнарына кәлиб чатыр вә бир кәнардан сағалдыгча бујнуз гиша сәтһиндә ағ рәнкли, хәтт шәкилли из бурахыр, сағалдыгдан сонра да интенсив ләкә галыр. Чох күман ки, бу нөв јајылан фликтенанын әсас сәбәби икинчили инфексијадыр (Аксенфелд).

Бујнуз гишанын вәрәмә гаршы аллеркија нәтичәсиндәки илтиһабы, скрофулјозлу паннус клиники шәклиндә дә кечә биләр. Бу заман бујнуз гишанын мүәјјән саһәсиндә, мүхтәлиф интенсивликдә диффуз буланлыглашма әмәлә кәлир вә сәтһи ган дамарлары илә өртүлүр. Бу нөв скрофулјозлу паннус трахома паннусуна бәнзәјир. Лакин ондан фәргли олараг скрофулјозлу паннус лимбин бүтүн һиссәләриндән, трахома паннусу исә анчаг үст лимб наһијәсиндән башлајыр, конјунктивада трахомаја мәхсус дәјишикликләр олмур.

Скрофулјозлу паннус адәтән бир нечә дәфә ресидив верән фликтенулјозлу кератит нәтичәсиндә әмәлә кәлир.

Бујнуз гишанын гејд едилән скрофулјозлу аллеркик илтиһабы ән чох ушагларда бојун, чәнәалты вә бронх лимфатик вәзиләринин вәрәми вә ағчијәрин актив фазада вәрәм хәстәлији олан кәнчләрдә дә тәсадүф олунур. Бунунла јанашы, бујнуз гишанын бу нөв аллеркија реаксијасынын әмәлә кәлмәсинә гејри-спесифик амилләр дә (зәдә, конјунктивитләр) сәбәб ола билир. Фликтеналар вәрәм хәстәлији олмајан шәхсләрдә дә тәсадүф олунур.

Хәстәлијин п р о г н о з у еһтијатла гојулмалыдыр. Фликтенулјозлу кератитләр чох вахт ресидив верир вә нәтичәдә бујнуз гишада галан ләкәләр көрмәни мүәјјән дәрәчәдә зәифләдир. Хәстәлијин ресидиви, адәтән, јаз фәслиндә, организмдә А, В, С витаминләри чатышмадыгда, организмин хәстәлијә гаршы һәссаслығы артдыгда вә һәм дә гыш ајларында, күнәш шүасынын кифајәт гәдәр олмадығы вахтда тәсадүф олунур.

М ү а л и ч ә—әсасән организмин мөһкәмләндирилмәсиндән, һәссаслығын азалмасындан, десенсиблизәедичи, лазым кәләрсә спесифик мүаличәдән ибарәтдир. Тәмиз һавада олмалы, үмуми кварс, јағ вә витаминлә зәнкин олан гида маддәләри илә гидаланмалы, дахилә 5—10%-ли калсиум-хлорид мәһлулу бир хөрәк гашығы, күндә ики дәфә вә ја да калсиум-глүконат 0,25—0,5 күндә 2—3 дәфә гәбул етмәли. Әзәлә ичәрисинә стрептомисин (250 000 ТВ күндә 2 дәфә) јеритмәли.

Јерли мүаличә. Конјунктива кисәсинә 0,1%-ли адреналин, 1%-ли димедрол, 2%-ли калсиум-хлор, 1%-ли картизон мәһлулу төкмәли. Бунунла јанашы мидриатикләрдән дә истифадә етмәли. Електрофорез—2%-ли калсиум-хлорид вә стрептомисин мәһлулу илә тә'јин етмәли.

НЕЈРОКЕН КЕРАТИТЛӘР

Дистрофик вә ја нејропаралитик кератитләр

Нејропаралитик кератитләр, бујнуз гиша һәссаслығынын һиссәви вә ја там позулмасы илә әлагәдар олараг әмәлә кәлир. Бу вахт онун трофикасы да позулур. Әввәлчә бујнуз гишанын стромасында күл рәнкли, мәһдуд инфилтрат әмәлә кәлир. Инфилтратын өлчүсү вә формасы мүхтәлиф ола биләр, ејни заманда онун көркәми вә локализасијасы, бујнуз гиша тохумасынын трофикасынын синир лифләри гуртарачағынын истигамәтиндә позулмасы илә әлагәдар олдуғуну көстәрир.

Инфилтрат наһијәсиндә епител гаты өз шәффафлығыны итирир вә онун мәркәзиндә епител һүчејрәләри дағылараг (парчаланараг) хораја чеврилир. Белә хора чох да дәрин олмајыб хроники кечир, субјектив әламәтләр, демәк олар ки, һисс олунмур. Ишыгдангорхма, көздән јашахма чох аз олур. Бә'зән јүнкүл перикорнеал һиперемија олур ки, бу да тез кечиб кедир. Хоранын каһ кичилиб, каһ да бөјүмәси илә әлагәдар олараг, адәтән, просес узун мүддәт давам едир (шәкил 83, 84). Нәһајәт, хора сағалыр, јериндә мүхтәлиф интенсивли ләкә галыр. Әкәр хораја икинчили инфексија әлавә оларса, бујнуз гишанын там дағылмасы (деструксијасы) илә нәтичәләнә биләр. Нејродистрофик кератит чох вахт грип вә башга

Шәкил 83. Дистрофик кератит.

Шәкил 84. Будагвары кератит.

үмуми инфексијалар нәтиҹәсиндә, үчлү синир вә симпатик синир наһијәләриндә илтиһаби просесләр, шиш, јад ҹисим олдугда баш верә биләр. Бүтүн һалларда әввәлҹә симпатик вә һәм дә үчлү синирин көзә мәхсус олан трофики лифләри зәдәләнир (позулур) вә бунун нәтиҹәсиндә исә нејродистрофик кератит баш верир. Хәстәлик ресидив вердији үчүн прогнозу ағырдыр.

М у а л и ҹ ә—етиолокијаја гаршы комплекс шәкилдә үмуми вә һәм дә јерли олмалыдыр. Бујнуз гишанын трофики иннервасијасына мүсбәт тә'сир көстәрмәк үчүн, кичкаһ артеријасы истигамәтиндә перивазал новокаин блокадасы апарылыр. Бундан өтрү, алмаҹыг сүмүјүндән 1 см јухары вә кичкаһа доғру палпасија илә артеријанын јери мүәјјән едилир вә она паралел истигамәтдә 4—5 мл 0,5%-ли новокаин мәһлулу вурулур. Курс мүалиҹәдә 10—15 блокада етмәк олар.

Бојунун симпатик дүјүнләри наһијәсинә диатермија, витамин (А, B_1, B_2) мүалиҹәси апарылыр. Дахилә витамин А—1%-ли ситрал спиртли мәһлул шәклиндә 20 дамчы күндә үч дәфә, B_1 *(thyamin bromati)*—0,01 тоз шәклиндә күндә 2—3 дәфә, B_2 *(riboflavini)*—0,005, тоз шәклиндә күндә 2—3 дәфә, әзәлә ичәрисинә һәр күн 5%-ли витамин B_1 (ҹәми 20—30 инјексија) тә'јин едилир.

Јерли мүалиҹә—конјунктива кисәсинә 0,01%-ли ситрал мәһлулу, рибофлавин төкүлүр. 0,5%-ли тиамин мәлһәми вә антибиотикләрдән дә (әлавә инфексијаја гаршы) истифадә олунур.

Дистрофик кератитләрдә оксикен мүбадиләси позулдуғу үчүн, конјунктива алтына 3—5 см^3 оксикен вурулур. Көзү механики гычыглардан, күләкдән, сојугдан мүһафизә етмәк үчүн хүсуси һерметик ејнәкләрдән истифадә етмәк мәсләһәт көрүлүр.

Һерпетик кератитләр

Һерпетик кератитләр, бујнуз гиша хәстәликләри ичәрисиндә ән чох тәсадүф олунуб, ики клиники формада кечир: *а) herpes corneae simplex*—садә һерпес; б) *hernes corneae zoster*—бујнуз гишанын даирәви һерпеси.

а) herpes corneae simplex—(febrilis)—бујнуз гишанын садә һерпеси мүхтәлиф клиники формаларда кечир. Бујнуз гишанын сәтһиндә судурҹугларын әмәлә кәлмәси илә јанашы, көздә перикорнеал һиперемија, јашахма, ишыгдангорхма, блефароспазм вә ағры олур. Судурҹуглар тез партлајараг јериндә, чох кеч сағалан хоралар әмәлә кәлир. Хоралар зәриф күл рәнкиндәдир, әлавә судурҹуглар баш верәрсә, хора бөјүјүр. Бә'зән исә хора һеч бир из бурахмадан сағалыр, бә'зән дә јериндә ләкә галыр.

Һерпетик кератитләрин бир клиники формасы будагвары

кератит (*keratitis dendritica*) шәклиндә кечир. Белә һалда көздә гычыгланма әламәтләри даһа да күчләнир. Бујнуз гиша үзәриндә инфилтратлар ағач будағы шәклиндә сәпәләнмиш олур. Онларын сәтһиндә назик күл рәнкли, кәнарлары бир гәдәр һүндүрә галхмыш, хоралар көрүнүр. Һерпетик кератитин бу формасы ағыр клиники кедишә малик олуб, узун мүддәт давам едир вә һәмишә јериндә ләкә галыр. Будагвары кератит, һерпетик кератитин дикәр клиники формасына да кечә биләр. Бу заман бујнуз гиша сәтһиндә инфилтрасија диффуз шәкилдә јајылыр. Мүәјјән јерләрдә епител гаты судурҹуг шәклиндә галхыр вә дағылыр. Судурҹуглар тез партлајыб, јериндә хоралар галыр ки, бунлар да ағыр клиники кедишә маликдир, бир-бири илә бирләшир вә хоранын бир кәнары бујнуз гиша мәркәзинә доғру чеврилир, инкишаф едиб артыр. Хоранын сағалмасы узун мүддәт тәләб едир. Сонралар чапыглашма әрәфәсиндә олан ләкә үзәриндә јени инфилтратлар, јенидән судурҹуглар вә хоралар әмәлә кәлир. Һерпетик кератитин бу клиники формасы узун мүддәт давам едир вә бә'зән просесә гүзеһли гиша вә кирпикли ҹисим дә ҹәлб олунур.

Бујнуз гишанын епители позулмуш наһијәләри 1%-ли флүоресинлә јашыл рәнкә бојаныр.

Һерпетик кератитләрин бүтүн клиники формаларында бујнуз гишанын һәссаслығы азалыр вә бә'зән дә там итир.

Хәстәлијин етиолокија вә патокенези һәлә дә там өјрәнилмәмишдир.

Мә'лум олдуғу кими, һерпетик кератитләрин төрәдиҹи амили һерпес вирусларыдыр. Лакин вирусун штаммлары чохдур. Һерпес вирусу синир тохумасына тә'сир көстәрир. Буну һерпес судурҹуғундан көтүрүлмүш мајени довшана вурдугда, һәмин һејванда енсефалитә охшар хәстәлијин әмәлә кәлмәсини сүбут едир. Температурла кечән хәстәликләр (пневмонија, јухары нәфәс јолларынын илтиһабы вә с.) заманы, бујнуз гишанын һерпеси, бә'зән додаг вә бурун наһијәсиндә һерпесләрлә бирликдә әмәлә кәлир. Һерпетик кератитләр һәмишә ресидив верир, ресидив заманы судурҹуглар вә инфилтратлар, көһнә ләкә вә ја чапыг наһијәсиндә јерләшир.

б) *herpes corneae zoster*—бујнуз гишанын даирәви һерпеси үчлү синирин биринҹи шахәсинин зәдәләнмәси илә әлагәдар олараг, бурун дәриси вә көз гапагларынын даирәви һерпеси шәклиндә мүшаһидә олунур. Просесә әкәр *ner. nasociliaris* ҹәлб олунарса, о заман бујнуз гиша үзәриндә дә һерпесләр әмәлә кәлә биләр. Хәстәлик үчлү синирин шахәси бојунча ағрыларла кечир. Бу заман судурҹуглар, даһа ири олуб, инфилтратлар бујнуз гишанын даһа дәрин гатларыны әһатә едир. Сағалдыгдан сонра бујнуз гишада дәрин интенсив ләкә галыр, бујнуз гишанын һәссаслығы һәмишә позулур. Просесә чох вахт гүзеһли гиша вә кирпикли ҹисим дә ҹәлб олунур.

М у а л и ч ә комплекс шәклиндә апарылмалыдыр. Судурчугларын вә инфилтратларын (јени әмәлә кәлдикдә) диатермокоагулјасија илә јандырылмасы даһа еффектли нәтичә верир. (Диатермокоагулјасија, бактериосид тә'сирә маликдир, инфилтратларын сорулмасыны вә епителләшмә просесини сүр'әтләндирир). Бујнуз гишанын трофики иннервасијасына мүсбәт тә'сир көстәрмәк үчүн перивазал новокаин блокадасы апарылыр.

Новокаин мәркәзә кедән патоложи импулс јолларынын гаршысыны алыр вә бујнуз гиша рефлексләринин нормалашмасына сәбәб олур: башағрылары вә көздә ағрылар азалыр, хәстәнин үмуми вәзијјәти вә јухусу јахшылашыр.

Инфексијаја гаршы әзәлә ичәрисинә антибиотикләр, дахилә сулфаниламид препаратлары вермәли, витамин мүаличәси (витамин B_1, B_2, B_{12} вә с.) апармалы. Јерли мүаличәдә—конјунктива кисәсинә 20—30%-ли натриум-албусид мәһлулу, антибиотик мәлһәмләри (1%-ли синтомисин емулсијасы, биомисин, левомисин, тетрасиклин мәлһәмләри); витамин дамчы вә мәлһәмләри (0,01%-ли ситрал; 0,02%-ли рибофлавин, 0,5%-ли тиамин мәлһәми вә с.) тә'јин етмәли. Просесә гүзеһли гиша чәлб олунубса, мидратикләрдән дә (1%-ли атропин) истифадә етмәк лазымдыр.

Дисквары кератит— *Keratitis disciformis.*

Бујнуз гишанын дәрин гатларынын һерпетик хәстәлијидир. Бә'зән будагвары кератитдән сонра мејдана чыхыр. Бујнуз гишанын мәркәзиндә диск шәклиндә, мәһдудлашмыш инфилтрат әмәлә кәлир. Адәтән, дискин мәркәзиндә күл рәнкли (интенсив) галын ләкә көрүнүр. Просес бујнуз гишанын бүтүн стромасыны (десемет гатына гәдәр) әһатә едир. Һәмин наһијәдә епител гаты, хырда судурчуглар шәклиндә һүндүрә галхыр. Бә'зән десемет гатынын бүкүшү, бујнуз гишанын арха сәтһиндә присипитатлар, иридосиклит әламәтләри дә көрүнүр. Көздә гычыгланма әламәтләри зәиф олур. Бујнуз гишанын һәссаслығы там итир. Хәстәлик узун мүддәт давам едир. Јериндә даима дәрин ләкә галыр.

Мүаличә әввәлдә гејд едилдији кими јерли вә үмуми гајдада апарылмалыдыр.

Авитаминоз кератитләр

Бујнуз гишанын хәстәлији ән чох А витамининин чатышмазлығы нәтичәсиндә баш верир. А витамининин чатышмазлығы дәрәчәсиндән асылы олараг бујнуз гишада әввәлчә п р е к с е р о з (гурума) дөврү башлајыр. Бу дөврдә бујнуз гишанын һәссаслығы азалыр, епител гатынын буланлыглашмасы вә сојулмасы, сонралар исә икинчи дөвр т а м к с е р о з (там гу-

рума), епител гатынын сәртләшмәси вә һиссә-һиссә гопмасы мүшаһидә олунур. Әкәр инфексија әлавә олунарса, бујнуз гишанын иринли хорасы әмәлә кәлир. Бу дөврдә апарылан интенсив мүаличә вә јахшы гидаланма нәтичәсиндә хәстәлик там кечиб кедир, бујнуз гишанын шәффафлығы бәрпа олунур. Хәстәлик үчүнчү—кератомаласија дөврүнә кечәрсә, аз мүддәт әрзиндә бујнуз гиша там дағылыр вә көзүн дахили гишалары харичә дүшүр.

Мүаличә заманы А витамининдән истифадә етмәли. Бөјүкләр үчүн доза 200 000 ваһид, ушаглар үчүн исә 20.000 ваһид (24 саат әрзиндә) олмалыдыр. Јерли мүаличәдә антибиотик дәрманлар ишләдилир.

Витамин B_2 (рибофлавин) чатышмазлығында да бујнуз гишада кератит әламәтләри баш верир. Одур ки, нејротрофики кератитләрдә рибофлавинин көз дамчысы кими вә һәм дә дахилә гәбул едилмәси (2—3 дәфә 0,005 г рибофлавин) вачибдир.

ЕТИОЛОКИЈАСЫ МӘ'ЛУМ ОЛМАЈАН КЕРАТИТЛӘР

Розасеа кератити— *Keratitis rosacea*

Үзүндә гырмызы ләкәләр олан *(acne rosacea)* шәхсләрдә тәсадүф олунур. Бујнуз гишанын сәтһиндә, чох вахт лимб наһијәсиндә, ағ күл рәнкли, мәһдуд инфилтратлар әмәлә кәлир. Инфилтратлар, бујнуз гишанын сағлам тохумасындан ајрылыр, бир гәдәр һүндүрә галхыр. Инфилтрат үзәриндә епител гаты гопур, хора әмәлә кәлир. Хоранын дибинә, адәтән, ағ рәнкли дузлар, кирәчләр һопур ки, бу да хораја хүсуси көркәм верир. Лимбдән хораја доғру сәтһи дамарлар узаныр вә хора кәнарында шахәләнир. Көздә кәскин тәхәррүш (гычыгланма әламәтләри) олур. Хәстәлик сағалдыгда јериндә ағ рәнкли кирәчләнмиш ләкәләр галыр. Бунлар да *keratitis rosacea* үчүн характерикдир. Хәстәлик ресидив верир. Үздә олан гырмызы ләкәләрин етиолокијасында мә'дәалты вәзинин функсијасынын позулмасы әсас рол ојнајыр. Совет алимләри тәрәфиндән мүәјјән едилмишдир ки, белә хәстәләрин мә'дә туршулуғу азалмыш олур.

Мүаличәдә—јерли олараг витамин А, B_2 дамчы шәклиндә вә B_1 (мәлһәм шәклиндә) ишләдилир.

Бунунла јанашы көзә мидриатик дәрманлар да (1%-ли атропин, 0,25%-ли скополамин вә с.) төкмәк мәсләһәтдир.

Дахилә витаминләр дә верилир. Бунлардан витамин B_6 (пиридоксин) даһа еффектлидир. Белә ки, витамин B_6 мә'дәалты вәзинин туршу һазырлама функсијасына мүсбәт тә'сир көстәрир. Мә'дә туршусу азлығында әзәлә ичәрисинә B_6, 5%-ли мәһлул шәклиндә, һәр күн, чәми 30—40 инјексија јеридилир. Белә хәстәләрин гидаланмасына да диггәт вермәк лазымдыр.

Бујнуз гишанын декенератив дәјишикликләри

Гочалыг дугасы—*Arcus corneae senilis s. gerontoxon.* Әсасән јашлы шәхсләрдә, бујнуз гишанын периферијасында тәсадүф олунур. Бу нөв дәјишиклик үст лимб наһијәсиндән башлајыб кет-кедә дикәр һиссәләрә дә јајылыр, бујнуз гишаны һалга кими әһатә едир. Лимбдән назик, шәффаф хәттшәкилли һалга илә ајрылыр. Бујнуз гиша тәрәфә бахан кәнары исә јајылмыш олур вә тәдричән бујнуз гишанын шәффаф тохумасына кечир. Белә һалга 1—1,5 ммениндә олуб, һеч вахт мәркәзә гәдәр јајылмыр вә көрмәјә дә тә'сир көстәрмир. Гочалыг дугасынын әмәлә кәлмәсиндә бујнуз гишанын бауман капсулу вә стромасында пиј тохумасынын позулмасы әсас рол ојнајыр. Бә'зән дуганын периферик һиссәси, лимбә доғру олан кәнары назикләшир. Чухурчуг әмәлә кәлир, бу да өзлүјүндә һеч дә горхулу дејил. Лакин ән јүнкүл травмалар заманы партлаја биләр вә ја да көзүн дахили тәзјиги артдыгда һәмин наһијә өнә доғру габарыб, һиссәви ектозија әмәлә кәтирәр ки, бу да, әлбәттә, көрмә габилијјәтинә мәнфи тә'сир көстәрә биләр.

Дуга бә'зән кәнчләрдә, һәтта анаданкәлмә дә ола биләр ки, бу *arcus juvenilis* вә ја *bryntoxon* адланыр.

Мүаличәјә еһтијач јохдур.

Кератитләрин нәтичәси

Кератитләр заманы әкәр просес чох сәтһи, анчаг епител гаты алтында јерләширсә, о там сорулур вә һеч бир из бурахмадан сағалыр. Бу заман бујнуз гишанын шәффафлығы позулмур. Лакин инфилтрат бујнуз гишанын стромасында јерләшәрсә, чох вахт дәрин ләкә галыр. Иринли хораларда, бујнуз гишанын тамлығынын позулмасы илә әлагәдар олараг ағ рәнкли чапыг галыр. Бујнуз гишада ләкәнин вә чапығын интенсивлијиндән асылы олараг, бунлар үч нөв олур: булудчуг—*(nubecula corneae)*, ләкә *(Macula corneae)*, чапыг *(leucoma)*.

1. Булудчуг *(Nubecula corneae)* чох зәриф, күл рәнкли сәтһи буланлыглашма олуб, ади көзлә көрүнмүр, анчаг лупа васитәсилә мүајинәдә ашкар едилир. Буна бахмајараг, о бујнуз гиша меридианы әјрилијини поздуғу үчүн көрмә итилијинә мәнфи тә'сир көстәрир.

2. Ләкә *(Macula corneae)* ағ вә ја күл рәнкли буланлыглашма олуб даһа дәрин гатлары әһатә едир. Мәһдудлашмыш олур, ади көзлә белә көрүнүр. Мәркәздә јерләширсә, көрмә итилијини позур. Көрмә итилијинин позулмасы ләкәнин интенсивлијиндән вә јерләшдији наһијәдән асылыдыр. Белә ки, ән инчә ләкә белә бәбәк кәнарында јерләширсә, көрмә

итилиjи зәифләjир. Әкәр ләкә периферијада jерләшәрсә, көрмә итилиjинә бир о гәдәр дә тә'сир көстәрмир.

3. Чапыг (*Leucoma*) ағ рәнкли чапыг тохумасы олуб, бујнуз гишаны һиссәви вә ја там өртә биләр. Чапыг анчаг бујнуз гишаја мәнсубдурса, бу садә чапыг (*leucoma corneae simplex*) адланыр. Кератитләрин ағыр клиники кедишиндә бујнуз гиша дешилиб, өн камера мајеси төкүлдүкдә гүзеһли гишанын да бир һиссәси хораја дүшүбсә, бу заман өн битишмәләр (*synechia anterior*) әмәлә кәлир вә сонрадан хораны өртән чапыг да гүзеһли гиша илә битишмиш олур ки, бу да *leucoma corneae adhaerans* адланыр.

Назик чапыг тохумасы, көзүн дахили тәзјигинин тә'сириндән өнә доғру габарарса—бу ектазијаолмуш чапыг (*ectosia corneae*) адланыр. Өнә доғру габармыш вә гүзеһли гиша илә битишмиш чапыглар стафилома (стафили—јунанча үзүм демәкдир) адланыр. Стафилома гүзеһли гишадан ибарәт олуб, үзәри назик ағ рәнкли чапыг тохумасы илә өртүлмүшдүр. Стафилома һиссәви вә там ола биләр.

Бујнуз гишанын чапыгларында көрмә итилиjи һәмишә позулур. Битишмиш чапыгларда көрмә итилијинин позулмасы илә јанашы, көзүн дахили тәзјиги артыр вә икинчили глаукома әмәлә кәлир. Чапыг вә интенсив ләкәләрдә консерватив мүаличә нәтичә вермир. Белә һалларда әкәр көзүн көрмә итилиjи чох зәифләмишсә, операсија (оптики кератопластика) едилир. Jә'ни бујнуз гишанын шәффафлығынын позулмуш һиссәси, мејид көзүндән көтүрүлмүш шәффаф бујнуз гиша илә әвәз олунур. Кератопластика там вә ја һиссәви апарыла биләр. Кератопластика әмәлијјаты В. П. Филатов тәрәфиндән тәклиф едилмишдир вә бунун нәтичәсиндә бујнуз гиша чапығындан кор оланларын сајы јох дәрәчәсинә енмишдир.

Бујнуз гишанын аномалијалары

Бујнуз гишанын аномалијалары мүхтәлиф шәкилдә ола биләр.

1. *Mikro cornea*—кичик бујнуз гиша чох вахт анаданкәлмә олуб, бә'зән кичик көз алмасы— *Mikrophthaemia* илә бирликдә тәсадүф олунур. Бујнуз гишанын өлчүләри бә'зән кичик даирә шәклиндә көрүнүр. Газанылма кичик бујнуз гиша көз алмасы атрофијасында тәсадүф олунур.

2. *Megalocornea; kerato-globus* — бөјүк бујнуз гиша. Бујнуз гиша нормаја нисбәтән бөјүјүр, белә ки, диаметри—14—16 мм-ә чатыр. Лимб кенишләнир, өн камера дәринләшир, бујнуз гиша өнә доғру габармыш кими көрүнүр, бујнуз гишанын әјрилик радиусу исә дәјишмир.

Бөјүк бујнуз гиша чох вахт анаданкәлмә һидрофталмијада тәсадүф олунур. Бу заман ушагда анаданкәлмә глаукома нәтичәсиндә, глаукоманын дикәр әламәтләри илә јанашы,

көрмә итилиji дә чох тез позулур, бә'зән дә там итир. *Megalocornea*—бә'зән сәрбәст аномалиjа кими дә тәсадүф едилә биләр. Бу заман һидрофталмиjа, көз дибиндә глаукомаjа мәхсус дәjишикликләр олмур. Көрмә итилиji кифаjәт гәдәр сахланылыр. Бу нөв *Megalocornea* чох вахт аиләви характер дашыjыр.

3. *Keratoconus*—буjнуз гишанын бу нөв аномалиjасында буjнуз гиша конус шәклиндә олур. Зирвәси буjнуз гиша мәркәзинә мүвафиг олмаjыб онун ашағы һиссәсиндә jерләшир (шәкил 85). Кератоконус надир һалларда анаданкәлмә олур, чох вахт исә 15—20 jашларда меjдана чыхыр. Буjнуз гишанын формасы тәдричән дәjишир. Бу әввәлләр һисс олунмур, анчаг астигматизмин әмәлә кәлмәси, онун дәрәчәсинин вә охларынын дәjишмәси илә ашкар едилир. Хәстәлик инкишаф етмиш дөврдә артыг һисс едилир. Хүсусилә jандан бахдыгда, кератоскопла мүаjинә етдикдә даирәләр jумуртаjабәнзәр шәкилдә көрүнүр. Рефраксиjанын миопиjаjа кечмәси вә гejри-мүнтәзәм астигматизмин әмәлә кәлмәси көрмә итилиjини позур вә һеч бир коррексиjа көрмәни артырмыр. Конусун зирвәси назикләшир, сонралар буланлыглашыр. Әсасында исә jашылымтраг һалга әмәлә кәлир. Хәстәлик, адәтән, ики көздә олур, мүәjjән сәвиjjәjә гәдәр инкишаф едиб сонралар һәмин вәзиjjәтдә дә галыр. Хәстәлиjин әсас сәбәби ендокрин системинин позулмасы илә әлагәләндирилир.

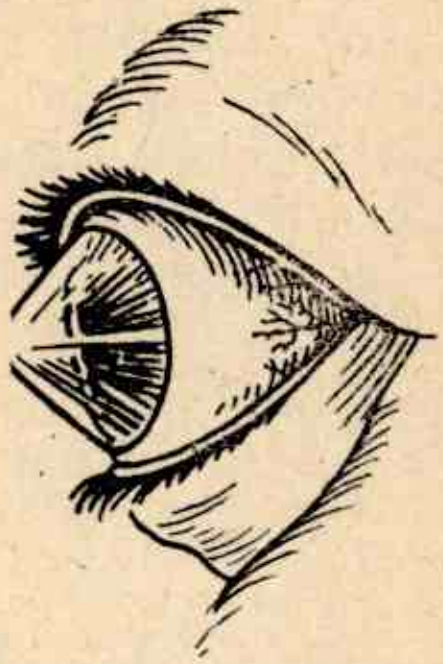

Шәкил 85. Кератоконус.

Мүаличәси. Хәстәлиjин илк күнләриндә, әмәлә кәлмиш миопиjанын вә астигматизмин коррексиjасы көрмә итилиjини артырыр. Сонралар исә беләә коррексиjа бир нәтичә вермир. Бу заман анчаг контакт линзаларла коррексиjа етмәк лазымдыр. Әкәр буланлыглашма конусун зирвәсиндә баш вермишсә, операсиjа тәләб олунур. Бунун үчүн конусун зирвәсини галванокаутерлә jандырмаг лазымдыр. Белә jаныг нәтичәсиндә орада мөһкәм чапыг әмәлә кәлир ки, бу, сонракы бөjүмәнин гаршысыны алыр. Һәмин чапығы боjамаг (косметикадан өтрү), оптики иридектомиjа әмәлиjjаты апармаг лазымдыр. Көзүн дахили тәзjигини азалтмаг мәгсәди илә көзә 1%-ли пилокарпин мәһлулу төкмәк вә үмуми мүгавимәти артыран мүаличә апармаг лазымдыр.

Буjнуз гишанын шишләри

Буjнуз гишанын шишләри надир һалларда тәсадүф едилиб, һәмишә биринчили олур. Бә'зән шиш буjнуз гишаjа лимбдән

вә ја конјунктивадан кечир. Бујнуз гиша шишләринә: дермоид, папиллома, епителиома, меланосаркома аиддир.

Дермоид дәри елементләриндән ибарәтдир, бәрк консистенсијалы, чәһрајы вә ја сарымтраг ағ рәнкдәдир. Бә'зән үзәри түклә өртүлмүш олур. Мүаличәси чәрраһи јолладыр.

Папиллома—ачыг-гырмызы вә ја чәһрајы рәнкли мәмәчикләрдән ибарәтдир, анчаг бир һиссәси илә тохумаја битишир. Тәдричән инкишаф едир, ағрысыз олур, бә'зән бујнуз гишанын бүтүн сәтһини өртә билир. Белә һалда папилломатоз адланыр.

Епителиома—башланғыч дөврләриндә папилломадан чох чәтин фәргләнир. Лакин тез бир заманда үзәри наһамарлашыр, хоралашыр вә бујнуз гишанын бүтүн сәтһинә јајылыр, бә'зән лимфатик дүјүнләрә метастаз верир.

Меланосаркома—ајры-ајры һиссәчикләрдән ибарәт олуб, надир һалларда бујнуз гиша илә бирләшир. Ресидив вермәјә мејллидир. Бә'зән метастаз да верир.

Папиллома, епителиома вә меланосаркоманын мүаличәсиндә диатермокоагулјасија даһа еффектлидир.

X фәсил

СКЛЕРАНЫН ХӘСТӘЛИКЛӘРИ

Склерада илтиһаби просесләр мәһәлли вә һәм дә диффуз олмагла, әсасән склеранын өн јарысында, екваторла лимб арасында јерләшир.

Склеранын ики нөв илтиһабы мә'лумдур: сәтһи еписклерит вә дәрин склерит.

Еписклерит—склеранын сәтһи илтиһабы, мәһәлли олараг сәтһи еписклерал ган дамарларынын һиперемијасы илә башлајыр. Һәмин наһијәдә еписклера тохуму диффуз һалда дүјүн шәклиндә галынлашыр. Һиперемија тезликлә бәнөвшәји рәнк алыр, еписклера шишкинләшир. Һәмин наһијәјә тохундугда азачыг ағры һисс едилир.

Еписклеритин клиники кедиши хроникидир, тез-тез ресидив верир вә беләликлә, бир нечә ил давам едә билир. Еписклерит надир һалларда ики көздә дә ола биләр.

Хроники кедишинә бахмајараг һеч бир из бурахмадан сағалыр.

Склерит—склеранын дәрин илтиһабында инфилтрат онун дәрин гатларында јерләшир. Инфилтрат, адәтән, бир наһијәдә јерләшир, бә'зән исә ејни вахтда ики вә һәтта бир нечә наһијәни әһатә едир. Ағыр клиники формаларда илтиһаби просес бүтүн перикорнеал саһәни әһатә едир. Көздә бәрк ағрылар олур. Просесә чох вахт бујнуз гиша, гүзеһли гиша вә

кирпикли чисим чәлб олунур, арха битишмәләр әмәлә кәлир, өн камера мајеси буланлыглашыр. Бујнуз гишанын арха сәтһиндә пресипитатлар әмәлә кәлир. Склерит хроники кечир, ресидив верир. Хәстәлијин јүнкүл клиники формаларында инфилтратлар сорулур, һеч бир из бурахмыр.

Хәстәлијин ағыр кечән клиники формаларында тохума некрозлашыр, јери чапыг тохумасы илә әвәз олунур. Һәмин наһијәдә склера назикләшир, хориоидеја вә кирпикли чисим әкс олунур, бә'зән дә склера һәмин наһијәдә кенишләнир, габармыш олур ки, бу да стафилома адланыр. Көрмә итилији зәифләјир.

Склерит вә еписклеритин етиолокијасында вәрәм, ревматизм, маддәләр мүбадиләсинин позулмасы, грип вә с. инфексион хәстәликләр рол ојнајыр.

Мүаличә. Үмуми мүаличә етиолокијаја гаршы апарылыр вә әлавә кортикостероидләр тә'јин едилир. Јерли мүаличәдә конјунктива кисәсинә 0,1%-ли адреналин, 1%-ли кортизон, 1%-ли атропин, 0,25%-ли скополамин, 2%-ли калсиум-хлорид вә көз наһијәсинә диатермија, ионофорез тә'јин едилир.

XI фәсил

ДАМАРЛЫ ГИШАНЫН ХӘСТӘЛИКЛӘРИ

Дамарлы гишаны гидаландыран кичик артеријалар дамарлы гишанын тохумалары арасына дахил олараг шахәләниб, галын капилљарлар тору әмәлә кәтирир вә јенидән топланараг мүвафиг вена ган дамарларына кечир. Дамар торунда онларын бирдән-бирә кенишләнмәси нәтичәсиндә, ганын сүр'әти олдугча азалыр вә ганда дөвр едән зәрәрли амилләрин дамарлы гишада сахланылмасы үчүн мүнасиб шәраит јарадыр. Буна көрә дә дамарлы гиша чох вахт үмуми хәстәликләр заманы просесә чәлб олунур. Гүзеһли гиша илә кирпикли чисим ејни ган-дамар системиндән гидаландығы үчүн онларын хәстәликләри ајры-ајрылыгда (ирит вә сиклит) надир һалларда тәсадүф олунур. Чох вахт онларын хәстәликләри бирликдә—иридосиклит шәклиндә тәсадүф едилир.

Ховлу гиша исә сәрбәст олараг арха гыса силиар артеријалардан гидаландығы үчүн хәстәликләри дә сәрбәст һалда (хориоидит) мүшаһидә олунур. Буна бахмајараг бә'зи һалларда (кери гајыдан дамарлар һесабына) ховлу гиша да просесә чәлб олуна билир ки, бу заман иридо-сикло-хориоидит вә ја садәчә олараг *увеит* баш верир.

ДАМАРЛЫ ГИША ХӘСТӘЛИКЛӘРИНИН ЕТИОЛОКИЈАСЫ

Дамарлы гиша хәстәликләринин етиолокијасында биринчи јердә ендокен инфексијалар дурур. Екзокен јолла јаранан хәстәликләр исә дамарлы гиша илтиһабы, травма вә бујнуз гишанын иринли хоралары нәтичәсиндә баш верир ки, бу заман артыг инфексија көзә харичдән дахил олур.

Ендокен амилләрдән мүхтәлиф инфексион хәстәликләр әсас рол ојнајыр. Елә бир инфексион хәстәлик јохдур ки, онун нәтичәсиндә иридосиклит вә ја хориоидит баш вермәсин. Бунлардан биринчи вәрәм просеси (40—45%), сонра исә сифилис, ревматизм, анкина, пневмонија вә с. гејд етмәк олар.

Бә'зи инфексијалар заманы иридосиклитин баш вермәсиндә билаваситә һәмин инфексијанын амили дејил, она гаршы олан аллеркија (ревматик иридосиклитләр, анкина заманы вә с.) әсас рол ојнајыр. Бә'зән дә иридосиклитләр маддәләр мүбадиләсинин позулмасы илә әлагәдар олараг (подагра, диабет хәстәликләри, мә'дә-бағырсаг интоксикасијасы заманы баш верән иридосиклитләр) әмәлә кәлир.

Белә күман етмәк олар ки, јухарыда гејд едилән хәстәликләр инфексијанын активләшмәси вә иридосиклитин төрәнмәси үчүн мүнасиб шәраит јарадыр (ејни сөзләри гадынларда климактерија дөврүндә вәрәм иридосиклити илә хәстәләнмәһалларында да сөјләмәк олар). Иридосиклитләр һетерохромија (көзләринин рәнки мүхтәлиф олан шәхсләрдә) заманы да баш верә биләр. Хориодитләр исә һәмишә ендокен инфексијалар заманы баш верир.

Јухарыда гејд едиләнләри нәзәрә алараг, дамарлы гиша хәстәликләринин етиолокијасыны мүәјјәнләшдирмәк үчүн һәмин хәстәләри һәртәрәфли мүајинәдән кечирмәк лазымдыр. Бунунла белә, гејд етмәк лазымдыр ки, мүәјјән хәстәләрдә етиолокија там ајдынлашдырыла билмир.

ИРИДОСИКЛИТЛӘРИН ҮМУМИ СИМПТОМЛАРЫ

Иридосиклитләрин бүтүн формаларында илтиһаба хас олан әламәтләр—гызарты, истилик, шишкинлик, ағры вә функсијанын позулмасы тәсадүф олунур. әлбәттә, просесин кедишиндән асылы олараг һиперемија мүхтәлиф дәрәчәдә өн силиар артеријалары әһатә етдији үчүн, илк нөвбәдә, перикорнеал һиперемија мүшаһидә едилир. Перикорнеал һиперемија илк күнләр бујнуз гиша әтрафында ачыг-чәһрајы рәнкдәдир, просес ағырлашдыгча түнд-бәнөвшәји рәнк алараг көз алмасынын бүтүн өн һиссәсинә јајылыр, ејни вахтда конјунктива ган дамарлары да кенәлир вә гарышыг һиперемија әмәлә кәлир.

Гүзеһли гишанын ган дамарларынын кенәлмәси сајәсиндә онун рәнки дәјишир. Белә ки, мави рәнкли гүзеһли гиша

јашылымтраг, күл рәнкли гүзеһли гиша чиркләнмиш јашыл рәнкә, гәһвәји гүзеһли гишалар исә пас рәнкинә чеврилир.

Гүзеһли гишанын кенәлмиш ган дамарлары, бә'зән ади көзлә көрүнүр, фокал ишыгландырма лупа вә биомикроскопла мүајинәдә исә онлар даһа да ајдын көрүнүр. Кенәлмиш вә ганла долғун ган дамарлары гүзеһли гишанын һәчмини бөјүдүр, бәбәк мәркәзә доғру дартылыр, даһа доғрусу, даралыр (миоз әмәлә кәлир) вә ишыға гаршы реаксијасы зәифләјир. Бәбәјин даралмасы вә реаксијасынын зәифләмәсинә, ејни заманда бәбәји даралдан әзәләнин рефлектору спазмасы да тә'сир көстәрир.

Иридосиклитин ән әсас симптомларындан бири дә һиперемијадан сонра ексудасија просесидир. Ексудат гүзеһли гишанын тохумасына вә һәм дә сәтһинә, фибрин лифләри исә өн камераја чөкәрәк онун мајесини буланлыглашдырыр. Фибрин чөкүнтүсү чох оларса, желатинәбәнзәр гаты маје шәклиндә өн камеранын дибинә вә бәбәк кәнарына чөкүр, бу да көрмә итилијинә мәнфи тә'сир көстәрир. Өн камера дибиндә иринәбәнзәр шәкил алыныр ки, бу да *hypopion* -у хатырладыр. Әкәр ексудата ган елементләри гарышарса, о, гырмызы рәнкдә олуб *hyphaema* адланыр. Ексудат гүзеһли гишанын тохумасы вә сәтһинә топлашмагла өн ајдын релјефинин (шәклинин) позулмасына сәбәб олур. Фибрин лифләри әсасән гүзеһли гишанын бәбәк кәнарына топланыб, бүллурун өн капсулу илә битишир ки, бу да арха битишмә—*synechia posterior* адланыр (шәкил 86). Арха битишмәләр бә'зән ади көзлә бир о гәдәр дә ајдын көрүнмүр, фокал ишыгланмада азча ајдынлашыр, лакин көзә 1%-ли атропин мәһлулу төкүләрсә, бәбәк гејри-мүнтәзәм шәкилдә бөјүјүр, белә ки, битишмә олмајан јерләрдә бәбәк кенәлир, битишмә олан јерләрдә исә дәјишмир, беләликлә дә, бәбәк мүхтәлиф шәкил алыр. Битишмәләрдә бә'зән гүзеһли гишанын бәбәк кәнары, бә'зән исә онун бүтүн стромасы иштирак едир. Биринчи һалда арха битишмә чох зәрифдир, көзә атропин төкдүкдә о гырыла билир вә јериндә бүллурун өн капсулунда пигмент јығынтысы шәклиндә изи галыр. Икинчи һалда исә битишмә чох енли, дил шәклиндәдир вә атропинин тә'сириндән, демәк олар ки, гырылмыр.



Шәкил 83. Арха битишмәләр.

Бә'зән битишмә бәбәјин кәнары бојунча даирәви шәкилдә олур. Илк күнләрдә мидриатикләрлә битишмәни гырыб бәбә-

ји кенәлтмәк мүмкүндүрсә, онда бүллурун өн капсулунда бәбәјин дар формасына мүнасиб, һалгавары пигмент галыр ки, бу да кәләчәкдә дә хәстәнин иридосиклит кечирмәсини көстәрир. Лакин битишмә көһнәлдикдә ону гырмаг гејри-мүмкүндүр. Бәбәјин бүллурун капсулу илә там битишмәси әмәлә кәлир, бу да *sinechia circularis s. seclusio pupilae* адланыр.

Бәбәјин там даирәви битишмәси һалларында өн вә арха камералар арасында әлагә кәсилир, мајенин дөвр етмәси позулур. Маје арха камерада долуб галдығы үчүн, гүзеһли гишанын периферик һиссәсини өнә доғру габардыр, бәбәк һиссәси илә бүллура битишдији үчүн өнә габара билмир, гүзеһли гишанын вәзијјәтинин белә дәјишмәси— *iris bombe* адланыр вә нәтичәдә икинчили глаукома әмәлә кәлир ки, бу да корлугла нәтичәләнә билир (шәкил 87, 88).

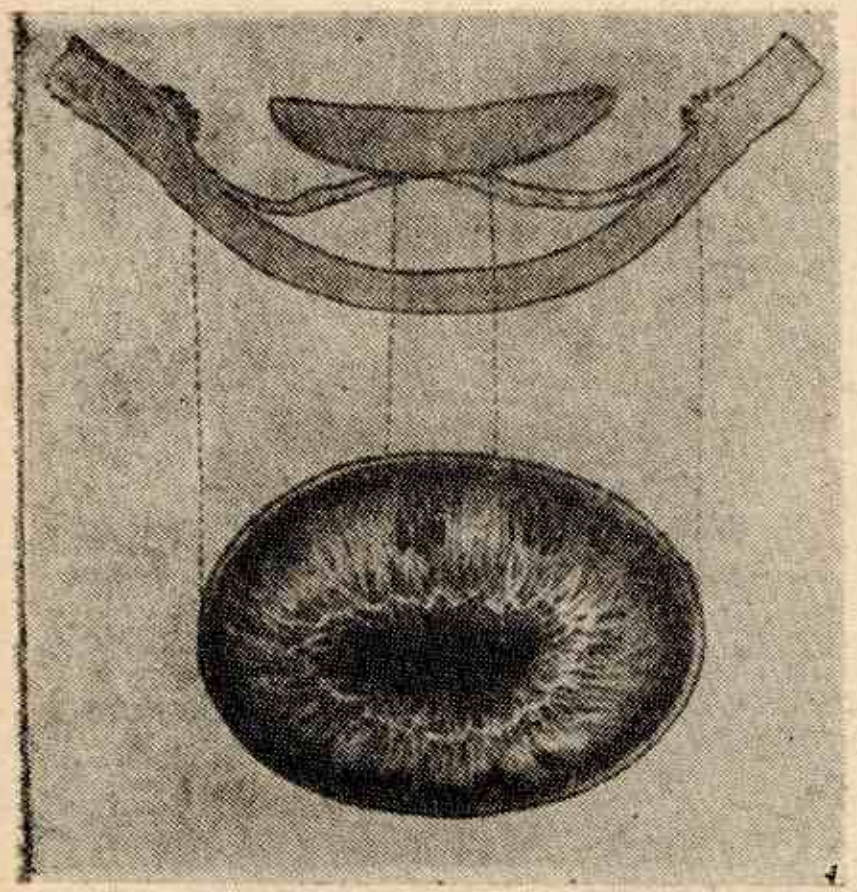

Шәкил 87. Бәбәјин даирәви битишмәси.

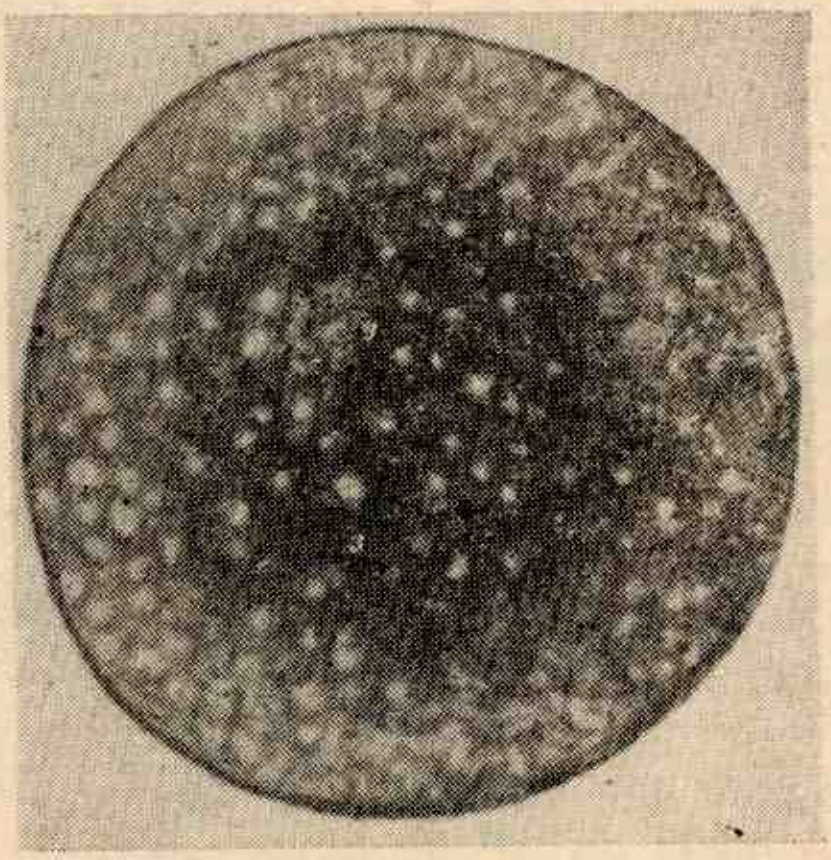

Шәкил 88. Пресипитат.

Ексудат гүзеһли гишанын арха сәтһини дә өртә биләр, бу вахт гүзеһли гишанын арха сәтһи тамамилә бүллурун капсулуна битишир, арха камера итир, өн камеранын периферијасы исә бир гәдәр дәринләшир. Нәһајәт, ексудат бәбәк кәнарыны да өртүр. Хәстәлијин ағыр клиники формасында ексудат бирләшдиричи тохума пәрдәси илә әвәз олунур, нәтичәдә бәбәк кәнары күл рәнкли пәрдә илә өртүлүр ки, бу да бәбәјин там гапанмасы—*ocelusio pupillae* адланыр. Белә һалда көрмә габилијјәти дә чох зәифләјир.

Гүзеһли гиша илтиһабынын субјектив әламәтләриндән: азачыг ишыгдангорхма, истилик һисси, көздә ағры, бә'зән бу ағрынын кечәләр даһа чох шиддәтләнмәси гејд едилир.

Әкәр гүзеһли гиша илтиһабына, кирпикли чисмин илтиһабы да әлавә олунарса, о заман јухарыда гејд едилән симп-

томлар даһа да ағырлашыр вә шиддәтләнир. Бундан әлавә, кирпикли чисим илтиһабына хас олан бир сыра әлавә симптомлар да әмәлә кәлир. Бунлардан ән әсасы ексудатын формалы елементләринин бујнуз гишанын арха сәтһинә һопмасыдыр ки, бу да пресипитатлар адланыр. Пресипитатлар, көстәрдијимиз кими, бујнуз гишанын арха сәтһинин ашағы һиссәсинә һопур, бә'зән гејри-мүнтәзәм, бә'зән исә үчбучаг шәклиндә олур, үчбучағын әсасы лимба, зирвәси исә бәбәјә доғру јөнәлир. Һәчмчә ири пресипитатлар ашағыда, хырда пресипитатлар исә јухары һиссәдә топланыр. Пресипитатлар, адәтән, күл рәнкиндә чох хырда, бә'зән дә нисбәтән бөјүк (санчаг учу бөјүклүкдә) олур. Пресипитатлара гәһвәји рәнкли пигмент һүчејрәләри дә гарыша биләр. Белә һалда онлар сарымтраг пиј дамласыны хатырладыр. Пресипитатлар, адәтән, сорулур, изсиз кечир, бә'зән исә јастылашыр вә онларын кәнарында дишәбәнзәр хәтт әмәлә кәлир.

Сиклитин әсас симптомларындан бири дә шүшәјәбәнзәр чисмдә буланлыглашманын әмәлә кәлмәсидир. Ексудат сероз характерлидирсә, буланлыглашма да јүнкүл диффуз характердә олур. Ексудат фибрин характерлидирсә, бу заман шүшәјәбәнзәр чисмдә даима һәрәкәтдә олан мүхтәлиф һәчмли вә формалы буланмыш ләкәләр мүшаһидә едилир ки, бу да көрмә габилијјәтинин даһа чох зәифләмәсинә сәбәб олур. Хәстәлијин ағыр клиники формаларында ексудатдан мөһкәм бирләшдиричи тохума пәрдәси әмәлә кәлир, бу да бүзүшәрәк кирпикли чисмин вә тор гишанын гопмасы, бә'зи һалларда исә көз алмасынын атрофијасы илә дә нәтичәләнә биләр. Кирпикли чисмин илтиһабында көзүн дахили тәзјиги, адәтән, азча азалыр ки, бу да кирпикли чыхынтыларын илтиһабла әлагәдар функсијасынын позулмасы илә изаһ олунур. Көзүн дахили тәзјигинин азалмасы узун мүддәт давам едәрсә, бу нәтичәнин пис олачағыны вә кирпикли чыхынтыларын функсијасынын тамамилә позулмасыны көстәрир. Әкәр ексудат кирпикли чисим сәтһиндә бирләшдиричи тохума шварты әмәлә кәтирирсә, бу заман кирпикли чыхынтылар там јастылашыр, кирпикли чисим атрофијалашыр. Јухарыда гејд едилдији кими, швартын бүзүшмәси кирпикли чисмин, хориоидејанын вә тор гишанын гопмасына, нәтичәдә көз алмасынын атрофијасына сәбәб ола биләр.

Сиклит заманы, хүсусилә кирпикли чисм наһијәсинә әллә тохундугда, иритдә олан ағрылардан фәргли олараг кирпикли чисмин өзүндә дә шиддәтли ағрылар баш верир. Бу нөв ағрыны мүәјјән етмәк үчүн ја склераја (шүшә чубугла) вә ја да көз гапағынын үстүндән (бармагларла) кирпикли чисм наһијәсинә (6—8 мм лимбдән архаја) тохундугда, шиддәтли ағры нәтичәсиндә хәстә гејри-ихтијари олараг башыны архаја доғру чәкәчәкдир.

Кәскин иридосиклитләрдә ағыр клиники кедишә бахмаја-

раг, вахтында вә дүзкүн апарылан мүаличә нәтичәсиндә хәстәлик, адәтән (5—6 һәфтә мүддәтиндә), из гојмадан сағалыр.

Кәскин иридосиклитләрин бә'зи клиники формалары ресидив верир ки, бу да, әлбәттә, онун прогнозуну бир гәдәр ағырлашдырыр.

ХРОНИКИ ИРИДОСИКЛИТЛӘР

Хроники иридосиклитләрин клиники кедишиндә кәскин илтиһаб әламәтләри чох зәифдир. Белә ки, перикорнеал һиперемија чох вахт анчаг мүајинә заманы мүәјјән едилир. Гүзеһли гиша тез атрофијалашыр, арха битишмәләр тәдричән әмәлә кәлиб, бәбәјин даирәви битишмәси илә нәтичәләнир. Бәбәк кәнары илтиһабы пәрдә илә өртүлүр. Шүшәјәбәнзәр чисм тәдричән буланлыглашыр. Клиники кедиши узун олдуғу үчүн чох вахт хәстәлик корлугла нәтичәләнир. Адәтән, һәр ики көз просесә чәлб олунур.

Иридосиклитин ағырлашмалары

Иридосиклитин ағырлашмаларындан көрмә синиринин илтиһабыны *(neuritis n. optici)* гејд етмәк олар. Бу, илтиһаб заманы әмәлә кәлән токсинин билаваситә көрмә синири дискинә тә'сири нәтичәсиндә баш верир. Офталмоскопија заманы көрмә синири диски һиперемијалашмыш, һүдуду позулмуш вә дамарлар кенәлмиш һалда, көрмә итилији даһа чох позулмуш, көрмә саһәси исә даралмыш көрүнүр.

Хроники иридосиклитләрдә бүллур буланлыглашыр *(cataracta complicata)*. Бу нөв катаракталарын оператив јолла чыхарылмасы көзүн дахили тәзјигиндән (тәзјигин енмәси, көзүн атрофијасы) вә көрмә габилијјәтинин вәзијјәтиндән (ишыг пројексијасынын дүз олмасы) асылы олараг һәлл едилмәлидир.

Иридосиклитләрин етиолокијасы

Иридосиклитләрин етиолокијасында ендокен инфексијалар әсас рол ојнајыр. Бундан әлавә, микроорганизмләр, бактеријаларын токсинләринин тә'сири вә маддәләр мүбадиләсинин позулмасы нәтичәсиндә дә иридосиклитләр баш верә биләр. Һазырда ән чох грип, ревматизм, вәрәм, бруселлјоз вә подагра етиолокијалы иридосиклитләрә даһа тез-тез тәсадүф олунур.

КӘСКИН ДИФФУЗ ИРИДОСИКЛИТЛӘР

Грип иридосиклити

Грип иридосиклити тез-тез тәсадүф едилир. Епидемијанын хүсусијјәтиндән асылы олараг грип иридосиклити мүхтәлиф клиники формаларда кечир, анчаг һәмишә кәскин клиники кедишә малик олур. Хәстәлик көздә бәрк ағрылар вә ишыгдангорхма әламәтләри илә давам едир. Көз алмасы үзәриндә кәскин перикорнеал һиперемија баш верир. Ексудасија сероз характерли, пресипитатлар һәчмчә хырда, арха битишмәләр сәтһи, шүшәвары чисмдә буланлыглашма јүнкүл вә диффуз шәкилдә олур. Дүзкүн апарылан мүаличә нәтичәсиндә хәстәлик һеч бир из бурахмадан сағалыр, бә'зән ресидив верир. Чох вахт һәр ики көз просесә чәлб едилир.

Грип иридосиклитиндә ексудат бә'зән фибрин характерли олур. Белә һалда арха битишмәләр бир гәдәр галын вә мөһкәм, шүшәвары чисмдә буланлыглашма даһа интенсив олур. Клиники кедиши нисбәтән ағыр, прогнозу исә пис нәтичәләнир.

Грип иридосиклити бә'зән ирин характерли дә ола биләр. Белә һалда ағрылар олдугча шиддәтли, һиперемија кәскин олур. Конјунктива гызарыр вә шишкинләшир (хемоз). Өн камера мајеси буланлыглашыр вә ирин көрүнүр (*hypopion)*. Хәстәлик кәскинләшәрсә, шүшәвары чисмдә дә сары рәнкли ирин көрүнүр (абсес), көрмә габилијјәти позулур, көз гапаглары шишкинләшир. Иринли инфилтрасија тез бир заманда бүтүн гишалара јајылыр, көз гапагларынын шишкинлији, хемоз артыр, көз алмасы бир гәдәр өнә габарыр (екзофталм). Көзүн ичәрисини долдурмуш ирин екватор наһијәдән өзүнә јол ачараг харич олур. Кет-кедә көз гапаглары вә конјунктиванын шишкинлији кечир, көз алмасы бүзүшәрәк кичик күтләјә чеврилир—*phtisis bulbi* әмәлә кәлир.

Иринли иридосиклит, адәтән, бир көздә тәсадүф едилир. Иринли иридосиклит грипдән башга, епидемик сереброспинал менинкитдә, скарлатинада, гарын јаталағында, дәри фурункулјозунда, доғушдан сонракы сепсис вә с. хәстәликләрдә дә мүшаһидә олуна биләр.

Мүаличә. Јерли мүаличәдән әлавә, үмуми мүаличәдә антибиотикләрдән—сулфаниламид препаратлары, уротропин, аспириндән дә истифадә етмәк лазымдыр.

Ревматик иридосиклит

Ревматик иридосиклитдә илтиһаби просес даһа кәскинләшир. Кәскин перикорнеал һиперемија илә јанашы гүзеһли гишанын һиперемијасы, бә'зән дә она гансызмалар мүшаһидә олунур. Ексудасија зәиф олур, күлли мигдарда сәтһи арха

битишмәләр әмәлә кәлир, бу битишмәләрдә анчаг бәбәк кәнарындакы пигмент һашијәси иштирак едир. Ресидив заманы шүшәвары чисимдә дә јүнкүл буланлыглашма тәсадүф едилир. Ревматик иридосиклит ресидив вермәјә мејллидир. Ресидив әсасән пајыз вә јаз ајларында, чох вахт ојнаг ревматизми илә ејни вахтда мүшаһидә олунур. Хәстәлик 5—6 һәфтә давам едир. Бә'зән просесә һәр ики көз чәлб олуна билир. Хәстәлик кечиб кетдикдән сонра чох зәиф әламәтләри галыр, лакин ресидивләрдән сонра гырылмајан арха битишмәләр вә бәбәк кәнарында илтиһаб пәрдәси галыр ки, бу да көрмә габилијјәтини зәифләдир.

Подагра иридосиклити

Подагра иридосиклити, адәтән, 40 јашындан сонра, ојнагларында кәскин подаграја мәхсус дәјишикликләр олан шәхсләрдә тәсадүф едилир. Клиники кедиши е'тибарилә ревматик иридосиклитә бәнзәјир. Гүзеһли гиша тәрәфиндән зәиф дәјишикләр олмасына бахмајараг интенсив гарышыг һиперемија, конјунктиванын шишмәси мүшаһидә олунур. Сиклитик ағрылар хүсусилә кечәләр кәскинләшир. Хәстәлик узун мүддәт давам едир, ресидивә мејллидир.

Һетерохромија заманы баш верән иридосиклит

Һәр ики көзүн гүзеһли гишасы, адәтән, ејни рәнкдә олур. Лакин бә'зән гүзеһли гишанын рәнки мүхтәлиф олур ки, бу да һетерохромија адланыр. Бу заман бир көзүн гүзеһли гишасы түнд-гәһвәји вә ја түнд күл рәнкли олдуғу һалда, дикәр көзүн рәнки она нисбәтән ачыг олур. Ачыг рәнкли көздә бә'зи дәјишикликләр (гүзеһли гишанын гурулушу нормалдыр, лакин онун стромасында пигмент аз олдуғуна көрә тохумасы ајдын-парлаг дејил, бир гәдәр буланлыглашмыш кими көрүнүр) мүшаһидә едилир. Чох вахт ачыг рәнкли көздә зәиф клиникаја малик олан, хроники иридосиклит мејдана чыхыр. Бу нөв иридосиклит, бујнуз гишанын арха сәтһиндә ачыг күл рәнкли пресипитатларын вә шүшәвары чисмин зәиф диффуз буланлыглашмасы илә характеризә олунур. Хәстәлијин сонунда, бүллур просесә чәлб олундугда көрмә шүасындырма габилијјәти дә позулур.

Һетерохромија, адәтән, ушаг јашларындан мејдана чыхыр. Бу аномалијанын сәбәби һәлә дә мә'лум дејилдир. Бу бә'зән симпатик синирин парези заманы әмәлә кәлир. Лакин бу вахт нә иридосиклит вә нә дә катаракта мүшаһидә едилир. Күман етмәк олар ки, иридосиклитин әмәлә кәлмәсиндә трофики дәјишикликләр әсас рол ојнајыр ки, бу да һәмин көздә анабәтниндә вә ја ушаглыг дөврүндә әмәлә кәлир. Нәтичәдә һәмин көз ендокен хәстәликләрә гаршы даһа чох мејлли олур.

ХРОНИКИ МӘҺӘЛЛИ ИРИДОСИКЛИТЛӘР

Вәрәм иридосиклити

Вәрәм просеси иридосиклитләрин етиолокијасында ән чох тәсадүф олунан инфексијадыр. Гүзеһли гишада баш верән дәјишикликләрин клиники формасы, вәрәм просесинин дөврүндән вә организмин һәмин инфексијаја гаршы иммунитет вәзијјәтиндән асылыдыр. Вәрәм хәстәлијинин илк дөврләриндә, һәлә организмдә вәрәмә гаршы мөһкәм иммунитет олмадығы бир дөврдә, гүзеһли гишада бу просес вәрәм дүјүнү формасында баш верир. Гүзеһли гиша үзәриндә күлли мигдарда, күл рәнкли дүјүнчүкләр әмәлә кәлир, бунларда, адәтән, ган дамарлары олмур. Дүјүнәтрафы тохума бир гәдәр шишкинләшир, буланыр, әтраф ган дамарлары азачыг кенишләнир. Просес узун мүддәт хроники олараг давам етдији үчүн илтиһаб әламәтләри чох зәиф нәзәрә чарпыр. Дүјүнчүкләр бә'зән тезликлә чәкилир, бә'зән исә узун мүддәт галыр. Бујнуз гишанын арха сәтһиндә һәмишә ири, пиј дамласына бәнзәр пресипитатлар олур. Бәбәк кәнарында енли арха битишмәләр әмәлә кәлир ки, бунлар да нәинки гүзеһли гишанын пигмент гатыны, һәтта онун стромасыны да әһатә едир.

Вәрәм иридосиклитинин бу клиники формасы әсасән орта јашларда, кәнчләрдә мүшаһидә едилир. Вәрәм иридосиклити ушагларда да баш верә биләр. 10 јашына гәдәр ушагларда вәрәм иридосиклити вәрәмин мәһдудлашмыш формасында тәсадүф олунур. Иридосиклитин бу формасында вәрәм дүјүнчүјү, адәтән, әввәлчә кирпикли чисмдә јерләшир, сонра исә өн камера бучағындан гүзеһли гишаја јајылыр. Белә һалларда вәрәм дүјүнчүјү сарымтраг-гырмызы шишәбәнзәр күтлә шәклиндә инкишаф едәрәк өн камера бучағындан өнә доғру габарыр. Тезликлә бучағын чох һиссәсини долдурур. Бирләшмиш вәрәм дүјүнчүкләри күтләси бујнуз гишаја доғру инкишаф едәрәк һәмин наһијәдә бујнуз гишаны буланлыглашдырыр. Бу нөв мәһдудлашмыш вәрәм дүјүнчүјү өз клиники кедишинә көрә тез-тез ја склерадан вә ја да бујнуз гишадан харичә өзүнә јол ачыр, көз алмасынын атрофијасы илә нәтичәләнир. Вәрәм просесинин сонракы дөврләриндә организм аллеркија һалында олдугда, иридосиклит ексудатив характер дашыјыр. Бу заман илтиһаб әламәтләри нисбәтән кәскинләшир. Арха битишмәләр енли, дәрин, өн камера мајеси буланлыглашыр. Бујнуз гишанын арха сәтһиндә күлли мигдарда пресипитатлар вә һәтта шүшәвары чисмин өн һиссәсиндә ири, кобуд учан ләкәләр мүшаһидә олунур.

Әксәр һалларда бәбәк кәнарынын битишмәси вә өртүлмәси *(seclusio et occlusio pupillae)* әмәлә кәлир. Бә'зән ексудат шүшәвары чисмдә кениш һәчмли бирләшдиричи тохуманын

әмәлә кәлмәсинә сәбәб олур. Просес, адәтән, икитәрәфли олуб чох вахт корлугла нәтичәләнир. Прогнозу писдир.

Гејд етмәк лазымдыр ки, вәрәм иридосиклити серозлу ирит *(iritus serosa)* вә ја да хроники сиклит шәклиндә давам едир. Хәстәлијин бу клиники формасында илтиһаби просес јох дәрәчәсиндәдир, әсас нәзәрә чарпан әламәтләрдән бири бујнуз гишанын арха сәтһиндә пресипитатларын вә шүшәвары чисмдә гара буланлыглашмыш ләкәләрин олмасыдыр.

Гүзеһли гиша просесә, демәк олар ки, чәлб олунмур. Чох вахт көзүн дахили тәзјиги артыр. Вәрәм иридосиклитинин бу клиники формасы кәнч гадынларда (20—30 јашларда) даһа чох тәсадүф олунур; 2—3 ај давам едиб там сағалма илә нәтичәләнир. Јашлы шәхсләрдә исә (50—60 јашларда) хәстәлик чох ағыр кечир, көрмә габилијјәтинин позулмасы, бә'зән исә там корлугла нәтичәләнир. Иридосиклитин етиолокијасыны мүәјјән етмәк бир о гәдәр дә чәтинлик төрәтмир. Белә ки, гүзеһли гишанын паренхимасында јерләшән дүјүнчүкләр вәрәм просесини көстәрир. Бунунла јанашы хәстәни һәртәрәфли мүајинәдән кечирмәк, спесифик реаксијалардан истифадә етмәк тәләб олунур. Ағчијәрдә актив вәрәм просеси чох аз тәсадүф едилир. Вәрәм иридосиклити әсасән вәзи (бронх, мезентериал вә с.) вәрәминдә чох тәсадүф олунур. Анчаг 5 јаша гәдәр ушагларда Пирке реаксијасы көстәричи сынаг ола биләр. Бөјүкләрдә исә Манту реаксијасындан истифадә етмәк лазымдыр. Вәрәм иридосиклитинин клиники кедиши вә прогнозу чох мүхтәлифдир. Хәстәлик ресидив вермәјә мејллидир, һәр јени ресидив хәстәлијин клиникасыны ағырлашдырыр, көздә һәмишә мүәјјән из галыр вә көрмә итилији позулур.

Сифилис иридосиклити

Сифилис иридосиклити хүсуси клиникаја маликдир. Сифилисин икинчи дөврүндә баш верән иридосиклитдә гүзеһли гишада јајылмыш сәпкиләр—*roseola* тәсадүф олунур ки, бунлар да дәри үзәриндә мүшаһидә олунан сәпкиләрә ујғун кәлир. Сәпкиләр әсасән гүзеһли гишада кичик артериал ган-дамар гөвсү наһијәсиндә јерләшир вә бир нечә күндән сонра из бурахмадан кечиб кедир.

Сифилис етиолокијалы папулалы ирит *(iritis papulosa)* даһа характердир. Бу заман ирәлидә гејд едилән симптомлардан әлавә, гүзеһли гишанын бәбәк кәнарында, сарымтраг гырмызы, шишәбәнзәр мүхтәлиф бөјүклүкдә папулалар көрүнүр.

Даима мөһкәм, енли арха битишмәләр әмәлә кәлир. Папулалар кечдикдән сонра јериндә гүзеһли гиша тохумасынын атрофијасы мүшаһидә едилир. Кирпикли чисм просесдә иштирак едирсә, һәмин симптомлар бир гәдәр дә ағырлашыр. Сифилисин үчүнчү дөврүндә иридосиклит диффуз характе

дашыјыр. Бу заман гүзеһли гишанын сәтһиндә (кирпикли чисм наһијәсиндә) күл рәнкли сарымтраг шишәбәнзәр **гумма** әмәлә кәлир *(iritis gummosa)*. Гумманын әсасы кирпикли һиссәдән башлајыр. Өн камера бучағындан гүзеһли гишанын сәтһинә кечир. Илтиһаби просес кәскин олур; фибринозлу ексудат, бә'зән һипопион да әмәлә кәлә биләр. Дүзкүн вә вахтында апарылан мүаличә нәтичәсиндә гумма сорулур. Бә'зән исә гумма чох сүр'әтлә инкишаф едәрәк артыр, харичә чыхмаг үчүн өзүнә склера вә ја да бујнуз гишадан јол ачыр, просес көз алмасынын атрофијасы илә нәтичәләнир. Диагнозун дүзкүн тә'јини үчүн үмуми мүајинә вә Вассерман реаксијасы тәләб олунур.

Бруселлјоз иридосиклити

Бруселлјоз иридосиклити, хроники ексудатив илтиһаб шәклиндә кечиб, һеч бир өзүнә мәхсус клиникаја малик дејилдир. Хәстәлик биртәрәфли вә ја икитәрәфли олуб, бир нечә ил мүддәтиндә ресидив верә билир. Диагноз үчүн Бүрне сынағы, Рајт вә Хедделсон реаксијаларындан истифадә едилир.

Иридосиклитләрин мүаличәси

Иридосиклитләрин мүаличәсиндә илк нөвбәдә хәстәлији әмәлә кәтирән сәбәби арадан галдырмаг лазымдыр. Буна мүвафиг олараг, ревматизм етиолокијалы иридосиклитләрдә салисилат препаратлары, аспирин, бутадион тә'јин олунур. Вена дахилинә 40%-ли уротропиндән 5—10 мл јеридилир.

АКТГ (адренокортикотроп—һормон)—әзәлә дахилинә инјексија шәклиндә 5—10 ТВ күндә 4 дәфә, күндәлик доза 40—80 ТВ, мүаличә курсу үчүн исә 200—1200 ТВ олмалыдыр.

Падагра иридосиклитиндә, илк нөвбәдә мүвафиг пәһриз көзләнилмәли, минерал суларындан кениш истифадә едилмәлидир. Мүаличә үчүн уродан, атофан вә кортизондан истифадә едилир.

Грип вә башга инфексион етиолокијалы иридосиклитләрдә антибиотик, сулфаниламид препаратларындан кениш истифадә олунур. Антибиотикләрдән пенисиллин, тетрасиклин әсас јер тутур. Пенисиллин—әзәлә ичәрисиндә 300 000 ТВ ваһид, күндә 2 дәфә (12 саатдан бир) (курс мүаличәјә 5 000 000 ТВ), биомисин һәб шәклиндә (кәскин лејкопенија экс-көстәришдир) тә'јин едилир. Дәрманларын гәбулу заманы мә'дә-бағырсаг позғунлуглары баш верә биләр.

Тетрасиклин јарым саат јемәкдән әввәл вә ја сонра тә'јин олунур.

Террамисин—100 000—500 000 ваһид (0,1—0,5 г) күндә 3—4

дәфә (бөјүкләрә күндәлик доза 2 г, курс мүаличә 4—10 күн мүддәтиндә).

Сулфаниламид препаратларындан норсулфазол, сулфодемизин тә'јин етмәк олар.

Мүаличә курсу 7 күн әрзиндә давам едир. Бунлардан әлавә уротропин, аспирин дә әлавә едилир.

Вәрәм етиолокијалы иридосиклитләрдә вәрәмә гаршы апарылан үмуми спесифик комплекс (стрептомисин, фтивазид, ПАСҠ) мүаличә илә јанашы, десенсиблизәедичи вә һәм дә үмуми гүввәтләндиричи дәрманлардан да истифадә олунур (кератитләр бәһсиндә көстәрилдији кими).

Әзәлә ичәрисинә, бир курс мүаличәдә 30—40 млн. ТВ стрептомисин, 70—50 г фтивазид, 500—700 г ПАСҠ (күндә 3 дәфә), 5—10%-ли калсиум-хлорид, поливитаминләр, дәри алтына витамин B_1, B_{12} тә'јин едилир.

Сифилитик иридосиклитләрдә сифилисә гаршы үмуми мүаличә апарылыр.

Јерли мүаличәдә мәгсәд бүтүн иридосиклитләрдә илк күндән бәбәји кенәлтмәли. Бәбәјин кенәлмәси илә арха битишмәләрин гаршысы алыныр, әкәр бу битишмәләр артыг әмәлә кәлибсә, онларын гырылмасына, гисмән дә олса наил олмаг мүмкүндүр.

Бу мәгсәдлә мидриатик дәрманлардан атропин, скополамин, һоматропин, адреналин вә с. истифадә едилир.

Атропин вә скополамин бәбәји даралдан әзәләни ифлич етмәклә бәбәји кенәлдир. Ҡокаин вә адреналин исә бәбәји кенәлдән әзәләни тонусландырыр. Бу дамчылары елә мигдарда төкмәк лазымдыр ки, бәбәк максимум дәрәчәдә кенәлсин вә мүаличәнин сонуна гәдәр һәмин вәзијәтдә галсын.

Нәзәрә алмаг лазымдыр ки, атропин көзүн дахили тәзјигини артырыр. Буна көрә дә чох јашлы шәхсләрдә вә көзүн дахили тәзјиги артмаға мејл етдикдә атропини еһтијатла ишләтмәли. Белә һалда скополамин тә'јин етмәк даһа мәсләһәтдир. Скополамин көзүн дахили тәзјигинә бир о гәдәр дә мәнфи тә'сир көстәрмир.

Атропин узун мүддәт тә'јин олундугда хәстәнин үмуми вәзијјәтини нәзәрә алмаг лазымдыр. Белә ки, атропиндән зәһәрләнмә һаллары, ағызда вә боғазда гурума әламәтләри, үзүн гызармасы ола биләр. Белә һалда атропини, скополаминлә əвəз етмәк мәсләһәт көрүлүр. Ағрылары кәсмәк үчүн кичкаһ наһијәсиндә перивазал новокаин блокадасында истифадә етмәк олар. Бу мәгсәдлә гуру истиләшдирмә дә (бу ревматизм, подагра иридосиклитләриндә даһа чох мәсләһәтдир) јахшы нәтичә верир, вәрәм иридосиклитиндә исә экс-көстәришдир. Хәстә көз тәрәфдә кичкаһ наһијәсинә 2 зәли салыныр.

Јерли физиотерапијадан (ионтофорез калсиум-хлорид, атропин вә антибиотикләрлә верилә биләр) кениш истифадә олунур. Илтиһаби просеси азалтмаг үчүн кортизондан да кениш истифадә олунур.

Rp.: Emulsio cortisoni
0,5—25%—10,0
Д. S. Көз емулсијасы.

Rp.: Ung hydrocortisoni
1%—100 вә ја
Д. S. Көз мәлһәми, күндә 3—4 дәфә.

Rp.: Sol. decsasoni —1 флакон
Д. S. Көз дамчысы.

Rp.: Sol. decsometasoni —1 флакон
Д. S. Көз дамчысы.

Дексазон-ретробулбар вә ја перибулбар инјексија шәклиндә дә вурулур.

Синтомисин 1 мл ретробулбар инјексија, бә'зән буна картизон емулсијасы да әлавә олунур. Күнашыры олараг көзә чәми 10 ретробулбар инјексија тә'јин едилир.

ДАМАРЛЫ ГИШАНЫН ШИШЛӘРИ

Дамарлы гишанын биринчили шишләри әсасән меланобластома шәклиндә тәсадүф олунур ки, бу да тәркибиндә пигмент һүчејрәләри (меланин) олан мезадерма тохумасындан ибарәтдир (шәкил 89). Пигментин мигдарындан асылы олараг шиш бә'зән там гара рәнкдә, бә'зән дә онун үзәриндә ачыг саһәләр (аз пигментли) көрүнүр. Меланобластомалар дамарлы гишанын һәр үч һиссәсиндә мүшаһидә едилир.

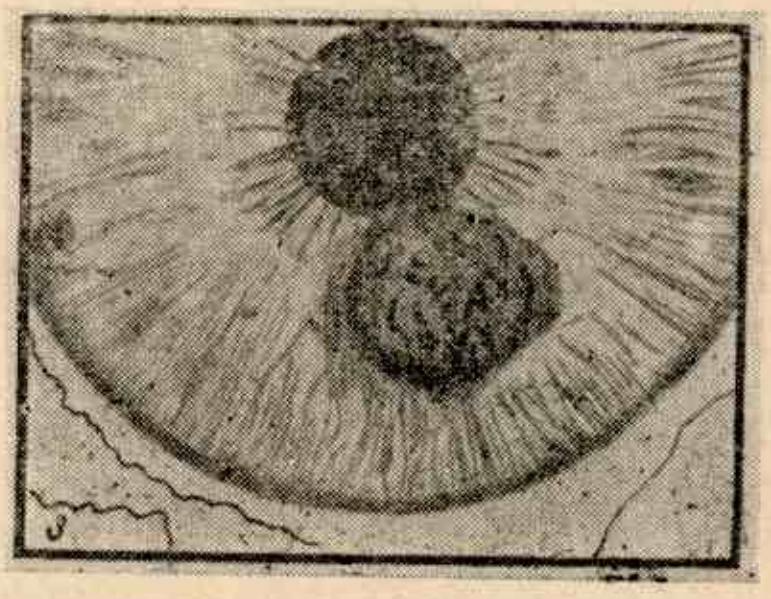

Шәкил 89. Гүзеһли гишанын меланобластомасы.

Гүзеһли гишада меланобластома гәһвәји, сарымтраг вә ја да сарымтраг-гырмызы рәнкдә, мөһкәм тохума олуб, гүзеһли гишанын сәтһиндән өнә доғру габарыр. Харичи көрүнүшүнә көрә пигмент халыны хатырладыр. Шиш тәдричән бөјүјүр, бә'зи һалларда өн камераја гансызмалар верә билир. Шиш өн камера бучағыны тутдугда икин-

чили глаукома төрәнә биләр. Мүаличәси шишин јерләшдији наһијәдән вә онун өлчүсүндән асылыдыр. Шиш анчаг бәбәк кәнарында јерләшәрсә, диатермокоагулјасијадан истифадә олунур. Бу заман һәм көз, һәм дә онун функсијасы сахланылыр. Бә'зән шиш олан наһијәдә бир гәдәр сағлам тохуманы әһатә етмәклә, иридектомија әмәлијјаты апарылыр. Бу заман, әлбәттә, гүзеһли гишада колобома әмәлә кәлдији үчүн көзүн функсијасы бир гәдәр позулур. Шиш бөјүјүбсә вә артыг икинчили глаукома баш вермишсә, тә'чили олараг көз алмасыны чыхармаг лазымдыр.

Кирпикли чисмин меланобластомасы чох кеч ашкар едилир. Бә'зән шиш шүшәвары чисмә доғру инкишаф едир. Белә һалда шәффаф мүһитин мүајинәсиндә, бүллурун архасында (бугор) габарыг олур. Бә'зән исә өн камера бучағындан јол ачараг гүзеһли гишаја доғру инкишаф едир, әввәлләр гәһвәји хәтт шәклиндә, сонралар исә бир шиш кими ашкар едилир.

М ү а л и ч ә с и—көз алмасынын енукулјасијасы вә рентгенотерапијадан ибарәтдир. Меланобластомалар дахили органлара, хүсусилә гарачијәрә метастаз верир.

Хориоидејанын шишләри, онун мүхтәлиф наһијәсиндә (периферијасында, мәркәзи һиссәсиндә, көрмә синири әтрафында вә с.) тәсадүф олуна биләр. Јерләшдији наһијәдән асылы олараг көрмә габилијјәти позулур. Шиш әкәр периферијада јерләширсә, көрмә итилији узун мүддәт сахланылыр. Офталмоскопија заманы тор гиша, һәмин шиш олан наһијәдә бир гәдәр өнә доғру габарыр вә онун әтрафында ган дамарлары гырылмыш кими көрүнүр. Һистоложи мүајинәдә хориоидеја тохумасындан инкишаф етмиш пигмент күтләси мүшаһидә олунур. Кет-кедә тор гиша һәмин наһијәдә гопур, бу заман диагноз бир гәдәр чәтинләшир. Шиш веноз дамарлар наһијәсиндә, хүсусилә бурулған веналарын јахынлығында јерләшәрсә, көзүн дахили тәзјиги артыр, шиш склерадан көзјувасына дахил ола билир.

Диагнозун дәгигләшдирилмәси үчүн диафаноскопија үсулундан истифадә олунур.

М ү а л и ч ә—көз алмасынын енукулјасијасындан ибарәтдир. Әкәр шиш көзјувасына кечибсә, әввәлчә екзентерасија әмәлијјаты сонра исә рентгенотерапија апармаг лазымдыр.

Хориоидејада дикәр органлардан кечән метастатик шишләрә дә (бронх, сүд вәзиси, простат, кенитали органларынын бәдхассәли шишләри) тәсадүф олунур. Бу нөв метастатик шишләр, адәтән, көрмә синири әтрафында јерләшиб јасты, сарымтраг-ағ рәнкдә олуб, шүшәвары чисмә доғру аз инкишаф едир.

ДАМАРЛЫ ГИШАНЫН АНАДАНКӘЛМӘ ГҮСУРЛАРЫ

Г ү з е һ л и г и ш а н ы н к о л о б о м а с ы (чатышмазлығы). Гүзеһли гишанын бу нөв дефекти, адәтән, онун ашағы һиссә-

синдә јерләшир. Бәбәк белә һалда армудабәнзәр шәкилдә олуб, ишыға гаршы реаксијасы сахланылыр. Реаксијанын сахланмасынын сәбәби бәбәји даралдан әзәләнин һәм бәбәк: вә һәм дә колобома кәнарыны әһатә етмәсидир ки, бу да ону газанылма колобомадан фәргләндирир (шәкил 90).

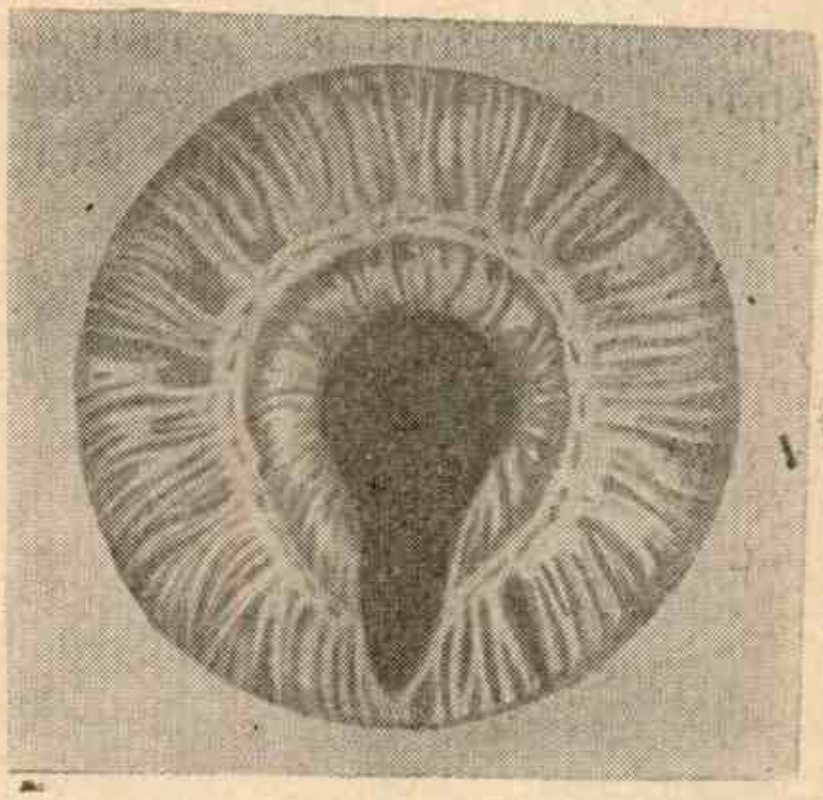

Шәкил 90. Гүзеһли гишанын анадан кәлмә колобомасы.

Aniridia congenita—гүзеһли гишанын олмамасы ән ағыр гүсур һесаб олунур. Бу вахт көз дибиндән бүтүн бујнуз гиша саһәсиндә рефлекс алыныр. Көрмә итилији чох зәиф олур, коррексија вермир. Бә'зән бу нөв гүсур анаданкәлмә глаукома илә бирликдә тәсадүф олунур. Глаукоманын сәбәби өн камера бучағында фантан фәзасы вә шлемм каналынын там инкишаф етмәмәси вә ја да олмамасыдыр.

Дамарлы гишанын гүсурларындан хориоидејанын да колобомасыны гејд етмәк олар (шәкил 91). Хориоидејанын колобомасы офталмоскопија заманы ашкар едилир. Хориоидеја олмајан наһијә, ағ јарымдаирә шәклиндә ашағы һиссәсиндә мүшаһидә олунур, бә'зән кәнарыкөрмә синирин мәмәчијинә гәдәр чатыр. Ағ саһәнин үзәриндән гор гишанын дамарлары кечир, кәнарларында пигмент јығынтыларына раст кәлинир. Колобоманын тутдуғу саһәдән асылы олараг көрмә итилији мүхтәлиф дәрәчәдә азалыр.

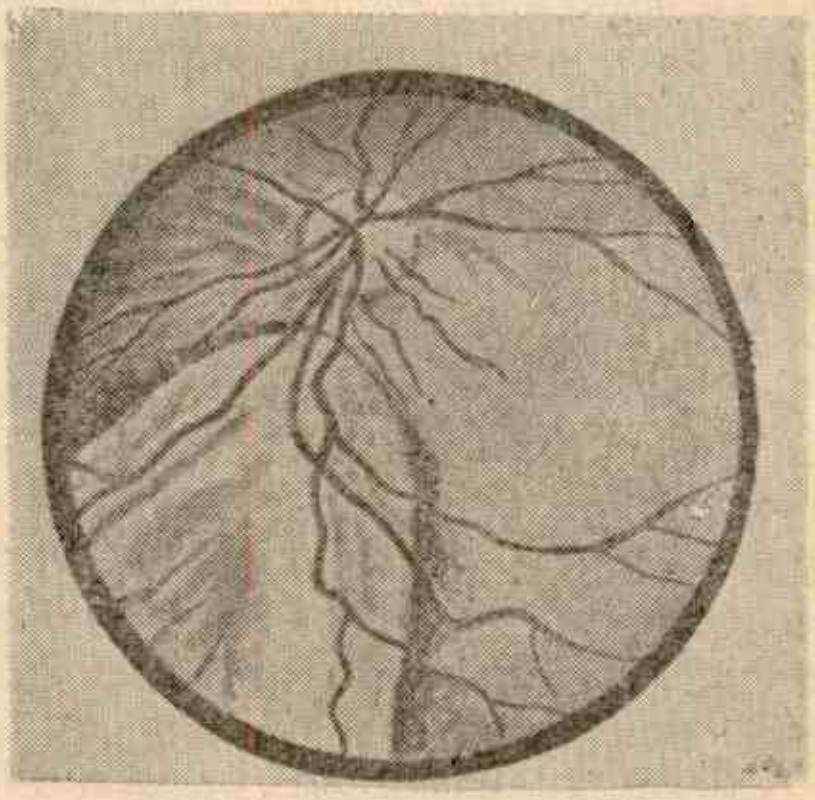

Шәкил 91. Хориоидејанын анаданкәлмә колобомасы.

Дамарлы гиша гүсурларына бәбәккәнары мембрана галығыны да аид етмәк олар. Бу һөрүмчәк тору формасында олуб, гүзеһли гишанын бәбәк кәнарына вә бүллурун өн капсулуна фиксә олунур, өн камера мајесиндә һәрәкәт едир.

Албинизмдә—гүзеһли гиша гырмызымтраг, күл рәнкиндә олур.

ХҮСУСИ ДАМАРЛЫ ГИШАНЫН ХӘСТӘЛИКЛӘРИ

Јухарыда гејд едилдији кими, дамарлы гишанын һәр үч һиссәсинин хәстәликләриндә инјексија әсас рол ојнајыр. Лакин хориоидејанын хәстәликләри чох вахт дикәр һиссәләрдән ајры, изолә олунмуш шәкилдә кечир вә иридосиклитләрдән фәргли олараг, хориоидеја хәстә тәрәфиндән һиссолунмаз бир шәкилдә давам едир.

Мә'лум олдуғу кими, хориоидеја тор гишанын функсијасыны тә'мин едир. Хориоидитләр заманы патоложи просес көзүн арха гүтбүндә сары ләкәјә мүвафиг наһијәдә јерләшәрсә, көрмә габилијјәти зәифләјир. Бундан әлавә, хәстәләр әшјалары вә хәтләри әјилмиш вәзијјәтдә көрмәләриндән шикајәтләнирләр. Хориоидејанын хәстәликләринин диагнозу анчаг офталмоскопија илә мүәјјән едилир.

Хориоидеја ич тәрәфдән тамамилә шәффаф тор гиша илә әһатә олунмушдур. Белә ки, мүајинә заманы онун анчаг ган дамарлары көрүнүр. Хориоидеја тор гиша тәрәфдән пигмент епител гишасы илә өртүлмүшдүр ки, бу да онун офталмоскопија заманы шәклинин структурасынын көрүнмәмәсинә сәбәб олур. Буна көрә дә офталмоскопијада көз диби гырмызы фонда, тор гишанын исә анчаг ган дамарлары көрүнүр. Хориоидејанын илтиһаблары заманы исә гырмызы фонда, сарымтраг күл рәнкли, кәнарлары ајдын олмајан, бир гәдәр дахилә, тор гиша сәтһиндән габармыш саһәчикләр мүшаһидә едилир ки, бунлар да инфилтратлардан ибарәтдир. Бу инфилтратлар бөјүдүкдә һәмин наһијәдә тор гишаны өнә доғру габардыр. Бә'зән һәмин инфилтратлар һеч бир из бурахмадан сағалыр. Чох вахт исә јери бирләшдиричи тохума илә әвәз олунур. Офталмоскопија заманы һәмин хориоидејанын атрофијалашмыш саһәсиндә чапыг тохумасы вә склеранын хориоидејадан сәрбәст һиссәси ағ рәнкдә көрүнүр. Саһәнин һүдуду ајдын, кәнарларында кобуд пигмент јығынтылары көрүнүр. Бә'зән ағ саһәдә хориоидеја ири дамарларынын галығы да көрүнүр.

ХОРИОИДИТЛӘРИН ӘСАС ФОРМАЛАРЫ

Јајылмыш хориоидит *(chorioiditis disseminata)*. Јајылмыш хориоидит вәрәм вә башга инфексијалар нәтичәсиндә дә баш верә биләр. Лакин офталмоскопија заманы көз дибиндә вәрәм просеси үчүн характер һеч бир дәјишиклик көрүнмүр. Диагнозун дүзкүн тә'јини үчүн хәстә үмуми мүајинәдән кечмәлидир. Мүаличәнин нәтичәси диагнозун еркән вә дүзкүн гојулмасындан асылыдыр. Патоложи просес периферијада јерләшәрсә, хәстә буну һисс етмир, анчаг тәсадүфи мүајинә заманы ашкар едилир. Бә'зән көһнә атрофијалашмыш саһә илә јанашы, онларын арасында просесә јени чәлб олмуш саһәләр дә көрүнүр. Бунун сәбәби инфексијанын, һематокен јолла

јенидән хориоидејаја кечмәси вә ја да хориоидеја тохумасынын һәмин просесә гаршы реаксијасыдыр. Совушмуш просесин әламәти, мәркәзи, сары ләкә наһијәсинә гәдәр артыб инкишаф едә билир. Көрмә итилији вә көрмә саһәси узун мүддәт галыр. Буна сәбәб күлли мигдарда јајылмыш инфилтратлар, атрофијалашмыш һиссәләр арасында хориоидејанын нормал саһәләринин сахланылмасыдыр. Әлбәттә, әкәр көрмә саһәси компиметрија үсулу илә вә ја да периметрин ән кичик објектиндә вә зәиф ишыгланмада апарыларса, көрмә саһәсиндә һәмин патоложи саһәләрә ујғун хырда дефектләр ашкар етмәк олар.

Милиар вәрәм хориоидити

Милиар вәрәм хориоидити заманы инфилтрат саһәләри аз, һәчми исә нисбәтән бөјүк олур. Онларын өлчүсү көрмә синири мәмәчији диаметринин јарысына бәрабәр олуб, сарымтраг рәнкдә, хориоидеја сәтһиндән өнә доғру габарыр. Әкәр һәмин саһәдән ган дамары кечирсә, о да бир гәдәр өнә доғру габарыр (шәкил 92). Патоложи просес әсасән ахырынчы капиллјарларын әтрафындан башлајан дүјүнчүкләр (бугор) олуб епителиоид вә лимфоид тохумасы јығымындан ибарәтдир.

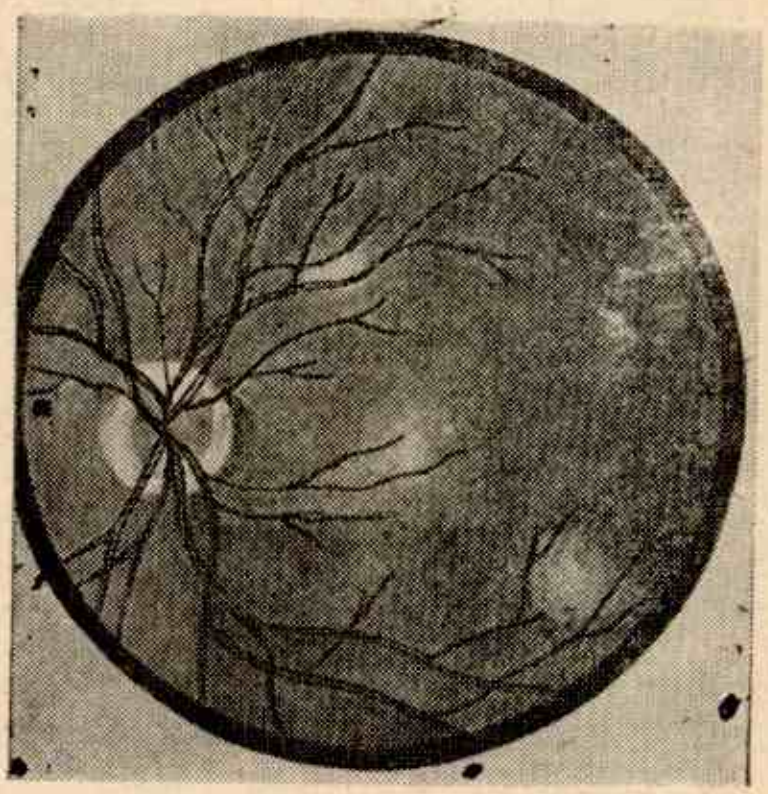

Шәкил 92. Хориоидејанын милиар вәрәми.

М у а л и ч ә—комплекс шәкилдә, јә'ни антибиотикләрлә бирликдә апарылмалыдыр. Нәтичәси бир о гәдәр дә јахшы дејил.

Анаданкәлмә сифилис хориоидити

Әкәр сифилислә хәстәләнән ана мүаличә олунмазса вә ја мүаличә кифајәт гәдәр апарылмазса, белә вәзијјәтдә доғулмуш ушагларын көз дибиндә, даһа доғрусу, хориоидејанын периферик һиссәсиндә хориоидит баш верир ки, онун да әламәтләри бүтүн һәјат боју сахланылыр. Хориоидит, адәтән, ушағын биринчи ајларында баш верир, она көрә дә чох вахт офталмоскопија заманы артыг көһнә хориоидит саһәләри ајырд едилир.

Сифилис заманы хориоидејанын орта вә хориокапиллјар гатынын ән хырда дамарлары просесә чәлб олунур. Нәтичәдә пигмент епител һүчејрәләри дә позулур. Бошалмыш хориокапиллјарларын јериндә пигмент артыр вә офталмоскопија заманы гара рәнкдә көрүнүр. Инфилтратларын јериндә ағ рәнкли атрофија саһәчикләри мејдана чыхыр (шәкил 93).

Хәстәлијин илк башланғычында хориоидејада сарымтраг-нарынчы рәнкдә диффуз инфилтрасија да көрмәк олар. Хәстәлик дөврүндә офталмоскопија заманы көз дибиндә периферијада хырда гара нөгтәләрлә јанашы, ачыг сарымтраг рәнкли нөгтәләр («дуз-истиот» симптому) көрүнүр. Бә'зән дә гара ләкәләр бөјүк олур (көрмә синири мәмәчији диаметринин $^{1}/_{3}$-и гәдәр), бунлар да јенә периферијада дишли хәтлә екватор арасында јерләшир.

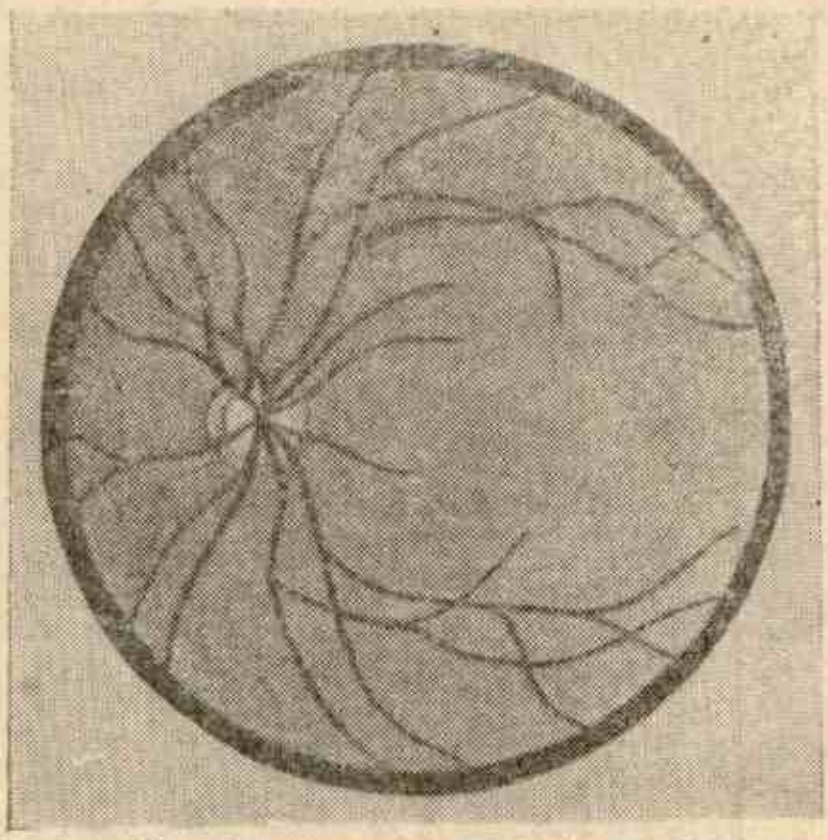

Шәкил 93. Анаданкәлмә сифилис хориоидитинин изләри.

Көз дибиндә баш верән бу дәјишикликләр сифилисә мәнсуб дикәр әламәтләрлә (Һетчинсон триадасы, әјри дишләр, ағыз бучағы наһијәсиндә чапыглар вә с.) илә јанашы баш верир. Ејни заманда сероложи реаксијанын мүсбәт олмасы диагнозу дәгигләшдирир. Белә һалда аиләнин бүтүн үзвләри мүајинәдән кечмәлидирләр.

Мүаличә әсасән етиолокијаја гаршы апарылмалыдыр. Бундан әлавә, десенсибилизәедичи, үмумгүввәтләндиричи вә витамин мүаличәси дә апармаг лазымдыр.

Дамарлы гиша дамарларынын хәстәликләри

Хориоидејанын атеросклерозу. Хориоидеја дамарларынын атеросклерозу јашлы шәхсләрдә, үмуми дамарларын атеросклерозу илә бирликдә тәсадүф едилир. Үмуми јајылмыш атеросклерозда хориоидејанын да бүтүн дамарлары бу просесә чәлб олуна биләр. Бу заман офталмоскопијада нормал гырмызы фонда, облитерасијаолмуш хориоидеја дамарлары јериндә ағ рәнкли, кобуд хәтт көрүнүр. Хырда дамар гаты вә дамар-арасы тохума атрофијалашыр; бә'зи јерләрдә улдузвары пигмент јығынтысы мүшаһидә едилир. Хориокапиллјар гатынын тәләф олмасы илә јанашы көрмә габилијјәти дә позулур.

Бә'зи һалларда дамарларын облитерасијасы хориоидејанын мүәјјән саһәсини әһатә едир. Мәркәзи саһәнин дамарлары просесә чәлб олунмаса, көрмә итилији сахланылыр, лакин көрмә саһәси консентрик шәкилдә даралыр вә ја да әксинә, просесә сары ләкә вә мәркәзи чухурчуг наһијәси дамарлары чәлб олунарса, онда мәркәзи көрмә там позулур, көрмә саһә-

си исә просесин јајылмасындан асылы олараг норма дахилиндә ола билир.

Бә'зән атеросклероз просеси мәркәзи һиссәнин аз саһәсини тутур вә просес зәиф олур. Белә һалда хориоидејада баш вермиш атрофија, зәиф пигментасија илә әһатә олунур. Белә ағ саһәләр «сары ләкәнин гочалыг декенерасијасы» кими изаһ едилир.

Ган дамарларынын патолокијасы, сары ләкә наһијәси дамарларынын атеросклеротик дәјишиклији формасында бүтүн јашларда тәсадүф олуна биләр. Харичи алимләр белә тез, нисбәтән кичик јашларда атеросклеротик дәјишикликләрин баш вермәсинин «сары ләкә наһијәсинин аиләви ирси декенерасијасы» кими изаһ едирләр.

Бу хәстәликләрдә морфоложи мүајинәдә хориоидејанын мәркәзи һиссәсиндә хориокапиллјар гатынын вә тор гиша капиллјарларынын атеросклеротик дәјишикликләри мүшаһидә олунур. Дамарларда бу нөв дәјишикликләр јүксәк миопија заманы склеранын дартылмасы илә әлагәдар олараг әмәлә кәлир.

М ү а л и ч ә—ган дамарларынын трофикасыны јахшылашдырмаға јөнәлмәлидир. Әсасән поливитамин, никотин туршусу, пәһриз, метионин, леситин, липокаин, јод препаратлары тә'јин олунур. Папирос чәкмәк гадаған едилир.

XII ф ә с и л

ШҮШӘЈӘБӘНЗӘР ЧИСМИН ХӘСТӘЛИКЛӘРИ

Көз өнүндә учан ләкәләр *(Mouches volantes muscae volitantes).* Бә'зән јашлы шәхсләр (хүсусилә рефраксијасы миопија олан шәхсләр) көз өнүндә мүхтәлиф формаларда (нөгтә вә ја хәтт шәклиндә) учан ләкәләр көрүр ки, бунлар да көзүн вәзијјәтиндән асылы олараг даима һәрәкәтдә олур. Бунун әсас сәбәби шүшәвары чисмин тәркибиндәки формалы елементләрин әксинин тор гишаја дүшмәсидир. Рефраксијасы миопија шәхсләрдә белә көлкәләр даһа чох вә бөјүк олдуғу үчүн онлар даһа да ајдын көрүнүр. Мүајинә заманы шүшәвары чисимдә һеч бир патолокија көрүнмүр. О, там шәффаф вәзијјәтдә олур.

Шүшәвары чисмин буланмасы *(Opocitates corporis vitrei).* Мүајинә заманы бәбәк кәнарында алынан чәһрајы фонда, даима һәрәкәтдә олан гара ләкәләр көрүнүр. Бу ләкәләр мүхтәлиф формаларда вә өлчүләрдә (памбыг һиссәчикләри, мүхтәлиф хәтләр вә с. шәклиндә) ола биләр. Шүшәвары чисимдә бу ләкәләри төрәдән сәбәбләр мүхтәлифдир. Чох вахт иридосиклитләрдә илтиһаб ексудатынын шүшәвары чисмә кечмәси, травмалар заманы гансызмалар, јүксәк миопија, пе-

рифлебит хәстәлији заманы гансызмалар, анемија, грип, һемофилија вә с. хәстәликләр заманы шүшәвары чисмә сызмыш ган шүшәвары чисим тохумасынын буланмасына сәбәб олур. Бундан әлавә, шүшәвары чисимдә ләкәләр, бәдәнин һәддиндән артыг сојумасы бир чох инфексион хәстәликләрдән сонра да (тиф, малјарија вә с.) тәсадүф едилир. Бу заман хәстә көзөнүндә милчәк учмасындан шикајәтләнир, әкәр бу ләкәләр чох оларса, көрмә итилији дә зәифләјәр.

Мүаличә—ләкәләрин сорулмасы үчүн соручу дәрманлардан, јод препаратларындан, физиотерапијадан (калсиум-хлорид, натриум-јодид, дионин вә с.) истифадә олунур. Бундан әлавә, ганкөчүрмә вә тохума мүаличәси дә тәтбиг етмәк олар.

Цистисерк — *Cystecercus cellulosae*. Финна лентәбәнзәр гурду *(Taenia solium)* мә'дә диварындан ган васитәсилә көзә дахил олур, хориоидеја вә тор гишадан шүшәвары чисмә кечир.

Систисерк мави-ағ рәнкдә говугдан ибарәтдир. Говуг өзүнә мәхсус формаја малик олуб диварында, хүсусән баш тәрәфиндә говуғун ичәрисинә доғру јерләшмиш ағ ләкәләр көрүнүр. Белә көздә шүшәвары чисим буланлыглашыр, о сүр'әтлә инкишаф едиб иридосиклит төрәдир вә нәһајәт, көз алмасы атрофијалашыр.

Мүаличә—анчаг оператив јолладыр. Склерада кәсик апарараг систосерк чыхарылыр.

Arteria hyoloidea persistens. Надир һалларда шүшәвары чисмин ичәрисиндә, рүшејм вахтында, көрмә синири мәмәчијиндән бүллура доғру кәлән артеријанын галығы көрүнүр. Бу өзүнә мәхсус галынлыгда сапвары олуб, көрмә синири мәмәчијинин мәркәзиндән вә ја да мәркәзи тор гиша артеријасынын әсас шахәләринин бириндән башлајараг, шүшәвары чисим дахилиндә өнә доғру истигамәтләнир, лакин бүллурун арха сәтһинә чатмыр. Она көрә дә онун сону шүшәвары чисимдә һәрәкәтдә олур. Адәтән, көрмә итилијинә тә'сир көстәрмир. Чох вахт исә көзүн дикәр аномалијалары илә бирликдә (микрофталм, астигматизм вә с.) тәсадүф олунур ки, бу да көрмә итилијинин зәифләмәсинә сәбәб олур.

XIII фәсил

ТОР ГИШАНЫН ХӘСТӘЛИКЛӘРИ

Тор гиша хәстәликләринин субјектив әламәтләри көрмәнин зәифләмәсидир. Көрмә функсијасынын зәифләмәси тәкчә тор гишанын дејил, көрмә синиринин дә хәстәликләринә мәнсубдур. Бурада ағры әламәтләри олмур. Тор гиша хәстәликләриндә патоложи просесин јерләшдији наһијәдән асылы олараг

көрмә итилији зәифләјир, көрмә саһәси даралыр вә ја скотомалар әмәлә кәлир, гаранлыға адаптасија позулур.

Офталмоскопија заманы тор гишада көрүнән патоложи просесләр 4 әсас група бөлүнүр: 1) тор гиша дамарларында баш верән дәјишикликләр; 2) тор гишада гансызмалар; 3) тор гишанын буланлыглашмасы. Бу диффуз вә ја да мәһдудлашмыш ағ рәнкли саһәләр шәклиндә ола биләр; 4) тор гишада пигмент һүчејрәләринин топланмасы.

1. Тор гиша дамарларында баш верән дәјишикликләр. Тор гиша дамарларында дәјишикликләр—атероматоз, атеросклероз, дамар диварларынын илтиһабы вә дистрофик дәјишикликләр шәклиндә ола биләр. Офталмоскопија заманы дамарларын патолокијасы бир нечә әсас симптома көрә ајырд едилир. Илк нөвбәдә веналар кенәлиб артеријалар даралдыгда, онларын диаметри арасындакы нормал мүнасибәт (2:3 нормал һесаб олунур) позулур. Дамарлар ганла долдугда (дурғунлуг һалларында) онлар кенәлир, дартылыр ки, бу да онун диаметринин гејри-мүнтәзәм дәјишмәсинә сәбәб олур. Дамар диварынын атонијасы заманы дамарлар кенәлир, веналар артеријалардан сечилмир.

Атероматоз вә атеросклероз заманы артеријаларын дивары галынлашыр, ганкечирән саһәси даралыр, дамар бојунча көрүнән ағ хәтт кенәлир. Даралмыш артеријадан кечән ган сарымтраг рәнкдә көрүнүр вә бу мис мәфтили хатырладыр.

Артерија диварлары даһа чох галынлашарса (хүсусилә икинчи-үчүнчү чәркә артеријалары), даралмыш саһәдән кечән ган көрүнмүр вә бу заман артерија парлаг күмүш мәфтили хатырладыр. Венанын артерија илә кәсишдији наһијәләрдә галынлашмыш артерија венаны сыхыр вә ганын һәрәкәти чәтинләшир. Дамарларын бу нөв дәјишикликләри Гунн-Салүс симптому ады илә мә'лумдур (шәкил 94). Артерија диварларынын галынлашма дәрәчәсиндән асылы олараг Гунн-Салүс симптомунун **үч** дәрәчәси ајырд едилир:

1. Гунн—Салүс I, II вә III.

Гунн-Салүсүн I дәрәчәли симптомунда сәртләшмиш артерија венаја тәзјиг едәрәк, ону һәмин наһијәдә даралдыр. Гунн-Салүсүн икинчи дәрәчәли симптомунда даһа чох галынлашмыш артерија алтындакы вена әјилир, гөвс әмәлә кәтирир. Үчүнчү дәрәчәли Гунн—Салүс симптомунда венанын һәддиндән чох сыхылмасы нәтичәсиндә артеријанын һәр ики тәрәфиндә, венада дурғунлуг әмәлә кәлир вә о, ампула шәклиндә кенишләнир.

Атеросклероз заманы ган дамарларынын дивары гејри-мүнтәзәм галынлашдығы үчүн хырда аневризмләр мејдана чыхыр. Капиллјарлар позулур, тор гишанын гатлары арасына ганын формалы елементләрини вә плазманы бурахыр (плазморакија) вә сонрадан там облитерасијаја уғрајыр.

Дамар илтиһабы (перифлебит) заманы веналар зәиф буланлыгланмыш саһәләрлә әһатә олунур. Дамарларын харичи дивары илтиһабы инфилтрасијаја уғрајыр вә сонралар бирләшдиричи тохума илә әһатә олунур, венанын галынлығы гејри-мүнтәзәм олур. Ган, мүәјјән илтиһабы инфилтрасија, бирләшдиричи тохума илә өртүлмүш саһәләрдә көрүнмүр. Дамар дивары там позулдугда шүшәвары чисимдә гансызмалар көрүнүр.



Шәкил 94. Гунн—Салус симптому (I, II, III).

рүнүр. Гејд етмәк лазымдыр ки, тор гишанын бүтүн патоложи просесләри тор гиша дамарлары вә хүсусилә капиллјарларын позулмасынын нәтичәсидир.

2. Тор гишада гансызмалар. Дамарларда кедән дәјишикликләр нәтичәсиндә тор гишада гансызмалар баш верир. Сызмыш ган тор гиша гатларынын локализасијасындан асылы олараг мүхтәлиф формаларда олур. Ган харичи вә орта гатлара сызараг, әсасән глија лифләри арасындакы бошлуглары тутдуғу үчүн хырда даирәви шәкилдәдир.

Ган капиллјарлардан дахили гатлара, синир лифләри арасына топланарса, онлар хәтт шәклиндә олур. Мәркәзи чухурчуг вә көрмә синири мәмәчијиәтрафы наһијәләрә гансызмалар радиал истигамәтдә јерләшир. Ири калибрли дамарлардан ган, тор гиша илә шүшәвары чисим арасына сызыр, бунун да үстү үфүги сәвијјәдә олуб, рәнки бир гәдәр ачыгдыр (әсасән плазма сыздығы үчүн), алт һиссәси исә түнд рәнкдәдир вә һәм дә гатыдыр (формалы елементләрлә бирликдә ган лахталандығы үчүн).

3. Тор гишанын буланлыглашмасы—тор гишада ағ ләкәләрин төрәмәси. Тор гишанын шәффафлығынын позулмасы, онун буланлыглашмасы мүхтәлиф патоложи просесләрлә әлагәдардыр. Буланлыглашма тор гишанын ән бөјүк саһәсини вә ја да ән хырда саһәләри әһатә едә биләр. Һүдуду чох вахт ајдын олур, бирдән нормал тохумаја кечир. Тор гишада белә буланлыглашмалар коллоид тохумасынын шишкинләшмәси вә галынлашмасы, бә'зән дә капиллјарлардан олан плазморакијалар нәтичәсиндә (атеросклероз, көздахили шишләрин илк дөврләриндә вә с.) әмәлә кәлир.

Бундан әлавә, тор гиша тохумасынын шишмәси, тор гиша ган дөвраныны позулмасы (мәркәзи тор гиша артеријасынын кечмәзлији), капиллјар системинин инфексион позулмасы (грип), тор гишанын контузијасы, шүа вә кимјәви маддәләрин капиллјар системинә тә'сири вә с. сәбәбләрдән дә төрәнә биләр.

4. Тор гишанын пигментләшмәси вә депигментасијасы. Тор гишада колбачыг вә чубугчугларын трофикасы позулур вә һәмин наһијәдә пигмент ләкәләри әмәлә кәлир. Һәмин наһијәләрдә пигмент тохумасы тез бир заманда, актив сурәтдә инкишаф едәрәк ганглиоз һүчејрәләри гатына гәдәр чатыр. Чох вахт пигментләшмиш саһәләр депигментасијаолмуш саһәләрлә әвәз едилир. (Депигментасијаолмуш саһәләрдә пигмент епител гаты олмур). Пигмент ләкәләри тор гишада анадангәлмә характердә дә ола биләр. Тор гишада пигмент ләкәли саһәләрдә онун интенсивлијиндән асылы олараг көрмә функсијасы позулур. Офталмоскопија заманы ашкар едилән бу нөв дәјишикликләр хәстәлијин етиолокијасыны мүәјјән етмәк үчүн һеч бир диагностик әһәмијјәт кәсб етмир. Лакин бу дәјишикликләр, хәстәнин үмуми вәзијјәти илә бирликдә мүәјјән дәрәчәдә диагностик әһәмијјәтә (һипертонија хәстәлији, диабет, ган хәстәлији вә с.) маликдир.

ТОР ГИША ХӘСТӘЛИКЛӘРИНИН ӘСАС ФОРМАЛАРЫ
ИНФЕКСИОН РЕТИНИТЛӘР

Мүхтәлиф инфексион ретинитләрдә мејдана чыхан дәјишикликләр билаваситә ган дамарларында баш верән илтиһабла әлагәдардыр.

Вәрәм ретинитләри—тор гишада вәрәм инфексијасы нәтичәсиндә мүхтәлиф формаларда ашкар едилир. Тор гиша веналарында, спесифик илтиһаб вәрәм перифлебити (*periphlebitis retinae juvenilis tuberculosa*) шәклиндә тәсадүф олунур Бу хәстәлији әввәлләр «кәнчләрдә ресидив верән гансызма» хәстәлији адландырырдылар, чүнки шүшәвары чисимдә бирдәнбирә, спонтан гансызма илә ашкар едилир, көз диби дамарларында олан дәјишикликләр исә көрүнмүрдү (гансызма олдуғуна көрә). Мүаличә дә әсасән сызмыш ганын сорулмасы үчүн апарылырды. Белә гансызма бир нечә дәфә ресидив ве-

риб, нәһајәт көз алмасы пуч олурду. 1931-чи илдә илк дәфә олараг Т. Аксенфелд мүәјјән етди ки, шүшәвары чисмә гансызманын әсас сәбәби тор гиша ган дамарларынын перифлебитидир. Дамар әтрафында әмәлә кәлмиш спесифик вәрәм грануломасы һәмин дамар шахәсинин диварыны парчалајыр, тамлығыны позур вә бунун нәтичәсиндә тор гишаја вә шүшәвары чисмә ган сызыр.

Илк күнләр көз дибинин офталмоскопијасы гејри-мүмкүн олур. Лакин ган бир гәдәр сорулдугдан сонра көз дибини мүајинә етдикдә, тор гишанын периферијасында вена ган дамарларыны әһатә етмиш, ағ рәнкли грануломалар көрүнүр, вена дамарларынын дивары галынлашыр.

Вахтында вәрәмә гаршы апарылан спесифик мүаличә нәтичәсиндә гранулома фиброз тохумасы илә әвәз олунур, вена дамары бошалыр, јени вена дамарлары әмәлә кәлир, ганын вә шүшәвары чисмин буланлыглашмасынын сорулмасы илә әлагәдар функсијасы артыр.

Вәрәм хориоидитиндә тор гишада олан дәјишикликләр— вәрәм хориоретинити. Мә'лум олдуғу кими, милиар вәрәм хориоидити, үмуми вәрәмин милиар формасында тәсадүф олунур. Бу формада вәрәм просеси кәскин инфексион хәстәлик шәклиндә кетдији үчүн, милиар дүјүнләри һәлә вәрәм грануломасындан фәргләнир вә сарымтраг рәнкдә, һүдуду ајдын олмајан, хориоидејада тор гиша алтында јајылыр. Тор гиша һәмин саһәдә бир гәдәр һүндүрә галхыр, онун үзәриндән кечән ган дамарлары исә гырылмыш кими көрүнүр. Вәрәм хориоретинитинин бу формасы үмуми милиар вәрәмин диагнозунун дүзкүн гојулмасы үчүн рол ојнајыр. Солитар вәрәм хориоидити заманы тор гишанын һәмин саһәси бир гәдәр өнә доғру габарыр, шәффафлығы исә позулмур. Мә'лум олдуғу кими, јајылмыш вәрәм хориоидити организмдә икинчили вәрәм просеси кими гејд едилир. Бу заман вәрәм дүјүнчүкләри әсасән мәркәздә вә мәркәзәтрафы саһәдә јерләшир. Вәрәм дүјүнчүкләри пигмент епител гатына чатдыгда, һәмин саһәдә пигмент һүчејрәләри позулур вә дүјүнчүк әтрафында пигментли саһәләр мејдана чыхыр. Просес хроники олуб, ајларла давам едир, хәстәлијин кедиши заманы гранулома јерләшән саһәләрдә хориоидеја позулур, атрофијалашыр, тор гиша өз функсијасыны итирир, көрмә саһәсиндә мүвафиг скотомалар әмәлә кәлир. Белә дәјишикликләр әсасән мәркәзи һиссәдә јерләшдији үчүн көрмә итилији дә позулур. Тор гиша вәрәмининин мүаличәси јерли, үмуми вә спесифик мүаличәдән ибарәтдир. Бундан әлавә, десенсибилизәедичи вә организми мөһкәмләндиричи дәрманлардан, витамин мүаличәси, кортикостеридләрдән дә истифадә едилир.

Сифилитик ретинит—хориоидитләрин хәстәликләри бәһсиндә анаданкәлмә сифилисдә көз дибиндә олан дәјишикликләр

һаггында гејд едилмишдир. Бүтүн бу һалларда әсасән хориоидеја просесә чәлб олунур, ејни заманда просесдә тор гишанын харичи гатлары (нејроепител гаты) да иштирак едир.

Бундан әлавә, сифилисин икинчи дөврүндә, тор гишанын мәркәзи һиссәси, хүсусилә онун дахили гатлары да просесә чәлб олунур. Бу заман офталмоскопијада, характер олараг тор гишанын мәркәзи һиссәсиндә, сүд рәнкли хырда, буланлыглашмыш ләкәләр көрүнүр, кәнарлары ајдын олмур. Бу ләкәләр тор гишада көрмә синири мәмәчији наһијәсинә гәдәр јајылыр. Бә'зән хырда гансызма саһәләри дә көрүнүр. Шүшәвары чисимдә һәмишә тозабәнзәр буланлыглашма мүшаһидә едилир. Спесифик мүаличә нәтичәсиндә хәстәлик там сағалыр вә көрмә итилији бәрпа олунур.

Септики ретинитләр. Сепсис нәтичәсиндә тор гишанын (әсасән дамарларда) илтиһаби просеси периваскулит шәклиндә баш верир. Офталмоскопија заманы бу ган дамарлары бојунча ағ рәнкли хәтт вә ја да мүфт шәклиндә көрүнүр. Белә ағ рәнкли ләкәләр тор гишада мүхтәлиф инфексион хәстәликләр заманы, дамар диварынын кечиричи габилијјәтинин вә мүбадилә просесинин позулмасы илә әлагәдар олараг әмәлә кәлир. Мүаличә сепсисә гаршы апарылмалыдыр.

Грип ретинити. Грип нәтичәсиндә тор гишада дәјишиклик тез-тез тәсадүф олунур. Тор гишада просес зәриф диффуз буланлыглашмадан ағ рәнкли кобуд ләкәләрин әмәлә кәлмәсинә гәдәр мүхтәлиф дәрәчәдә кедир. Тор гишада буланлыглашма, ағ памбыг һиссәсинә бәнзәјиб, әсасән көрмә синири мәмәчији әтрафында вә макулјар саһәдә јерләшир; һәмин наһијәдә ган дамарлары ајдын көрүнмүр, ағ ләкәләр кет-кедә кичилир, шәффафлашыр вә чох вахт һеч бир из бурахмадан чәкилир вә көрмә функсијасы да бәрпа олунур.

Мүаличә әсасән јерли вә үмуми, антибиотикләр вә десенсибилизәедичи дәрманлардан ибарәтдир.

ТОР ГИШАДА ГАН ДӨВРАНЫНЫН ПОЗУЛМАСЫ ИЛӘ ӘЛАГӘДАР ОЛАН ХӘСТӘЛИКЛӘР

Тор гишанын кәскин ишемијасы вә ја тор гиша мәркәзи артеријасынын емболијасы *(lusio arterioae centralis retinae).*

Мәркәзи тор гиша артеријасынын, емБол, тромб вә ја да спазма нәтичәсиндә там тутулмасы һәмин көздә корлугла нәтичәләнир. Офталмоскопија заманы тор гишанын бүтүн саһәсинин (мәркәзи чухурчугдан әлавә) там авазымасы вә буланмасы мүшаһидә олунур. Артеријалар даралыр. Адәтән, вена дамарлары да даралыр, бә'зән исә онлар дәјишмәјә дә билир.

Тор гиша бүтүн саһәләрдә авазымыш олдуғу һалда, мәркәзи чухурчуг наһијәси әввәлки кими, бәлкә дә бир аз да

түнд-гырмызы рәнкдә көрүнүр. Бунун сәбәби һәмин наһијәдә тор гишанын назик олмасы сајәсиндә хориоидејанын даһа ајдын көрүнмәсидир. Маддәләр мүбадиләси просеси там позулдуғу вә оксикен чатышмазлығы баш вердији үчүн көрмә функсијасы да там итир. Лакин бә'зи һалларда тор гиша артеријасы илә кирпикли артерија системи әсасында әлагә оларса *(arteria cilioretinalis)*, тор гишанын ганла тәһчиз олунан саһәсинә мүнасиб наһијәдә көрмә функсијасы азачыг сахланылыр. Бә'зән клиникада емболь, тромб вә ја спазма әсас артеријада дејил, онун мүәјјән бир шахәсиндә тәсадүф едилир. Белә һалларда авазыма вә буланма тор гишанын һәмин шахәјә мувафиг наһијәсиндә баш верир вә көрмә функсијасы да она мүнасиб олараг позулур. Артеријанын һәгиги кечмәзлијиндә көрмә функсијасы, адәтән, бәрпа олунмур.

Мүаличәдә мәгсәд артеријаны тутмуш емболь вә ја тромбу јериндән тәрпәтмәкдир. Бу мәгсәдлә дә көз алмасы конјунктивасы алтына асетилхолин вә ретробулбар-атропин инјексијасы (1:1000) (0,2—0,3 мл) вурмаг лазымдыр.

Бундан әлавә дамаркенәлдичи дәрманлардан да истифадә олунур. Мәсәлән: лүминал 0,02 г, күндә 2 дәфә, папаверин 0,02 г, күндә 2 дәфә, кофеин, никотин туршусу вә с. тә'јин олунур. Көзә 1%-ли пилокарпин вә витамин дамчылары төкүлүр (шәкил 95).

ТОР ГИША МӘРКӘЗИ ВЕНАСЫНЫН ТРОМБУ
(Thrombosis venae centralis retinae)

Мәркәзи тор гиша венасынын тромбу заманы да, јухарыда гејд едилдији кими, көрмә функсијасы бирдән, кәскин сурәтдә позулур, лакин там корлуг баш вермир. Офталмоскопија заманы тор гишанын бүтүн сәтһинә јајылмыш күлли мигдарда, мүхтәлиф өлчүләрдә гансызмалар көрүнүр. Гансызма саһәләри даирәви вә хәтт шәклиндә ола биләр, ејни заманда ағ рәнкли плазморакија саһәләри дә көрүнүр. Көрмә синири мәмәчијинин һүдудлары позулур. Веналар кенәлир. Тромб мәркәзи венанын мүәјјән бир шахәсиндә оларса, көстәрилән дәјишикликләр тор гишанын һәмин шахәјә мувафиг һиссәсиндә мүшаһидә олунур (шәкил 96).

Тор гиша венасынын тромбу јашлы шәхсләрдә атеросклерозу вә артериосклерозу олан шәхсләрдә тәсадүф олунур.

Мүаличәси—әсасән антикоагулјантлардан (протромбинин јохланылмасы шәртилә) истифадә олунур. Көзә 1%-ли пилокарпин мәһлулу төкүлүр.

Физиотерапија вә рентгенотерапија да јахшы еффект верир. Чох вахт гансызмалар сорулур, көрмә функсијасы гисмән бәрпа олур.

ҮМУМИ ХӘСТӘЛИКЛӘРДӘ КӨЗ ДИБИНДӘ ОЛАН ДӘЈИШИКЛИКЛӘР

1. Һипертонија хәстәлијиндә көз дибиндә олан дәјишикликләр. Һипертонија хәстәлијинин клиники фазаларындан асылы олараг, көз дибиндә әмәлә кәлән дәјишикликләр дә үч дөврә бөлүнүр.

Биринчи дөврдә—бүтүн органларда олдуғу кими, көздә дә функсијаны поза биләчәк бөјүк дәјишикликләр гејд олунур. Мә'лум олдуғу кими, просес әсасән капиллјар системдә кедир, һәмин капиллјарларын диварынын кечиричи габилијјәти позулдуғу үчүн онлардан хырда гансызмалар баш верир. Бу дөврдә көз дибини офталмоскопија етдикдә көз дибиндә вена капиллјарларынын кенәлмәси вә гыврылмасы мүшаһидә олунур (шәкил 97, 98). Белә ки, сары ләкә әтрафында ади һалларда көрүнмәјән вена капиллјарлары артыг көрүнүр, онлар кенәлмиш вә спирал кими гыврылмыш олур. Бу Гвист симптому адланыр. Бундан әлавә, тор гишада күлли мигдарда чохлу хырда гансызмалар вә плазморакијалар көрүнүр. Гансызмалар әсасән даирәви шәкилдә олур, әсасән тор гишанын харичи гатларыны әһатә едир. Бу дөвр *«Angiophathia retinae hypertonica»* адланыб, кечиб кедә билир. Белә ки, мүәјјән режим вә мүаличә нәтичәсиндә гансызмалар сорулур, көзүн функсијасы позулмур.

Икинчи дөвр *«Angiosclerosis hypertonica»* адланыр. Бу да кечичи характерә маликдир. Бу дөврдә патоложи просес капиллјарларла јанашы артыг бөјүк диаметрли дамарларда да баш верир. Һеморракија вә плазморакијалар артыр, онлар артыг тор гишанын дәрин гатларына да кечир, һәм даирәви вә һәм дә хәтт (штрих) шәклиндә олур. Һеморракија вә плазморакијалар јашыл филтрли офталмоскопијада даһа ајдын көрүнүр. Бу дөврдә артерија ган дамарлары диварында склерозлашма просеси кедир, онлар даралыр вә мис, күмүш мәфтил синдрому көрүнүр. Бундан әлавә, вenанын артерија илә кәсишдији наһијәләрдә дә Гунна-Салүс симптомунун I—II—III дәрәчәси көрүнүр.

Үчүнчү дөвр—*«Retinopathia hypertonica»* адланыр. Бу дөвр бүтүн капиллјар системинин органики дәјишикликләри илә (һәтта бејин вә паранхиматоз органлар да просесә чәлб олунур) характеризә олунур. Бу фазада тор гишада, хүсусән онун мәркәзи наһијәсиндә ағ рәнкли ләкәләр көрүнүр. Һәмин ләкәләр мәркәзи чухурчуг наһијәсиндә улдузабәнзәр шәкилдә јајылдығы үчүн улдузабәнзәр ретинит—*retinitis stellata* адланыр. Гунн—Салүс симптомунун икинчи вә үчүнчү дәрәчәси даһа ајдын көрүнүр, артеријалар олдугча даралыр, һеморрокијалар давам едир, тор гиша шишкинләшир, буланмыш кими көрүнүр, көрмә синири мәмәчијинин һүдуду ајдын көрүнмүр.

Бу дөврдә көрмә функсијасы позулур. Хәстәлијин прогнозу нәинки көрмәк, һәтта онун һәјаты чәһәтчә дә ағырдыр.

Мүаличә стасионар шәраитиндә, әсас хәстәлијә гаршы апарылмалыдыр.

ДИАБЕТ ХӘСТӘЛИЈИНДӘ КӨЗ ДИБИ ДӘЈИШИКЛИЈИ

Шәкәр хәстәлијиндә көз дибиндә дәјишиклик чох тәсадүф олунур. Сон заманлар, демәк олар ки, офталмолокија проблемләри ичәрисиндә әсас јер тутур.

Көз дибиндә олан дәјишикликләр әсасән үч мәрһәләдә давам едир.

Биринчи мәрһәлә—чохлу хырда дамарларын вә микроаневризмләрин әмәлә кәлмәси мүшаһидә олунур. Көрмә функсијасы позулмур.

Икинчи мәрһәлә дамар дәјишикликләри илә јанашы тор гишанын мүхтәлиф саһәләриндә гансызмалар, сары ләкәләрин әмәлә кәлмәси вә топланмасы көрүнүр *(retinopathia diabetica)*, сары ләкәләр әсасән көрмә синири мәмәчији әтрафында вә сары ләкә наһијәсиндә топландығы үчүн көрмә функсијасына тә'сир едир вә көрмә итилији позулур. Көрмә саһәси даралыр.

Үчүнчү дөвр—гансызма артыр, көз диби дамарлары истигамәтиндә, хүсусән көрмә синири мәмәчији наһијәсиндә бирләшдиричи тохума әмәлә кәлир вә бу бирләшдиричи тохума көрмә синири мәмәчији наһијәсиндән башлајараг шүшәвары чисмә доғру инкишаф едир. Көрмә функсијасы тамамилә позулур. Офталмоскопија заманы, шүшәвары чисмә доғру јөнәлмиш ағ вә ја мави рәнкли тохума көрүнүр. Бу мәмәчији ја там вә ја да һиссәви өртүр (шәкил 99). Бирләшдиричи тохума дамар адвентисијасындан башладығы үчүн билаваситә дамарла әлагәдар олур. Көз дибинин бу нөв дәјишиклији *retinitis proliferans diabetica* адланыр.

Retinits proliferans — диабет хәстәлијиндән башга травма, вена тромбозу вә гансызмалар заманы да баш верә биләр.

Прогнозу ағырдыр.

Мүаличәси—јерли вә үмуми олмалыдыр. Лакин артыг бирләшдиричи тохума әмәлә кәлмишсә, мүаличә еффект вермир.

ҺАМИЛӘЛИК ПАТОЛОКИЈАСЫНДА КӨЗ ДИБИ ДӘЈИШИКЛИКЛӘРИ

Һамиләлијин икинчи јарысында әмәлә кәлән токсикоз һаллары истиска, һипертонија, нефропатија, преекламсија вә екламсија шәклиндә кечир. Белә токсикоз һаллары ән чох кәнчләрдә биринчи вә ја да икинчи һамиләлик дөврүндә тәса-

дүф едилир. Токсикоз нә гәдәр тез башлаjырса, көз диби дәјишикликләри дә бир о гәдәр чохалыр вә һамиләлик нисбәтән ағыр кечир. Истискасы олан вә үмуми ган тәзјиги артмыш гадынларын тор гишасында да истиска әламәтләри, артеријаларын спазмасы, веналарын кенәлмәси мүшаһидә олунур. Көрмә итилији азалыр, көрмә саһәси даралыр. Белә дәјишикликләр тамамилә вә изсиз кечир.

Нефропатија, преекламсија вә екламсија заманы исә артериа спазмасы илә бирликдә көз дибиндә гансызмалар, плазморакијалар, даһа ағыр һалларда исә сары ләкә наһијәсиндә улдузабәнзәр ретинит әмәлә кәлир. Белә гадынларын бөјрәкләриндә дә дәјишиклик (сидијин мүајинәсиндә зүлал вә силиндрләр тапылыр) ашкар едилир.

Белә һамилә гадын доғум евиндә сахланылараг, көз һәкиминин нәзарәти алтында чидди мүаличә олунмалыдыр. Мүаличә нәтичә верирсә, ган тәзјиги енир, көз диби дәјишикликләри азалыр, гансызмалар вә ағ ләкәләр (плазморакијалар) сорулур. Бу һалда һамиләлији сахламаг мүмкүндүр.

Бә'зи һалларда мүаличә нәтичә вермир. Гадынын көз дибиндәки дәјишикликләр давам едир, артыр, көрмә азалыр. Белә вәзијјәтдә һамиләлији позмаг лазымдыр. Тәчрүбәләр көстәрир ки, гадын белә әмәлијјата разылыг вермирсә, әксәр гадынлар вахтындан әввәл доғур. Көрпәнин дә көз дибиндә гансызмалар ашкар едилир. Бундан әлавә, көрпә асфиксија һалында вә ја да өлү доғула биләр.

Һамиләлијин патолокијасы ағыр кечдикдә ган дөвраны позулур, тор гиша, онун алтына јығылан ексудат нәтичәсиндә өз јериндән гопур. Тор гишанын гопмасы һәмишә икитәрәфли олур вә ағыр кечән нефропатија, преекламсија вә екламсија заманы тәсадүф олунур. Көрмә функсијасы һәр ики көздә позулур. Бу нөв ағырлашма һамиләлијин тә'чили олараг позулмасына көстәришдир.

Мүаличә үмуми вә јерли апарылмалыдыр. Чох заман көз диби дәјишикликләри мүаличә нәтичәсиндә вә һамиләлијин гуртармасы илә әлагәдар олараг изсиз кечир. Белә гадынлар тәкрар һамилә ола биләр. Лакин онлар көз һәкиминин нәзарәти алтында олмалыдырлар.

ГАН ХӘСТӘЛИКЛӘРИНДӘ КӨЗ ДИБИНДӘ ОЛАН ДӘЈИШИКЛИКЛӘР

Миелоид лејкомијасында тор гишада вә онун ган дамарларында хүсуси дәјишикликләр баш верир. Тор гиша саһәсиндә онун гатлары арасында сарымтраг-ағ рәнкли ләкәләр әмәлә кәлир ки, бунлар да тор гиша сәтһиндән бир гәдәр һүндүрә галхыр, әтрафы исә гансызма илә әһатә едилир. Бу ләкәләр әсасән тор гишанын периферијасында јерләшиб, көрмә синири мәмәчији диаметринин 1,5—1,3-ү гәдәри олур.

һемоглобин азалдыгда тор гиша дамарлары тонусуну итирир, артеријалар веналардан фәргләнмир. Көрмә синири мәмәчијинин һүдуду позулур, әтрафы галынлашыр, тор гишанын рефлекс фону авазыјыр вә сарымтраг олур. Миелоид лејкомијанын ағыр һалларында гансызмалар вә сары ләкәләр, хүсусилә сары ләкә наһијәсиндә олан патоложи саһәләр артыр.

һистоложи мүајинәләр көстәрир ки, бунлар метастатик шишәбәнзәр миеломадан ибарәтдир. Мүасир һематоложи вә онколожи мүаличә белә хәстәләрин өмрүнү бир гәдәр узадыр. Хәстәлик ағырлашдыгда белә миеломалар тор гишадан әлавә, бејнин сәрт гишасында, сүмүкләрдә вә башга органларда да әмәлә кәлир.

Лимфоид лејкомијасында офталмоскопија заманы ачыг нарынчы рефлекс алыныр ки, бу да бүтүн дамарлы гишанын (хориоидејанын) лимфоид елементләри илә инфилтрасијасыны көстәрир.

Мүаличә һәмишә еффектлидир, рентгенотерапија даһа јахшы нәтичә верир.

Пернисиоз анемијада көз дибиндә рефлекс ачыг-сарымтраг рәнкдә олур. Бунун сәбәби һемоглобинин азалмасыдыр (10%-ә гәдәр), дамарлар кенәлир, тонусу позулур. Хырда дамар диварынын позулмасы нәтичәсиндә тор гишада гансызмалар, бә'зән дә сары ләкә наһијәсиндә преретинал гансызмалар тәсадүф едилир. Бу нөв гансызмалар тор гишанын өнүндә, шүшәвары чисим мембранасы алтында јерләшир.

Мүаличә нәтичәсиндә гансызма сорулур вә көрмә функсијасы бәрпа олуна билир.

ТОР ГИШАНЫН ДИСТРОФИК ХӘСТӘЛИКЛӘРИ— *Dystrophia retinae*

Тор гишанын дистрофики (декенератив) хәстәликләри бир нечә әламәтләрлә фәргләнир: 1) дистрофик хәстәликләр заманы тор гишанын синир тохумасы (невроепител) һәмишә просесә чәлб олунур (анчаг теј-заксов формасындан башга); 2) тор гишанын дистрофик хәстәликләри, демәк олар ки, ирси характердәдир; 3) дистрофик хәстәликләр даима артыб инкишаф едәрәк нәтичәдә ја там корлуға сәбәб олур вә ја да көрмә функсијасы о дәрәчәдә позулур ки, хәстә иш габилијјәтини итирир.

Тор гишанын пигментли дистрофијасы— *Dystrophia retinae pigmentosa.*

Хәстәлик тор гишанын харичи гатынын невроепителләринин тәләф олмасы илә характеризә едилир. Тәләф олмуш нејрон артыб инкишаф едән пигмент һүчејрәләри илә əвəз олунур вә пигмент һүчејрәләри кет-кедә бүтүн гатлара јајылыр.

Капиллјар шахәләри әтрафына пигмент топланыр, бунлар да офталмоскопија заманы гара рәнкли сүмүк чыхынтыларына бәнзәјир. Пигментасија илк әввәл тор гишанын периферијасында әмәлә кәлир. Сонралар исә тәдричлә (бә'зән он илләр) мәркәзә доғру артыб инкишаф едир.

Әввәлләр ган дамарлары вә көрмә синири мәмәчији дәјишмир. Хәстәлијин сонуна јахын исә мәмәчик атрофијалашыр, мумабәнзәр сарымтраг рәнкдә олур. Ган дамарлары һәддиндән артыг галынлашдығы үчүн онлар чох даралмыш хәтт шәклиндә көрүнүр. Бә'зән хәстәлик пигментсиз инкишаф едир (*Dystrophia retinae sine pigmento*). Хәстәнин субјектив шикајәтләри пигментли дистрофијадакы кимидир. Лакин офталмоскопија заманы көз дибиндә пигмент јығынтылары көрүнмүр, ган дамарлары исә бир гәдәр даралыр (шәкил 100).

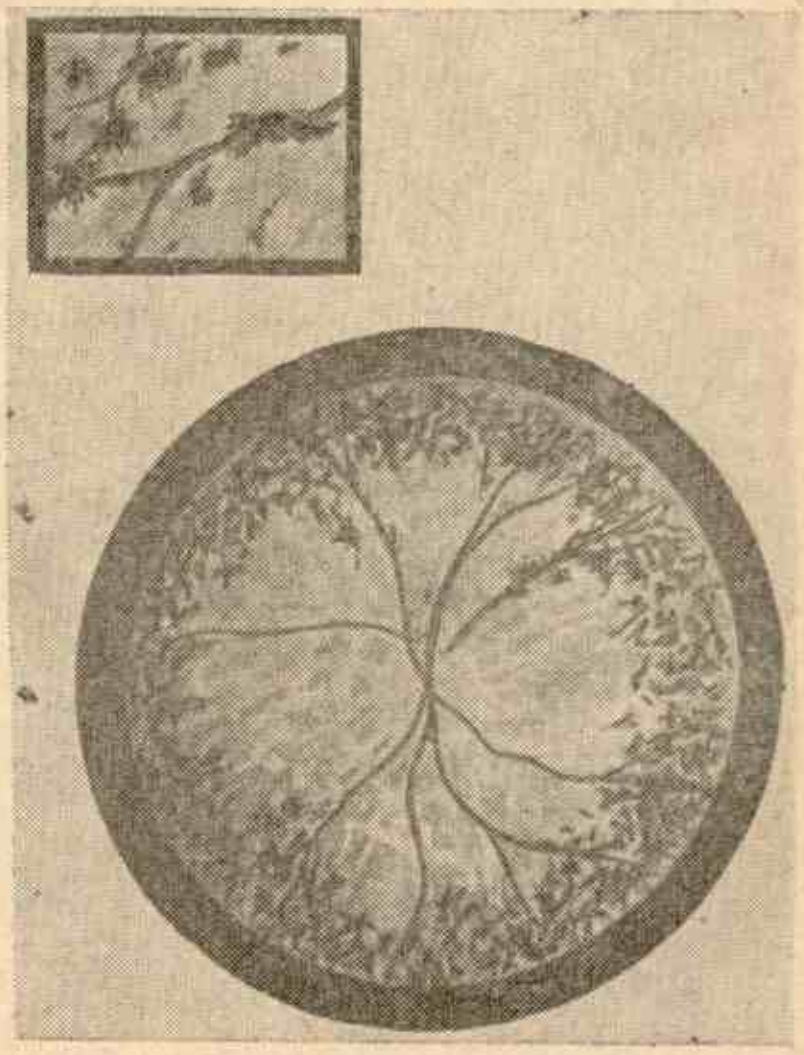

Шәкил 100. Тор гишанын пигментли дистрофијасы.

Пигментли дистрофија кәнч јашларындан башлајыр. Хәстә әввәл гаранлыгда пис көрмәсиндән шикајәтләнир. Сонралар исә гаранлыгда һеч көрмүр. Шәб корлуг—*hemerolopia* әмәлә кәлир. Көрмә саһәси хәстәлијин илк күнләриндән позулур. Мүајинә заманы парасентрал һиссәдә һалгавары даралма мүшаһидә олунур. Көрмә саһәсинин һүдуду исә һәлә сахланылыр. Һалгавары даралма кет-кедә артараг онун һүдудуна гәдәр чатыр. Беләликлә, көрмә саһәси олдугча даралыр, мәркәздән анчаг 10°-јә гәдәр сахланылыр. Белә көрмә саһәси хәстәнин өзүнү идарәетмә габилијјәтини позур, мәркәзи көрмә исә кеч позулур. Белә ки, 30 јашларындан башлајыр, 50 јашларында корлугла нәтичәләнир. Хәстәлијин етиолокијасы мә'лум дејилдир.

Мүаличәдән мәгсәд хәстәлијин инкишаф просесинин гаршысыны алмагдыр. Бу мәгсәдлә поливитаминләрдән вә дамаркенәлдичи дәрманлардан истифадә олунур. Хүсусилә никотин туршусу 0,1 г күндә 3 дәфә (B_1, B_{12}, B_6, C) тә'јин едилир.

Сары ләкәнин дистрофијасы
Dystrophia maculae luteae

Хәстәлик ирси характер дашыјыб, мүхтәлиф јашларда тәсадүф олуна биләр. Субјектив олараг хәстәнин көрмә итилији

зәифләјир. Бу зәифләмә мүәјјән дәрәчәјә гәдәр давам едир вә һәмин сәвијјәдә дә галыр. Мүајинә заманы көрмә саһәсиндә әввәлләр нисби, сонралар исә мүтләг мәркәзи скотома ајырд едилир. Көрмә саһәсинин һүдуду исә нормада сахланылыр.

Офталмоскопијада әввәлләр сары ләкә наһијәсиндә анчаг гејри-мүнтәзәм пигментасија көрүнүр, сонралар исә һәмин наһијәдә һүдуду ајдын олан, сарымтраг рәнкли, даирә шәклиндә саһә әмәлә кәлир вә бу саһәдә пигмент јығынтысы көрүнүр. Нормал пигментасија (пигмент епител гатында) позулдуғу үчүн хориоидејанын ган дамарлары көрүнүр. Сонралар көрмә синири мәмәчијинин темпорал һиссәси атрофијаја уғрајыр.

Јашла әлагәдар олараг сары ләкә дистрофијасынын үч нөвү гејд едилир: 1) анаданкәлмә вә ја ушаг јашларында мүшаһидә едилән дистрофија (8—14 јашларында); 2) кәнч јашларда тәсадүф олунан дистрофија (30 јаша гәдәр); 3) гочалыг дистрофијасы (40 јашдан сонра) тәсадүф олунур.

Мүаличә еффектсиздир.

Сары ләкәнин дисквары дистрофијасы— *Dystrophia maculaa luteae disciformis*

Хәстәлик надир һалда олуб, анчаг јашлыларда тәсадүф едилир. Көрмә саһәсиндә нисби вә ја мүтләг скотома әмәлә кәлир. Офталмоскопија заманы сары ләкә наһијәсиндә күл рәнкли, ағ буланлыглашмыш ләкәләр көрүнүр. Сонралар һәмин наһијәјә гансызма баш верир, тор гиша тохумасы галынлашыр, шүшәвары чисмә доғру инкишаф едән шишәбәнзәр бирләшдиричи тохума әмәлә кәлир.

Хәстәлијин әсас сәбәби сары ләкә наһијәсини гидаландыран ган дамарларынын дәјишиклији илә әлагәләндирилир.

Тор гишанын гопмасы—*Ablatio retinae*

Мә'лум олдуғу кими, тор гиша онун алтында јерләшән тохумаларла анчаг ики јердә мөһкәм битишмишдир: биринчи кирпикли чисмин јасты һиссәсиндә дишли хәтт наһијәсиндә, икинчиси көрмә синири мәмәчији әтрафында. Галан наһијәләрдә исә онун пигмент епители чыхынтылары илә епител гаты бош бирләшмишдир. Ишыгда belә битишмә гаранлыға нисбәтән мөһкәмдир, чүнки гаранлыгда пигмент епител гаты чыхынтылары гысалыр вә әлагә зәифләјир. Тор гиша өз вәзијјәтиндә көздахили тәзјигин тә'сири алтында сахланыр (шәкил 101).

Қијев дарүлфүнунун илк профессорларындан А. В. Иванов (1841) көстәрмишдир ки, тор гишанын периферијасында, онун дишли хәтт наһијәсиндә, гејри-оптик һиссәсиндә, хәттшәкилли кисталар мөвчуддур, лакин онлар көрмәјә тә'сир көстәр-

мир. Белә кисталар патоложи олараг тор гишанын оптики һиссәсиндә дә әмәлә кәлә биләр. Һәмән кисталар коллоид маддәси илә долу олуб, һәр һансы механики тә'сирдән вә бә'зән дә өз-өзүндән партлаја биләр. Әмәлә кәлмиш дешикдән көздахили маје тор гишанын архасына кечәрәк ону шүшәвары чисмә доғру итәләјир. Бу заман хәстәләрин шикајәти көр-

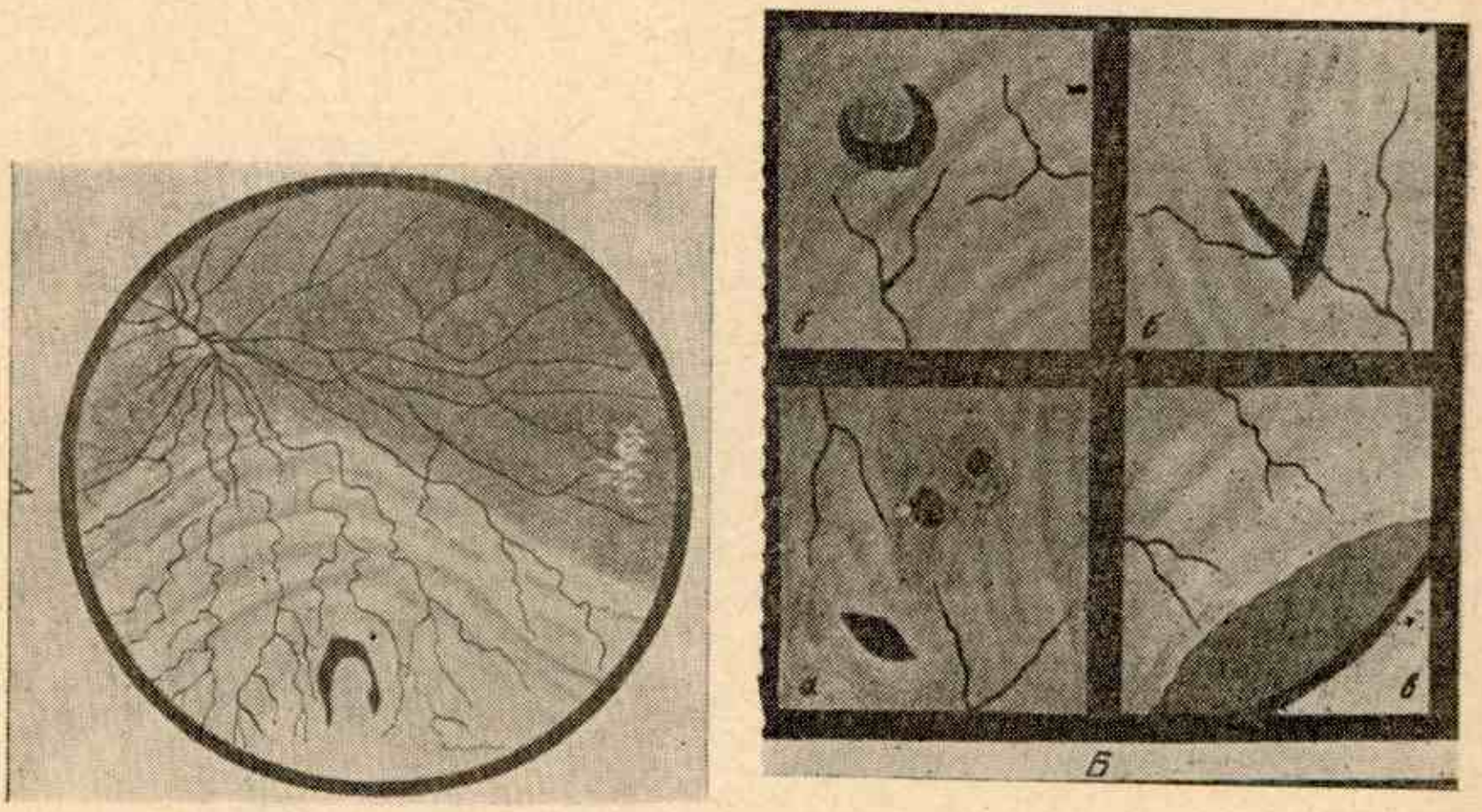

Шәкил 101. *а*) тор гишанын гопмасы; б) тор гишанын чырыгларынын нөвләри

мә саһәсинин мүәјјән һиссәсинин позулмасындадыр. (мәсәлән, көрмә саһәси ашағы ич тәрәфдән позулмушса) офталмоскопија заманы тор гишанын јухары тыш тәрәфинин гопмасы (тор гишанын гопан һиссәси, һәмишә көрмә саһәсиндә әмәлә кәлән дефектин экс тәрәфиндә олачагдыр) мүшаһидә едилир. Илк күнләр тор гишанын гопмуш һиссәси өз шәффафлығыны сахлајыр. Ган дамарлары исә түнд рәнкдә гыврылмыш һалда көрүнүр. Дамарларын түнд рәнкдә көрүнмәсинин сәбәби, онларын ишығы өзләриндә сахламасыдыр. Белә ки, тор гишадан кечән вә хориоидејадан экс олунан шүалар һәмин дамарлар тәрәфиндән сахланылыр. Она көрә дә онлар түнд рәнкдә көрүнүр.

Тезликлә тор гишанын гопмуш һиссәси буланлыглашыр вә шүшәвары чисим ичәрисиндә күл вә ја да көјүмтраг-күл рәнкдә бүкүшләрдән ибарәт габар кими көрүнүр. Сонралар маје өз ағырлығы нәтичәсиндә ашағы һиссәјә сызыр. 90% тор гишанын гопмасы һалларында онун чырылмыш һиссәсини тапмаг мүмкүндүр, чырылмыш һиссә түнд гырмызы рәнкдә көрүнүр. Вахтында гаршысы алынмазса, тор гишанын там гопмасы төрәнир.

Көрмә итилији зәифләјир, көрмә саһәси гопмуш һиссәнин экс тәрәфиндән позулур. Гаранлыға адаптасија позулур, һеме-

ралопија әмәлә кәлир. Бунунла јанашы һәмишә сары вә мави рәнкләрин дәрк олунмасы да позулур. Көрмә итилији ишыг дујғусуна гәдәр азала билир. Там гопмада корлуг әмәлә кәлир.

Тор гишанын гопмасыны төрәдән сәбәбләрдән јүксәк миопијаны, күт зәдәләри, периферик хориоретинити вә с. көстәрмәк олар.

Мүаличәси—чәрраһи јолладыр. Әввәлчә тор гишада әмәлә кәлмиш чырығын јери, хүсуси мүајинә үсуллары илә мүәјјән едилир, сонра исә һәмин наһијә әввәл күт електродларла јандырылыр, сүн'и сурәтдә асептик илтиһаб јарадылыр. Ијнәли електродла склера дешиләрәк тор гиша архасына топланмыш маје харич едилир, тор гиша өз јеринә кәлир. Әмәлә кәлмиш илтиһаб чырығын битишмәсинә сәбәб олур. Тор гишанын гопмуш һиссәсинин өз јеринә гајытмасы вә функсијасынын гисмән бәрпа едилмәси анчаг 50—60%, јахшы нәтичә верир.

Тор гишанын шишләри

Тор гишанын нејробластомасы *(Neuro blastoma retinae s. glioma)* бәдхассәли шишләрдән олуб, ушаг јашларында (2—5 јашларда) тәсадүф едилир. 15% һалда гәдәр икитәрәфлидир. Хәстәлик һиссолунмадан, тәдричлә башлајыр. Шиш бүллурун архасына доғру инкишаф едиб артыгда валидејнләр ушағын бәбәк кәнарында ишыглы сарымтраг рефлекс һисс едирләр, көрмә итилији дә позулур. Белә симптомлар бирликдә амовратик пишик көзү симптому адланыр.

Нејробластома тор гишанын глиа тохумасы елементләриндән башлајыр. Әввәлләр тор гишанын галынлашмыш һиссәси кими көрүнүр. Шиш елә сүр'әтлә инкишаф едир ки, аз бир мүддәт әрзиндә бүтүн көз алмасынын ичәрисини долдурур. Дамарлар инкишафдан галыр. Гидаланма просеси позулдуғу үчүн тохумада некрозлашма баш верир. Көз алмасы вахтында чыхарылмазса, шиш көзјувасына вә бејинә доғру инкишаф едир.

Мүаличәси—көз алмасыны вахтында чыхармаг вә сонра рентксенотерапија апармаг лазымдыр.

Тор гишанын анаданкәлмә нөгсанлары

Миелин пәрдәси—*Fibrae medullaris.*

Нормада көрмә синири көз алмасы дахилиндә миелин пәрдәсиндән азаддыр, лакин о көз алмасындан чыхдыгда склеранын хәлбирвары сәһифәсиндән сонра миелин пәрдәси илә өртүлүр. Бә'зи һејванларда (мәсәлән, довшанда) миелин пәрдәси көзүн ичәрисиндә мәмәчијин бир һиссәсинин үзәрини өртүр вә офталмоскопија заманы, ағ ганад шәклиндә көрүнүр. Бә'-

зән чох надир һалларда миелин пәрдәси инсан көзүндә дә, тор гишадан башлајыр вә мәмәчијин әтрафында радиал истигамәтдә јајылмыш ағ пәрдә шәклиндә көрүнүр. Бу нөв аномалија көрмә функсијасына тә'сир көстәрмир.

Сары ләкә наһијәсинин колобомасы
Coloboma maculae luteae

Сары ләкә наһијәсиндә овал вә ја да даирәви шәкилдә, ајдын һүдудлу саһә көрүнүр. Һәмин саһә ағ рәнкдә олуб, үзәриндә пигмент јығынтылары көрүнүр. Көрмә саһәсини јохладыгда мәркәзи скотома алыныр вә көрмә итилији зәифләмиш олур. Тор гишада бу нөв дәјишиклик өз шәклинә көрә мәркәзи хориоретинитә бәнзәјир. Колобомада исә бундан фәргли олараг һәмин саһәдә склера бир гәдәр архаја доғру дартылыр (ектазија—*ectasia sclerae*). Бу нөв аномалија инкишаф етмир вә мүаличә еффектсиздир.

XIV фәсил

КӨРМӘ СИНИРИ ХӘСТӘЛИКЛӘРИ

Көрмә синири хәстәликләри илтиһабы вә дистрофик характердә ола биләр. Көрмә синиринин хәстәликләри заманы даима көрмә функсијасы позулур. Көрмә итилијинин азалмасы илә јанашы көрмә саһәси дарalыр. Көрмә саһәсиндә скотомолар әмәлә кәлир. Ејни заманда кор ләкәнин һүдудлары бөјүјүр. Көрмә синири хәстәликләриндән көрмә саһәсинин мүхтәлиф рәнкләрлә јохланмасы даһа дәгиг мүајинә үсулудур. Белә ки, көрмәнин дикәр функсијаларына нисбәтән көрмә саһәси мүхтәлиф рәнкләрә гаршы даһа тез позулур. Көрмә синириндә һисси лифләр олмадығы үчүн, онун хәстәликләри ағрысыз кечир.

КӨРМӘ СИНИРИНИН ИЛТИҺАБЫ
Neuritis nervi optici

Көрмә итилији тез бир заманда азалыр. Көз дибини офталмоскопија етдикдә көрмә синири мәмәчији гызармыш, һиперемијалашмыш көрүнүр. Һүдуду ајдын олмур, веналар кенәлир вә гыврымлашыр. Артеријалар дәјишмир, тор гиша мәмәчик әтрафында бир гәдәр буланлыглашыр, бә'зән хырда гансызмалар вә тәк-тәк ағ саһәләр көрүнүр. Көрмә саһәси хүсусилә јашыл рәнкә гаршы даралыр, көрмә итилији позулур (шәкил 102).

Неврити төрәдән сәбәбләрдән инфексион хәстәликләр әсас јер тутур: грип, малјарија, тиф, арахноидит, базал менинкит,

орта гулағын абсеси, көзјувасы тохумасынын илтиһабы вә с.

Мүаличә. Антибиотикләрдән кениш истифадә олунур, әзәлә ичәрисинә стрептомисин, тетрасиклин, вена дахилинә исә 40%-ли уротропин мәһлулу (8—10 мл) јеридилир. Бунунла јанашы мүаличә әсас хәстәлијә гаршы апарылмалыдыр. Вахтында апарылан мүаличә јахшы нәтичә верир. Хәстәлијин кәскин дөврү кечдикдән сонра дамаркенәлдичи дәрманлардан никотин туршусу, натриум-нитрат мәһлулу, папаверин вә витамин мүаличәси (B_1 вә B_{12}) кениш тәтбиг едилир.

КӨРМӘ СИНИРИНИН РЕТРОБУЛБАР НЕВРИТИ

Nevritis retrobulbaris optici

Көрмә синиринин илтиһабы ола биләр ки, билаваситә көз алмасы тәрәфиндән дејил, ондан арха һиссәдән, көзјувасы вә ја да кәллә ичи һиссәдән башласын. Белә һалда бу ретробулбар неврит адланыр. Көз дибиндә офталмоскопијада көрүнән дәјишикликләрә нисбәтән ретробулбар невритдә көрмә функсијасы тез позулур (көрмә саһәсинин хүсусилә јашыл рәнкә гаршы даралмасы, мәркәзи скотома, көрмә итилијинин зәифләмәси). Диагноз анчаг функсионал дәјишикликләрә әсасән мүәјјәнләшдирилир. Ретробулбар ретинитдә просесә әсасән папилломакулјар дәстә чәлб олур. Она көрә дә, илк нөвбәдә, мәркәзи нисби вә ја мүтләг скотома (хүсусән јашыл вә гырмызы рәнкә гаршы) әмәлә кәлир вә көрмә итилији чох позулур

Ретробулбар невритин әсас сәбәбләриндән грипи, тифи, јајылмыш склерозу (бу заман ретробулбар неврит јајылмыш склерозун еркән симптомларындан биридир), үмуми зәһәрләнмәни вә с.-ни гејд етмәк олар. Офталмоскопија заманы көз дибиндә һеч бир дәјишиклик олмур, көрмә синири мәмәчији нормал вә ја мәмәчик азча һиперемијалы, мәркәзиндәки дамар гыфы позулмуш олур. Хәстәлијин сонунда исә, јә'ни илтиһаб просеси гуртарыб лифләрин һиссәви вә ја да там атрофијасы әмәлә кәлдикдә, офталмоскопија заманы мәмәчијин тыш (кичкаһ) һиссәси авазымыш ағ рәнкдә көрүнүр.

Мүаличәси. Әсас хәстәлијә гаршы апарылмалыдыр. Антибиотикләр—сулфаниламидләр, витаминотерапија тә'јин едилир. Атрофија әмәлә кәлмишсә, дамаркенәлдичи дәрманлардан (никотин туршусу), тохума мүаличәсиндән дә истифадә олунур.

ОПТИКОХИАЗМАЛ АРАХНОИДИТ ЗАМАНЫ БАШ ВЕРӘН НЕВРИТ

Көрмә синиринин мәркәзи һиссәсинин илтиһабы оптикохиазмал арахноидит заманы да баш верә биләр. Просес инфексија нәтичәсиндә хиазма наһијәсиндән башлајыр, икинчили олараг көрмә синиринә кечир, онун илтиһабыны вә сонра да

атрофијасыны төрәдир. Бу хәстәлик заманы бир нечә парасентрал вә ја да мәркәзи скотома әмәлә кәлир, көрмә габилијјәти тәдричән зәифләјир.

Мүаличә синир хәстәликләри шө'бәсиндә әсас хәстәлијә гаршы апарылыр.

КӨРМӘ СИНИРИ МӘМӘЧИЈИНИН ДУРҒУНЛУҒУ

Papillitis Oedematosa s. Oedema Papillae nervi optici.

Көрмә синири мәмәчијинин дурғунлуғу вә ја өдеми кәлләдахили тәзјигин һәр һансы бир сәбәбдән артмасы симптому кими һесаб едилир. Офталмоскопија заманы көрмә синири мәмәчији һәчмчә бир гәдәр бөјүјүр, өнә, шүшәвары чисмә доғру габармыш вәзијјәтдә олур. Рәнки гызармыш, үзәриндән кечән ган дамарлары тор гишаја кечдији наһијәдә гырылмыш кими (тәпәдән ашырмыш кими) көрүнүр. Вена дамарлары кенәлир, гыврымлашыр, бә'зи һалларда гансызмалар да көрүнүр. Мәмәчијин дурғунлуғу тәдричән әмәлә кәлир. Әввәлчә гејд едилән симптомлар зәиф, сонралар исә даһа кәскин характер алыр (шәкил 103).

Көрмә синири илтиһабындан фәргли олараг мәмәчијин дурғунлуғу заманы көрмә функсијасы узун мүддәт нормал сахланылыр. Кәлләдахили тәзјигин артмасы вә көрмә синири мәмәчијинин дурғунлуғу заманы, хәстәләр көрмә функсијасынын гыса мүддәт әрзиндә зәифләмәси вә ја да итмәсиндән шикајәтләнирләр, лакин чох кечмир ки, функсија јенидән бәрпа олунур. Анчаг кор ләкә бир гәдәр бөјүјүр. Лакин хәстәлијин сонунда артыг көрмә синири лифләринин атрофијасы башладыгда көрмә саһәси,

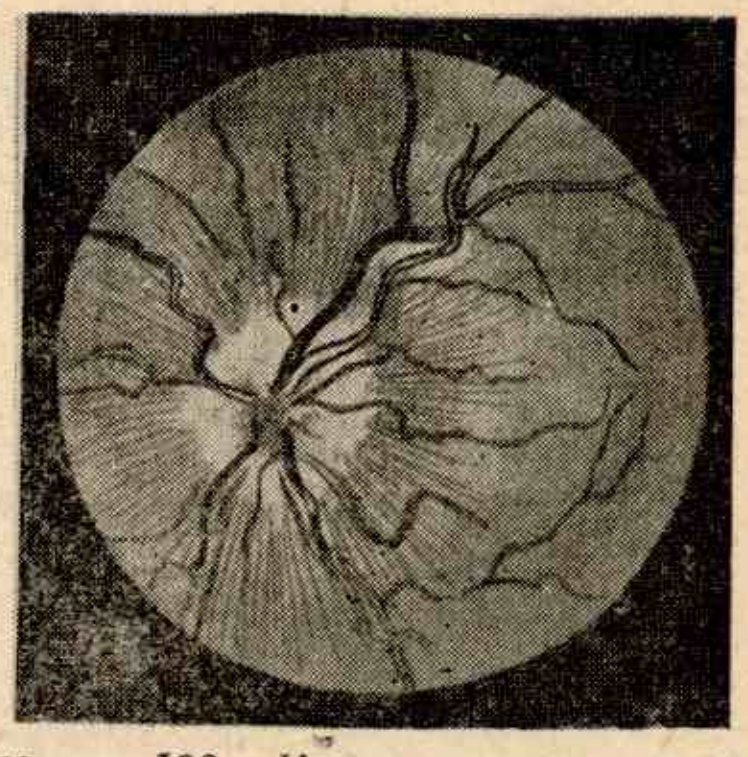

Шәкил 103. Көрмә синири мәмәчијинин дурғунлуғу.

даралыр вә көрмә итилији дә тәдричән зәифләјир, әкәр хәстәлији әмәлә кәтирән сәбәб вахтында арадан галдырылмазса, корлугла нәтичәләнир.

Көрмә синири мәмәчијинин өдеми һәмишә икитәрәфлидир. Көрмә синири мәмәчијинин дурғунлуғу бејин шишләриндән башга һидросефалијада, бејин гуммаларында, албуминурик ретинитдә (бејин тохумасынын шишмәсиндә), анемија, хлороз вә лејкомија заманы да раст кәлинир.

Көрмә синири мәмәчијинин биртәрәфли дурғунлуғу көзју-

васыдахили тәзјиг артарса, көзјувасы хәстәликләриндә (көзјувасы шишләри, илтиһабы хәстәликләри вә с.) тәсадүф едилир.

Мүаличә хәстәлији әмәлә кәтирән әсас сәбәбә гаршы синир хәстәликләри вә ја нејро-чәрраһијјә шө'бәсиндә апарылмалыдыр.

КӨРМӘ СИНИРИНИН АТРОФИЈАСЫ

Atrophia nervi optici

Көрмә синири мәмәчијинин атрофијасы кечирилән хәстәлијин нәтичәси олараг әмәлә кәлир. Неврит, мәмәчијин дурғунлуғу, атеросклеротик дәјишикликләр вә с. тәдричән бир нечә ај әрзиндә төрәјир. Көрмә итилији зәифләјир вә көрмә саһәси консентрик олараг даралыр ки, буна әсасән дә диагноз мүәјјән едилир. Офталмоскопија заманы көрмә синири мәмәчији ағармыш көрүнүр, ган дамарларында да дәјишиклик баш верир. Көрмә синири неврити вә мәмәчијинин дурғунлуғундан сонра баш вермиш атрофијада мәмәчик ағ рәнкдә көрүнүр, һүдуду ајдын олмур, әввәлләр веналарын кенәлмәси галыр, артеријалар исә дәјишмир. Бә'зән көрмә габилијјәти гисмән сахланылыр ки, бу да прогнозун јахшы олдуғуну көстәрир. Бу нөв атрофија невротик вә ја икинчили атрофија адланыр.

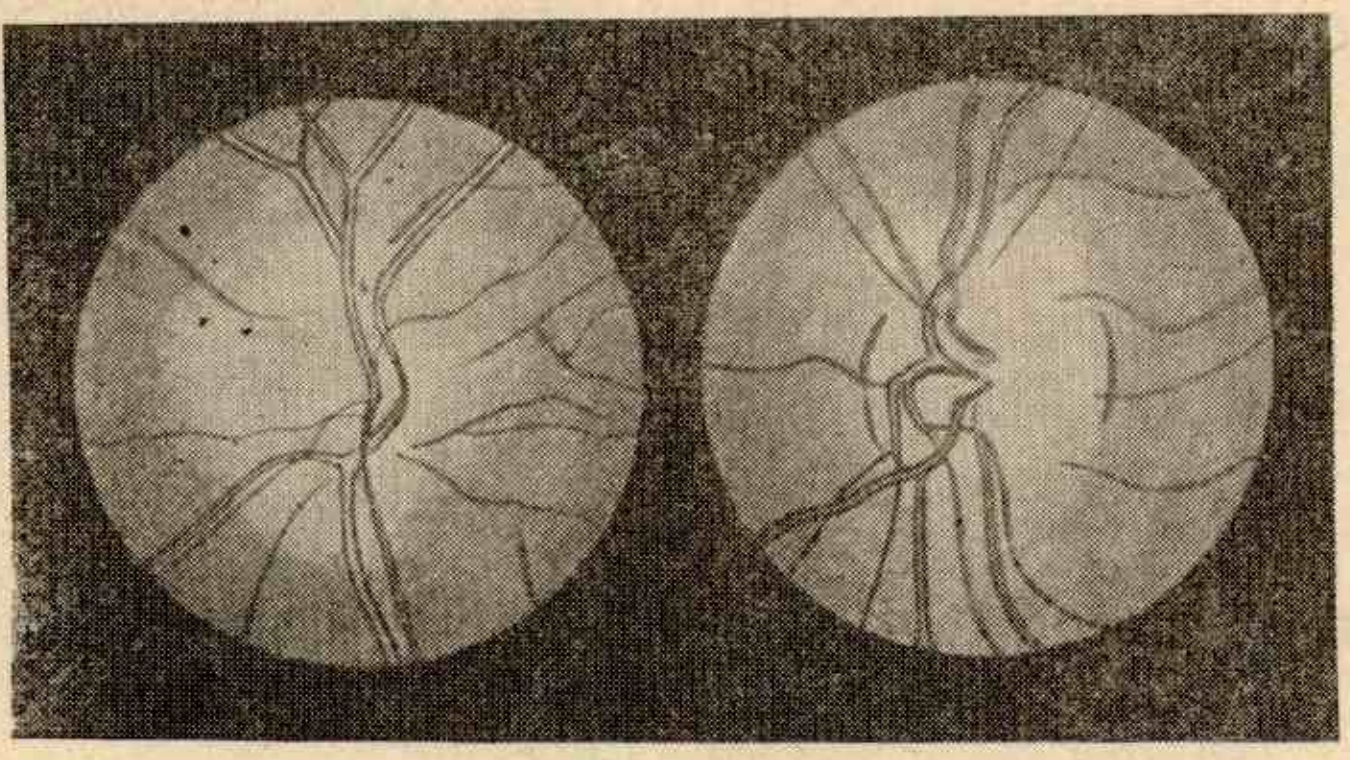

Шәкил 104. Көрмә синири мәмәчијинин атрофијасы.

Садә вә ја биринчили атрофија исә јашлы шәхсләрдә, атеросклеротик дәјишикликләр нәтичәсиндә (һәддиндән чох никотин, алкогол гәбул етдикдә), бејин сифилисиндә *(tabes dorsalis)*, плазмосид вә хининлә зәһәрләнмәләрдә вә с. тәсадүф олунур.

Атрофијанын бу формасында, офталмоскопија заманы мәмәчик ағармыш көрүнүр, лакин һүдуду олдугча ајдындыр, дамарлар даралмыш олур, көрмә итилији позулур, бә'зән там корлуға гәдәр кәлиб чатыр (шәкил 104).

Биринчили атрофијада синир лифләри дистрофик дәјишиклијә уғрајыр, миелин пәрдәси дағылыр. Бә'зән офталмоскопија заманы мәмәчијин анчаг темпорал һиссәси (папилломакулјар лифләр јерләшән һиссә) ағармыш көрүнүр. Бу һиссәви, темпоралатрофија адланыб, ретробулбар невритдән сонра әмәлә кәлир. Бу нөв атрофијада көрмә итилији гисмән сахланылыр. Көрмә саһәсинин һүдуду нормал олдуғу һалда, нисби вә ја да мүтләг мәркәзи скотома алыныр.

Мүаличәси ган дөвранынын јахшылашдырылмасы вә стимуләедичи истигамәтдә апарылмалыдыр. Бундан өтрү дамаркенәлдичи дәрманлардан (1%-ли никотин туршусундан 1 мл дәри алтына, чәми 20 инјексија), витамин B_1, вена дахилинә 40%-ли глүкоза мәһлулу вә тохума мүаличәсиндән истифадә олунур.

КӨРМӘ СИНИРИНИН ШИШЛӘРИ

Көрмә сииринин биринчили шишләри чох надир һалларда тәсадүф олунур. Шишин әмәлә кәлдији наһијәдән асылы олараг көрмә сиииринин ики нөв шиши ајырд едилир.

1. Екстрадурал шишләр. Бураја бејинин сәрт гишасындан әмәлә кәлән шишләр дахилдир. Бу шишләр һистоложи чәһәтдән ендотелиоманы (менинкиома) хатырладыб бәдхассәли шишләрә мәнсубдур. Шиш әсасән көзјувасына доғру инкишаф едир вә көзјувасы тохумасындан мөһкәм бирләшдиричи гиша илә ајрылыр, көрмә сииринә тәзјиг едир.

2. Субдурал шишләр. Бунлар билаваситә синир лифләриндән әмәлә кәлир вә глиома адланыр. Бу шишләр, адәтән, сәрт гишадан харичә чыхмыр, лакин синир бојунча инкишаф едәрәк онун бејин һиссәсинә кечдикдә, һәјат үчүн артыг тәһлүкә јарадыр.

Көрмә сииринин биринчили шишләриндән әлавә, көз алмасындан вә ја да көзјувасы тохумасындан кечән шишләрә дә тәсадүф олунур. Бунлар әсасән бәдхассәли саркомадан ибарәтдир.

Шишләр заманы әсас симптомлардан бири екзофталмын әмәлә кәлмәсидир. Көз алмасы өнә доғру габарыр, одур ки, көзүн һәрәкәти узун мүддәт сахланылыр. Көрмә функсијасы тез, аз мүддәт әрзиндә позулур. Офталмоскопија заманы әввәләр көз дибиндә көрмә синири мәмәчијинин дурғунлуғу, сонралар исә онун атрофијасы мүшаһидә олунур. Рентгеноложи мүајинә заманы көрмә синири каналынын (*foramen opticum*) һәртәрәфли бәрабәр кенәлмәси, шишин өн бејинә доғру инкишаф етмәсини көстәрир.

Мүаличәси чәрраһи јолла шишин чыхарылмасындан ибарәтдир.

XV фәсил

БҮЛЛУРУН ХӘСТӘЛИКЛӘРИ—*Cataracta*

Бүллурун епител һүчејрәләриндә маддәләр мүбадиләсинин позулмасы вә механики, термики, шүа енержиси тә'сири нәтичәсиндә онун тохумасы парчаланыр, шишкинләшир вә буланлыглашыр. Бүллурун вә онун капсулунун буланлыглашмасы катаракта адланыр. Катаракта сөзүнүн мә'насы шәлалә демәкдир, белә ки, буланлыглашмыш бүллур бәбәк наһијәсиндә јухарыдан ашағыја доғру енән шәлаләни хатырладыр. Азәрбајчан дилиндә исә буна «мирвари сују» дејилир.

Бүллурун мүајинәси офталмоскоп васитәсилә, шүакечирмә үсулу илә апарылыр. Катаракталар заманы шәффаф мүһитләрдән шүа кечирдикдә чәһрајы фонда хәттшәкилли гара ләкәләр көрүнүр. Бүллурун там буланмасында исә көз дибиндән рефлекс алынмыр, бәбәк гара дејил (нормал һалда олдуғу кими) күл рәнкиндә көрүнүр. Бүллурун мүајинәси јарыглы лампа биомикроскопла да апарылыр.

Катарактанын субјектив әламәти көрмәнин зәифләмәсидир. Буланлыглашманын локализасијасындан вә интенсивлијиндән асылы олараг көрмә итилији мүхтәлиф дәрәчәдә позулур. Чох хырда өлчүлү буланлыглашмалар (өн вә арха гүтб катаракталары) көрмә итилијинә тә'сир көстәрмир. Ири вә интенсив буланлыглашмалар заманы әкәр онлар мәркәздә јерләширсә, көрмә итилији даһа чох, бүллурун там буланмасында исә көрмә итилији там позулур, анчаг ишыг дујғусу сахланылыр. Әкәр тор гиша вә көрмә синири сағламдырса, онда ишыг дујғусунун проjексијасы дүзкүн олмалыдыр. Көрмә-синир апараты нормал олдуғу һалда, там катаракталар заманы, дүзкүн ишыг дујғусу илә јанашы, рәнкләрә гаршы һиссетмә габилијјәти дә сахланылыр. Буну јохламаг үчүн ишыг мәнбәји өнүнә гырмызы вә ја јашыл рәнкли шүшә гојулур. Хәстә һәмин ишығын рәнкини дүзкүн көстәрирсә, демәк тор гиша мәркәзи чухурунун наһијәси дә нормалдыр. Катарактанын башланғыч дөврүндә, бә'зән хәстә һәмин көзү илә полиопијадан (јә'ни бир лампаны вә ја бир ишыг мәнбәјини, бир нечә әдәд көрүр) шикајәтләнир. Бунун сәбәби бүллурун буланмыш вә шәффаф һиссәләриндә шүасындырма индексинин мүхтәлиф олмасыдыр. Бундан әлавә, јенә дә буланмыш һиссәдә шүасындырма әмсалы артдығы үчүн бә'зән јахынданкөрмә, миопија рефраксијасы да әмәлә кәлир. Белә ки, јахыны көрмәк үчүн ејнәк тахан шәхсләр, узағы пис көрмәјә, јахындан исә ејнәксиз ишләмәјә башлајырлар.

Катаракталарын тәснифаты әсасән онун клиники формасы, локализасијасы вә инкишаф етмиш дөврүнә көрә мүәјјән едилир.

Локализасијасына көрә капсул катарактасы — *cataracta capsularis:* габыг катарактасы —*cataracta corticalis,* нүвәәтра-

фы катаракта—*cataracta perinuclearis S. Zonnularis,* нүвә катарактасы—*cataracta nuclaeris* вә там катаракта—*cataracta totalis* ајырд едилир (шәкил 105).

Бүллурун консистенсијасына көрә исә јумшаг катаракта *(cataracta mollis)* вә сәрт катаракта *(cataracta dura)* ајырд едилир.

Клиники кедишинә көрә катаракталар ики нөвдүр:

1. Һиссәви, инкишаф етмәјән сабит катаракталар (бүллурда олан буланмыш ләкә артыг инкишаф етмир);

2. Инкишаф едән катаракталар. Бурада буланма бир һиссәдән башлајараг артыр, инкишаф едир, там катаракта әмәлә кәлир.

Бундан әлавә, катаракталар әмәләкәлмә вахтларына көрә дә ики група бөлүнүр: 1) анаданкәлмә катаракталар; 2) газанылма катаракталар.

АНАДАНКӘЛМӘ КАТАРАКТАЛАР

Анаданкәлмә катаракталар, көздә олан анаданкәлмә дәјишикликләрин 60%-ни тәшкил едир. Бунлар чох вахт ирси амилләрин вә ја да ана һамилә икән кечирдији инфексион хәстәликләрин тә'сири нәтичәсиндә, бә'зән дә билаваситә көзүн башга гүсурлары илә бирликдә тәсадүф олунур. Клиники формалары олдугча мүхтәлифдир:

Өн гүтб катарактасы—*Cataracta polaris anterior.* Бүллурун өн гүтбүндә (бәбәк кәнарында), диаметри 2 мм олан ағ ләкәдән ибарәтдир. Һәмин ләкә бә'зән өн камераја доғру габарыр ки, бу заман пирамидавары катаркта—*cataracta pyramidalis* адланыр. Бу нөв катарактанын әмәлә кәлмәсинин әсас сәбәби рүшејм дөврүндә бүллур говуғунун ентодермадан ајырдығы заман баш верән дәјишикликләрдир. Көрмә функсијасы там вә һиссәви сахланылыр, белә ки, ушаг өз иш габилијјәтини итирмир. Хәстәлик инкишаф етмир, чох вахт тәсадүфи мүајинә заманы ашкар едилир. Мүаличәјә еһтијач јохдур.

Арха гүтб катарактасы—*Cataracta polaris pasterior.* Бүллурун арха гүтбүндә јерләшиб кичик ағымтраг күл рәнкли, даирәви ләкәдән ибарәтдир. Бу нөв катаракта чох вахт *ar. hyoloidea*-нын һиссәсинин гопуб бүллурун капсулунда галмасы илә әлагәләндирилир. Бә'зән артеријанын гопуб галмыш һиссәси әтрафында бүллур тохумасынын мәһдудлашмыш буланмасы да көрүнүр. Арха гүтб катарактасы да инкишаф етмәјән катаракталара аид олуб, мүаличәјә еһтијач јохдур.

Мәркәзи катаракта—*Cataracta centralis.* Бүллурун мәркәзиндә диаметри 2 мм олан мәһдудлашмыш күрә шәклиндә буланмадыр. Чох надир һалларда тәсадүф олунур. Микроскопија заманы бүллурун ембрионал нүвәсиндә декенерасијаја уғрамыш лифләр, бошлуглар, гурумуш күтләјәбәнзәр дәјишикликләр кө-

рүнүр. Бу нөв катарактаја бәнзәр башга нөв катарактаја да *(cat. fusiformis)* раст кәлинир. Мәркәздә өн гүтбдән арха гүтбә доғру кедән буланмыш назик хәттшәклиндә көрүнүр. Гејд едилән һәр ики нөв катаракталар чох вахт гатлы катаракта илә бирликдә тәсадүф олунур.

Гатлы катаракта—*Cataracta zonularis s. perinuclearis.* Бу нөв катарактада бүллурун мәркәзи илә периферијасы арасында бир вә ја бир нечә гат буланыр. Бу, ади һалда бәбәкдә мүајинә заманы бүллурун мәркәзи әтрафында күл рәнкли диск шәклиндә көрүнүр (шәкил 106). Кенәлмиш бәбәкдә мүајинә апардыгда буну даһа ајдын көрмәк мүмкүндүр: фокал ишыгландырмада бүллурун буланмыш һиссәси, кәнары дишли чыхынтыларла әһатә олунмуш, күл рәнкли диск шәклиндә көрүнүр. Диск периферијадакы шәффаф һиссәләрдән гара рәнкли һашијә илә ајрылыр. Шәффаф мүһитә мүајинә үсулу илә бахдыгда гара рәнкли диск вә радиал истигамәтдә јерләшән чыхынтылар мүшаһидә едилир. Мәркәзи һиссәси бир гәдәр ачыгдыр, диск әтрафында көз дибиндән чәһрајы рефлекс алыныр. Буланмыш һиссәнин диаметри 3—8 мм-ә гәдәр олур; ејни заманда буланма интенсивлији дә мүхтәлиф дәрәчәдәдир. Көрмәнин зәифләмәси буланманын интенсивлијиндән асылыдыр. Зәиф буланмада көрмә сахланылыр. Лакин буланманын интенсивлији артдыгда, көрмә олдугча зәифләјир, белә ки, хәстә тезликлә иш габилијјәтини итирир.



Шәкил 106. Гатлы катаракта.

Гатлы катаракта һәмишә икитәрәфлидир. Әмәләкәлмә сәбәби, рүшејм дөврүндә бүллурун инкишафы заманы мүбадилә просесинин позулмасы, хүсусән һипокалсемија илә изаһ едилир.

Галханвары әтраф вәзиләринин функсијасынын позулмасы илә әлагәдар олараг калсиум мүбадиләси позулур вә организмдә калсиум чатышмазлығы нәтиҹәсиндә тетанија вә катаракта әмәлә кәлир. Доғрудан да, чох заман көзүндән гатлы катаракта олан ушагларда тетануса аид ајдын вә ја кизли симптомлар мүшаһидә олунур. Катарактанын гатлы олмасы, һипокалсемија амилләринин бүллурун инкишафына, мүәјјән дөврләрдә тә'сир етмәси илә изаһ едилир.

Мүаличә көрмә функсијасы кәскин позулдугда апарылмалыдыр.

Әкәр бүллурун периферијасы шәффафдырса вә бәбәк кенәлдикдән сонра көрмә итилији артырса, белә һалда оптики иридектомија әмәлијјаты апарылыр. Гүзеһли гишанын кәсилиб көтүрүлмүш һиссәсиндән шүаларын көз дибинә дүшмәси үчүн јол ачылыр вә көрмә итилији бир гәдәр артыр. Әкәр бүллурун периферијасы буланмышса, көрмә итилији 0,1-дән ашағыдырса вә бәбәк кенәләндә артмырса, бу заман буланмыш бүллуру чыхармаг лазымдыр.

Анаданкәлмә јумшаг катаракта—*Cat. mollis congenita.* Бу нөв катаракта надир һалларда тәсадүф олунур, әксәр һаларда икитәрәфлидир. Бурада бүллурун бүтүн күтләси буланмыш олур, бәбәк кәнарында күл рәнкиндә көрүнүр. Әввәлчә бүллурун күтләси дурулашараг südәбәнзәр шәкил алыр *(cat. lacta)*, сонралар исә онун маје һиссәси сорулур, бүллур өн вә арха капсула арасында галмыш, дағылмыш лифләрдән ибарәт олур ки, бу да капсул катарактасы *(cat. membranacea)* адланыр. Чох вахт буна ағ рәнкли әһәнк дузлары вә сарымтраг холестерин кристаллары да чөкүр.

Бу нөв катарактанын әмәлә кәлмәсинә сәбәб ана бәтни дөврүндә бүллурун инкишафы заманы маддәләр мүбадиләсинин позулмасыдыр.

Муаличә чәрраһи јолла олуб әсасән диссизија әмәлијјаты апарылыр. Әкәр катаракта күтләси пис сорулурса, бу әмәлијјат тәкрар апарылыр. Экс һалда буланмыш күтлә көздән харич едилир. Операсија нә гәдәр тез едиләрсә, көрмә функсијасы да бир о гәдәр јахшы бәрпа олунар. Лакин хәстәлијин етиолокијасында маддәләр мүбадиләси просесинин позулмасы әсас рол ојнадығы үчүн, вахтында едилән операсијадан сонра да көрмә итилији 0,1—0,2-дән артыг олмур. Белә көзләрдә һәмишә нистагм олур ки, бу да функсијанын кифајәт гәдәр олмамасыны көстәрир.

ГАЗАНЫЛМА КАТАРАКТАЛАР

Газанылма катаракталар әсасән инкишаф едән катаракталар групуна аиддир. Одур ки, катарактанын башланғыч дөврләриндә буланма һиссәви олур. Лакин бу буланма кет-кедә артараг бүллуру бүтүнлүклә әһатә едир вә там буланма әмәлә кәлир. Кәнч јашларда бүллурун мәркәзиндә онун сәрт нүвәси олмадығы вахтларда бүллур там буланыр *(cat. totalis)*. Лакин јашлы шәхсләрдә исә әсасән сәрт нүвәнин әтрафында јерләшән габыг һиссә буланыр *(cat. corticalis)*, нүвә исә аз буланыр вә ја һеч буланмыр. Бә'зән буланма бүллурун нүвәсиндән дә башлаја биләр *(cat. nuelearis)*. Газанылма катаракталар јашлы шәхсләрдә (гочалыг катарактасы) вә организмин бир чох хәстәликләриндә (диабет, тетанија), зәрәрли маддәләрин бүллура тә'сириндән (инфрагырмызы, рентген шүала-

рынын тә'сири), механики тә'сирләрдән вә ејни заманда көзүн өз хәстәликләриндән сонра да әмәлә кәлә биләр.

Бу нөв катаракталардан ән чох тәсадүф олунаны гочалыг катарактасыдыр.

Гочалыг катарактасы—*Cataracta senilis.*

Габыг катаракталарына (кортинал) аид олуб, јашлыларда (50—60 јашларда) мүшаһидә едилир. Хәстәлик һәр ики көздә мүхтәлиф вахтларда тәсадүф олунур. Гочалыг катарактасынын клиникасында 4 дөвр гејд едилир: башланғыч дөврү *(cat. senilis incipiens),* јетишмәмиш *cat. senilis nondummatura* вә јетишмиш катаракта—*cat. seni lis matura,* ифрат јетишмиш катаракта *(cat. senilis hypermatura)* шәкил 107). Башланғыч дөврүндә бүллурун габыг гатларында, екватор ја-



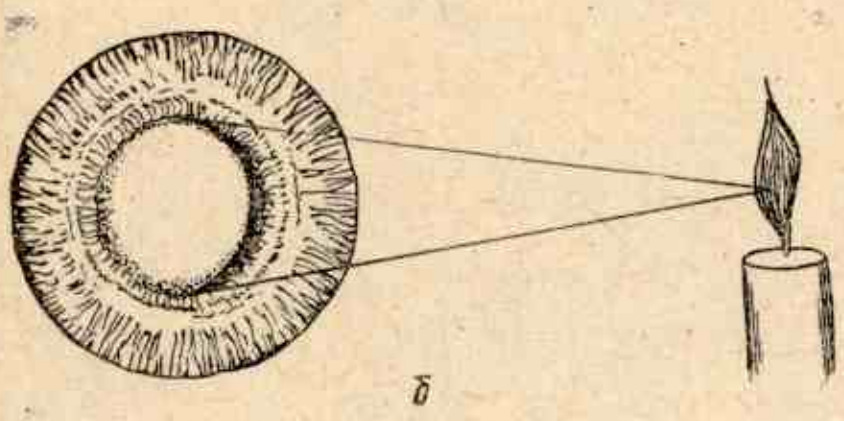

Шәкил 107. *а*) башланғыч гочалыг катарактасы; *б*) јетишмәмиш гочалыг катарактасы; в) јетишмиш гочалыг катарактасы.

хынлығында буланма баш верир. Бүллурун гурулушундан асылы олараг буланан һиссәләр радиал истигамәтдә, назик үчбучаг вә ја да хәтт шәклиндәдир. Үчбучағын әсасы екватора, зирвәси исә мәркәзә доғру јөнәлир. Муајинә заманы бунлар бәбәк кәнарында чәһрајы фонда, гара рәнкдә көрүнүр. Надир һалларда буланма нүвәдән вә ја нүвәјә јахын габыг гатларындан башлајыр. Бу заман нүвә катарактасы—*cat. senilis nuclearis* әмәлә кәлир.

Катарактанын башланғыч дөврүндә, буланма мәркәзә чаг-

көздахили мајесинин ахар јолларыны тутараг көзүн дахили тәзјигини галдырыр вә икинчили глаукомаја сәбәб олур. Бә'зән бүллурун капсулу чырылмадан да, силкәләнмә нәтчәсиндә буланма баш верә биләр (контузион катаракта).

Әкәр көз сакитдирсә вә бүллурун буланмыш һиссәси соруларса, көзә анчаг 1%-ли атропин мәһлулу төкмәк лазымдыр ки, гүзеһли гиша илә бүллурун капсулу битишмәсин. Әкәр сорулма просеси давам етмирсә вә бир сыра ағырлашмалар (көзүн дахили тәзјиги артмышса) баш вермишсә, онда мүтләг операсија (бүллурун чыхарылмасы вә ја парасентез) етмәк лазымдыр. Бундан әлавә, бүллурун буланмасы көздә олан хәстәликләр нәтичәсиндә *(cat. complicata)*, һетерохромија заманы, пешәдән асылы олараг (шүшә үфүрәнләрдә), көзә електрик вә рентген шуаларынын тә'сири нәтичәсиндә дә баш верә биләр. Бу нөв катаракталар өз клиники кедиши илә гочалыг катарактасына бәнзәјир.

Катарактанын чыхарылма операсијасы

Операсијадан әввәл хәстә һәртәрәфли јохланылмалы вә ашкар едилән хәстәлијә гаршы (һипертонија, диабет, бронхит вә с.) мүаличә апарылмалыдыр. Көз тәрәфдән көрмә итилији ишығын дүзкүн пројексијасына бәрабәр олмалы, нормал конјунктива вә көзјашыапарычы јоллар сағлам олмалыдыр. Катарактанын чыхарылмасы ән мә'сул вә ән ефектли операсијадыр. Она көрә дә операсијаја һазырлыг вә операсијанын кедиши бөјүк диггәт тәләб едир. Операсија јерли анестезија илә апарылыр. Әввәл конјунктива кисәсинә 2—3 дәфә 0,5%-ли дикаин мәһлулу төкүлүр, 1%-ли новокаин мәһлулу илә ретробулбар инјексија едилир вә ејни заманда үз синиринин шахәләри дә новокаин васитәсилә кејләшдирилир. Үст дүз әзәлә лигатураја алыныр. Бу заман һәм көзјарығы ачылыр вә һәм дә көз алмасынын һәрәкәтсизлији тә'мин олунур.

Көз алмасынын үст јарысында лимбдән бир нечә миллиметр јухары конјунктива пинсетлә галдырылыб кәсилир, үчбучаг шәклиндә, лимбә гәдәр склерадан ајрылыр. Конјунктива кәнарларына үч тикиш гојулур. Катаракта чыхарылан кими һәмин тикишләр дүјүнләнир. Конјунктиванын бу нөв кәсији көзүн ичәрисинә инфексија кечмәсинә мане олур, јараны өртәрәк онун тез сағалмасына көмәк едир. Көз алмасынын кәсији лимб наһијәсиндән 12 радәләриндә низәвары бычагла апарылыр. Сонрадан јара хүсуси гајчы васитәсилә лимб бојунча һәр ики тәрәфә бөјүдүлүр. Иридектомија әмәлијјаты апарылыр. Гүзеһли гишанын кичик бир һиссәси хүсуси ири пинсет вә гајчы васитәсилә бәбәк кәнарына гәдәр кәсилир. Бәбәји даирәви формада сахламаг үчүн бә'зән иридектомија анчаг гүзеһли гишанын көкү наһијәсиндә апарылыр.

Бүллурун капсулу хүсуси пинсетлә јыртылыр, Давиел га-

шыгларынын көмәји илә бүллурун нүвәси харич едилир вә конјунктиваја гојулмуш тикишләр бағланыр. Гашыглар бир нечә дәфә көзә дахил олараг бүллур күтләсинин галыглары харич едилир, гүзеһли гиша колобомасынын кәнарлары шпадел васитәсилә дүзәлдилир. Конјунктива кисәсинә 30%-ли албусид мәһлулу, картизон емулсијасы төкүлүр, бинокулјар сарғы гојулур. Һазырда бүллур капсул илә бирликдә крио васитәсилә чыхарылыр. Белә һалда габагчадан корнеосклерал тикиш гојулур ки, бу да бүллур чыхарылдыгдан сонра бағланыр. Операсијаны микроскоп алтында апармаг даһа ефектлидир. Сон заманлар чыхарылмыш бүллурун әвәзинә көз ичәрисинә сүн'и бүллур гојулур. Бу заман һәмин көрмә итилији кифајәт гәдәр олур, һәм дә хәстәнин бинокулјар көрмәси сахланылыр. Артыг узаға бахмаг үчүн ејнәјә еһтијачы олмур.

АФАКИЈА—*Aphakia.*

Бүллурсуз көз афакија адланыр (јунан сөзү олуб факос бүллур демәкдир). Афакијалы көздә өн камера бир гәдәр дәрин олур, көз һәрәкәт етдикдә гүзеһли гиша титрәјир (*iridodednesis),* Пуркине—Самсон фигурлары алынмыр. Бунунла јанашы афакијалы көзүн рефлексијасы 10—12 Д азалыр. Әввәлчәдән емметроп олан көз бүллур чыхарыландан сонра һиперметропик көзә чеврилир. Көрмә итилији 0,04—0,05-ә гәдәр олур. Аккомодасија тамамилә итир. Белә көзүн ајдын көрмәсини тә'мин етмәк үчүн бүллуру әвәз едән сферик ејнәкләр тә'јин олунур. Тәхминән +10+11,0 Д (субјектив јохламаг лазымдыр), јахын мәсафәдән ишләмәк үчүн +3+4,0 Д әлавә едилир (аккомодасија әвәзинә).

Беләликлә, әкәр хәстәјә узаға бахмаг үчүн +10,0 Д кифајәт едәрсә, јахындан ишләмәк үчүн +13+14,0 Д тә'јин етмәк лазымдыр.

XVI фәсил

ГЛАУКОМА

КӨЗҮН ДАХИЛИ МАЈЕСИ ВӘ ОНУН ДӨВР ЕТМӘСИ

Көзүн дахили мајеси өн вә арха камералары долдуруб, шүшәвары чисмин тохумасына чәлб едилмишдир. Көзүн дахили мајеси әсасән кирпикли чисмдә, аз һиссәси исә гүзеһли гиша тәрәфиндән һасил олуб, гандан филтрасија олунур.

Леберә көрә көзүн дахили мајеси, ганын ултрафилтрасијасыдыр. Бу нәзәријјә ганын вә көздахили мајенин тәхминән ејни тәркибдә олмасы илә изаһ едилир. Ән хырда дамарлар пәрдәсиндән анчаг кристаллоидләр кечир, коллоидләрлә зүлал исә көздахили мајесиндә, демәк олар ки, јох дәрәчәсин-

дәдир. Доннан ганунуна көрә коллоиди чәтин кечирән пәрдәдән—филтрасија заманы, зүлалла әкс ишарәли ионлар (калиум, калсиум, натриум дузлары) коллоид олан тәрәфә топланыр. Зүлалла ејни ишарәли олан хлор, күкүрд вә фосфор ионлары исә әкс тәрәфә кечир. Беләликлә, пәрдәнин һәр ики тәрәфиндә ионлар бир-биринә ујғун кәлир, лакин онларын мигдары мүхтәлиф олур.

Аскорбин туршусунун бөлүнмәси, камера мајесиндә гејриорганик күкүрдүн вә фосфорун гандакына нисбәтән аз олмасы Доннан ганунуна ујғун кәлмир. М. Ј. Фрадкин бунун сәбәбини, мүрәккәб механизмә малик олан капиллјар ендотелләринин камера мајеси мүбадиләсиндә актив иштирак етмәси илә изаһ едир. Филтрасијаны төрәдән әсас гүввә көзүн дахили тәзјиги илә дамарларда олан тәзјиг арасындакы фәргдир. Белә ки, дамарларда тәзјиг һәмишә көзүн дахили тәзјигиндән јүксәкдир.

Беләликлә, көзүн дахили мајесинин тәркиби, онун ултра филтрасија олмасыны көстәрир.

Мајенин дөвр етмәси. Көзүн дахили мајеси, гејд едилдији кими, кирпикли чисмдә ултрафилтрасија јолу илә һасил олуб арха камераја төкүлүр. Орадан бәбәк васитәсилә өн камераја кечәрәк, онун камера бучағы наһијәсиндәки корниосклерар трабекул саһәсиндән шлемм каналына, орадан да өн силиар веналара кечир (шәкил 108). Мајенин белә һәрәкәт етмәси, өн камера тәзјиги илә шлемм каналы тәзјиги арасындакы фәрг-

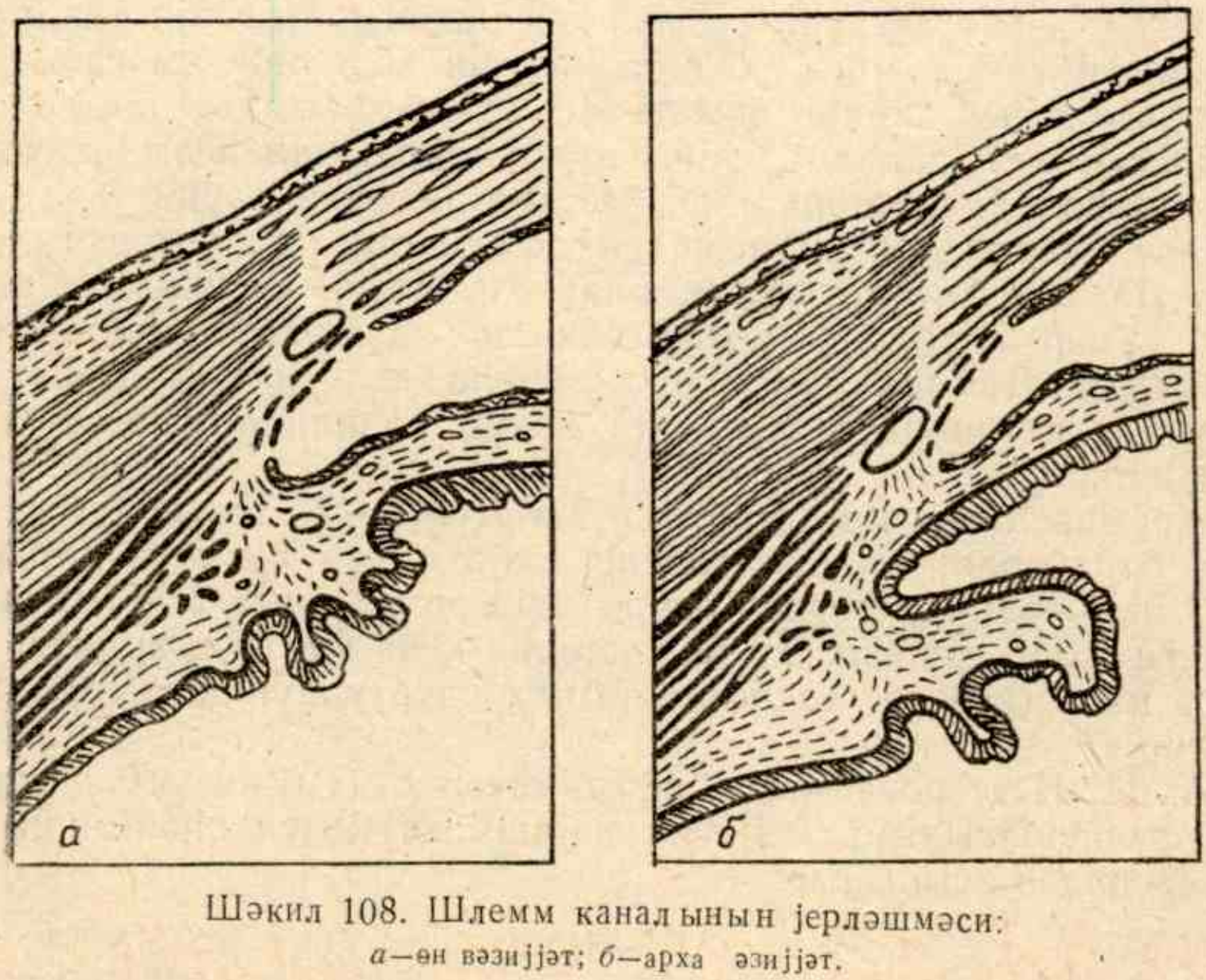

Шәкил 108. Шлемм каналынын јерләшмәси:
а—өн вәзијјәт; *б*—арха вәзијјәт.

лә әлагәдардыр. Белә ки, веналарда соручу гүввә мајенин ора төкүлмәсинә сәбәб олур.

Мә'лум олдуғу кими, мајенин әсас һиссәси шлемм каналындан харич олур. Бундан әлавә: гүзеһли гиша дамар әтрафы саһә, супрахоридал саһәдә (хориоида илә склера арасындакы дар капиллјар саһәси), көзүн арха һиссәсиндә тор гишанын мәркәзи дамарларынын вә көрмә синири дамарларарасы саһәләр дә көзүн дахили мајесинин дөвр етмәсиндә иштирак едир. Апарылан тәчрүбәләр көстәрир ки, ганда олан маддәләрин һамысы көзүн дахили мајесинә кечмир. Көздә һемофталм барјери мөвчуддур ки, бу да мүәјјән маддәләри көзүн дахили мајесинә бурахыр, дикәр маддәни исә сахлајыр. Барјер ролуну, әлбәттә, дамарларын ендотели ифа едир ки, бунун да көзүн бир чох хәстәликләриндә вә онларын мүаличәсиндә (мәсәлән, парасинтез заманы) бөјүк ролу вардыр.

КӨЗҮН ДАХИЛИ ТӘЗЈИГИ– *Tensio*·

Өн вә арха камера мајеси вә шүшәвары чисм көз алмасы дамарларына мүәјјән гәдәр тәзјиг көстәрир ки, бу да көзүн дахили тәзјиги (тензио) адланыр (офталмотонус). Тәзјигин өлчүсү көз бошлуғунун һәчми вә ону долдуран мајенин мигдары илә мүәјјән едилир. Көз бошлуғунун һәчми ја олдугча аз дәјишир, ја да һеч дәјишмир. Одур ки, о көзүн дахили тәзјигинә дә тә'сир көстәрмир.Көзүн дахили тәзјигинә тә'сир көстәрән көз бошлуғуну долдуран мајенин мигдары, ган дамарларында ганын мигдары вә онун көз диварына етдији тәзјигдир.

Үмуми ган тәзјиги, көз тәзјигинин мүәјјәнләшмәсиндә бөјүк рол ојнајыр. Лакин, ону да гејд етмәк лазымдыр ки, ган тәзјиги илә көзүн дахили тәзјиги арасында паралелизм јохдур. Бу бир даһа ону көстәрир ки, ајры-ајры органларда јерли ган тәзјиги, үмуми ган тәзјигиндән асылы олмајараг тәнзим едилир. Беләликлә, гејд етмәк олар ки, көзүн дахили тәзјигинә әсас тә'сир көстәрән көзүн дахили дамарларындакы синир амилидир. Дамарларын тонусу, ганла долғунлуғу, дамар диварынын кечиричи габилијјәти көзүн дахили тәзјигини мүәјјәнләшдирир.

Нормал һалда көзүн дахили тәзјиги 18—27 мм ч. сүт тәзјигинә бәрабәрдир. Көзүн дахили тәзјиги күн әрзиндә дәјишир. Ән јүксәк тәзјиг сәһәрләр олур, сутка әрзиндә исә 2—5 мм ч сүт тәзјиги гәдәр азалыр. Бу да хәстәнин кечә үфүги вәзијјәтдә олмасы илә (көз вә үз веналарында дурғунлуг артыр) изаһ едилир.

А. П. Нестерова көрә офталмотонус (P) көзүн һәчминин (v) функсијасыдыр: Тәзјигин дәјишмәси көзүн һәчминин дәјишмәсиндән асылыдыр:

$$\Delta P = f(\Delta V)$$

Тонометриja заманы тонометр, тәзјиги өлчдүјү анда көзә тәзјиг едир вә бу заман көзүн дахили тәзјиги артыр. Одур ки, һазырда ики нөв тәзјиг ајырд едилир: 1) тонометриja тәзјиги, 2) көзүн һәгиги тәзјиги.

Тонометриja тәзјиги (P) билаваситә тонометриja заманы алыныр. Һәгиги тәзјиг исә (P_0) тонометриja заманы алынан рәгәмләр әсасында һесабланылыр. Көзүн дахили мөһтәвијјаты бир нечә компонентдән асылыдыр. Бунларын әсасларынын (бүллур, шүшәвары чисм вә көзүн дахили гишасы) һәчми тәхминән даимидир. Дәјишән исә көзүн дахили дамарларынын ганла долғунлуғу вә көзүн дахили мајесинин һәчмидир.

Беләликлә, офталмотонус әсасән көзүн дахили мајесинин дөвр етмәсиндән (көзүн һидродинамикасындан) асылыдыр. Ону да гејд етмәк лазымдыр ки, көзүн һемодинамикасы (дамарларда ганын дөвраны) көзүн бүтүн функсиjаларынын механизминә, о чүмләдән һидродинамиканын тәнзиминә дә тә'сир көстәрир.

ГЛАУКОМАНЫН КЛИНИКАСЫ

Әсас нөвләри. Глаукома ән ағыр көз хәстәлији олуб, көзүн дахили тәзјигинин даима вә ја арабир артмасы, көрмә саһәсиндә өзүнә мәхсус дәјишикликләрин әмәлә кәлмәси, көрмә синири мәмәчијинин атрофиja вә ексковасиjасынын әмәлә кәлмәси илә характеризә олунур.

Глаукома гәдим јунан сөзү олуб јашыл демәкдир. Әлбәттә, бу ад онун симптомларыны көстәрмир. Лакин глаукомалы хәстәләрдә бәбәк кәнарында сарымтраг-јашыл рефлекс (хүсусилә глаукоманын тутмалары заманы) алыныр. Она көрә дә хәстәлик глаукома адланыр.

Глаукома әсасән үч нөв олур: анаданкәлмә, биринчили вә икинчили глаукома.

Анаданкәлмә глаукома көздә өн камера бучағынын, әсасән мајенин дөвр етмәсиндә иштирак едән јолун анаданкәлмә ја гүсурлу олмасы вә ја да там инкишаф етмәмәси нәтичәсиндә баш верир. Һәм анаданкәлмә глаукомада, һәм дә икинчили глаукомада көзүн мүәјјән хәстәликләринин нәтичәси олараг, мајенин дөвр етмәси позулур вә көзүн дахили тәзјиги артыр. Биринчили глаукомада исә көздә, һеч бир механики сәбәб олмадан да мајенин дөвр етмәси позулур вә тәзјиг артыр. Әлбәттә, глаукома илә көзүн һипертензиjасыны бир-бириндән ајырмаг лазымдыр. Һипертензиja бир симптом олуб көзүн мүхтәлиф хәстәликләри нәтичәсиндә (зәдәләр заманы) әмәлә кәлә биләр. Лакин әсас хәстәлик мүаличә олундугда тензиja да нормаллашыр. Бу нөв һипертензиjаja глаукомасиклитик кризи, һипертензиja илә кечән увеити, интоксикасиja нәтичәсиндә баш верән һипертензиjаны, диенсефал вә ендокрин позғунлугларында вә организмә бөјүк дозада һормонал

препаратлары дахил етдикдә баш верән һипертензијалары аид етмәк олар. Белә һалларда һипертензијанын әсас сәбәби чох вахт көзүн дахили мајесинин һиперсекресијасы илә изаһ олунур. Әлбәттә, бә'зи һалларда мајенин дөвретмәси дә позула биләр.

Әсас симптомлары. Глаукоманын әсас симптомлары көзүн дахили тәзјигинин артмасы илә әлагәдәр олараг әмәлә кәлир ки, нәтичәдә көзүн дахилиндә маддәләр мүбадиләси просеси вә тохумаларын трофикасы позулур: көрмә синири мәмәчијиндә, кәнар ексковасија илә бирликдә атрофија баш верир, көрмә функсијасы хүсусән көрмә итилији, гаранлыға адаптасија позулур, көрмә саһәси даралыр вә кор ләкә бөјүјүр. Көзүн дахили тәзјигинин артмасы глаукоманын әсас симптомудур. Бунунла јанашы күн әрзиндәки (сәһәрлә ахшам) фәрг 5—6 ммдән артыг олур вә көзүн дахили тәзјиги узун мүддәт јүксәкдә галыр.

КӨРМӘ СИНИРИ МӘМӘЧИЈИНИН ГЛАУКОМА АТРОФИЈАСЫ

Тәзјигин артмасы нәтичәсиндә, көзүн дахили дамарларында ганын дөвр етмәси позулур. Хүсусилә көрмә синиринин көздахили һиссәси саһәсиндә синир лифләри вә синир тохумасы атрофијалашыр (шәкил 109). Офталмоскопија заманы мәмәчик ағармыш рәнкдә вә кәнар ексковасија (чала) көрүнүр. Просесә әввәлчә мәмәчијин мәркәзи вә темпорал һиссәси чәлб олунур, сонралар исә там атрофијалашыр. Гејд етмәк лазымдыр ки, мәмәчикдә нормал һалда да ексковасија вардыр. Бу анчаг онун мәркәзи һиссәсини эһатә едир. Ексковасијанын кәнара гәдәр чатмасы анчаг глаукомаја мәнсубдур. Глаукома атрофијасы анчаг бир нечә ил мүддәтиндә әмәлә кәлир. Лакин тәзјигин бирдән-бирә јүксәлмәси нәтичәсиндә атрофија бир нечә күн әрзиндә дә әмәлә кәлә биләр (шәкил 110).

Шәкил 109. Глаукома ексковасијасы. Офталмоскопик шәкли.

Көрмә синири гидаланмасынын позулмасы, онун атрофијасы бир сыра функсионал позулмалара сәбәб олур, көрмә саһәсиндә глаукомаја мәхсус дәјишикликләр әмәлә кәлир (шәкил 111, 112).

Ән әввәл көрмә саһәси периферијасында кор ләкә бөјүјүр вә парасентрал скотомалар әмәлә кәлир. Бунлар да сонрадан кор ләкә илә бирләшиб јарымдаирә шәкилли скотома әмәлә кәтирир. Бу дәјишик-

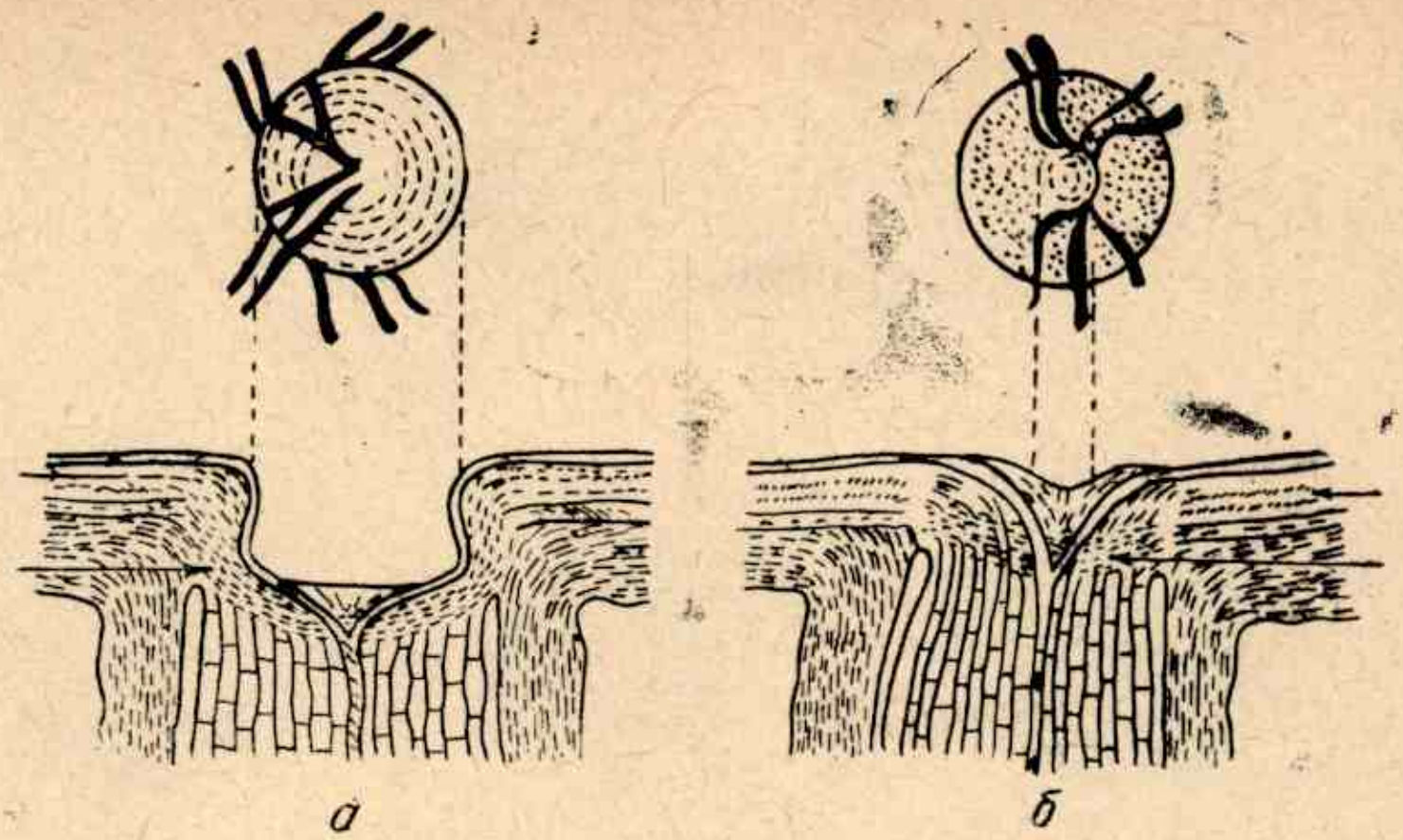

Шәкил 110.
а—глаукома ексковасијасы, *б*—физиоложи ексковасија

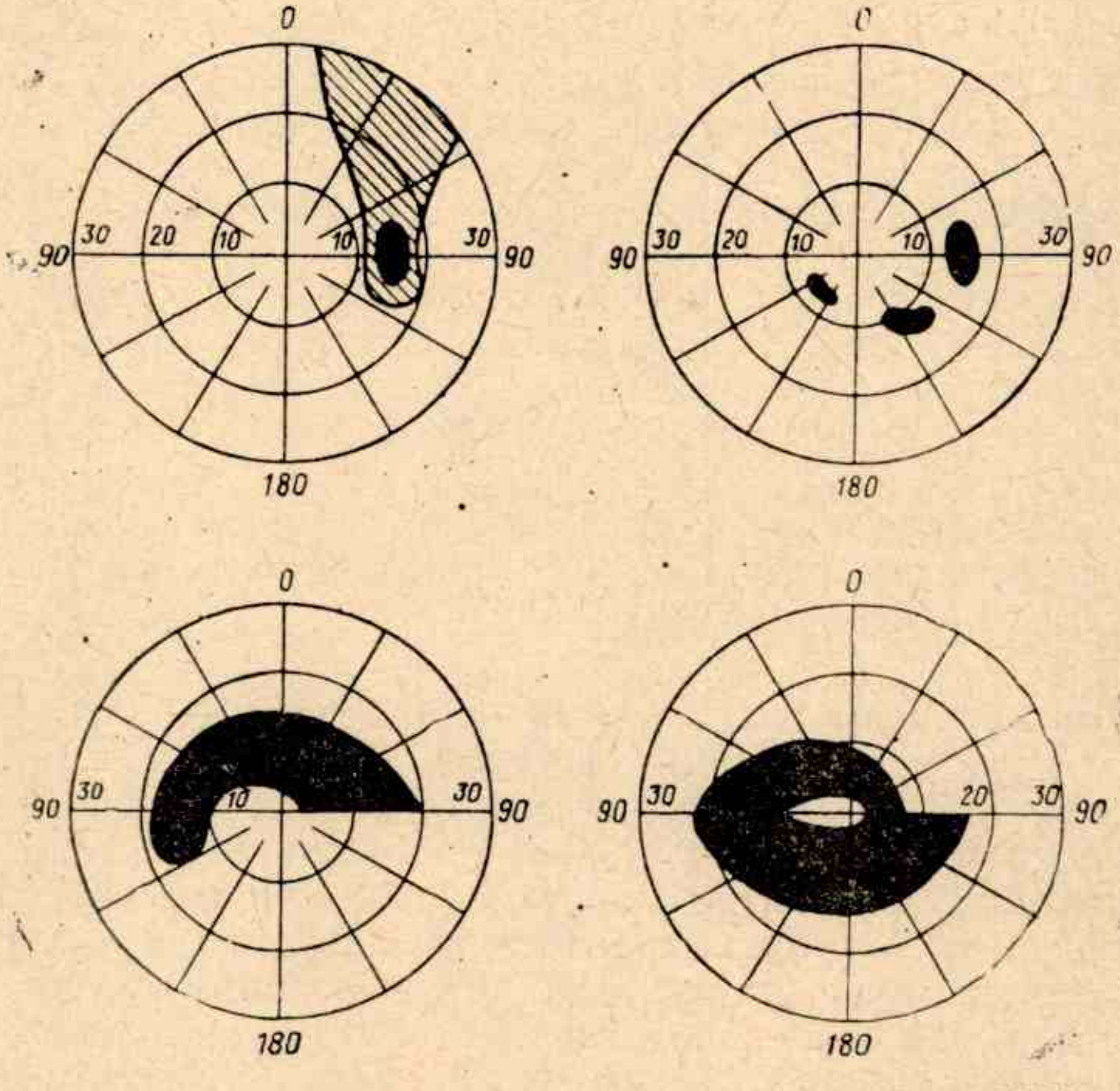

Шәкил 111. Глаукома мәркәзәтрафы скатоманын нөвләри.

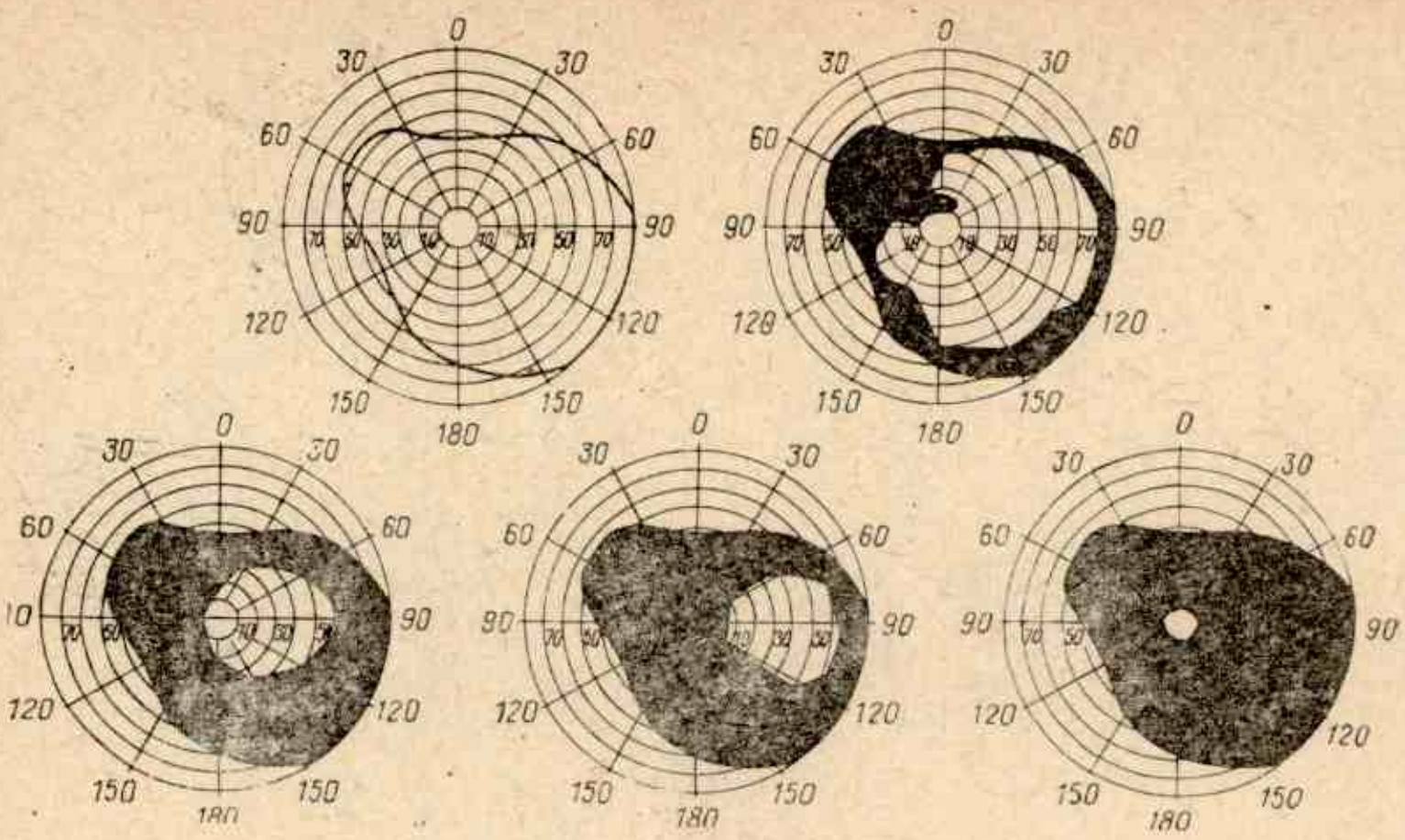

Шәкил 112. Глаукоманын мүхтәлиф мәрһәләләриндә көрмә саһәсинин дәјишмәси.

ликләр әввәлләр мүаличә нәтичәсиндә кечә билир, сонралар исә даима галыр. Кетдикчә көрмә саһәси даралыр, хәстәлијин сонунда көрмә саһәси анчаг мәркәздә, бору шәклиндә галыр. Бунунла јанашы мәркәзи көрмә дә зәифләјир, нәһајәт, көрмә функсијасы тамамилә итир (мүтләг вә ја терминал глакуома).

БИРИНЧИЛИ ГЛАУКОМА

Биринчили глаукома ән ағыр кечән көз хәстәлији олуб корлугла нәтичәләнир. Әсасән јашлы шәхсләрдә мүшаһидә олунур. 40 јашдан јухары шәхсләрдә 1%, 60—80 јашларда 2—3%, кәнч јашларда исә (кәнчлик глаукомасы) надир һалларда тәсадүф едилир.

Глаукоманын ики әсас клиники формасы ајырд едилир: 1) ачыг бучаглы глаукома; 2) гапалы бучаглы глаукома.

АЧЫГ БУЧАГЛЫ ГЛАУКОМА

Ачыг бучаглы глаукоманын патокенези, өн камера бучағында маје тәнзимләјичи системин функсионал дәјишикликләридир. Һәмин саһәдә дистрофик вә декенератив дәјишикликләр әмәлә кәлир. Хәстәлијин башланғыч дөврүндә бу дәјишикликләр минимал дәрәчәдә олур: трабекулјар гат галынлашыр, трабекулјарарасы саһә вә шлемм каналы даралыр.

Сонралар трабекулјарарасы саһә тамамилә итиб кедир. Хәстәлијин там инкишаф етмиш дөврүндә бу саһәдә әмәлә кәлән декенератив дәјишикликләр икинчили олуб, тәзјигин артмасы илә әлагәдардыр. Шлемм каналында функсионал блок әмәлә кәлир: шлемм каналы өн камерадан трабекулјар саһә

илә ајрылыр, буна да мајекечиричи мембрана (пәрдә) кими бахмаг олар.

Көздә тәзјиг һәмишә канала нисбәтән чох олдуғу үчүн һәмин пәрдә шлемм каналына доғру габарыр. Јашла әлагәдар олараг пәрдәнин мајекечиричи габилијјәти азалыр. Бунунла да көзүн тәзјиги илә канал тәзјиги арасындакы фәрг чохалыр. Трабекуллар шлемм каналынын харичи диварына доғру инкишаф едәрәк каналын мајекечиричи саһәсини азалдыр. Бә'зи јерләрдә һәтта һәмин саһәләр там гапаныр. Каналын белә вәзијјәти харичи вә ја склераарасы (интрасклерал) блок адланыр. (Дахили блок, гапалы бучаглы глаукома да әмәлә кәлир).

Нәтичәдә шлемм каналынын һиссәви блоку сајәсиндә, мајенин дөвр етмәсинә мүгавимәт артыр вә көзүн дахили тәзјиги јүксәлир. Блок әмәлә кәлмиш саһәләрдә ендотел позулур, һәмин јерләрдә декенератив дәјишикликләр, битишмәләр вә шлемм каналынын тутулмасы мејдана чыхыр.

Јухарыда гејд едилән дәјишикликләрин әмәлә кәлмәси, синир системи,ендокрин вә дамар системи позғунлуглары илә әлагәдардыр. Она көрә дә, биринчили глаукома атеросклероз, һипертонија, диабет вә с. хәстәлији олан шәхсләрдә даһа чох тәсадүф олунур. Бундан әлавә, кенетик амилин дә ролуну (глаукома бә'зән аиләви характер дашыјыр) гејд етмәк лазымдыр.

Клиника. Ачыг бучаглы глаукома узун мүддәт, тәдричән инкишаф етдији үчүн чох вахт хәстәләр буну кеч, көрмә итилији позулдугда һисс едирләр. Субјектив шикајәтләр бә'зән көз алмасында долғунлуг, башағрысы, көрмәнин азачыг позулмасы, ишыг мәнбәји әтрафында рәнкли һалгаларын көрүнмәсиндән ибарәт олур. Бу симптомлар әввәлләр даими олмајыб, мүәјјән вахтларда, тәзјиг артан заман мүшаһидә едилир. Објектив мүајинә заманы өн силиар артеријаларын емиссара дахил олдуғу јердә кенишләнмәләри мүшаһидә едилир. Артерија, кенәлмиш наһијәдә ганла долғун һалда кобраја бәнзәјир вә кобра симптому адланыр. Биомикроскопија заманы гүзеһли гишанын стромасында дистрофик дәјишикликләр, бәбәккәнары пигмент һашијәсинин позулмасы көрүнүр. Гонископија заманы өн камера бучағы һәр тәрәфдән ачыгдыр. Трабекулалар үзәринә пигмент топлашдығы үчүн о, гара һалга шәклиндә көрүнүр. Бу симптомлар (кобра симптомундан башга) глаукома үчүн характер олмајыб, сағлам шәхсләрдә дә көрүнә биләр. Әсас симптомлардан бири көзүн дахили тәзјигинин артмасыдыр. Хәстәлијин башланғычында һипотензија даими олмур. Одур ки, маје тәзјигинин позулмасы, кечә вә сәһәр еркән тәзјигин өлчүлмәси, компрессион тонометрија вә тонографик мүајинәләр нәтичәсиндә ашкар едилә биләр.

Көрмә синири мәмәчијиндә глаукома екскавасијасы вә көрмә саһәсиндә характер дәјишикликләр чох кеч мејдана чыхыр. Көрмә синиринин атрофијасы әмәлә кәлдикдән сонра хәс-

тәлик чох тез инкишаф едир вә там корлуға сәбәб олур.

Мүтләг глаукомада *(glaucoma absolutum)* өн силиар артеријалары кенәлир, гүзеһли гишада атрофијалашмыш саһәләр әмәлә кәлир, бәбәк кенәлир, ишыға рефраксијасы позулур. Бә'зән көздә даими ағрылар олур (ағрылы мүтләг глаукома—*glaucoma absolutum dolorosum)*, бујнуз гишанын епител гаты шишкинләшир, үзәриндә судурчуглар вә ерозијалар әмәлә кәлир—*keratitis bullosa.* Гүзеһли гишанын өн камера бучағы наһијәсиндә јени ган дамарлары јараныр *(rubeosis iridis).* Ачыг бучаглы глаукома һәмишә икитәрәфли олур, лакин 80% хәстәләрдә асимметрик вәзијјәтдә кечир. Јә'ни бир көздә хәстәлик там инкишаф етдији һалда, икинчи көздә нисбәтән јенидән әмәлә кәлир вә јүнкүл кечир.

Хәстәлијин белә давам етмәси һәр ики көздә өн камера бучағында асимметријанын олмасы илә әлагәдардыр.

ГАПАЛЫ БУЧАГЛЫ ГЛАУКОМА

Гапалы бучаглы глаукоманын патокенизи өн камера бучағы илә гүзеһли гиша көкү арасында блокун әмәлә кәлмәси илә изаһ едилир. Бу нөв блокун әмәлә кәлмәсинин сәбәби бәбәк кәнарынын функсионал блокудур. Бәбәк кәнарынын функсионал блоку, бүллуру гүзеһли гишаја чох јахын јерләшән көзләрдә әмәлә кәлир. Бүллурун гүзеһли гишаја чох јахын јерләшмәси, мајенин арха камерадан өн камераја кечмәсини чәтинләшдирир. Маје арха камерада галараг тәзјиги артырыр, гүзеһли гишаны өнә доғру итәләјир, гүзеһли гишанын көкү назик олдуғу үчүн о, тәзјигә даһа чох мә'руз галыр вә өнә доғру чох габарараг өн камеранын бучағы даһа чох даралыр вә ја там тутулур. Әввәлләр көзүн дахили тәзјиги анчаг тутмалар заманы артыр. Глаукома тутмасы әсасән, бәбәјин бирдән-бирә кенәлмәси, дамарлы гишанын ганла вә ја да камера мајеси секресијасынын сүр'әтинин артмасы нәтичәсиндә әмәлә кәлир. Бу заман гүзеһли гиша шишкинләшәрәк өн камера бучағыны һиссәви вә ја да там гапајыр. Һәр тутма заманы гүзеһли гиша илә бучағын корнеоксклерал дивары арасында битишмәләр әмәлә кәлир (гониосинехиа), кет-кедә хәстәлик хроники характер алыр. Гапалы бучаглы глаукоманын патокенезиндә, ејни заманда кенетик амилләр, синир, ендокрин вә дамар системи дәјишикликләри дә рол ојнајыр. Гапалы бучаглы глаукомасы олан шәхсләрдә, чох вахт һипоталамус вә векетатив синир системинин дисфунксијасы мүшаһидә олунур.

Клиникасы. Гапалы бучаглы глаукоманын мүхтәлиф клиники нөвләри өзүнә мәхсус клиникаја маликдир. Бәбәјин функсионал блоку илә әлагәдар олараг әмәлә кәлән глаукома 90% тәсадүф олунуб, адәтән, кәскин тутма илә башлајыр.

Глаукоманын кәскин тутмасы емосионал тә'сир, узун мүддәт гаранлыгда олдугда (јухусуз) вә бәбәјин дәрманла кенәлмәси заманы да баш верә биләр.

Тутма заманы хәстә көзүндә бәрк ағрылардан, башағрысындан, көрмәнин зәифләмәсиндән, ишыг әтрафында рәнкли һалгаларын көрүнмәсиндән шикајәтләнир. Ағрылар гүзеһли гиша көкүндә синир лифләринин басылмасы вә бујнуз гиша епителинин шишкинләшмәси илә әлагәдардыр. Хәстәдә үрәкбуланмасы, гусма әламәтләри дә ола биләр. Објектив мүајинә заманы көз алмасы дамарларынын кенәлмәси (хүсусән өн синир артеријалар), көздә һиперемија көрүнүр, бујнуз гиша шишкинләшир, камера дајазлашыр, бәбәк кенәлир, көз диби думанлы көрүнүр. Көрмә синири мәмәчији шишкин олур, һүдуду ајдын көрүнмүр. Чох вахт тор гиша мәркәзи артеријасынын дөјүнмәси вә бә'зән мәмәчик үзәриндә гансызмалар да көрүнүр.

Тутма заманы офталмотонус 60/80 мм ч. сүт тәзјигинә гәдәр арта биләр. Вахт кечдикчә хәстәлик хроники шәкил алыр вә ачыг бучаглы глаукомадан, демәк олар ки, фәрглӛнмир. Глаукоманын кәскин тутмасыны кәскин иритлә диференсиасија етмәк лазымдыр. М. И. Авербах бунларын фәргини belә көстәрир.

Глаукоманын тутмасы	Кәскин ирит
1. Ишыг мәнбәји әтрафында рәнкли һалгаларын көрүнмәси.	1. Рәнкли һалгалар көрүнүр.
2. Ағрылар әнсә, алын, үст чәнә наһијәсинә вурур.	2. Ағрылар әсасән көздә олур.
3. Тутма тәдричән башлајыр.	3. Хәстәлик бирдән-бирә башлајыр.
4. Перикориал һиперемија зәифдир. Әсәсан өн силиар артеријаларын дурғун инексијасы мүшаһидә олунур.	4. Әсасән перикорниал һиперемија.
5. Бујнуз гишанын һәссаслығы зәифләјир.	5. Бујнуз гишанын һәссаслығы позулмур.
6. Бујнуз гиша диффуз һалда буланыр.	6. Бујнуз гиша шәффафдыр. Үзәри һамар вә парлагдыр.
7. Өн камера дајазлашыб.	7. Өн камера нормал дәринликдәдир.
8. Гүзеһли гишанын рәнки, шәкли дәјишмир.	8. Гүзеһли гишанын һиперемијасы баш верир, рәнки вә релјефи дәјишир.

9. Бәбәк кендир.	9. Бәбәк нисбәтән даралыб.
10. Көзүн дахили тәзјиги јүксәкдир.	10. Көзүн дахили тәзјиги нормалдыр вә ја азча азалмышдыр.

Биринчили глаукома үч әсас патокенетик: ачыг бучаглы, гапалы бучаглы вә гарышыг формадан ибарәтдир.

Ачыг бучаглы вә гапалы бучаглы глаукома ирәлидә тәсвир олунмушдур. Әкәр глаукома әввәлләр ачыг бучаглы олуб сонрадан хәстәлијин кедиши заманы гапалы бучаглыја чеврилмишсә, бу нөв глаукома гарышыг глаукома адланыр.

Глаукоманын дөврләри көрмә функсијасы (хүсусән көрмә саһәси) вә көрмә синири мәмәчијинин вәзијјәтинә көрә мүәјјән едилир. Башланғыч дөврүндә көрмә синири мәмәчијиндә вә көрмә саһәсиндә дәјишиклик олмур. Бә'зи һалларда көрмә саһәсинин периферијасында кичик скотомалар тәсадүф едилир.

Глаукоманын тәснифаты

Глаукоманын формалары	Дөврләри	Көздахили тәзјигинин вәзијјәти	Көрмә функсијасынын динамикасы
Гапалы бучаглы глаукома	Башланғыч (I) Инкишаф етмиш (II)	Нормал (а) Аз артмыш (б)	Стабилләшмиш глаукома
Ачыг бучаглы глаукома	Ифрат инкишаф етмиш (III) Терминал (IV)	Јүксәк (с) Гапалы бучаглы глаукоманын тутмасы	Стабилләшмәмиш глаукома
Гарышыг глаукома	Шүбһәли глаукома		

Инкишаф етмиш дөврүндә көрмә саһәси азачыг, ифрат инкишаф етмиш дөврүндә исә там даралыр, фиксасија нөгтәсиндә анчаг 15°-јә гәдәр галыр. Еjни заманда көрмә итилиjи дә зәифләмиш, гаранлыға адаптасија позулмушдур. Һәм инкишаф етмиш вә һәм дә ифрат инкишаф етмиш дөврләрдә көрмә синири мәмәчијиндә глаукома екскавасијасы көрүнүр. Мүтләг глаукомаја јахын дөврдә анчаг ишыг дујғусу сахланылыр. Мүтләг глаукомада исә көрмә функсијасы там итмиш олур.

Компенсасија дәрәчәси үч әсас шәртә көрә: көрмә функсијасынын стабилләшмәси, көзүн дахили тәзјигинин сәвијјәси вә камера мајесинин көздән харич олмасы вәзијјәтинә көрә мүәјјән едилир.

Әкәр көзүн дахили тәзјиги норма дахилиндәдирсә, лакин

камера мајесинин дөвр етмәси позулмушса, бу глаукома компенсасијасынын сабит олмадығыны көстәрир.

Көзүн дахили тәзјиги јүксәкдирсә (35 мм ч сүт тәзјигинә гәдәр) бу субкомпенсасијаны, тәзјигин даһа јүксәк олмасы исә компенсасијанын олмадығыны көстәрир.

Гејд едилән тәснифат динамикидир, хәстәлијин кедиши заманы, мүаличә нәтичәсиндә глаукоманын дөври вә компенсасија вәзијјәти дәјишә биләр.

ГЛАУКОМАНЫН ЕРКӘН ДИАГНОСТИКАСЫ

Глаукома диагнозунун мүәјјән едилмәси, онун илк дөврләриндә әсас симптомлар һәлә ајдын олмадыгда чәтинлик төрәдир. Лакин глаукоманын илк дөврләрдә мүәјјән едилмәси, вахтында апарылан мүаличә, көрмә функсијасынын узун мүддәт сахланылмасына көмәк едир вә хәстәни корлугдан хилас етмиш олур. Одур ки, глаукоманын вахтында ашкар едилмәси профилактики әһәмијјәтә маликдир. Глаукомаја шүбһәли олан хәстәләри стасионар шәраитиндә ән дәгиг мүајинәдән кечирмәк лазымдыр.

1. Систематик олараг тонометрија етмәли, күн әрзиндә офталмотонусун нечә дәјишмәсини мүәјјәнләшдирмәли.

Хәстәнин тәзјигини бир нечә күн әрзиндә сәһәр саат 7-дә вә ахшам саат 7-дә өлчмәк, мүајинәнин нәтичәсини хүсуси вәрәгләрдә гејд етмәк лазымдыр.

2. Еластотонометрија (В. П. Филатов вә С. Ф. Калфа үсулу илә) етмәли, јә'ни тәзјиг 5;7 5;10 вә 15 г јүклә өлчүлмәлидир. Әлбәттә, мүхтәлиф јүклә өлчүлән тәзјиг мүхтәлиф олачагдыр. Алынан рәгәмләр хүсуси вәрәгә көчүрүлүр. Онлары бирләшдирдикдә алынан әјри еластотонометрија әјриси адланыр. Нормал әјрилик дүз хәтт шәклиндә олуб, ән јүнкүл јүклә, ән ағыр јүкдән алынан тәзјигин фәрги, орта һесабла 6—11 мм ч. сүт тәзјигинә бәрабәрдир. Әјрилијин дүзкүн дејил гырыг хәтт шәклиндә олмасы глаукоманы көстәрир.

3. Кор ләкәнин бөјүмәси глаукоманын илк дөврләриндә баш верир. Һәлә 1890-чы илдә Беррум әввәлдә гејд едилдији кими, глаукома үчүн характер шәкилдә скотома тәсвир етмишдир ки, бу да кор ләкә илә бирләшир. 1922-чи илдә проф. А. Ј. Самојлов буна мәхсус сынаг тәклиф етмишдир. Сынағы апармаздан әввәл хәстә кампиметрија вә тонометрија мүајинәсиндән кечирилир. Кор ләкәнин өлчүләри вә офталмотонус мүәјјән едилир. Сонра хәстәнин көзүнә 1%-ли пилокарпин мәһлулу төкүлүб, 30—45 дәгигәдән сонра мүајинәләр тәкрар олунур. Әкәр кор ләкәнин бөјүмәси глаукома просеси илә әлагәдардырса, о, пилокарпиндән сонра өз нормал өлчүләринә гәдәр кичилир. Нормал көздә пилокарпинин тә'сириндән тәзјиг чох аз (2—4 мм) дәји-

шир. Офталмотонусун чох азалмасы (5 мм-дән 20 мм-ә гәдәр) глаукома просесини көстәрир.

Әкәр көстәрилән мүајинәләр глаукома просесинин диагнозуну мүәјјән етмәк үчүн кифајәт етмирсә, хәстәнин шикајәтләри давам едирсә, бир сыра дикәр сынаглардан да истифадә етмәк лазымдыр. Бунлара глаукомаја мәнфи тә'сир көстәрән сынаглар аиддир.

1. Гаранлыгда апарылан сынаг. Хәстәнин тәзјиги өлчүлдүкдән сонра 50 дәгигә мүддәтиндә гаранлыг отагда јерләшдирилмәли вә тәзјиги тәкрар өлчмәли. Тәзјигин артмасы глаукома просесини көстәрир.

2. Хәстәнин ачгарына көзүнүн тәзјиги вә кор ләкәси өлчүлүрсә, сонра 200 г су ичирдилир. 30—45 дәгигәдән сонра мүајинәләр јенидән тәкрар олунур. Сынаг чох һәссас олуб, көзүн дахили мајесинин дөвр етмәсинин позулдуғуну ашкар едир. Кор ләкә бөјүјүр, тәзјиг артыр.

Ачыг бучаглы глаукоманы илк дөврләрдә ашкар етмәк даһа чәтинлик төрәдир. Көрмә габилијјәтинин аз зәифләмәси вә глаукомаја мәхсус дикәр симптомларын олмамасы нәтичәсиндә, бә'зән һәким сәһв олараг катарактанын башланғыч дөврү һесаб едир вә катарактанын там јетишмәсинә гәдәр көзләмәсини төвсијә едир. Әслиндә исә глаукома инкишаф едиб корлуға сәбәб олур. Бу сәһв олмасын дејә хәстә бу дөврдә һәр ики хәстәлијә аид мүајинәләрдән кечмәлидир.

ИКИНЧИЛИ ГЛАУКОМА

Гејд едилдији кими, икинчи глаукома көздә олан һәр һансы бир хәстәлијин нәтичәсиндә баш верир. Мәсәлән: 1. Илтиһабдан сонра баш верән увеит глаукомасы. 2. Факокен глаукома. 3. Дамар системи илә әлагәдар глаукома. 4. Травматик глаукома. 5. Дистрофик просесләрлә әлагәдар глаукома. 6. Неопластик глаукома.

Увеал глаукома илтиһаби просесдән сонра гониосинехија, бәбәк кәнарынын даирәви битишмәси вә там тутулмасы, трабекуллар наһијәсиндә ексудатын топланмасы нәтичәсиндә әмәлә кәлир.

Факокен глаукома—бүллур өз јерини дәјишдикдә (бүллурун өн камераја чыхығы), катарактанын јетишмәмиш дөврүндә онун шишкинләшмәси вә ифрат инкишаф етмиш дөврдә сулу катаракта һәчминин патоложи бөјүмәси нәтичәсиндә баш верир. Белә һалларда һәмишә гапалы бучаглы икинчили глауқоманын тутмасы баш верир.

Дамар системи илә әлагәдар олан глаукоманы ики група бөлмәк олар: тромбдан сонра баш верән глаукома вә флебоһипертензија. Мәркәзи тор гиша венасынын тромбундан тәхминән 2—3 ај сонра хәстәләрин 15%-индә икинчили глаукома баш ве-

рир. Бунун сәбәби, һәмин хәстәләрдә өн камера бучағында бирләшдиричи тохуманын вә јени ган дамарларынын әмәлә кәлмәсидир.

Флебоһипертензија өн силиар дамарларда вә вартикоз веналарда тәзјигин артмасы илә әлагәдардыр. Бу артерија-вена бирләшмәси, бәдхассәли екзофталм, көзјувасынын шишләри вә веналарын сыхылмасы нәтичәсиндә әмәлә кәлир.

Травматик глаукома контузија вә ја да көзүн јараланмасы нәтичәсиндә ола биләр. Контузион глаукома, травма заманы өн камера бучағынын вә ја бәбәклә шүшәвары чисмин блокадасы нәтичәсиндә баш верир. Бу нөв глаукомаја катаракта, кератопластика чәрраһи әмәлијјатындан сонра баш верән глаукоманы аид етмәк олар. Травмалардан сонра увеал вә факокен глаукомалар да баш верә биләр.

Бә'зи дистрофик вә декенератив дәјишикликләр дә, мәсәлән, мүхтәлиф етиолокијалы ретинопатија (диабет), көздахили гансызмалар вә с. глаукомаја сәбәб ола биләр.

Неопластик глаукомалар көзүн дахили шишләри заманы баш верир.

АНАДАНКӘЛМӘ ГЛАУКОМА

Хәстәлијин 60%-ә гәдәри јени доғулмуш ушагларда тәсадүф едилир. Буну һидрофталм вә ја буфталм да адландырырлар. Илк 2—3 ај әрзиндә хәстәләрдә әһәмијјәтли бир дәјишиклик олмур. Аз ишыгдангорхма, јашахма әламәтләри, ушағын иштаһасызлығы, пис јатмасы вә чох нараһат олмасы бу хәстәлијә шүбһә доғура биләр (шәкил 113).

Әсас симптомлардан көзүн дахили тәзјигинин артмасы, бујнуз гишанын өлчүләринин вә көз алмасынын һәчмчә бөјүмәсидир. Бу заман бујнуз гиша булашыр, өн камера дәринләшир, бәбәк бөјүјүр вә ишыға реаксијасы зәифләјир. Әлбәттә, бу вахт көрмә, функсијасы позулур, ушағын јашына көрә буну тә'јин етмәк олмур. Көз алмасы үзәриндә силиар артеријалар кенәлир (кобра симптому). Биомикроскопија заманы аневризм, ектазија, хырда һеморракијалар, ганын сүр'әтинин азалмасы әламәтләри көрүнүр. Склера кәркинләшмиш, көјүмтүл рәнкдә, лимб кенәлмиш, бујнуз

Шәкил 113. Сол көзүн анаданкәлмә глаукомасы.

гишанын өлчүләри бөјүмүш вә бир гәдәр јастылашмыш олур, һиссијјат азалыр, мүәјјән вахтдан сонра катаракта да әмәлә кәлә билир. Көз дибиндә, көрмә синири мәмәчији вә ону әһатә едән тор гиша һиссәси дистрофик дәјишикликлијә уғрајыр. Мәмәчикдә ексковаснја вә аррофија јараныр. Склера бөјүдүкдә тор гиша артыг она мүвафиг олмадығы үчүн гопма вә чырыглар әмәлә кәлә билир.

Анаданкәлмә глаукома ембрионун ана бәтни дөврүндә камера бучағында баш верән аномалијалар нәтичәсиндә мејдана чыхыр. Бу дәјишикликләр чох вахт ана һамилә икән, әсасән һамиләлијин 7 ајлығына гәдәр кечирдији инфексион хәстәликләр (мәхмәрәк, паротит, полимиелит, тиф, сифилис вә с.), А авитаминозлуғу тирио-токсикоз, механики травмалар, зәһәрләнмәләр, алкоголизм вә с. илә әлагәдардыр. Бу заман өн камера бучағында ембриомезодермал тохуманын там сорулмамасы шлемм каналынын даралмасы, ја там тутулмасы вә с. маје дөвраныны позур вә тәзјигин артмасына сәбәб олур.

Анаданкәлмә глаукоманын баш вермәсиндә ирси амилләрин дә ролу вардыр. Анаданкәлмә глаукома бә'зән көзүн вә ја организмин дикәр гүсурлары илә бирликдә тәсадүф едилир. Глаукома һәмишә бир көздә дикәр көзә нисбәтән даһа чох инкишаф етмиш олур. Ушагларда тонометрија дәрин јуху вә ја наркоз вәзијјәтиндә апарылыр. Бә'зән дә ушаг ач сахланылыр, сонрадан она сүд верилир. Ушаг једији мүддәтдә, көзү анестезија едиб тонометрија апармаг мүмкүндүр.

Анаданкәлмә глаукоманын әсас мүаличәси анчаг чәрраһи јолладыр, дәрман мүаличәси исә әлавә олараг апарылыр. Һазырда еффектли чәрраһи әмәлијјат гониотомија, гониопунктура һесаб едилир. Гониотомија әмәлијјатында өн камера бучағында трабекулјар саһә тәмизләнир, мајенин дөвр етмәси асанлашыр. Гониопунктура исә фистула әмәлә кәтирир, глаукоманын ифрат инкишаф етмиш дөврүндә мәсләһәт көрүлүр.

КӘНЧ ЈАШЛАРДА БАШ ВЕРӘН ГЛАУКОМА

Анаданкәлмә глаукома, адәтән, 5 јаша гәдәр, кәнчлик глаукомасы исә 6—35 јашларда тәсадүф едилир. Бу нөв глаукома биринчили глаукоманын 5%-ни тәшкил едир. М. Л. Ҡлјачкоја (1961) көрә кәнчләрдә баш верән глаукома ики група бөлүнүр:

1. Ҡлиники кедишинә көрә гочалыг глаукомасына вә токсики глаукомаја бәнзәјән глаукома.

2. Аномалија илә бирликдә тәсадүф олунан глаукома (анидидиа, микрокориеа, анкио-нејрофиброматоз вә с.).

Биринчи нөв глаукома чох вахт 7—8 јашларда башлајыр. Бу заман бујнуз гиша, лимб вә склеранын бөјүмәси олмур. Анчаг гүзеһли гиша бәбәккәнары һашијәсинин атрофијасы мүшаһидә олунур. Галан симптомлар биринчили глаукомаја мәхсус симп-

томлардан ибарәтдир: офталмотонусун артмасы, мәмәчикдә ексковасија атрофијанын әмәлә кәлмәси вә функсијанын позулмасы.

Икинчи нөв глаукома организмин систем хәстәликләри илә бирликдә тәсадүф едилир. Мәсәлән, нејрофиброматоз, тор гиша вә кичик бејин анкиоматозу—Һиппел—Линдау хәстәлији вә енсефало триһеминал анкиоматоз — Стерг-Вебер синдрому вә с. Бу нөв фагоматоз хәстәликләрә мәнсуб үмуми симптом глианын артмасыдыр.

Шәкил 114. Икитәрәфли глаукома (үзүн аловлу ләкәси).

Глаукоманын белә бөлкүсү өзүнү доғрултмур. Белә ки, һәм анаданкәлмә глаукома, һәм дә 7—8 јашларда әмәлә кәлән глаукома заманы өн камера бучағынын мүајинәси ејни дәјишиклији көстәрир, лакин бу дәјишикликләр нисбәтән аз олур. Кәнч јашларда баш верән биринчили глаукома анаданкәлмә глаукоманын кеч ашкар едилмиш формасы һесаб едилир вә бу заман артыг көзүн тохумалары мөһкәмләндији үчүн бујнуз гиша вә склера бөјүмүр.

Фагоматоз хәстәликләр анаданкәлмә олдуғу үчүн, фагоматоз нәтичәсиндә баш верән глаукоманы да анаданкәлмә һесаб етмәк олар (шәкил 114).

Енсефалотриһеминал анкиоматоз *(naevus flammeus facici)* заманы баш верән глаукома өзүнә мәхсус хүсусијјәтләрә маликдир. Мүајинәләр көстәрир ки, көзүн дахили мајесинин дөвранынын позулмасы ушаг анадан олдугдан 1—2 ил сонра вә бә'зән даһа кеч башлајыр. Офталмотонус нә гәдәр тез артырса, симптомлар да бир о гәдәр тез нәзәрә чарпыр. Хәстәлијин кедишиндә һидрофталмија әмәлә кәлир, лакин бујнуз гиша узун мүддәт шәффаф галыр, функсија тәдричән позулур. Аапарылан динамики мүајинәләр көстәрир ки, әввәл көзүн дахили тәзјиги аз артыр, көт-кедә өн камера дәринләшир, гүзеһли гишада депигментасија саһәләри әмәлә кәлир.

Гониоскопијада өн камера бучағы гүзеһли гиша көкү илә вә пигментлә гапанмыш көрүнүр. Өн камера бучағынын белә блоку, офталмотонусун даһа да артмасына сәбәб олур, гапалы бучаглы глаукома әмәлә кәлир. Көрмә синири мәмәчијиндә ексковасија әмәлә кәлир вә мәмәчик күл рәнкини алыр. Мәркәзи көрмә узун мүддәтә сахланылыр. Көрмә саһәси консентрик һалда даралыр. Белә шәхсләрин үзүндә, үчлү синир бо-

јунча көјүмтүл гырмызы ләкә көрүнүр. Belә ләкә конјунктивада, дамарлы гишада вә бәдәнин дәрисиндә дә ола биләр.

ГЛАУКОМАНЫН МҮАЛИЧӘСИ

Глаукоманын мүаличәси, әсасән көзүн дахили тәзјигини азалтмаг мәгсәди илә апарылмалыдыр. Лакин ону да гејд етмәк лазымдыр ки, һипертензија анчаг бир симптомдур. Одур ки, мүаличә заманы тәзјиги азалтмагла јанашы, ејни заманда ган дөвраныны вә маддәләр мүбадиләсини јахшылашдыран, невроложи позғунлугларын гаршысыны алан препаратлардан да истифадә етмәк лазымдыр.

Консерватив мүаличә, илк нөвбәдә, һипотензив препаратлардан ибарәтдир. Бу нөв препаратлар әсас 2 груп тәшкил едир: 1) холиномиметик препаратлар асетилхолинин әмәлә кәлмәсини тә'мин едир; 2) антихолинестраз препаратлары, холинестраз ферментинин әмәлә кәлмәсини тормозлајыр вә бунунла да асетилхолини парчаламагдан горујур вә тохумада топланмасына көмәк едир. Һәр ики груп миотик дәрманлар гапалы бучаглы глаукомада, гүзеһли гишанын көкүнү өн камера бучағындан узаглашдырыр, блок арадан галдырылыр вә бунунла мајенин дөвр етмәси јахшылашыр, тәзјиг азалыр.

Ачыгбучаглы глаукомада исә миотикләрин тә'сириндән шлемм каналы вә трабекулјар саһә кенишләнир.

Холиномиметик препаратлардан—пилокартини (1,2 вә 4%), карбохолини (0,75%), асеклидини (3—5%) көстәрмәк олар. Пилокарпин хәстәләр тәрәфиндән јахшы кечирилдији үчүн даһа чох ишләнилир. Онун мәнфи чәһәти һипотенсив тә'сиринин аз-мүддәтли олмасыдыр (4—6 саат).

Антихолиестраз миотикләрдән фосфакол (0,02%), армин (0,005—0,01%), фосарбин (0,01%), нибуфин (0,025%), тосмилен (0,25—0,5%), фосфелин-јодид (0,06—0,5%) мәһлул шәклиндә ишләдилир.

Гејд едилән дәрманлар, холиномимитик дәрманлара нисбәтән даһа күчлүдүр, лакин онларын узунмүддәтли тә'сири, силиар әзәләнин кәскин спазмасы дамарларынын кенишләнмәси сајәсиндә чох вахт көздә гызарты вә ағры әмәлә кәтирир. Одур ки, препарат хәстәнин организминин онун нечә кечирмәсинә көрә сечилмәлидир. Бундан әлавә, глаукоманын мүаличәсиндә симпатикотроп дәрманлар да ишләдилир. Бунлардан адреналин, фетaлон вә еуспираны көстәрмәк олар. Онларын һипотензив тә'сири, мајенин дөвр етмәсини асанлашдырмасы вә мајенин һасилолма сүр'әтини азалтмасы илә изаһ едилир. Адреналин пилокарпинин тә'сир мүддәтини узадыр. Одур ки, о, пилокарпинлә бирликдә ишләдилдикдә јахшы еффект верир. (Адренопилокарпин-пилокарпин тозу (0,1 г) вә 1%-ли адреналин мәһлулунун 10 мл-индә һәлл едилир).

ХРОНИКИ ГЛАУКОМАНЫН МҮАЛИЧӘСИ

Көзә холлиномиметик дәрманлардан һәр һансы бири, чох вахт пилокарпин дамчысы (күндә 2—3 дәфә) тә'јин едилир. Бә'зән бу препаратларын еффектлилијини артырмаг мәгсәди илә, онлары симпатиотроп дәрманларла бирликдә (адреналино-пилокарпин, күндә 2—3 дәфә) тә'јин етмәк мәсләһәт көрүлүр. Бу препаратлар, әкәр офталметонусун нормалашмасы үчүн кифајәт етмирсә, онда антихолинестраз препаратларындан да (күндә 1—2 дәфә) истифадә етмәк лазымдыр.

Хәстәләрдә бә'зән миотик дәрмана гаршы парадоксал реаксија (офталмотонус артыр) әмәлә кәлир, белә һалда миотикләр экс-көстәришдир.

Әкәр тәзјиг ашағы енмирсә, онда дахилә диакарб (кичик дозада, арада фасилә вермәклә) тә'јин едилир. Витамин мүаличәсиндә әсасән витамин A, B_1, B_2, B_6 (пиридоксин), C, K, P (рутин), PP (никотин туршусу), синир системинә тә'сир көстәрән әлавә дәрманлардан, бромид препаратларындан (бром 0,5—1%), тохума мүаличәсиндән дә (ФиБС) кениш истифадә олунур.

Апарылан мүаличә илә јанашы глаукомалы хәстәләр мүәјјән режим дахилиндә јашамалыдырлар. Бунлара ағыр физики иш, башы чох ашағы әјмәклә әлагәдар иш, исти сехләрдә ишләмәк экс-көстәришдир. Узун мүддәт гаранлыг мүһитдә галмаг, кинoја кетмәк мәсләһәт дејил, телевизора исә ишыглы отагда бахмаг мәсләһәтдир. Хәстәләр күндә 5—6 стәкан маје гәбул едә биләрләр, түнд чај вә гәһвә исә экс-көстәришдир. Мә'дә-бағырсаг системи нормал вәзијјәтдә олмалыдыр.

ГЛАУКОМА ТУТМАСЫНЫН МҮАЛИЧӘСИ

Хәстәни гәбул едән кими, көзүнә 1—2%-ли пилокарпин төкүлүр. Биринчи саат әрзиндә һәр 15 дәгигәдән, сонра һәр 30 дәгигәдән, даһа сонралар исә һәр саатда бир дәфә вә сутка әрзиндә 6 дәфәјә гәдәр азалтмалы. Тутма заманы антихолинестраза препаратлардан истифадә етмәк мәсләһәт дејил. Чүнки онлар ган дамарларыны кенишләндирир, бу да бәбәккәнары блоку күчләндирә билир. Дахилә диакарб тә'јин едилир (0,5 г, сонралар 0,25 г, күндә 4 дәфә), глисерин (күндә 1—2 дәфә), ајаглара исти ванна, кичкаһ наһијәсинә 2 әдәд зәли салыныр, әкәр еффект аз оларса 3—4 саатдан сонра әзәлә ичәрисинә аминазин (25 мг) вурулур вә ја да аминазин, димедрол, промедол комбинә едилир. Инексијадан сонра хәстә 3—4 саат узанмыш вәзијјәтдә олмалыдыр (коллапсын гаршысыны алмаг үчүн).

Әкәр 24 саат әрзиндә тутма кечмирсә, чәрраһи әмәлијјат (иридектомија) апармаг лазымдыр.

Глаукоманын мүаличәсиндә едилән операсијалар бир нечә група бөлүнүр: иридектомија, фистулизәедичи, шлемм каналы вә трабекулјар саһәдә апарылан, кирпикли чисмә вә дамарлара тә'сир едән операсијалар.

Иридектомија—бәбәк блокуну позур, өн вә арха камераларда тәзјиг бәрабәрләшир, гүзеһли гиша өз нормал вәзијјәтинә гајыдыр. Өн камера бучағы кенишләнир. Әмәлијјат гапалы бучаглы глаукомада даһа еффектлидир.

Анестезијадан сонра көз алмасынын үст јарысында конјунктива кәсилиб, лимбә гәдәр склерадан ајрылыр. Лимбин склера һиссәсиндә өн камера ачылана гәдәр кәсик апарылыр, гүзеһли гиша јара кәнарына чыхыр вә ја да пинсетлә чыхарылыр. Әкәр һиссәви иридектомија апарыларса, онун анчаг кениш көк һиссәси кәсилир, там иридектомија апарыларса, онда бәбәк кәнарына гәдәр кәсилиб көтүрүлүр. Конјунктива кәсијинә тикиш гојулур. Операсија микроскоп алтында да апарыла биләр.

Фистулизәедичи операсија кениш јајылмышдыр. Бурада мајенин өн камерадан харич олмасы үчүн, бучагла конјунктивалты саһә арасында јени јол бәрпа едилир вә фистула наһијәсиндә конјунктива балышы јарадылыр. Маје һәмин конјунктива балышындан, конјунктива вә еписклера дамар системинә сорулур.

Фистулалы операсија даһа еффектлидир, белә ки, хәстәләрин 40%-дә офталмотонус нормалашыр. Операсијанын мәнфи чәһәти, һипотензив еффектин габагчадан дүзкүн тә'јин етмәјин гејри-мүмкүн олмасы, һипотонијанын әмәлә кәлмәси вә конјунктива кисәсиндән көзә инфексија дүшмәси горхусудур.

Техники чәһәтдән операсија дөрд мәрһәләдә апарылыр: конјунктива өртүјүнүн кәсилмәси, склеранын кәсилиб фистула әмәлә кәтирилмәси, иридектомија вә ја иридотомија, конјунктива кәсијинин бағланмасы. Көз алмасынын үст јарысында лимбдән 8—10 мм архаја, 10 мм узунлугда конјунктивада јарымдаирәви кәсик апарылыр вә лимбә гәдәр склерадан ајрылыр. 1—1,5 мм лимбдән јухары склерада, лимбә паралел кәсик апарылыр, јаранын кәнары бир гәдәр аралы олмалыдыр. Бунун үчүн ја склеранын бир һиссәси кәсилиб чыхарылыр, ја да јаранын кәнарында склеранын бүтүн гатлары јандырылыр. Биринчи һалда склера һиссәси 0,5—1 мм ениндә, гајчы вә ја трепанла кәсилир. Склеранын јандырылмасы, термо-вә ја диатермокаутерлә апарылыр, бу заман јара кәнары бүзүшүр вә кәләчәкдә битишмир: һәмин јараја гүзеһли гиша јерләшдирилир. Бу нөв операсијалар ириденклејзис операсијасы адланыр. Кәсикдән сонра гүзеһли гиша һәмин јараја дүшүр, ја пинсетлә чыхарылыр, радиал истигамәтдә кәсилир вә кәсијин һәр ики кәнары јараја пәрчимләнир, ја да фистула һазыр

олдугдан сонра анчаг иридектомија апарылыр. Қонјунктива тикилир.

Шлемм каналында операсија

Шлемм каналы үзәриндә едилән операсија анчаг микроскоп алтында апарылыб, микрочәррађи әмәлијјатлара аиддир. Операсијанын үч нөвү ајырд едилир: каналын харичи диварынын вә ич диварынын кәсилмәси, трабекулјар саһә вә каналын бир һиссәсинин кәсилиб көтүрүлмәси. Биринчи нөв операсија М. М. Краснова көрә синусотомија, икинчи нөв каналын дахили диварынын кәсилмәси трабекултомија адланыр. Ән чох јајылан исә ики нөв операсијанын бирликдә апарылмасыдыр ки, бу да синусотрабекулектомија (үчүнчү нөв) адланыр. Бу операсијанын тә'сир механизми һәлә там өјрәнилмәмишдир.

Кирпикли чисим вә онун дамарларында едилән операсија

Сиклодиализ

Лимбдән 4—5 мм аралы конјунктива вә склераны кәсиб, јасты шпадел васитәсилә көзүн јарымкүрә саһәсиндә, лимбә гәдәр кирпикли чисим склерадан араланыр. Бунунла мајенин өн камерадан супрахориолдал саһәјә кечмәси үчүн әлавә јол ачылыр. Бу операсија афакијалы көзләрдә даһа чох апарылыр.

Сиклодиатермија

Склерада, кирпикли чисим наһијәсиндә диатермики јаныглар апарылыр. Бу јаныглар там перфорасијаја гәдәр, јарымперфорасијалы вә ја да сәтһи ола биләр. Диатермија әвәзинә криоапликасијадан да истифадә етмәк олар. Бу операсијада кирпикли чисми гидаландыран дамарлар һиссәви оларaг атрофијалашыр вә мајенин һасилолма сүр'әти азалыр.

ГЛАУКОМАНЫН ПРОФИЛАКТИКАСЫ ВӘ ХӘСТӘЛӘРӘ ДИСПАНСЕР НӘЗАРӘТИ

Корлуға сәбәб олан көз хәстәликләри ичәрисиндә глаукома әсас јер тутур. 40 јашындан јухары әһалинин 1%-и глаукома илә хәстәләнир. Бу хәстәлији, әлбәттә, там мүаличә етмәк мүмкүн дејил. Лакин хәстәлији вахтында ашкар едилиб, мүаличә етмәклә вә даими диспансер мүајинәси нәтичәсиндә корлуғун гаршысыны алмаг олар.

Глаукоманы ашкар етмәк үчүн әһалини профилактики олараг мүајинәдән кечирмәк лазымдыр. Мүајинәјә 40 јашындан јухары шәхсләр чәлб олунур. Белә профилактики мүајинәләр актив вә ја да пассив шәкилдә апарыла биләр.

Актив мүајинә билаваситә мүхтәлиф мүәссисәләрдә тибб ишчиләри тәрәфиндән апарылыр. Пассив мүајинәдә исә поликлиникаја һәр һансы бир хәстәлијә көрә мүрачиәт едән шәхс, ејни заманда глаукомаја көрә дә мүајинә олунур.

Мүајинә ики мәрһәләдә апарылыр. Мүајинәнин биринчи мәрһәләсиндә һәким, илк нөвбәдә хәстәнин нәдән шикајәтләндији илә марагланыр, көз алмасынын өн һиссәсини вә көз дибини мүајинәдән кечириб, көзүн дахили тәзјигини өлчүр, глаукомаја шүбһәли шәхсләри мүәјјән едир.

Глаукомаја шүбһәли һаллар ашағыдакылардыр:

1. Көзүн һәгиги тәзјиги 27 мм ч сүт тәзјигиндән јүксәкдирсә;

2. Хәстәнин шикајәтләри глаукома үчүн характердирсә;

3. Өн камера дајазлашмыш вә гүзеһли гиша бир гәдәр өнә габармышса;

4. Көрмә синири мәмәчијиндә екскавасијаја шүбһә јаранарса;

5. Һәр ики көздә апарылан мүајинәләрин нәтичәси арасында фәрг оларса.

Мүајинәнин икинчи мәрһәләсиндә, глаукомаја шүбһәли шәхсләр поликлиника, глаукома кабинетләри вә лазым кәләрсә, стасионар шәраитиндә дәгиг мүајинәдән кечмәлидирләр. Диспансердә глаукомалы хәстәләр систематик олараг мүајинәдән кечмәли вә мүаличә олунмалыдырлар.

Глаукомалы вә глаукомаја шүбһәли хәстәләр үчүн диспансер карточкасы долдурулур вә мүајинәнин нәтичәләри гејд едилир. Белә карточка көз хәстәликләри кабинетиндә сахланылыр. Хәстәнин үмуми амбулатор карточкасында «глаукома» сөзү јазылыр. Бу дикәр мүтәхәссисләрин мүаличә заманы, көз һәкими илә мәсләһәтләшмәси үчүндүр. Бундан әлавә, хәстәјә шәхси вәрәгә верилир ки, бурада да тәкрари мүајинәләрин нәтичәси, тә'јин олунан мүаличә, кәләчәк мүајинәнин вахты гејд олунур.

XVII фәсил

КӨЗЈУВАСЫ ХӘСТӘЛИКЛӘРИ

Көзјувасы хәстәликләринин әсас симптому көз алмасынын вәзијјәтинин дәјишмәсидир: өнә доғру чыхмасы—екзофталм, ичәријә батмасы—енофталм адланыр.

Екзофталм *(exophthalmus)* көзјувасы мөһтәвијјатынын

артмасы (шишләр, јад чисимләр, гансызмалар, ексудатив просесләр вә с.) вә ја да онун һәчминин кичилмәси (һиперостоз, микоселле) нәтичәсиндә әмәлә кәлир. Екзофталм ејни заманда ендокрин, синир системи позғунлугларында, симпатик синир системи тонусунун галхмасы, диенсефал позғунлугларында да баш верә биләр.

Енофталм *(enophthalmus)*—көзјувасы саһәсинин кенишләнмәси (дивар сүмүкләринин сыныб араланмасы), симпатик синирин ифличи вә ја парези заманы мејдана чыхыр. Симпатик синирин бојун һиссәсинин ифличи заманы Һорнер симптому мејдана чыхыр. Бу симптом енофталм, көз јарығынын вә бәбәјин дарлмасы, бә'зән дә әлавә олараг һипотонијадан ибарәтдир. Просес көз јувасынын арха һиссәсиндәдирсә, бу заман көрмә синири дә просесә (көрмә синиринин илтиһабы, мәмәчијин дурғунлуғу, дамарларын кенишләнмәси) чәлб едилир.

Екзофталмын јуксәк дәрәчәсиндә көз алмасы һәрәкәтинин мәһдудлашмасы, вәзијјәтинин јана доғру дәјишмәси вә һәтта диплопија да әлавә ола биләр. Екзофталмын нә дәрәчәдә олмасы екзофталмометрлә өлчүлүр, бу чәп истигамәтдә гојулмуш күзкүдән вә јан тәрәфи шкаладан ибарәтдир. Бујнуз гиша һәмин күзкүдән әкс олунур вә онун зирвәсинин шкаланын һансы рәгәми илә ујғун кәлмәси гејд едилир вә сағлам көзлә мүгајисә едилир. Әкәр һәр ики көздә екзофталм варса, онда норма һесаб олунан орта рәгәмлә (17—19 мм) мүгајисә едилир (фәрг 1,5 мм ола биләр).

Екзофталмометрија, екзофталмијанын динамикасыны изләмәк үчүн бөјүк әһәмијјәтә маликдир.

ИЛТИҺАБИ ХӘСТӘЛИКЛӘР

Көзјувасы сүмүкүстлүјүнүн илтиһабы *(periostitis)* көз јувасынын мүхтәлиф наһијәләриндә вә мүхтәлиф характердә (садә иринсиз илтиһабдан абсесә гәдәр) ола биләр. Әкәр просес көзјувасы кәнарында башлајырса, һәмин наһијәдә дәри һиперемијалашыр, шишкинләшир, әлләдикдә ағрылы олур. Бу вахт екзофталм олмур. Абсес әмәлә кәлдикдә ирин дәрини дешиб харичә јол ачыр, тохумалар дағылыр, сүмүк ачылыр, дешик (свиш) әмәлә кәлир ки, бунун да дибиндә сүмүк (секвестр) гырынтылары һисс едилир. Нәтичәдә сүмүклә битишмиш чапыг әмәлә кәлир ки, бу да чох вахт ашағы көз гапағынын харичә чеврилмәсинә сәбәб олур. Бу нөв дәјишикликләр вәрәм етиолокијалы периостит үчүн характердир. Ән чох ушагларда тәсадүф олунур, просес алмачыг сүмүјүндән башлајыр вә көзјувасынын ашағы тыш диварына доғру јајылыр. Сифилитик етиолокијалы периоститдә, просес чох вахт үст кәнардан башлајыр.

Периоститин әмәлә кәлмәсиндә күт зәдәләр дә рол ојнајыр. Бә'зән исә просес гоншу бошлуглардан—бурун, алын, кичкаһ

бошлугларындан, көзјашы кисәсиндән дә кечә биләр. Белә һалларда әмәлә кәлмиш фистула һәмин бошлугла әлагәдардыр.

Әкәр периостит көзјувасы диварларынын дәрин һиссәсиндән башлајырса, орада тохумалар шишкинләшир вә екзофталм әмәлә кәлир. Көз алмасы ејни заманда јана доғру итәләнир (илтиһаби просесин экс тәрәфинә). Конјунктива шишкинләшир, хемоз әмәлә кәлир. Просесин арха сүмүкләриндән башламасы көрмә синири вә һәм дә үст көз јарығындан чыхан синирләр үчүн горхулудур.

Мүаличәси. Илк нөвбәдә бурун бошлуғуну вә дикәр әтраф бошлуглары мүајинәдән кечирмәк лазымдыр. Һәм дахилә, һәм дә әзәлә ичәрисинә антибиотикләр тә'јин едилир. Сифилитик вә вәрәм етиолокијалы просесдә онлара гаршы спесифик комплекс мүаличә апарылыр. Вәрәм етиолокијалы просесдә әмәлә кәлмиш фистуланы гашымалы, сүмүк һиссәчикләриндән тәмизләмәли, абсес әмәлә кәлмишсә, ону кәсмәли.

Көзјувасы флегмонасы *(phlegmona orbitae)*. Көзјувасы тохумасынын илтиһабы демәкдир. Хәстәлик кәскин башлајыр. Шиддәтли башағрысы, көзјувасы наһијәсиндә ағры, јүксәк температур, бә'зән бејин әламәтләри дә әлавә олунур, екзофтал әмәлә кәлиб тәдричлә инкишаф едир, көз алмасынын һәрәкәти мәһдудлашыр. Көз гапаглары шишкинләшир, дәриси һиперемијалашыр, конјунктива хемозу әмәлә кәлир, екзофталм о дәрәчәдә артыр ки, көз алмасы илә көзјувасы кәнары арасында шишкинләшмиш тохума һисс едилир. Просесә көрмә синири дә чәлб олуна биләр. Офталмоскопијада бу заман көрмә синири мәмәчијинин илтиһабы, өдеми вә веналарда тромбоз әламәтләри көрүнүр. Флегмона чох вахт көзјувасы веналарынын тромбофлибити вә әтраф тохуманын иринли илтиһабы нәтичәсиндә баш верир. Флегмонанын әмәлә кәлмәсинә көзјувасы тохумасынын дахил олмуш јад чисимлә инфексијалашмасы, инфексион хәстәликләр заманы (тиф, скарлатина) инфексијанын метастаз јолла кечмәси, гоншу бошлуглардан илтиһаби просесин (көзүн панофталмити, иринли дакриосистит, иринли дакриоаденит, ағыз бошлуғунун иринли илтиһабы, көз гапагларынын тромбофлебити, флегмонасы вә с) јајылмасы сәбәб ола биләр.

Мүаличә. Кениш кәсик апарыб иринин чыхмасына јол ачмалы, һипертоник мәһлул (10% *Natrii chlor* мәһлулу) вә пенисиллинлә сарғы гојмалы. Әзәлә ичәрисинә антибиотикләр (пенисиллин, стрептомисин), дахилә биомисин, террамисин, тетрасиклин тә'јин етмәли. Сулфаниламид препаратлары (дахилә), вена дахилинә уротропин, глүкоза, аскорбин туршусу јеритмәли, ганкөчүрмә вә витамин мүаличәсиндән кениш истифадә етмәли.

Мағара чибинин тормузу *(thrombosis sinus cavernosus)*. Ағыр хәстәлик олуб, надир һалларда тәсадүф едилир. Үз вә көзјувасы веналарынын тромбофилибити вә көзјувасы флегмона-

сынын ағырлашмасы кими гејд едилир. Сәрбәст олараг метастатик јолла да әмәлә кәлә биләр. Хәстәлијин әсас мәнбәји үз, алын, көз гапаглары вә бурун дәрисинин фурункуллары ола биләр. Бу заман хәстәнин үмуми вәзијјәти чох ағыр олур. Хәстәлик јүксәк температур, јухулулуг, һушун думанланмасы, гусма, бојун әзәләләринин кәркинлији симптомлары илә характеризә едилир.

Кедиши—көзјувасы флегмонасында олдуғу кимидир.

Икитәрәфли екзофталм, көз алмасынын һәрәкәтсизлији мағарачибләри синусларын тромбозунун әсас әламәтидир. Әввәлләр бу хәстәләр өлүмлә нәтичәләнирди. Һазырда исә антибиотикләрин тәтбиги нәтичәсиндә хәстәликдән өлүм надир һалларда тәсадүф едилир.

Мүаличә—көзјувасы флегмонасында олдуғу кими апарылыр.

Тенон капсулунун илтиһабы—тенонит *(tenonitis)*. Хәстәлик көзјувасында шиддәтли ағрыларла башлајыр. Ағрылар көз алмасы һәрәкәти заманы даһа да артыр. 2—3 күндән сонра екзофталм әмәлә кәлир, көз алмасы конјунктивасы шишкинләшир, һиперемијалашыр. Бә'зән көз алмасынын вәзијјәтинин дәјишмәсиндән асылы олараг диплопија (икикөрмә) әмәлә кәлир. Бир нечә күндән сонра чох вахт икинчи көздә дә тенонит әмәлә кәлир. Тенонит заманы баш верән симптомлар тенон бошлуғунда ексудатын топланмасы илә изаһ едилир. Хәстәлијин сәбәби үмуми инфексијалар—грип, гызылјел вә с. ола биләр. Надир һалларда операсија заманы тенон капсулунун тамлығынын позулмасы да тенонитә сәбәб ола биләр.

Мүаличә. Етиолокијаја гаршы: антибиотикләр, салисилат препаратлары, уротропин, глүкоза, физиотерапија тә'јин едилир.

ПУЛСАСИЈАЕДӘН ЕКЗОФТАЛМ—*Exophthalmus pulsans*

Хәстәлик дахили јуху артеријасы зәдәләндикдә әмәлә кәлир, артериал ган мағара чибинә төкүлүр вә орадан да үст көзјувасы венасына кечир. Һәр дәфә пулсасијаедән ганла бирликдә көз алмасы да пулсасија едир. Артериал ганла веноз ган гарышыр, көзјувасы веналарынын кенәлмәсинә вә онларда пулсасијаја сәбәб олур.

Дахили јуху артеријасынын зәдәләри ән чох бејнин әсас сүмүјүнүн сынығында, бә'зән дә дамар дивары зәдәләнмәләриндә тәсадүф олунур. Надир һалларда көзјувасы артеријаларынын травматик аневризминдә дә баш верә биләр. Хәстәлик бирдән-бирә шиддәтли башағрысы, башда вә гулагларда күјлә (сәслә) башлајыр. Көз алмасы өнә доғру габарыр вә пулсасија едир. Пулсасија көзлә көрүнүр вә һәм дә палпасија етдикдә һисс олунур. Чох вахт көз алмасындан јухары вә ичә

доғру пулсасијалы шиш, конјунктива, склера, гүзеһли гиша вә тор гиша веналарында дурғунлуг әмәлә кәлир, көзүн дахили тәзјиги артыр, ағыр һалларда көрмә синири мәмәчијинин дурғунлуғу вә көзүн һәрәки әзәләләринин ифличи баш верир.

Мүаличәси—чәрраһи јолла олуб, јуху артеријасыны бојуна сарымагдан ибарәтдир.

БАЗЕДОВ ХӘСТӘЛИЈИНИН ӘЛАМӘТЛӘРИ

Базедов хәстәлијинин әсас әламәтләриндән көз алмасынын өнә доғру габармасыдыр. Хәстәлик һәмишә икитәрәфли олмагла, көз алмасынын һәрәкәти узун мүддәт сахланылыр. Хәстәлијин әсас сәбәби галханвары вәзинин функсијасынын позулмасы вә тиреотоксикозун әмәлә кәлмәси илә изаһ едилир. Тиреотоксикоз јалныз галханвары вәзинин функсијасынын позулмасы нәтичәсиндә дејил, ејни заманда мәркәзи синир системи вә нејроендокриноложи тәнзимин позулмасындан да баш верә билир (шәкил 115).

Симпатик синир системи тонусунун артмасы илә әлагәдар олараг ашағы көзјувасы јарығыны өртән көзјувасы, әзәлә һәддиндән артыг тәгәллүс едиб гысалыр вә көз өнә доғру габарыр. Дикәр тәрәфдән көз гапагларында јерләшән Мүллер лифләриндә тәгәллүс вә көдәлмә сајәсиндә, һәм дә көзјувасы тохумасынын шишкинләшәрәк һәчминин артмасы нәтичәсиндә, көз алмасы габарыр вә көз јарығы кенишләнир. Белә ки, хәстә ашағы бахдыгда үст көз гапағы кәнары илә, бујнуз гиша арасында склеранын бир һиссәси көрүнүр ки, бу да Грефе симптому адланыр: көзгырпма надир һалларда көрүнүр (Штелваг симптому) вә конверкенсија бир гәдәр чәтинләшир (Мебиус симптому).

Шәкил 115. Базедов хәстәлији заманы екзофталм.

Бујнуз гиша узун мүддәт ачыг галдыгда гурујур вә ағыр кечән кератит төрәдә билир. Надир һалларда көрмә синири мәмәчијинин неврити дә баш верә биләр.

Мүаличә — ендокринолог, терапевт вә невропатолог тәрәфиндән апарылмалыдыр. Бујнуз гишаны гурумагдан горумаг үчүн көз гапагларыны мүвәггәти тикмәк, көзә вазелин јағы, витамин дамчылары төкмәк лазымдыр.

БӘДХАССӘЛИ ЕКЗОФТАЛМ

Сон заманлар Базедов хәстәлиjи екзофталмындан фәргли олараг, сәрбәст һалда екзофталм тәсадүф олунур ки, бу да бәдхассәли екзофталм адланыр. Ән ағыр формасы, инкишаф едән бәдхассәли екзофталмдыр ки, бу да әсасән орта јашлы (40—60 јашда) шәхсләрдә мүшаһидә едилир. Хәстәлик биртәрәфли вә ја да икитәрәфлидир. Лакин һәр ики көздә екзофталмын дәрәчәси мүхтәлиф олур. Бә'зән екзофталм о дәрәчәдә инкишаф едир ки, көз алмасынын чыхығы әмәлә кәлир. Көзјувасында шиддәтли ағрылар баш верир. Көз алмасынын һәрәкәти хүсусән јухары вә тыша доғру мәһдудлашыр, диплопија инкишаф едир. Чох вахт хәстәлик конјунктивит, бујнуз гишанын хорасы вә тохумасынын парчаланмасы илә давам едир ки, бу да јалныз көз алмасынын ачыгда галмасы (лагофталм) илә дејил, ејни заманда трофикасынын позулмасы илә әлагәдар олараг јараныр.

Бәдхассәли екзофталмын әсас симптомларындан көзјувасы вә көзјувасыәтрафы тохуманын шишмәсини гејд етмәк олар. Көзјувасында тәзјиг артдығы үчүн көрмә синиринә тәзјиг олунур, әввәл көрмә синири мәмәчијинин дурғунлуғу, сонралар исә онун атрофијасы әмәлә кәлир.

Бә'зи һалларда екзофталм зәиф олур, бујнуз гиша дәјишилмир, лакин көзүн дахили тәзјиги артыр вә хәстәлик глаукомаја мәхсус олан симптомларла кечир.

Әксәр офталмологларын фикринә көрә бәдхассәли екзофталмын патокенези һипофиз вәзисинин өн пајы тириотроп һормонунун артыг олмасы, даһа доғрусу, һипофиз вәзиси өн пајынын һиперсекресијасы илә изаһ едилир, галханвары вәзинин функсијасы исә белә һалларда позулмур. Бә'зән хәстәлик галханвары вәзинин чәрраһи јолла чыхарылмасындан сонра баш верир.

Нормал һалда галханвары вәзинин һормону—тироксин, һипофиз вәзинин өн пајынын тириотроп һормонуну тормозлајыр. Галханвары вәзи чыхарылдыгда исә артыг һипофиз вәзисинин өн пајынын һормону тормозланмыр вә һәмин хәстәлији төрәдир.

Бундан әлавә, хәстәлијин әмәлә кәлмәсиндә неврокен нәзәријјәсинин дә әһәмијјәти вардыр. Белә ки, бә'зән бу хәстәлик енсефалит вә дикәр бејин хәстәликләри, һипоталамус саһәнин тәхәррүшләнмәси, даһа доғрусу, аралыг бејнин хәстәликләри заманы да баш верир. Белә һаллардан екзофталм диенсефал синдромун бир әламәти кими һесаб олунур.

М ү а л и ч ә — симптоматик апарылмалыдыр. Көзјувасы һипофиз саһәсинин рентгенотерапијасы апарылыр, һормонал препаратлардан истифадә олунур. Бә'зән чәрраһи әмәлијјат да (көзјувасынын трепанасијасы) апармаг лазым кәлир.

КӨЗЈУВАСЫ ШИШЛӘРИ

Көзјувасы шишләри мүхтәлиф мәнбәләрдән төрәнә биләр. Шиш, көзјувасына ону әһатә едән бошлуглардан, бејиндән, һајмор бошлуғундан, көзүн дамарлы гишасындан вә с. органлардан метастаз јолу илә кечә биләр, бә'зән исә көзјувасы тохумасындан да әмәлә кәлә биләр. Көзјувасы шишләринин әсас симптомларындан бири инкишаф едән екзофталмијадыр. Көз алмасы өнә габармагла јанашы, ејни заманда шиш јерләшән тәрәфин әксинә доғру әјилир. Көрмә синири шишләриндә исә көз алмасы дүз өнә доғру габарыр. Әкәр шиш әзәлә гыфы ичәрисиндә јерләшмишсә көзүн һәрәкәти узун мүддәт позулмур. Екзофталмија илә јанашы бә'зи һалларда көз гапагларынын шишкинлији, көзјувасы әтрафында һиссијјатын позулмасы, мүхтәлиф интенсивдә вә гоншу саһәләрә јајылан ағры мүшаһидә едилә биләр (шәкил 116). Сонралар көрмә итилији зәифләјир, икикөрмә (диплопија) әмәлә кәлир, көрмә саһәсинин даралмасы, мәркәзи скотома мејдана чыхыр. Көз дибиндә, көрмә сини-

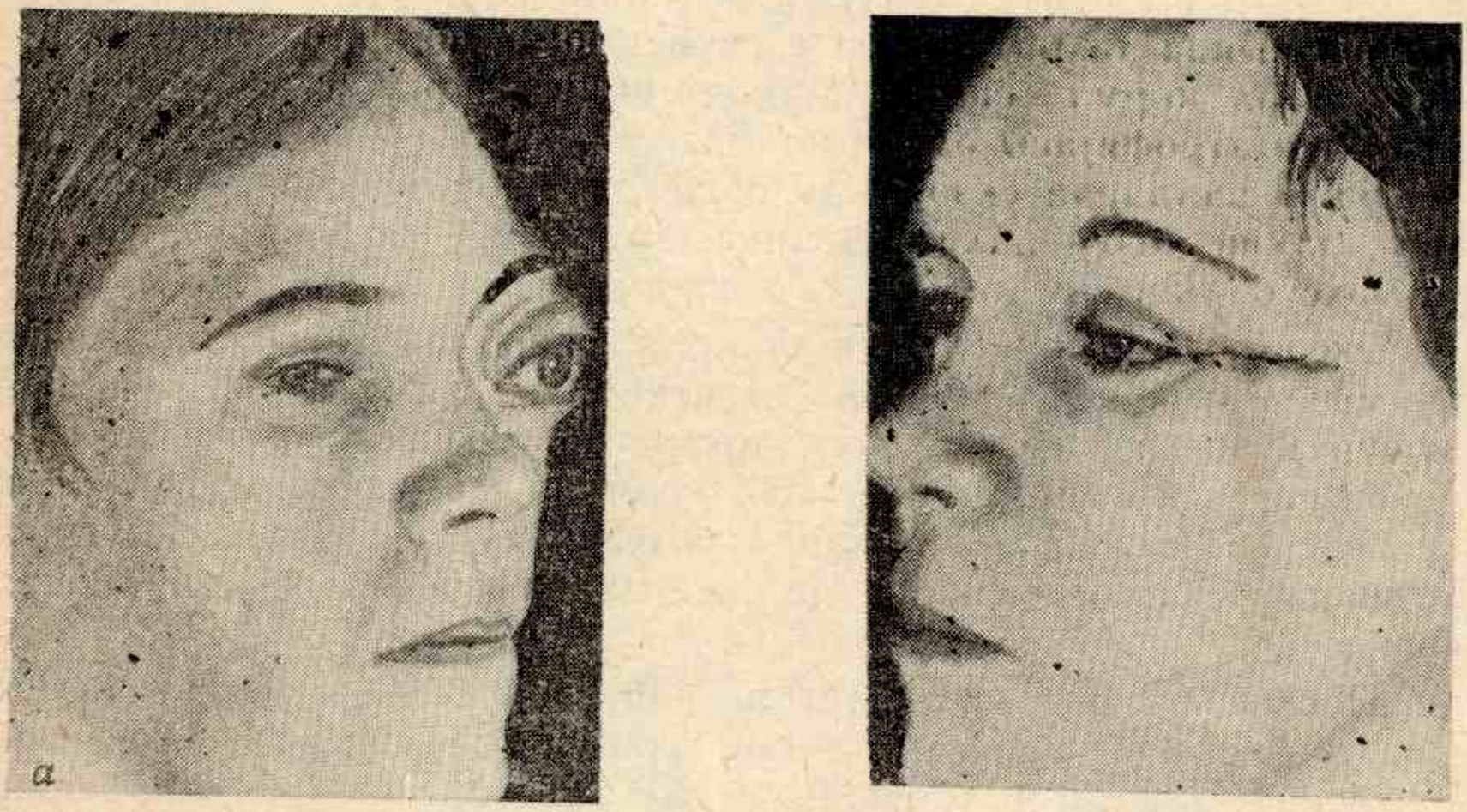

Шәкил 116. Көзјувасынын шишләри:
а—операсијаја гәдәр, *б*—шиши чыхардыгдан сонра.

ри мәмәчијиндә дурғунлуг, сонралар онун атрофијасы, тор гишанын бүзүшүб гопмасы, гансызмалар олур. Шиш узун мүддәт галарса, рефраксија дәјишә биләр, көзүн дахили тәзјиги артар, бујнуз гиша хорасы да баш верә биләр. Гејд едилән бу әламәтләр шишин характериндән вә инкишаф дәрәчәсиндән асылы олараг мүхтәлиф шәкилләрдә тәсадүф олунур.

Көзјувасы шишләринин әсас симптомларындан бири дә көз алмасы үзәринә тәзјиг етдикдә онун көзјувасына дахил олмамасыдыр (көз алмасынын репозисијасы) (нормада көз алмасы

үзәринә тәзјиг етдикдә, 0,6 мм-ә гәдәр көзјувасына дахил олур). Сон заманлар көзүн нә дәрәчәдә көзјувасына дахил олмасыны мүәјјән етмәк үчүн көзјувасы тонометриндән истифадә олунур. Көзјувасы тонометри илә көзә мүхтәлиф ағырлыгда тәзјиг етмәклә, онун көзјувасына дахилолма дәрәчәсини, просесин характер вә локализасијасыны мүәјјән етмәјә имкан јараныр. Көзјувасы шишләринин диагностикасы мәгсәди илә рентгенографијадан истифадә олунур. Белә ки, рентгенографијада көзјувасында тутгунлуг, көзјувасы диварынын назилмәси вә ја там позулмасы, көзјувасы һәчминин бөјүмәси, шиш көзјувасы зирвәсинә јахын оларса вә көрмә дәлијиндән кечәрсә, көрмә синири каналынын кенәлмәси мүшаһидә олунур.

Әлбәттә, шишин хошхассәли вә ја бәдхассәли олмасыны әввәлчәдән мүәјјән етмәк чәтиндир. Операсијаја гәдәр шишин бәдхассәли вә ја хошхассәли олмасыны мүәјјән етмәк үчүн сон заманлар радиоизотоп диагностикасындан истифадә олунур.

Хошхассәли шишләр

Хошхассәли шишләр көзјувасы шишләринин 90%-ә гәдәрини тәшкил едир. Әкәр хошхассәли шишләр вахтында чыхарылмазса, онлар инкишаф едәрәк көрмә габилијјәтинин позулмасына сәбәб ола биләр.

Һеманкиома тез-тез тәсадүф едилиб, көзјувасы шишләринин 20%-ә гәдәрини тәшкил едир. Садә һеманкиома кенәлмиш капиллјарлар кәләфиндән тәшкил олунур. Икинчи каверналы һеманкиома капсул илә әһатә олунмуш тәзә вә тромблашмыш ган лахталарындан ибарәтдир. Каверналы анкиомалар көзјувасы дамарлары шишләринин 3/4 һиссәсини тәшкил едир. Һеманкиома анадангәлмә олуб, узун мүддәт (5—10 ил) инкишаф едир. Ән чох 30—35 јашларында ашкар едилир. Гадынларда даһа чох тәсадүф едилир. Шиш ретробулбар, әсасән, әзәлә гыфы ичәрисиндә јерләшир. Көзјувасынын дикәр шишләриндән фәргли олараг башы әјдикдә, өскүрәк заманы һеманкиоманын һәчми, бәрклији вә ејни заманда екзофталмија дәрәчәси дәјишир.

Остеома инкишаф етмиш сүмүк тохумасындан әмәлә кәлир. Харичи көрүнүшүнә көрә нормал сүмүкдән фәргләнмир. Чох вахт алын бошлуғунда әмәлә кәлиб, сүмүјү дағыдыр вә орадан да көзјувасына кечир. Шиш әмәлә кәлдији бошлуғун дивары илә әлагәдар олуб үзәри сүмүкүстлүјү вә ја да селикли гиша илә өртүлүр. Сәрт консистенсијаја малик, ағрысыз вә узун мүддәт тәдричлә инкишаф едир. Рентканоложи мүајинәдә шишин бөјүклүјү, формасы вә әтраф тохумаја мүнасибәти мүәјјән едилир.

Көзјувасынын хошхассәли шишләриндән лимфанкиома, фиброма, хондрома вә с.-ни гејд етмәк олар. Хошхассәли шишләрин мүаличәси анчаг чәррaһи јолладыр. Ресидив вермәмәк үчүн шиши бүтөвлүкдә чыхармаг лазымдыр.

Бәдхассәли шишләр

Шәкил 117. Көзјувасынын саркомасы.

Көзјувасынын бәдхассәли шишләри тез инкишаф етмәклә јанашы, һәм дә метастаз вермәјә гадирдир

Саркома—көзјувасы шишләри ичәрисиндә тез-тез тәсадүф олунур. Әсасән көзјувасынын бирләшдиричи тохума елементләриндән инкишаф едир: сүмүкүстлүјүндән, тенон капсулундан, көрмә синирини өртән гишалардан вә с.-дән әмәлә кәлир. Ән бәдхассәли шиш чохһүчејрәли формасы һесаб едилир. Белә ки, бу нөв саркома тез бир заманда бојун лимфатик дүјүнләрә, ағчијәрә, бејинә вә с. органлара метастаз вә ресидив верир. Ән чох 10 јаша гәдәр ушагларда әмәлә кәлир, надир һалларда јашлыларда да тәсадүф олуна биләр. Бә'зән бир нечә һәфтә әрзиндә инкишаф едир вә илтиһаби просесә шүбһә доғурур (шәкил 117).

Карсинома—епител тохумасы шишидир. Көзјувасында биринчили карсинома надир һалларда тәсадүф олунур. Чох вахт белә шиш көзјувасына көз гапаглары дәрисиндән, конјунктивадан, көзјашы кисәсиндән, бурун бошлуғундан кечир. Бундан әлавә, көзјувасы карсиномасы сүд вәзиси, ушаглыг вә дикәр органлардан метастаз јолу илә дә кечә биләр. Карсиноманын әсас хүсусијјәтләриндән бири тохуманын дағылмасыдыр (парчаланмасы). Шишин инкишаф етмиш формаларында шиш тохумасы бүтүн көзјувасыны долдурур, көз алмасыны вә көрмә синирини әһатә едир, һәтта гоншу бошлуглара да кечә билир.

М у а л и ч ә—радикал чәрраһи јолладыр. Белә һалларда радикал чәрраһи метод екзентерасијадыр (көзјувасынын бүтүн мөһтәвијјатыны сүмүкүстлүјү илә бирликдә чыхартмаг). Көз гапаглары просесә чәлб олунубса, онлары да көзјувасы мөһтәвијјаты илә бирликдә чыхармаг лазымдыр.

XVIII фәсил

КӨРМӘ ОРГАНЫНЫН ЗӘДӘЛӘРИ

Көрмә органы елә гурулуша маликдир ки, һәр һансы кичик бир зәдә көзә тә'сир көстәрир. Функсијаны позур вә һәтта там корлуға да сәбәб ола билир. Көз хәстәликләринин 5—10%-и

көрмә органынын зәдәләри тәшкил едир. Зәдәләрин 50%-и биртәрәфли, 20%-и икитәрәфли корлугла нәтичәләнир. Одур ки, вахтында көстәрилән профилактика, јүксәк сәвијјәли јардым сајәсиндә зәдәләрин вә онларын нәтичәсиндә баш верән корлуғун гаршысыны алмаг олар. Зәдәләрин профилактикасы үчүн хүсуси ејнәкләрлә фәрди мүдафиә бөјүк әһәмијјәтә маликдир.

Зәдәләр өз характерләринә көрә күт зәдәләр, јараланмалар, термики вә кимјәви јаныглар, шүа тә'сири нәтичәсиндә баш верән зәдәләр групуна бөлүнүр. Бундан әлавә, истеһсалат, кәнд тәсәррүфаты, мәишәт, ушаг јашларында төрәнән вә һәрби зәдәләр гејд едилир.

КҮТ ЗӘДӘЛӘР

Күт вә контузион зәдәләр өз тә'виринә көрә билаваситә вә билаваситә ола биләр. Локализасијасына көрә көз алмасынын вә онун әтраф органларынын зәдәси ајырд едилир.

Јүнкүл контузија заманы көз гапағы дәриси вә конјунктива алтына гансызмалар олур. Зәдәдән сонра тез, баш верән һематомалар, ганын көз гапаглары дамарларындан сызмасыны көстәрир. Әкәр һематома зәдәдән бир нечә саат вә һәтта 1—2 күн сонра баш верәрсә, бу көзјувасынын дәрин һиссәсинин вә һәтта бејин әсасынын зәдәсини көстәрир. Бејин әсасы сүмүкләринин сыныгы үчүн икитәрәфли «ејнәкшәкилли» гансызма характердир.

Мүаличәси. Биринчи һалда, дамарлары даралтмаг вә гансызманын гаршысыны алмаг үчүн сојуг проседура, сонра исә гансызманын тез сорулмасы үчүн исти проседуралар тә'јин едилир.

Бә'зән зәдә нәтичәсиндә көз гапагларынын шишмәси вә әлләдикдә гар хышылтысына бәнзәр хышылты һисс олунур. Бу көз гапағы дәриси алтында емфиземаны көстәрир ки, бу да көзјувасы ич диварынын сыныгы нәтичәсиндә баш верир.

Хәлбирвары саһәдән инфексија бејинә кечә билдији үчүн белә хәстәләр бир нечә күн һәкимин нәзарәти алтында олмалыдырлар.

Ағыр контузијаларда көз гапагларынын чырылмасы, гопмасы, конјунктиванын чырылмасы баш верә биләр. Белә һалларда чох вахт көзјашыапарычы јоллар да зәдәләнә биләр. Мүаличә чәрраһи јолладыр.

КӨЗЈУВАСЫ ЗӘДӘЛӘРИ

Көзјувасы зәдәләри ичәрисиндә одлу силаһла төрәнән зәдәләр әсас јер тутур. Чох вахт кәллә-бејин, үз зәдәләри илә бирликдә тәсадүф олунур. Көзјувасы диварларынын тамлығы позулдугда, көз гапагларынын вә көзјувасынын енфиземасы әмәлә кәлир. Көз гапаглары енфиземасы үчүн гапағы әлләдикдә гар

хышылтысы, көзјувасы енфиземасы үчүн исә екзофталм характерикдир. Ејни заманда гансызмалар да ола биләр. Көзјувасы сүмүкләринин сынығы заманы сүмүк гырынтылары әтрафа доғру араланыр, көзјувасынын һәчми бөјүјүр, бу заман енофталм әмәлә кәлир, бә'зән исә сүмүјүн гырынтылары јерини дәјишир вә көз алмасына тәзјиг едәрәк өнә доғру габардыр (екзофталм). Бә'зән екзофталм чох күчлү олур, белә ки, көз гапагларыны јумдугда көз алмасы харичдә галыр ки, бу да көз алмасынын чыхығыны көстәрир. Көзјувасы диварлары сынығы заманы көрмә синири дә зәдәләнә биләр. Көрмә синиринин гырылмасы заманы там корлуг әмәлә кәлир.

Көзјувасынын јухары ич диварына ағыр күт зәдә оларса, бу заман һәмин наһијәдә јерләшән блок гопур, јухары чәп әзәлә зәдәләндији үчүн ағыр диплопија (икикөрмә) әмәлә кәлир ки, бунун да мүаличәси олдугча чәтинлик төрәдир.

КӨЗ АЛМАСЫНЫН КҮТ ЗӘДӘЛӘРИ

Күт зәдәнин јүнкүл формасындан бујнуз гишанын ерозијасы, епител гатынын вә ја да онунла бирликдә Бауман капсулунун позулмасы тәсадүф олунур. Белә һалда көзә 20—30%-ли албусид дамчысы төкүлүр, мәлһәм гојулур. Ејни заманда тетануса гаршы серум вурмаг (50 АЕ) лазымдыр.

Ағыр зәдәләрдә склеранын чырылмасы тәсадүф едилир. Ән чох көз алмасынын үст јарысында даирә шәклиндә, бә'зән конјунктиванын чырылмасы илә бирликдә олур, бә'зән исә конјунктиванын тамлығы позулмур. Бу һалда һәм склераја, һәм дә конјунктиваја тикиш гојмаг лазымдыр.

Зәдәләр заманы гүзеһли гишада бә'зән бәбәјин дарaлмасы (миоз), бә'зән дә кенәлмәси (мидриаз) мүшаһидә едилир. Миозун әмәлә кәлмәси, бәбәји дарaлдан әзәләнин гычыгланмасы илә әлагәдардыр. Бу заман рефраксија да миопијаја тәрәф дәјишә биләр.

Мидриаз синир лифләринин зәдәләнмәси нәтичәсиндә баш верир. Бу вахт аккомодасијада ифлич ола биләр. Гүзеһли гиша көкүнүн гопмасы (иридодиализ), бәбәк кәнарынын чырылмасы (иридорексиз) вә бә'зән дә гүзеһли гишанын там гопмасы (аниридиа) баш верир.

Иридодиализ заманы гүзеһли гишанын көкү јериндән гопараг мәркәзә доғру чәкилир, јериндә дәлик галыр ки, бурадан да көз дибиндән рефлекс алыныр. Иридорексиз заманы исә бәбәјин формасы дәјишир. Там гопмада гүзеһли гиша күл рәнкли күтлә шәклиндә өн камераја дүшүр. Гүзеһли гиша зәдәләриндә чох вахт өн камераја гансызма (һифема) да олур (шәкил 118).

М ү а л и ч ә—хәстәјә мүтләг сакитлик лазымдыр. Һифема варса, кичкаһ наһијәсинә зәли салыныр. Әкәр гүзеһли гиша

там гопубса, парасинтез едиб гопмуш гүзеһли гишаны чыхармаг лазымдыр.

Кирпикли чисим зәдәләриндә аккомодасија позула биләр. Шүшәвары чисмә гансызма, бә'зән дә һемофталм баш верә биләр. Бу заман көрмә габилијјәти там позулур. Бә'зи һалларда травматик иридосиклит дә тәсадүф олуна биләр.

Мүаличә үчүн көзә мидриатик дәрманлар төкүб, бәбәји кенишләндирмәли, УЈТ, зәли вә аналкетик препаратлар тә'јин етмәли. Һемофталм варса калиум-јод мәһлулу илә електрофорез вә гансоручу дәрманлар тәтбиг етмәли.

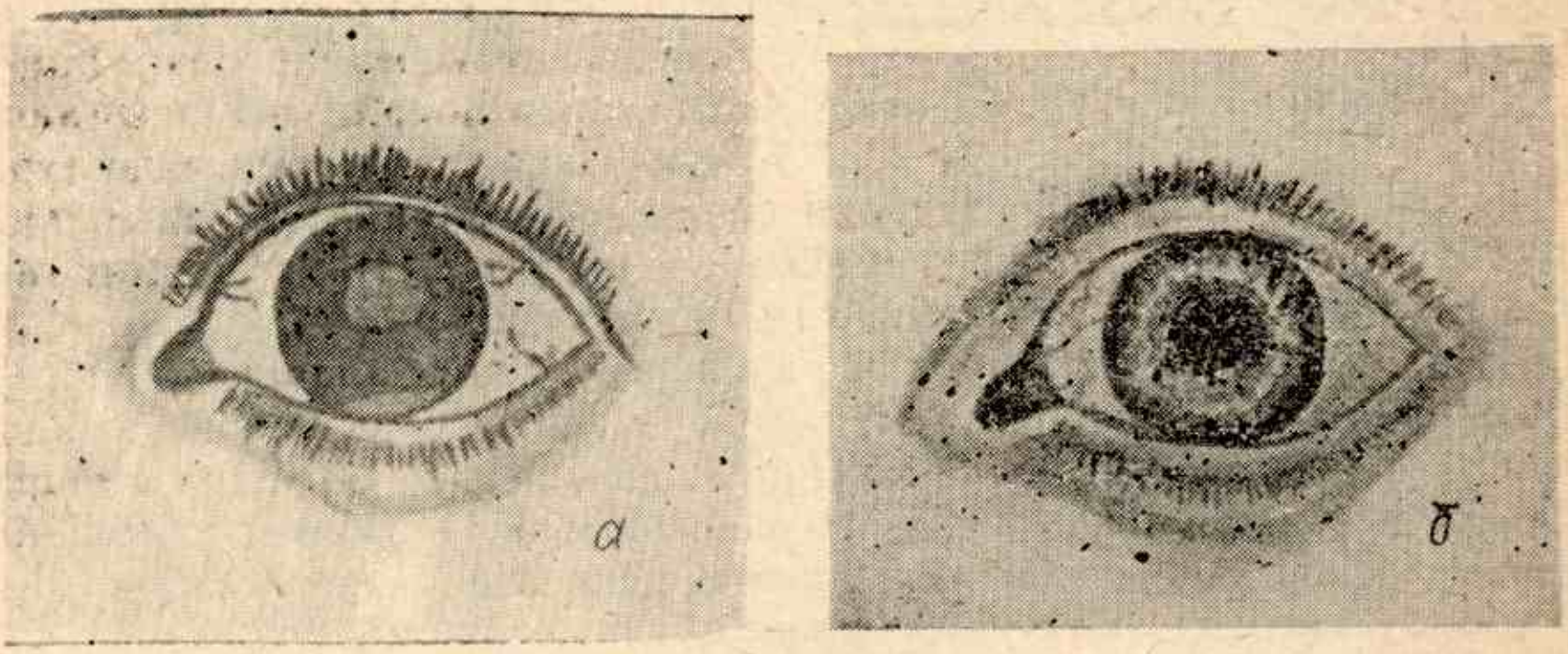

Шәкил 118.
а—иридодиализ (гүзеһли гиша көкүнүн гопмасы; б—гүзеһли гишанын бәбәк кәнарынын чырылмасы.

Биллурун капсулу позуларса, травматик катаракта баш верир. Травматик катаракта, зәдә олан кими вә ја ондан бир нечә вахт сонра баш верә биләр (шәкил 119). Капсул там јыртылыбса, бүллурун лифләри өн камераја кечир, шишкинләшиб көзүн дахили тәзјигини артырыр вә ја да иридосиклит төрәдир. Синини бағларынын гырылмасы илә әлагәдар олараг бүллурун, там вә ја да јарымчыхығы (*luxatio et sublussatia lentis*) ола биләр. Бүллурун јарымчыхығында өн камера дәринлији һәр тәрәфдә ејни олмур. Гүзеһли гишанын титрәмәси әмәлә кәлир. Шүакечиричи мүһити јохладыгда бүллурун чыхыг кәнары гара, јарымдаирәви хәтт шәклиндә көрүнүр. Бә'зән көз дибини мүајинә етдикдә көрмә синири мәмәчији ики көрүнүр. Бүллурун там чыхығында бүллур өн камераја вә ја да шүшәварычисмә дүшә билир. Һәр ики һалда иридосиклит вә ја да икинчили глаукомаја сәбәб олур.

Күт зәдәләр дамарлы гишанын чырылмасына сәбәб олур. Офталмоскопија заманы нормал тор гишанын дамарлары, ағ рәнкли склеранын сәтһиндә көрүнүр. Бу наһијә әтрафында гансызмалар вә пигмент јығынтылары ашкар едилир. Адәтән, белә чырыг кичкаһ тәрәфдә ајпара шәклиндә олур

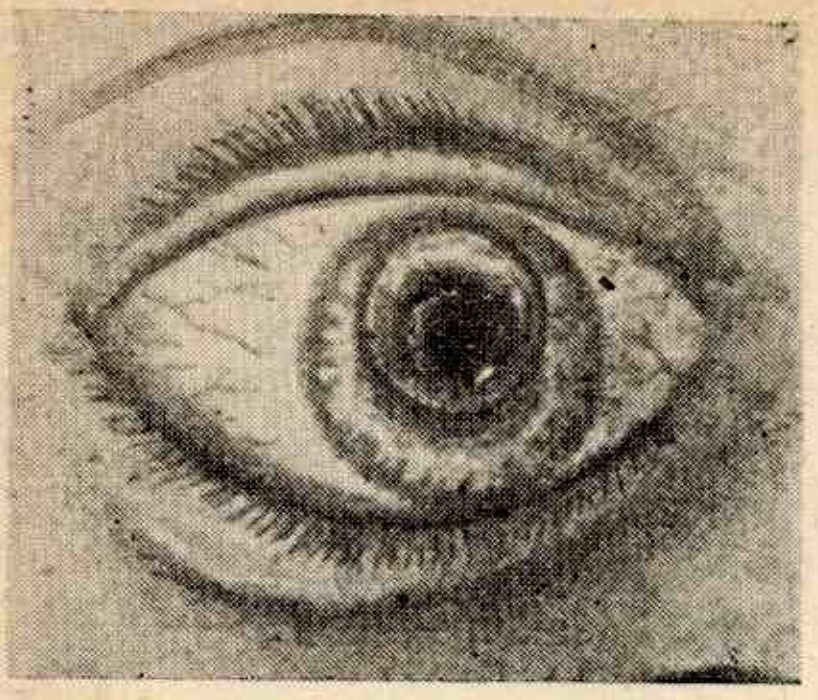

Шәкил 119. Бүллурун чыхығы.

вә локализасијасындан асылы олараг көрмә мүхтәлиф дәрәчәдә позулур.

Күт зәдәләр нәтичәсиндә тор гишанын силкәләнмәси *(commotio retinae)* дә баш верә биләр. Бунун нәтичәсиндә тор гиша буланыр, офталмоскопија заманы сүдәбәнзәр күл рәнкиндә көрүнүр. Белә позулма һеч бир из бурахмадан кечиб кедир. Тор гишаја гансызмалар олур. Гансызманын локализасијасындан асылы олараг көрмә позулур. Белә гансызмалар сорулдугдан сонра да јериндә изи галыр ки, бу да көрмәнин бәрпа олунмасына мане олур. Нәһајәт, тор гиша гопар, бу заман функсија там позула биләр.

Көрмә синиринин зәдәләнмәси билаваситә синирин тамлығынын позулмасы, сүмүк гырынтыларынын вә әмәлә кәлмиш һематоманын она тә'сири нәтичәсиндә баш верә биләр.

Көрмә синиринин там гопмасы заманы *(evulsio nervi optici)* бәбәк кенәлир, ишыға реаксијасы вә көрмә габилијјәти тамамилә позулур (шәкил 120). Гисмән гопмада исә көрмә бир гәдәр сахланыла билир. Офталмоскопија заманы көрмә синири мәмәчији саһәсиндә гансызмалар, сонралар исә онларын ағ рәнкли бирләшдиричи тохума илә әвәз олунмасы көрүнүр.

Хәстәләрә узанмаг вә там сакитлик мәсләһәт көрүлүр. Үмуми мүаличәдә калсиум-хлорид, ганкөчүрмә, аутоһемотермија, бром, B_1—B_{12} витамин инјексијасы, невропатологун көстәришинә әсасән мүаличә, јерли мүаличәдә исә витамин дамчылары, јод препаратлары, електрофорез тә'јин едилир.

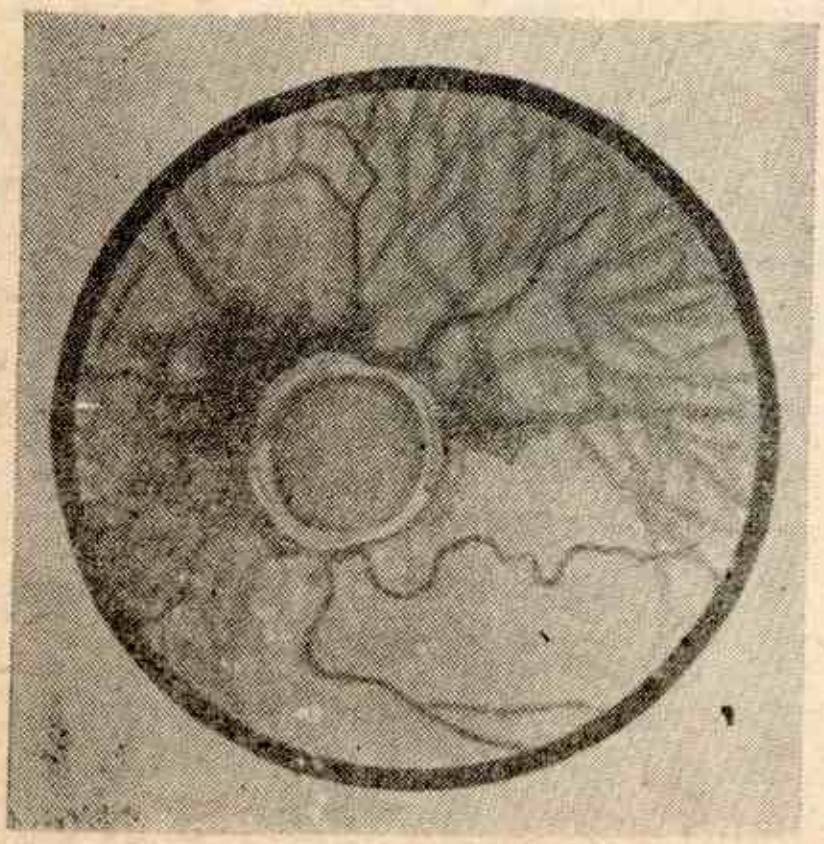

Шәкил 120. Көрмә синиринин көз алмасы архасы наһијәсиндән гопмасы.

КОНЈУНКТИВА ВӘ БУЈНУЗ ГИШАНЫН ЈАД ЧИСИМЛӘРИ

Конјунктива кисәсиндә вә бујнуз гишада да тез-тез јад чисимләр (хырда даш, көмүр, торпаг һиссәчикләри) тәсадүф олунур. Бунлар көзә дүшдүкдә көздә гызарты, јашахма вә вә ағры төрәдир. Бә'зән дә јад

чисим көзә тәзјиг алтында дүшүрсә, о, бујнуз гишанын гатларына кечә билир. Сәтһдә јерләшән јад чисимләри јаш памбыгла чыхартмаг асандыр. Әкәр јад чисим, тохумалар арасына кирибсә, бу заман көзә 0,25—0,5%-ли дикаин мәһлулу төкүб, анестезијадан сонра хүсуси ромбвары вә ја низәвары бычагларын көмәји илә чыхармаг лазымдыр. Сонра көзә 20—30%-ли албусид мәлһәми сүртүб сарғы гојмаг лазымдыр. (шәкил 121).

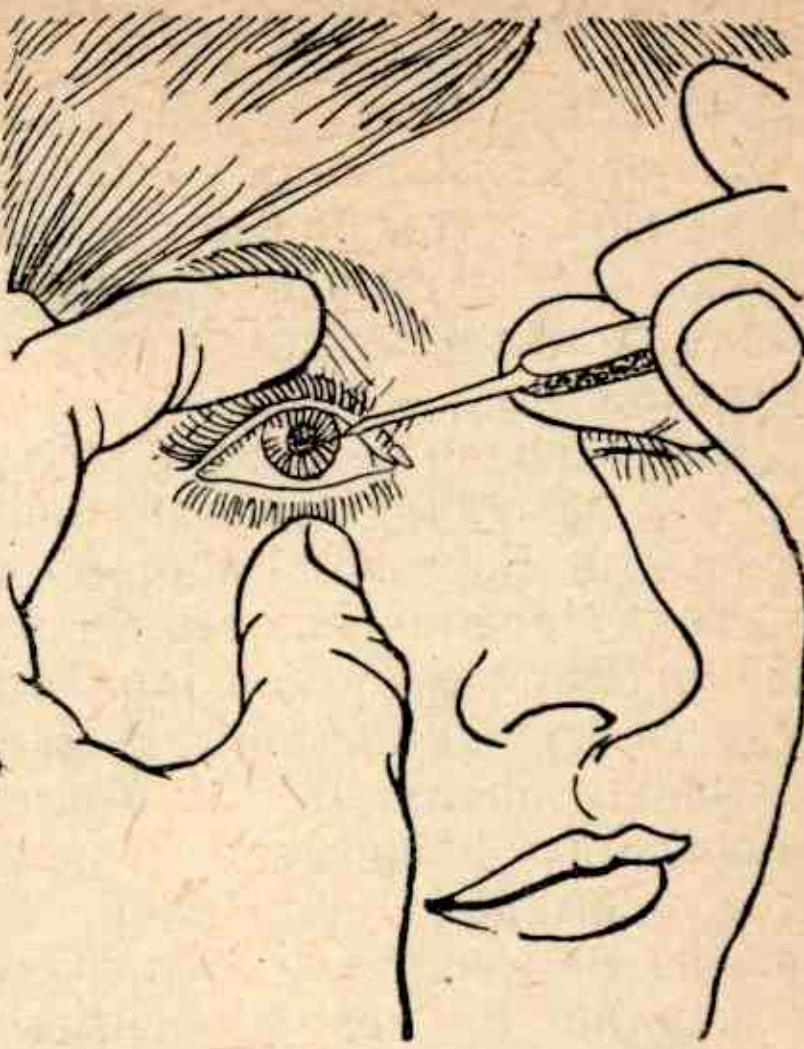

Шәкил 121. Бујнуз гишадан јад чисмин чыхарылмасы.

КӨЗҮН ЈАРАЛАНМАЛАРЫ

Чох вахт көз алмасы јараландығы заманы көз гапаглары да јараланыр.

Көз гапагларынын јараланмалары заманы бә'зән көз гапагларынын бүтүн гатлары вә ја да онун бир һиссәси, дәри гаты зәдәләнә биләр. Өн гат зәдәләнибсә, јаранын кәнары бир-бириндән араланыр, даирәви әзәләнин тамлығы позулур. Ән ағыр зәдә көз гапағынын гопмасыдыр: Әкәр көз гапағы бурун тәрәфдән јараланырса вә ја гопурса, бу заман көз јашы каналчыгларынын тамлығы позулур вә белә јараланмалар даһа ағыр кечир.

М у а л и ч ә. Хәстәләрә тетанус әлејһинә серум вурмалы, јаранын кәнарларыны чәррaһи јолла тәмизләмәли вә тикиш гојмалы. Дәринин сахланылмасына мүмкүн гәдәр диггәт јетирмәли. Белә ки, дәри кәдәлдикдә көз гапагларынын формасы дәјишә биләр. Әкәр јараланма бүтүн гатлар бојунчадырса, тикиш икимәртәбәли — гығырдаг-конјунктива вә әзәлә-дәри гатына гојулур. Көзә албусид мәһлулу төкүб, сарғы илә бағлыдыр. (шәкил 122).

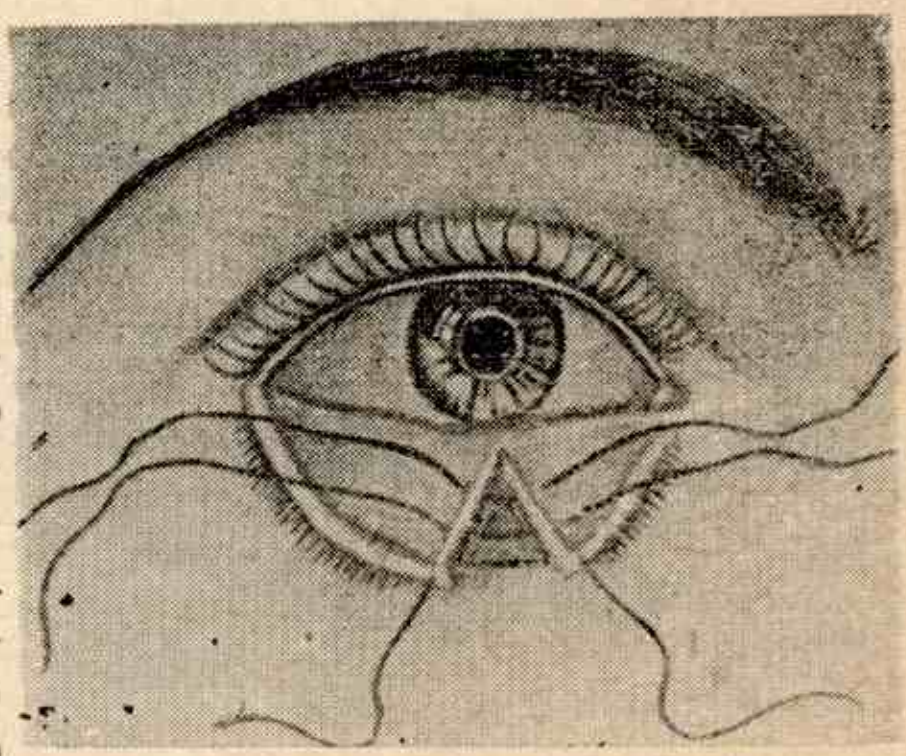

Шәкил 122. Көз гапағынын чырылмасы заманы икигат тикишин гојулмасы.

Конјунктиванын јараланмалары сәрбәст олараг надир һалда тәсадүф олунур. Белә һалда јара 5 мм-дән бөјүкдүрсә, анестезијадан сонра тикиш гојулур, јара 5—6 күн әрзиндә битишир.

КӨЗ АЛМАСЫНЫН ЈАРАЛАНМАЛАРЫ

Көз алмасынын јараланмалары сәтһи вә дәрин ола биләр. Сәтһи јараланмаларда јухарыда гејд едилдији кими, анчаг бујнуз гиша, склеранын харичи гатлары позулур. Јад чисим бујнуз гиша тохумасы арасына кечир. Бу нөв јараланмаларда көз алмасынын тамлығы позулмур вә көрмә функсијасы сахланылыр.

Лакин көз алмасынын бүтүн гатлары јараландыгда, онун тамлығы позулур, дахили мөһтәвијјаты харичә төкүлүр, көз алмасынын формасы вә көрмә функсијасы позулур. Б. Л. Полјак белә јараланмалары үч әсас група бөлүр: 1) дәлиб кечмиш јаралар—бу заман јаралајан чисим көз алмасы ичәрисиндә галыр; 2) икитәрәфли јараланма—јаралајычы чисим бир тәрәфдән гишаларын тамлығыны позараг көзә дахил олур вә көзүн дикәр диварында гишаларын тамлығыны тәкрар позуб көз алмасындан харич олур; 3) көз алмасынын дахили гишалары вә мөһтәвијјаты харичә дүшдүјү үчүн, көз алмасы һәчмчә кичилир. Бу нөв јараланмалар, гансызмалар көзүн дахили мајесинин дөвр етмәсинин позулмасы, көз алмасы дахилиндә јад чисим галыбса, инфексион илтиһабла кечир вә көз алмасынын функсијасы лап чох позулур.

Көз алмасынын дәлиб кечмиш јараланмаларынын әсас әламәтләрини В. Н. Архангелски белә гејд едир: әкәр јараланма көз алмасынын өн һиссәсиндәдирсә, бу заман өн камера мајеси ахдығы үчүн көзүн дахили тәзјиги азалыр, өн камера олдугча даралыр вә ја һеч олмур, бәбәјин формасы дәјишир. Бәбәккәнары јараја доғру бир гәдәр дартылыр.

Јараланма көз алмасынын арха јарысындадырса, бу заман арха һиссәдән шүшәвары чисим ахдығы үчүн јенә дә һипотонија әламәтләри олачагдыр. Көзүн арха һиссәсиндә тәзјиг азалдығы үчүн гүзеһли гиша, бүллур архаја доғру чәкилир ки, бунун сајәсиндә дә өн камеранын дәринлији артыр.

Јараланмыш саһәни мүәјјән етдикдән сонра, һәкими марагландыран икинчи әсас мәсәлә; көзүн ичәрисиндә јад чисмин олуб-олмамасыны дәгигләшдирмәкдир. Бунун үчүн көз алмасыны һәртәрәфли дәгиг мүајинәдән кечирмәк лазымдыр. Бә'зән јад чисм јара кәнарында көрүнә биләр. Лакин јад чисмин олмасыны дәгигләшдирмәк үчүн мүтләг көз алмасынын рентгенографијасыны апармаг лазымдыр. Рентгенографија ики пројексијада (дүз вә јан) апарылыр. Рентгенографијада алынан көлкә јад чисмин олмасыны көстәрир. Әлбәттә, операсија етмәк үчүн јад чисмин дүзкүн локализасијасыны да мүәјјән етмәк лазымдыр. Бу мәгсәдлә, Комберг—Балтин үсулу илә апарылан рентгенографија даһа дигтәтәлајигдир.

Анастезијадан сонра, зәдә алмыш көзә Балтинин тәклиф етдији хүсуси протез индикатор кејдирилир (шәкил 123). Протез алүминиумдан һазырланмыш, мәркәзиндә бујнуз гиша-

ја мәхсус дәлик (11 мм диаметрли) олан јарымдаирә шәклиндәдир. Үзәриндә, кәнарында 0,5 мм аралы, бир-биринә перпендикулјар истигамәтдә 4 гурғушун нөгтәләр гојулмушдур. Ренткенографија заманы бу нөгтәләр экс олунараг лимб наһијәсини көстәрир. Протези көзә елә кејдирмәк лазымдыр ки, гурғушун нөгтәләр саатын 12—3—6—9 радәләринә ујғун кәлсин.

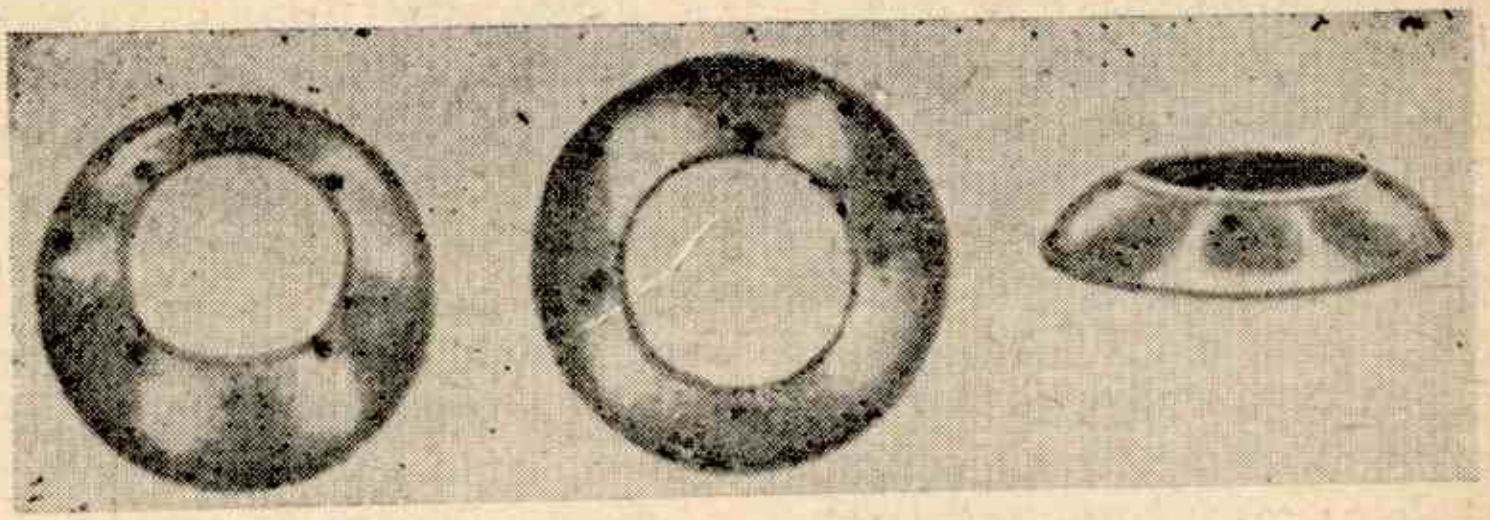

Шәкил 123. Балтинин протез индикатору.

Рентксенографија јенә дә ики истигамәтдә (дүз вә јан) апарылыр. Алынан рентксенографијаја көрә, јад чисмин локализасијасы тә'јин едилир. Бунун үчүн Балтинин схеминдән истифадә олунур. Балтин схеми, көзүн ен вә көндәлән кәсијиндән ибарәтдир. Биринчи схеми рентксенеографијанын үзәринә елә којмаг лазымдыр ки, гурғушун нөгтәләр саат сферблатынын 3—9, 12—6 радәләри-

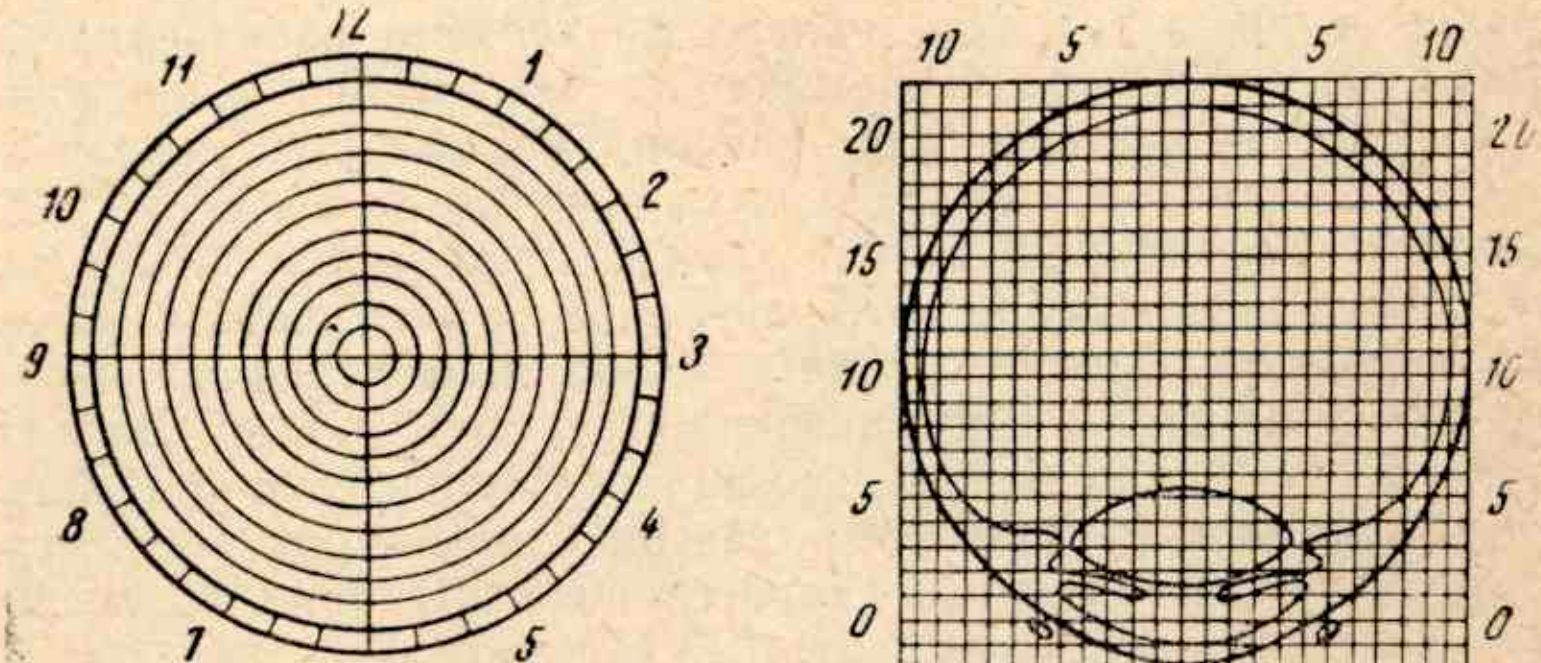

Шәкил 124. Балтин үсулу илә јад чисмин тә'јинедилмә схеми.

нә ујғун кәлсин, схемин үфүги диаметри көзүн анатомик үфүги охуна паралел олсун. Бунунла меридиан тә'јин едилир (шәкил 124). Икинчи схеми, јенә рентксенографија шәкли үзәринә којуб (гурғушун нөгтәләр лимбә ујғун кәлмәлидир) јад чисмин лимбдән нә гәдәр архада, һәм дә көздә нә дәринликдә јерләшмәси һесабланыр.

Көзүн јараланмаларында илк јардым јара кәнарыны тәмизләмәк (јараны јумаг олмаз), көзә 30%-ли албусид мәһлулу төкүб, сарғы гојмагдан ибарәтдир. Һәмчинин тетануса гаршы серум вурмалы, әзәлә ичәрисинә антибиотикләр јеритмәли, сонра исә операсијаја башламаг лазымдыр.

Көз алмасынын јараланмаларында операсијадан әсас мәгсәд јараны һәр һансы јолла олурса-олсун бағламаг, инфексијанын гаршысыны алмаг вә јара кәнарыны бирләшдирмәк,сағалмасы үчүн мүнасиб шәраит јаратмагдан ибарәтдир. Әмәлијјат 1—2%-ли новокаин мәһлулу илә анастезија алтында апарылыр. Әввәлчә јара кәнары, пинсет васитәсилә ган вә башга чиркләндиричи һиссәләрдән ајрылыр, тәмизләнилир. Харичә чыхмыш гүзеһли гиша вә бүллур һиссәчикләри кәсилиб көтүрүлүр. Јаранын үзәри конјунктива илә өртүлүдүрсә, онда дамарлы гишанын харичә чыхмыш һиссәси дахилә итәләниб һамарланыр. Јара кәнарыны битишдирмәк үчүн ән јахшы үсул, бујнуз гиша вә ја склераја тикиш гојмагдыр. Әкәр јаранын кәнары дидилирсә вә тикиш гојмаг мүмкүн дејилсә, онда јаранын үзәри конјунктива илә өртүлмәлидир.

Көзүн ичәрисиндән јад чисми чыхармаг үчүн металын характерини (көзүн ичәрисиндән анчаг магнит хассәли дәмир вә мис һиссәчикләри чыхарылыр) тә'јин етмәк вачибдир. Јад чисим диасклерал методла вә електромагнит саһәсинин көмәји илә көздән чыхарылыр. Склерада кәсик јад чисмин јерләшдији наһијәдә апарылыр.

Кәләчәкдә тор гиша гопмасынын гаршысыны алмаг үчүн апарылан кәсик әтрафында склера диатермија васитәсилә јандырылмалыдыр. Операсијадан әввәл вә сонра әзәлә ичәрисинә антибиотикләр вурулур. Амагнит чисимләрин көздән чыхарылмасы методу исә һәлә дә һәлл олунмамышдыр.

Сидероз. Тәркибиндә дәмир олан јад чисимләр көзүн ичәрисиндә галырса, мүәјјән вахтдан сонра о оксидләшир вә көзү гычыгландырыр *«siderosis bulbi»* әмәлә кәлир. Даһа доғрусу, дәмир дузлары көзүн тохумасына чөкүр. Бунун илк әламәтләриндән гүзеһли гишанын рәнкинин дәјишмәси, бәбәјин ишыға реаксијасынын зәифләмәсидир. Метал һиссәчикләр бүллурун капсулу үзәриндә топланыб сарымтраг-гәһвәји рәнк алыр. Дузларын тор гишаја чөкмәси сајәсиндә һемеролопија әмәлә кәлир. Офталмоскопија заманы көз диби тор гишанын пигментли дистрофијасыны хатырладыр.

Халкоз. Тәркибиндә мис олан метал һиссәчикләр көздә галдыгда халкоз әмәлә кәлир. Оксидләшмә илә әлагәдар олараг мис дузлары тохумалара чөкүр, бүллурда мис катарактасы әмәлә кәтирир. Фокал ишыгланмада бахдыгда, бәбәк кәнарында күнәбаханабәнзәр јашыл-гызыл рәнкли рефлекс алыныр. Тор гишада олан дәјишикликләр нәтичәсиндә гојуг корлуғу әмәлә кәлир.

Көзүн дахилиндә јад чисим әтрафында илтиһаби просес

кедир, асептик иринли зона јараныр, тохума дағылыр, абсес әмәлә кәлир ки, бу да јад чисмин јерини дәјишмәсинә сәбәб олур.

Көздә галан мис хассәли јад чисмләр чох вахт көз алмасынын атрофијасына сәбәб олур.

Көз алмасы јараланмаларынын ағырлашмалары

Иринли иридосиклит көз алмасы јараланмаларынын ән чох тәсадүф олунан ағырлашмасыдыр. Хәстәлик јараланма заманы көзә вирулентли микроорганизмләрин (стафилококк, пневмококк, стрептококк вә с.) дүшмәси нәтичәсиндә баш верир вә јараланмадан 2—3 күн сонра башлајыр. Әсас әламәтләриндән көздә бәрк ағры, көз гапагларынын вә конјунктиванын шишмәси, перикорнеал һиперемија, өн камерада ексудатын вә һипопионун олмасыдыр.

Мүасир мүаличә үсулларынын тәтбиги нәтичәсиндә хәстәлијин гаршысы алыныр вә там сағалма да ола билир. Бә'зи һалларда иринли просес артыр, шүшәвары чисмин абсеси әмәлә кәлир. Бу заман ағрылар шиддәтләнир, илтиһаби просес кәскинләшир. Мүајинә заманы бәбәк кәнарында сарымтраг рефлекс алыныр. Белә рефлекс шүшәвары чисмдә иринли ексудатын топланмасыны көстәрир. Ирин тезликлә тор гишаја кечир вә хәстәлик корлугла нәтичәләнир (панофталмит әмәлә кәлир).

Белә ағырлашманын гаршысыны алмаг үчүн әзәлә ичәрисинә антибиотикләр, дахилә сулфаниламид препаратлары тә'јин етмәк, јаранын мүмкүн гәдәр чәрраһи јолла тез сағалмасына чалышмаг лазымдыр.

Мүаличә—комплекс шәкилдә апарылмалыдыр. Үмуми антибиотикләр, көзә бәбәккенәлдичи дәрманлар, кичкаһ наһијәсинә зәли, ағрыкәсичи дәрманлар вә с. тә'јин етмәли.

ИРИНСИЗ ТРАВМАТИК ИРИДОСИКЛИТ

Көз јараланмаларынын ағырлашмаларындан бири дә иринсиз, хроники кечән травматик иридосиклитдир. Узун илләр травматик иридосиклитә инфексион хәстәлик кими бахылырды. Лакин 1936-чы илдә В. Н. Архангелски бу хәстәлијин асептик хассәли олдуғуну сүбут етди вә хәстәлијин силиар синир лифләринин узун мүддәт гычыгланмасы нәтичәсиндә әмәлә кәлдијини сөјләди. Белә ки, В. Н. Архангелски травматик хроники иридосиклит нәтичәсиндә чыхарылмыш көзләрдә силиар синир лифләринин һистоложи мүајинәсиндә дәјишиклији, онларын кәркинләшдијини вә әзилдијини мүшаһидә етди. 1944-чү илдә Н. Е. Браунштејн дә хроники травматик иридосиклитин асептик хассәли олдуғуну сүбут етди. Онун фикринчә белә иридосиклит, јараланмыш көздә зүлал парчаланмасы нәтичә-

синдә әмәлә кәлән мәһсула гаршы бир реаксијадыр. Бу гејд едиләнләрә бахмајараг, хроники травматик иридосиклитин етиолокијасында инфексијанын ролуну там инкар етмәк олмаз. Хәстәлик хроники кечдији үчүн әламәтләри дә зәиф олур: Көздә аз ағры, зәиф перикорнеал һиперемија, кирпикли чисм наһијәсини әлләдикдә ағры, бәбәк даралмыш, бујнуз гишанын арха сәтһиндә пресипитатлар көрүнүр. Ексудасија нәтичәсиндә арха битишмәләр, бәбәјин һәтта там битишмәси вә ексудат пәрдәси илә там өртүлмәси һаллары да баш верә билир. Әкәр апарылан мүаличә нәтичә вермирсә, хәстәлик узун мүддәт давам едирсә, бу, икинчи сағлам көздә дә хроники иридосиклитин төрәмәсинә сәбәб олур ки, бу да симпатик көз илтиһабы адланыр.

СИМПАТИК КӨЗ ИЛТИҺАБЫ

Симпатик көз илтиһабы сағлам көзүн хроники иридосиклитидир ки, бунун да әсас сәбәби зәдә алмыш көздә хроники кечән травматик иридосиклитдир. Симпатик көз илтиһабынын етиолокијасынын зәдә алмыш көзүн хроники иридосиклити илә әлагәдар олмасы 100 ил бундан әввәл дә мә'лум иди. Лакин онун етиолокија вә патокенези индијә гәдәр дә там өјрәнилмәмишдир.

Бир чох алимләр симпатик илтиһабын етиолокијасыны зәдәләнмиш көздән микробларын сағлам көзә ганла кечмәсилә әлагәләндирирләр (Лебер нәзәријјәси). Сонралар Л. Г. Беллерминов вә Ј. В. Зеленковски дә көстәрмишдир ки, симпатик илтиһаба әсас сәбәб зәдәләнмиш көздән сағлам көзә кечән бактеријаларын токсинидир.

Әввәләр елә күман едилирди ки, симпатик илтиһаб анчаг офталмолокијаја мәхсусдур. Лакин сон заманлар А. Д. Сперански сүбут етди ки, белә симпатик илтиһаб тәкчә көздә дејил, чүт органларын һамысында әмәлә кәлир (експериментдә көстәрмишдир), бу да симпатик илтиһабын инфексион характердә олмадығыны көстәрир. Бу просесә, һәр ики көзү иннервасија едән синир сегментинин зәдәләнмәси кими бахмаг олар. Мә'лумдур ки, симпатик илтиһаб ән чох кирпикли чисим наһијәси јараландыгда әмәлә кәлир ки, бура да синир лифләри илә олдугча зәнкиндир. Зәдәләнмиш көздә узун мүддәт илтиһаб нәтичәсиндә гычыгланан синир лифләри, мәркәзә даима патоложи импулс көндәрир. Мәркәздән исә һәр ики органа гајыдан патоложи импулс, сағлам көздә дә илтиһабын әмәлә кәлмәсинә сәбәб олур. Икинчи көздә кедән хәстәлијин клиники кедиши биринчи көздә олдуғу кимидир. Зәдәдән 12 күн вә бир нечә ил сонра баш верир. Көз алмасы үзәриндә перикорнеал һиперемија әмәлә кәлир, гүзеһли гишанын рәнки вә релјефи дәјишир, бәбәк даралыр, бујнуз гишанын арха сәтһиндә пресипитат-

лар, өн камерада ексудат вә тез бир заманда арха битишмәләр әмәлә кәлир. Бәбәјин там даирәви битишмәси вә ексудат пәрдәси илә өртүлмәси нәтичәсиндә маје дөвраны позулур вә икинчили глаукома әмәлә кәлир. Бә'зән кирпикли чисмин атрофијасы да баш верә билир. Көз алмасы һәчмчә кичилир вә бүзүшүр. Надир һалларда симпатик илтиһаб нејроретинит шәклиндә кечир ки, бу да зәдәләнмиш көзү чыхардыгдан сонра сағалма илә нәтичәләнир.

Симпатик илтиһаб көз јараланмаларында 2—3% тәсадүф олунур. Зәдәдән бир нечә ај вә ил сонра баш верир.

Прогнозу чох ағырдыр. Демәк олар ки, һәмишә корлугла нәтичәләнир.

Мүаличәси—иридосиклитләрдә олдуғу кимидир.

Симпатик илтиһабын профилактикасы, зәдә алмыш көзүн вахтында, икинчи көз просесә чәлб олунмамышдан әввәл чыхарылмасындан ибарәтдир. Әкәр симпатик илтиһаб башламышса вә зәдә алмыш көзүн көрмә функсијасы там позулмушса, әлбәттә, белә көзү чыхармаг лазымдыр. Лакин симпатик илтиһабын баш вермәси илә јанашы, биринчи зәдә алмыш көздә көрмә функсијасы аз да олса сахланылырса, белә һалда көзү чыхармаг олмаз, чүнки икинчи көздә башлајан илтиһаб тез бир заманда корлугла нәтичәләнир.

КӨЗҮН ТЕРМИКИ ВӘ КИМЈӘВИ ЈАНЫГЛАРЫ

Термики јаныглар көзә гајнар су, јағ, әримиш исти метал дүшдүкдә баш верир. Мүһарибә вахты көздә термики јаныглар тәјјарәчиләрдә вә танкчыларда, көзләринә аловланан бензин тә'сир етдикдә әмәлә кәлир. Ән горхулу јанғын көзә температуру 600—800°С олан гаты, тез аловланан бензин дүшдүкдә әмәлә кәлир.

Көз гапаглары вә көзүн сәрбәст јаныглары надир һалларда тәсадүф едилир. Чох вахт көз гапағы, көз алмасы јаныглары үзүн башга һиссәсинин јаныглары илә бирликдә олур.

Конјунктиванын јүнкүл јаныгларында, һиперемија, онун шишкинләшмәси, көздән јашахма, ишыгдангорхма вә блефароспазм әламәтләри мүшаһидә едилир. Ағыр һалларда конјунктиванын мүәјјән һиссәләри күл рәнкини алыр, сонрадан некрозлашараг јериндән гопур вә склеранын үстү ачыг галыр. Бујнуз гишанын јүнкүл јаныгларында анчаг епител гаты зәдәләнир. Ағыр һалларда исә бујнуз гишанын бүтүн гатлары просесә чәлб олунур. Бујнуз гиша күл рәнкиндә, үзәри наһамар олур вә һиссијјатыны итирир. Бу заман көз гызарыр, көз гапаглары шишкинләшир, көз јарығы даралыр, көздән јашахма вә ишыгдангорхма әламәтләри олур. Нәтичәдә бујнуз гиша чапыглашыр вә көрмә функсијасы позулур.

Мүаличә. Көз гапагларынын I дәрәчәли јаныгларында һәмин саһәни, II—III дәрәчәли јаныгларында исә јаныг саһәсинчн әтрафыны спиртлә силмәли. Јаныг саһәсинә стерил вазе-

лин јағы вә балыг јағы сүртмәли. Конјунктива кисәсинә вазелин вә ја балыг јағы төкмәли (күндә 5—6 дәфә), 30%-ли албусид мәлһәми ја 1%-ли синтомисин емулсијасы гојмалы. Пенисиллин мәһлулу илә аутоган гарышығы төкмәли. Ағрыны кәсмәк вә гидаланма просесини јахшылашдырмаг мәгсәди илә кичкаһ наһијәсинә кичкаһ артеријасы истигамәтиндә 0,5%-ли новокаин мәһлулундан 50 мл јеритмәли (перивазал блокада). Бујнуз гиша вә конјунктиванын ән ағыр јаныгларында көзә, бујнуз гиша әтрафына додагдан көтүрүлмүш сағлам селикли гиша көчүрмәк мәсләһәт көрүлүр.

Кимјәви јаныглар. Көзә туршу вә ја гәләви маддәләр дүшдүкдә әмәлә кәлир. Клиники кедишинә көрә гәләвиләрлә төрәнән јаныглар даһа ағыр кечир. Белә ки, туршу көзә дүшдүкдә зүлалы чүрүдүр, туршу дүшдүјү наһијәјә тә'сир едиб, дәрин гатлара кечмир. Гәләвиләр исә зүлалы парчалајараг тәдричән дәринә кечир вә тә'сир мүддәти узаныр. Тәсдиг олунмушдур ки, көзә дүшән гәләви маддә 5—6 дәгигәдән сонра өн камера мајесиндә тапылыр.

Клиники кедишинә көрә јаныглар дөрд дәрәчәјә бөлүнүр. I дәрәчәли јаныглар јүнкүл олуб, конјунктива гызарыр, бујнуз гишада ерозија вә епител шишир. II дәрәчәли јаныглар үчүн конјунктиванын ишемијасы характердир. Белә ки, конјунктива күл рәнкиндәдир, бујнуз гишада јаныг саһәси нисбәтән бөјүк олур, наһамарлашыр вә һиссијјатыны итирир. III дәрәчәли јаныгларда бујнуз гиша диффуз һалда буланыр, некрозлашыр вә тутгун шүшә шәклини алыр. IV дәрәчәли јаныгларда исә конјунктива вә бујнуз гишада дәрин некроз әмәлә кәлир, бујнуз гиша сахсыјабәнзәр шәкил алыр.

Көздә јаныг, хүсусилә гәләвиләрлә јаныглар заманы биокимјәви дәјишикликләр дә баш верир. Тохумаларда витамин, мукополисахаридләр мүбадиләси позулур.

Гәләвиләрлә олан ағыр јаныгларда бујнуз гиша вә конјунктиванын спесифик антикенләринин структуру дәјишир ки, бу да организмдә аутосенсиблизасијанын баш вермәсинә сәбәб олур. Буна көрә дә гәләвиләрин тә'сириндән әмәлә кәлән патоложи просес узун мүддәт давам едир.

Јаныгларда, некрозлашмыш саһәләрдә чох вахт көз гапаглары илә көз алмасы арасында битишмәләр—симблефарон әмәлә кәлир ки, бу да чапыг нәтичәсиндә тағ конјунктивасынын кичилмәсинә сәбәб олур.

Јаныгларын мүаличәсиндә әсас үч дөвр гејд олунур: илк јардым, әмәлә кәлмиш јаныгларын вә јаныг нәтичәсиндә галмыш әламәтләрин мүаличәси.

Илк јардымда конјунктива кисәсини јумалы, әһәнклә олан јаныгларда онун һиссәчикләрини тәмизләмәли, көзә дезинфексијаедичи дәрманлар төкмәли (0,25%-ли левомисетин, 30%-ли албусид вә с.), II—IV дәрәчәли јаныгларда тетануса гаршы серум вурмалы.

Јени баш вермиш јаныгларын мүаличәси стасионар шәраитиндә апарылмалыдыр. Ҝонјунктива кисәсини јумалы (1:5000 нисбәтиндә фурасилин мәһлулу илә), 6—7 күн мүддәтиндә таҒ конјунктивасы алтына һемодез (3—5 мл) вә ја да кактејл (аутоган, антибиотик вә дамаркенәлдичи дәрманларын гарышығы) јеритмәли. Инфексијаја гаршы вә һәм дә тохума трофикасына тә'сир көстәрмәк мәгсәди илә көзә 30%-ли албусид (сулфасилнатриум), 1%-ли хинин, 5%-ли глүкоза, 0,01%-ли рибофлавин дамчылары төкмәли, антибиотик мәлһәмләр тә'јин етмәли.

Дахилә десенсиблизәедичи дәрманлардан димедрол, супрастин, пиполфен тә'јин етмәли. III—IV дәрәчәли јаныгларда мүаличә мәгсәди илә кератопластика әмәлијјаты апармаг мәсләһәт көрүлүр. Ҝонјунктиванын некрозлашмыш һиссәсини додагдан көтүрүлмүш аутоселикли гиша илә әвәз етмәли (Дениг әмәлијјаты).

Хәстәлијин сон дөврләриндә аутосенсиблизасијаны азалтмаг, бујнуз гишада әмәлә кәлмиш дамарларын облитерасија олмасы үчүн кортикостероидләрдән истифадә етмәк лазымдыр. Бу мәгсәдлә радиоактив фосфорла (32 р) аппликасија етмәк дә мәсләһәт көрүлүр.

КӨЗӘ ЗӘҺӘРЛӘЈИЧИ МАДДӘЛӘРИН ТӘ'СИРИ

Бүтүн зәһәрләјичи маддәләр көзә мүхтәлиф дәрәчәдә тә'сир көстәрир. Бунларын тә'сири туршу вә гәләвиләрдәки кими олуб, клиники кедишинә көрә кимјәви јаныглара бәнзәјир. Ҝөздән јашахыдычы зәрәрли маддәләрин (лакриматорлар) зәиф консентрасијасында конјунктива гызарыр, јашахма, көз гапагларынын спазмасы төрәнир. Бөјүк консентрасијада исә, бунлардан әлавә көз гапаглары вә конјунктиванын шишмәси, бујнуз гишанын буланмасы вә бә'зән некрозу да әмәлә кәлир. Јүнкүл симптомлар бир нечә саат, нисбәтән ағыр һалларда исә 1—2 күн давам едир. Бујнуз гишанын буланмасы тамамилә чәкилир. Некрозлашма оларса, бујнуз гиша үзәриндә чапыг галыр. Боғучу тә'сирә малик олан зәһәрләјичи маддәләр (хлорпикрин) нәтичәсиндә көздә зәиф гычыгланма әламәтләри (көздән јашахыдычы маддәләр кими) әмәлә кәлир. Бунлар да бир нечә саатдан сонра кечиб кедир. Ағыр һалларда бујнуз гишанын буланмасы, ирит вә иридоскит дә төрәнә биләр. Онларын үмуми организмә ганы гатылашдырма тә'сири илә әлагәдар көзүн арха һиссәсиндә тор гишаја, хориоидејаја вә шүшәвары чисмә гансызмалар да ола биләр.

Үмуми токсики тә'сирә малик маддәләрин бејиндә төрәтдији дәјишикликлә әлагәдар көрмә саһәсиндә скотомалар, һемианопсија, консентрик даралма кими симптомлар ашкар едилир. Офталмоскопија заманы исә көздибиндә дәјишиклик олмур.

Органик фосфор маддәләрин тә'сириндән миоз, көздә вә көзјувасында ағрылар, көрмәнин зәифләмәси, аккомодасијанын спазмасы кими әламәтләр төрәнир.

Дәриjә тә'сир едән маддәләрдән иприти вә лүизити көстәрмәк олар. Ипритин тә'сириндән 2—6 саат сонра көздә jад чисим һисси әмәлә кәлир. Сонра jашахма, ишыгдангорхма, блефароспазм, ағыр һалларда исә конjунктиванын шишкинләшмәси бујнуз гишанын буланмасы вә некрозу баш верә биләр. Некрозлашмыш бујнуз гишада хора вә панофталмит дә әмәлә кәлир. Лүизитин тә'сириндән дә еjни симптомлар мүшаһидә олунур, лакин кедиши ипритә нисбәтән даһа ағыр кечир.

Көзүн зәһәрләjичи маддәләрлә зәдәләнмәси заманы илк jардым газ әлеjһинә маска кеjиндириб һәмин шәхси зәһәрләнмиш саһәдән чыхармагдан ибарәтдир. Көзү jумагла (физиоложи мәһлул вә jа ади су илә) конjунктиваны вә дәрини зәһәрләjичи маддәләрдән тәмизләмәли. Сонракы мүаличә көзүн зәифләмә дәрәчәсиндән асылы олараг апарылмалыдыр.

ШҮАЛАРЫН КӨЗӘ ТӘ'СИРИ

Ултрабәнөвшәjи шүалар jүксәк консентрасиjада көзә мәнфи тә'сир көстәрир. Електрик гаjнағы апараты илә ишләjән шәхсләрин көзүндә (мүдафиә еjнәjиндән истифадә етмәзсә) електрофталмиjа адланан әламәтләр баш верир. Шүанын тә'сириндән 4—6 саат сонра көздә бәрк ағры, ишыгдангорхма, jашахма вә блефароспазм әмәлә кәлир. Бу әламәтләри бујнуз гишанын, синир лифләринин невралкиjасы кими характеризә етмәк олар. Обjектив мүаjинәдә конjунктиванын һиперемиjасы, ағыр һалларда бујнуз гишада хырда сәтһи буланмалар мүшаһидә едилир.

Еjни әламәтләр гар ефталмиjасында да (күнәшли һавада ағ гарла өртүлмүш саһәjә узун мүддәт бахдыгда, гар өзүндән jүксәк дәрәчәдә ултрабәнөвшәjи шүалар экс етдирир) әмәлә кәлир. Мүаличә үчүн көзә 0,25%-ли дикаин мәһлулу төкмәк вә мәлһәм гоjмаг лазымдыр. Бир-ики күн әрзиндә бүтүн әламәтләр кечиб кедир. Профилактик мәгсәдлә түнд рәнкли еjнәкләрдән истифадә етмәк лазымдыр.

Инфрагырмызы шүалар исә билаваситә көзүн тор гишасына тә'сир көстәриб, макулjар саһәнин jаныгыны төрәдир. Бу нөв jаныглар күнәшин тутулмасына бахдыгда да әмәлә кәлир. Харичи әдәбиjjатда атом бомбасы партлаjышы заманы, спектрин истилик шүаларыны изләjән шәхсләрдә тор гиша мәркәзи һиссәсинин jаныгынын баш вермәси һаллары геjдә алынмышдыр. Мүаличә һеч бир нәтичә вермир, көрмә итилиjи зәифләjир. Көзә ренткен шүаларынын тә'сири нәтичәсиндә ренткен катарактасы әмәлә кәлир. Катарактанын клиникасы вә чыхарылмасына көстәриш ади катаракталарда олдуғу кимидир. Профилактик мәгсәдлә ренткен шүасы илә мүаличә олунан шәхсләрин көзләринә бујнуз гиша үзәринә хүсуси ренткен шүасыны кечирмәjән металдан (гурғушун) протез кеjиндирмәк лазымдыр.

УШАГ ЈАШЛАРЫНДА ЗӘДӘЛӘР

Ушагларын көзләринин зәдәләнмәси бөјүкләрә нисбәтән даһа гез-тез тәсадүф олунур. Зәдә ән чох перо, чәнкәл, гајчы, бычаг, гар топу, ағач, даш, метал һиссәчикләри вә с. әшјаларла төрәнир.

Гејд едилдијинә көрә, ушаг көз хәстәликләри шө'бәсиндә зәдәләр 50% тәшкил едир. Бунлардан 35—50%-и контузион зәдәләрдир. Көз зәдәләнмәләри мәктәбјашлы ушагларда даһа чох тәсадүф олунур.

Ушагларда да көзүн зәдәләринин клиникасы вә мүаличәси бөјүкләрдәки кимидир.

ҺӘРБИ ЗӘДӘЛӘР

Бөјүк Вәтән мүһарибәси материалларына әсасән көзүн зәдәләнмәләри үмуми зәдәләнмәләрин 2%-ни тәшкил едир. Мүһарибәнин характериндән асылы олараг һәрби зәдәләр, сүлһ вахты баш верән зәдәләрдән фәргләнир. Һәрби зәдәләрдән көз алмасынын јараланмалары әсас јер тутур. Белә зәдәләр аловлу силаһлар, мина, авиобомба гырынтылары вә һәм дә шүшә, тахта парчалары илә баш верир. Күллә јараланмалары нисбәтән аз, јаныгларын вә ағыр кечән зәдәләрин сајы исә чох тәсадүф олунур. Көзүн зәдәси чох вахт үз, баш вә организмин башга һиссәләринин зәдәләри илә бирликдә баш верир.

Мүһарибә мејданында вә баталјон тибб һиссәләриндә зәдә алмыш көзә сарғы гојмаг, кимјәви јаныгларда исә көзү јумаг да лазымдыр.

Полк тибб мәнтәгәсиндә хәстәјә тетануса гаршы серум вурулур. II—III дәрәчәли јараланмаларда профилактик мәгсәдлә әзәлә дахилинә пенисиллин вурулур, дахилә сулфаниламид препаратлары верилир. Конјунктива вә бујнуз гишадан сәтһи јад чисимләр чыхарылыр (көз јујулмур), јара кәнары тәмизләнилир. Сонра көзә 30%-ли албусид мәһлулу төкүб бинокулјар сарғы гојулур. Кимјәви јаныгларда көз јујулур, албусид дамчысы төкүлүр, мәлһәм вә сонра да сарғы гојулур.

Дивизија тибб мәнтәгәсиндә вә чәрраһи саһәдә, I хәтт госпиталында операсија тәтбиг едилир вә даһа кениш мүаличә үсулларындан истифадә олунур.

Бүтүн көстәрилән мәнтәгәләрдә хәстәләрин сечилмәси вә спесифик госпиталлара көндәрилмәси ваҹибдир.

Беләликлә, хәстә полк, дивизија вә I саһә госпиталында ашағыдакы мәрһәләләри кечмәлидир: 1) сәтһи јад чисимләрин чыхарылмасы; 2) көз гапағы јараланмасыны инфексијадан мүһафизә етмәли (көз јараланмајыбса); 3) көз дағылыбса вә көз јувасындан ганахма горхусу варса, көзү чыхартмаг; 4) әкәр көз кордурса, травматик иринсиз иридосиклит давам едирсә, зәдә алан вахтдан 2 һәфтә кечибсә вә хәстәнин спесифик гос-

питала көчүрүлмәси мүмкүн дејилсә, көз алмасыны чыхартмаг лазымдыр.

XIX фәсил

КӨЗҮН ПЕШӘ ХӘСТӘЛИКЛӘРИ, ОНЛАРЫН ПРОФИЛАКТИКАСЫ ВӘ ЕКСПЕРТИЗАСЫ

Мә'лум олдуғу кими, инсан һәјатынын чох вахтыны истеһсалатда кечирир. Истеһсалат амилләри организм үчүн һәтта зәрәрли олмаса да, организмә мүәјјән дәрәчәдә тә'сир көстәрир. Одур ки, хәстәликләр заманы хәстәдән анамнез топлајараг сәнәтин хәстәлијә тә'сирини нәзәрә алмаг лазымдыр.

Истеһсалатын көзә тә'сири әсасән үч група бөлүнүр: 1) көзә истеһсалат травмалары, 2) көзүн пешә хәстәликләри, 3) сәнәтин көз хәстәлијинә мәнфи тә'сири.

Көзүн истеһсалат травмалары. Әдәбијјатда олан мә'лумата көрә көзүн травмалары бүтүн бәдән травмалары ичәрисиндә әсас јер тутур, дикәр тәрәфдән, гејд етмәк лазымдыр ки, көз алмасынын јараланмалары көрмә итилијинин зәифләмәси, бә'зән дә көрмәнин там итмәси илә нәтичәләнир. Белә јараланма икитәрәфли оларса (көзүн јараланмалары 3%-ә гәдәр икитәрәфли олур), нәтичәдә пешә әлиллији, даһа доғрусу, там әлиллик мејдана чыхыр.

Травмалар, о чүмләдән, көз травмалары әсасән ағыр сәнаје истеһсалатларында әмәлә кәлир вә бүтүн травмаларын 85%-ни тәшкил едир. Травманын сајы вә ағырлығы, истеһсалат просесинин механикләшдирилмәси сәвијјәсиндән, сехләрин санитар-кикијеник шәраитиндән вә фәһләнин фәрди мүдафиәсиндән асылыдыр. Белә ки, механикләшдирмәнин артмасы илә әлагәдар олараг ағыр көз травмалары азалмышдыр, мәсәлән, 1930-чу илдә белә травмалар металишләмә истеһсалатында 5%, 1960-чы илдә исә 0,4%-ә чатмышдыр. Бунун әксинә олараг микротравмалар азалмыр, көзүн көрмә итилијинин зәифләмәсинә сәбәб олур. Белә ки, һәр дәфә микротравмадан сонра галан бујнуз гишанын нөгтәвары ләкәләри топлашараг көрмәни зәифләдир, дикәр тәрәфдән бујнуз гишанын һәссаслығы, трофикасы позулур ки, бу да инфексија үчүн вә бујнуз гишанын иринли хорасы үчүн мүнасиб шәраит јарадыр. Истеһсалат травмаларынын әсас сәбәби ашағыдакылардан ибарәтдир.

1. Истеһсалат просесинин тәшкилиндән вә технолокијасынын хүсусијјәтләриндән асылыдыр. Истеһсалатда ән чох зәдә алан метал е'малы илә мәшғул олан фәһләләр (е'малчы, јонучу, гајнагчы, дәмирчи вә с.) вә кимја сәнајеси ишчиләридир. Бурада бүтүн травмаларын 25%-ни көз зәдәләри тәшкил едир ки, бунларын да 90%-и јаныглардыр.

2. Сехләрдә санитар-кикиjеник шәраит, көзү зәдәләрдән горумаг үчүн бөjүк әһәмиjjәтә маликдир. Сехләрин чиркли, дарысгал, гаранлыг олмасы, дәзкаһларын дүзкүн jерләшдирилмәмәси, һаванын тозлу вә зәрәрли газларла зәһәрләнмәси, ишин нормал кетмәси шәраитини позур вә травманын артмасына сәбәб олур.

3. Көзүн коллектив вә фәрди мүдафиәсинин тәшкили. Бурада фәһләләрин мүдафиә еjнәкләриндән, дәзкаһ өнүндә екранлардан истифадә етмәләри нәзәрдә тутулур. Бунлара риаjәт едән фәһләләр арасында көз зәдәләри аз мүшаһидә едилир.

4. Фәһләләрин кифаjәт гәдәр тәкмилләшмәси дә көз зәдәләрини азалдыр. Көз зәдәләринин чоху кәнч, тәчрүбәсиз фәһләләр арасында тәсадүф олунур.

Көзүн истеһсалат травмаларынын профилактикасы һәлә кечән әсрдән тибб ишчиләринин диггәтини чәлб етмишдир, лакин истеһсалат травмаларынын дүзкүн профилактики һәлли Совет Иттифагы гурулдугдан сонра өз әксини тапмышдыр. Көз зәдәләринин профилактикасы бир нечә истигамәтдә апарылмышдыр:

1. Истеһсалат просесләринин вә физиоложи әмәк шәраитинин дүзкүн тәшкили, көз зәдәләринин гаршысыны алмаг үчүн әсас, бәлкә дә jеканә шәртдир. Белә ки, өлкәмиздә әмәк зәрәрли тә'сирләрдән азад олмалыдыр. Бунун үчүн дә истеһсалат просесләринин механикләшдирилмәси вә автоматлашдырылмасы, кимjа истеһсалаты просесләринин киплиjи вачибдир. Бунун jеринә jетирилмәсиндә һәкимләрин дә актив иштиракы лазымдыр.

2. Истеһсалатда санитар-кикиjена нормаларынын jеринә jетирилмәси. Ишин характериндән асылы олараг иш jеринин кифаjәт гәдәр ишыглы олмасы (дөвләт стандартына көрә 500 лүксдән 72 лүксә гәдәр), һаванын тоз вә зәрәрли газлардан тәмизләнмәси үчүн мүхтәлиф вентилjаторларын тәтбиги, дәзкаһларын дүзкүн гурулмасы, иш jеринин вә дәзкаһәтрафы саһәнин тәмиз сахланылмасы, аләтләрин кеjфиjjәтли олмасы вачибдир. Бу шәртләрин jеринә jетирилмәси көз зәдәләрини хеjли азалдыр.

3. Истеһсалатда көзүн фәрди вә коллектив мүдафиәси, ән еффектли методдур. Көзүн коллектив мүдафиәси үчүн дәзкаһларын һәр тәрәфдән шүшә вә jа мүхтәлиф екранла әһатә олунмасы, дәзкаһдан гопан хырда һиссәчикләрин тутулуб сахланылмасы үчүн мүхтәлиф гурғулардан истифадә едилмәси jолу илә тә'мин олунур.

Көзүн фәрди мүдафиәси үчүн мүхтәлиф еjнәк вә маскалардан истифадә етмәк лазымдыр. Белә еjнәкләр фәһләләрдән өтрү, көзүн рефраксиjасы вә аккомодасиjа вәзиjjәтини нәзәрә алараг сечилмәлидир.

Көзүн пешә хәстәликләри. Көзүн пешә хәстәликләринин вә травмаларынын тез-тез тәсадүф олунмасына бахмаjараг, инди-

јә гәдәр бу хәстәликләрә аз диггәт јетирилирди. Пешә хәстәликләринә хроники конјунктивитләри, ресидивверән вә чәтинликлә мүаличә олунан кератитләри, пешә катаракталарыны вә с.-ни аид етмәк олар. Хәстәнин иш шәраити вә сәнәти нәзәрә алынмазса, белә хәстәликләри там мүаличә етмәк гејри-мүмкүндүр. Пешә хәстәликләри төрәдән сәбәбләр ашағыдакылардыр:

1. Иш јеринин тозлу олмасы (тохучулуг, метал е'маледән истеһсалатда, семент заводларында, тикинти иш јерләриндә вә с.), тоз көзү тәхәррүшләндирәрәк хроники конјунктивит, көздән јашахма, конјунктива вә бујнуз гиша һәссаслығынын позулмасы вә с. әламәтләрә сәбәб олур.

2. Шүа енержиси:

а) көзүн спектрин инфрагырмызы шүаларына даима мә'руз галмасы нәтичәсиндә, көздә катаракта вә тор гишада мүаличә олуна билмәјән дәјишикликләр әмәлә кәлир;

б) спектрин ултрабәнөвшәји һиссәсинин тә'сири нәтичәсиндә көзүн өн һиссәсиндә гызарты, електрофталмија вә гар офталмијасы баш верир;

в) рентген шүасы вә организмә кечән (ионизасија олан) гыса далғалы шүалар актив биоложи тә'сирә малик олуб, көзә ики чүр тә'сир көстәрир: 1) көзә билавасит тә'сир нәтичәсиндә рентген катарактасы вә тор гишада шүа зәдәсинин әмәлә кәлмәси; 2) шүа хәстәлији нәтичәсиндә ганда баш верән дәјишикликләрә, систем хәстәликләри нәтичәсиндә, нәсилдә, даһа доғрусу, бунларла әлагәдар доғулан ушагда көрмә органынын аномалијаларына тәсадүф олунур.

Спектрин көзлә көрүнән һиссәсинин дә көзә узун мүддәт тә'сири нәтичәсиндә көздә зәрәрли һаллар баш верә биләр. Белә ки, парлаг, күчлү ишыға гыса мүддәтдә бахдыгда, көздә мүвәггәти ишыгдангорхма, узун мүддәт тә'сири нәтичәсиндә исә ишыгдангорхма вә һемеролапија әмәлә кәлә биләр.

3. Кимјәви маддәләр организмә тоз, дамчы, бухар вә газ шәклиндә тә'сир көстәрир. Кимјәви маддәләр көзә билавасит јерли тә'сир көстәрәрсә, онун нөвүндән, консентрасијасындан вә тә'сир мүддәтиндән асылы олараг көздә гызарты, көз алмасы гишаларында илтиһаб, јаныглар вә дистрофик дәјишикликләр төрәнә биләр. Бундан әлавә, көз үмуми кимјәви маддәләрлә үмуми зәһәрләнмәләрдә дә бир сыра дәјишикликләрә мә'руз гала биләр. Кимја сәнајесиндә ишләјән шәхсләрдә ашағыдакы дәјишикликләр баш верә биләр:

а) хроники конјунктивит;

б) бујнуз гиша вә конјунктиванын һәссаслығынын азалмасы нәтичәсиндә трофики иннервасијанын азалмасы илә әлагәдар олараг, дистрофик дәјишикликләрин әмәлә кәлмәси (кимјәви истеһсалатда ишләјән фәһләләр арасында 5 ил мүддәтиндә 10%-ә гәдәр, 10 илдән чох ишләјәнләр арасында исә 75%-ә гәдәр);

в) кимјәви маддәләрлә кәскин вә ја да хроники зәһәрләнмә (күкүрд вә онун мәһсуллары, анилин вә онун мәһсуллары, аммиак тәркибли маддәләр, азот тәркибли маддәләр вә с. илә) һалларында, һәмин маддәләр мәркәзи синир системинә тә'сир көстәрир вә бир сыра дәјишикликләрә сәбәб олур. Белә шәхсләрин көзләриндә чох вахт көрмә сииринин атрофијасы, токсики глаукома әмәлә кәлир. Белә маддәләрә тетраетил гурғушуну, гурғушун бензини вә с. нејротроп зәһәрләр дә аиддир;

г) органик вә гејри-органик кимјәви маддәләрин сенсибилизасијаедичи тә'сири сајәсиндә чох вахт көз гапаглары дәрисинин илтиһабы—дерматит, блефарит, конјунктивит әламәтләри баш верир. Белә маддәләрә даш көмүр, скипидар, антибиотикләр вә с. аиддир.

Сәнәтин көз хәстәликләринә мәнфи тә'сири. Фәһлә вә ишчиләрин мүәјјән сәнәтләрә дүзкүн сечилмәси нәтичәсиндә бир сыра көз хәстәликләри сәнәтин тә'синә мә'руз галыр вә там мүаличә олунмур. Одур ки, һәр һансы һәким, мүәјјән шәхси ишә мәсләһәт көрдүкдә, онун көзүнүн хәстәликләрини нәзәрә алмалыдыр. Мәсәлән:

1. Хроники конјунктивити, блефарити мүаличәолунмајан көздән даима јашахма вә дикәр хроники көз хәстәлији олан шәхсләрә кимја истеһсалатында, јүксәк температурла әлагәдар јерләрдә, ачыг һавада вә с. ишләмәк мәсләһәт көрүлмүр.

2. Ресидивверән ревматик иридосиклити олан шәхсләрә соjуг вә рүтубәтли јерләрдә ишләмәјә ичазә верилмир.

3. Глаукомасы олан шәхсләрә кечә ишләриндә, башын узун мүддәт ашағы салынмасы, көрмәнин вә синир системи кәркинлији илә әлагәдар олан ишләрдә ишләмәк олмаз.

4. Даима артан јүксәк миопијасы олан шәхсләрә чох јахын мәсафәдән, хырда деталларла ишләмәк, јарымгаранлыг јерләрдә, ағыр јүк галдырмаг, бәдәнин вә башын силкәләнмәси илә әлагәдар олан ишләр экс-көстәришдир.

5. Тор гиша дамарларынын атеросклерозу олан шәхсләрә дә ағыр физики иш, исти сехләрдә вә башы ашағы ишләмәк экс-көстәришдир.

Көзүн пешә хәстәликләринин вә сәнәтин көрмә органына мәнфи тә'сиринин гаршысыны алмаг үчүн ашағыдакы гајдаја риајәт етмәк лазымдыр:

1. Јени ишә вә ја хүсуси пешә-тәдрис мәктәбләринә гәбул олунан һәр бир шәхс, бүтүн мүтәхәссис һәкимләр, о чүмләдән көз һәкими тәрәфиндән дә јохланылмалыдыр.

2. Истеһсалатын һәр бир саһәсиндә ишләјән фәһләләр диспансер нәзарәти алтында олмалыдырлар.

Көрмә анализаторунун вәзијјәти, шәхсин сечдији сәнәтин тәләбинә мүвафиг олмалыдыр. Мәсәлән, сүрүчүлүк сәнәти сечән шәхсләрдә көрмәнин бүтүн беш функсијасы (көрмә итилији, көрмә саһәси, рәнк дујғусу, гаранлыға адаптасија вә ваһид бинокулјар стереоскопик көрмә) нормал олмалыдыр. Кимја

истеһсалатында вә ачыг һавада ишләјән (тоз, газ вә с. илә әлагәси оланлар) шәхсләрдә көз алмасынын өн һиссәсинин (көз гапаглары, көзјашы апараты, конјунктива вә бујнуз гиша) вәзијјәти нәзәр алынмалыдыр.

Көз үчүн горхулу травма олан ишләрә фәһлә сечилдикдә һәр ики көзүнүн көрмә итилији ваһидә бәрабәр олмалыдыр. Бә'зи лабораторијаларда, тохучулуг истеһсалатында, рәнксазлыгда вә с.-дә рәнк дујғусунун нормал олмасы тәләб олунур.

Совет Ордусу сыраларында гуллуг етмәк үчүн һәрби ишә чағырылан шәхсләр дә хүсуси тибби комиссијадан кечмәлидирләр, комиссијада бүтүн һәкимләрлә јанашы көз һәкимләри дә иштирак етмәлидир. Комиссијада ишләјән һәкимләр, о чүмләдән окулистләр хүсуси әмр вә тә'лиматы әсас тутмалыдырлар ки, бурада да һәрбин мүхтәлиф саһәләриндә ишләмәји мәһдудлашдыран вә ја да там јарарсыз һесаб олунан хәстәликләр гејд олунмушдур.

КОРЛУГ

Мә'лумдур ки, көрмә органы бүтүн дујғу органлары ичәрисиндә ән әсасдыр. Белә ки, инсан харичи мүһитин 70—75%-ни көрмә органы васитәсилә дәрк едир. Одур ки, көрмәнин зәифләмәси, хүсусән онун һәр ики көздә итмәси инсан үчүн ән бөјүк бәдбәхтликдир.

Һәр ики көздә корлуг көрмә функсијасынын там итмәси, көрмә итилијинин сыфра бәрабәр олмасы демәкдир. Хәстә ишыгла гаранлығы ајырд едә билмир. Корлуг елми чәһәтдән белә характеризә олунур. Практики корлуг о демәкдир ки, шәхс аз да олса көрмә итилијинә маликдир, лакин о, иш габилијјәтини итирмиш, күндәлик давранышында кәнардан көмәјә еһтијачы вардыр. Бә'зән көрмә итилијинин 0,02 гәдәр енмәси корлуг һесаб едилир. Аксенфелдә көрә о шәхс кордур ки, онун көрмә итилији о дәрәчәјә гәдәр азалмышдыр ки, онун малик олдуғу көрмә, ән күчлү линзалар васитәсилә белә охумаг вә јахындан ишләмәк үчүн кифајәт дејилдир. Белә һалда корлуг јалныз көрмә итилијинин зәифләмәси дејил, ејни заманда көрмә саһәсинин дарал масы илә дә мүәјјән олунур. Бундан әлавә, пешә корлуғу да ајырд едилир, јә'ни хәстәнин көрмәси о дәрәчәдә позулур ки, о өз ишини, сәнәтини давам етдирә билмир.

Корлуға сәбәб олан хәстәликләрдән әсасән глаукома, көрмә синиринин атрофијасы, јүксәк инкишаф едән миопија, бујнуз гиша лејкомасы вә с.-ни көстәрмәк олар.

КӨЗ ХӘСТӘЛИКЛӘРИНИН ӘМӘК ЕКСПЕРТИЗАСЫ

Көз һәкими көз хәстәликләринин әмәк експертизасы илә таныш олмалыдыр. Белә ки, көз һәкими көрмә габилијјәтинин мүвәггәти вә ја узун мүддәтә, нә дәрәчәдә итмәсини мүәјјән

ләшдирмәли, хәстәләрин әлиллик групуну тә'јин етмәк үчүн хәстәни әмәк експертиза комиссијасына (ӘЕК) көндәрмәлидир. Көрмә органынын хәстәләндијиндән асылы олараг, көрмә функсијасы мүвәггәти (гыса вә ја узун мүддәтә), һәм дә даими олараг позула биләр. Көрмә органынын кәскин илтиһабы хәстәликләриндә (кәскин конјунктивит, итдирсәји, кератит, ирит, иридосиклит, көрмә синиринин илтиһабы вә с.), адәтән, хәстә мүвәггәти иш габилијјәтини итирир. Белә хәстәләр мүаличә мүддәтиндә ишдән азад олмаг вәрәгәси илә тә'мин едилирләр. Онларын иш габилијјәти ја бәрпа олунур вә ја да хәстәликдән сонра даими дәјишиклик галыр. 4 ај вә ја бир илдә чәми 5 ај мүддәтиндә көз хәстәлијинә көрә ишдән азад олмуш шәхсин әлиллик дәрәчәсини мүәјјән етмәк үчүн ӘЕК-ја көндәрилмәлидир. ӘЕК-ја көндәриш көз һәкими тәрәфиндән һазырланыр. Көндәришдә хәстәлијин башланғыч вахты, сәбәби, клиники кедиши, көрмә итилији вә хәстәлик әрәфәсиндә олан динамики дәјишиклик көстәрилмәлидир.

Хәстәлијин характериндән асылы олараг дикәр көрмә функсијаларынын да нә вәзијјәтдә олмасы (мәсәлән, глаукома хәстәлијиндә көрмә саһәси көзүн дахили тәзјиги, нәглијјат ишчиләри үчүн рәнк дујғусу вә көрмә саһәсинин нә дәрәчәдә позулмасы) гејд едилмәлидир. Белә хәстәләр көз һәкими илә јанашы, дикәр мүтәхәссисләр тәрәфиндән дә мүајинәдән кечмәлидирләр.

Хәстәлик әлиллик дәрәчәси, тибби мүајинәләрин нәтичәси вә һәм дә хәстәнин сәнәти, иш характери вә иш шәраити нәзәрә алынараг мүәјјән едилмәлидир. Һазырда үч груп әлиллик мүәјјән едилир.

I груп әлиллик—даима башгасынын көмәјинә еһтијачы олан, әтраф мүһитә ујғунлаша билмәјән шәхсләр аид едилир. Белә шәхсләрин көрмә итилији чох зәиф, даһа дәгиг десәк, јахшы көрән көздә көрмә итилији, коррексија илә 0,03-дән артыг олмамалыдыр вә ја да көрмә итилијиндән асылы олмајараг көрмә саһәси консентрик шәкилдә фиксасија нөгтәсиндән 5—10°-јә гәдәр даралмалыдыр.

II груп әлиллији көрмә итилији јахшы көрән көзүндә 0,04—0,08 (коррексија илә) гәдәр олан шәхсләрә тә'јин едилир. Онлар әсасән иш габилијјәтини итирир, лакин мүәјјән шәраит дахилиндә ишләјә билирләр. Бундан әлавә, хәстәлијинә көрә физики әмәк узун мүддәт экс-көстәриш олан шәхсләрә дә (мәсәлән, тез-тез ресидивверән увеит, кератитләр вә с.) бу груп тә'јин едилә биләр.

III груп әлиллик о шәхсләрә верилир ки, онлар өз сәнәтләриндә ишләјә билмир, нисбәтән јүнкүл ишә кечирилирләр. Бу заман көрмә итилији дә мүәјјән гәдәр азалыр (мәсәлән, бир көзүн олмамасы вә ја да онун көрмә итилијинин 0,02 гәдәр зәифләмәси, бир көздә көрмә саһәсинин 5°-јә гәдәр олмасы фиксасија нөгтәсиндә даралма.)

Әлиллик төрәдән көз хәстәликләриндән глаукома, көрмә синири атрофијасы, јүксәк миопија, катаракта, лејкома, афакија вә с.-ни гејд етмәк олар. ӘЕҚ нәинки әлиллик групуну тә'јин етмәли, ејни заманда әлиллији төрәдән сәбәби ашкара чыхармалы, әлилләри көрмә сәвијјәсинә мүнасиб ишлә дә тә'мин етмәлидир. Дүзкүн мүәјјән едилмәмиш әмәк, көрмә функсијасынын даһа да позулмасына сәбәб ола биләр.

Бүллурун хәстәликләри илә (катаракта, афакија) исти вә шүа радиасијасы олан јерләрдә, ејни заманда интоксикасијалы маддәләрлә (тринитротолуол) ишләмәк, јүксәк миопијасы олан шәхсләрә ағыр, бәдәнин вә башын силкәләнмәси илә әлагәдар олан иш экс-көстәришдир.

Көрмә синири вә тор гиша хәстәликләри олан шәхсләр интоксикасија горхусу олан јерләрдә (хүсусилә нејротроп зәһәрли маддәләр—чивә, мәркмүш, никотин, анилин, метил спирти вә с.) глаукомалы шәхсләр әсәби вә әзәлә кәркинлији илә әлагәдар ишләрдә, бәдәнләри әјилмиш вәзијјәтдә гаранлыг мүһитдә ишләјә билмәзләр.

Практики кор олан вә ја бир көзү олмајан шәхсләрә көз травмасы үчүн горхулу олан бүтүн иш нөвләри, нәглијјатда вә јүксәкликдә ишләмәк экс-көстәришдир. Хәстәләрин көрмә функсијасына көрә әлиллик групунун тә'јини вә ја онларын јени ишлә тә'мин олунмасы үчүн көрмә итилијинин һәгиги дәрәчәси дүзкүн тә'јин едилмәлидир. Лакин көрмә итилијинин мүајинәси субјектив үсул олдуғу үчүн бә'зән көрмә итилијини дүзкүн тә'јин етмәк мүмкүн олмур. Хүсусилә хәстәләр олмајан хәстәлији өзләриндә көстәрмәк истәјир (симулјасија), ја да олан хәстәлији бир гәдәр шиширдир (агревасија) вә көрмә итилијини аз көстәрирләр. Белә һалларда көз һәкими симулјасија вә агревасијаны ашкар етмәли, көрмә итилијинин нә дәрәчәдә позулмасыны дәгигләшдирмәлидир.

Хәстәләр бә'зән шәхси мәнфәәтләри үчүн, бә'зән исә билмәдән симулјасија едирләр. Бу истерија вә травматик невроз заманы тәсадүф олуна биләр. Одур ки, көз һәкими диггәтли мүајинә нәтичәсиндә симулјасијаны дүзкүн тә'јин етмәли, ејни заманда симулјасија олмадығы һалда ону тәсдиг етмәмәлидир (С. С. Головин, 1923; Т. И. Ерошевски, 1972).

Straub гејд едир: «Бир неврозлу хәстәни јаланчы симулјант адландырмагданса, он симулјанты ашкар етмәк даһа јахшыдыр».

Симулјасијаны ашкар етмәк үчүн контрол методлардан истифадә едилир. Өзүнү һәр ики көзүнүн корлуғу кими бүрузә верән шәхсләрдә буну тә'јин етмәк асандыр. Белә ки, көрмә итилијинә малик олан шәхс узун müддәт өзүнү кор кими апара билмәз. Бир нечә күн әрзиндә хәстәни нәзарәт алтына алмагла буну ашкар етмәк мүмкүндүр. Әкәр хәстә бир көзүнүн кор олмасыны сөјләјирсә, буну ашағыдакы үсулларла мүајинә етмәк олар:

1. Бәбәјин ишыға гаршы дүзкүн вә мүштәрәк реаксијасыны јохламалы. Кор көздә бәбәјин ишыға гаршы дүзкүн реаксијасы позулур, мүштәрәк реаксијасы исә сахланылыр.

2. Сағлам көзү бағлајыб, хәстәјә көрмәјән көзү илә дүз өнә бахмаг тәклиф олунур. Белә һалда симулјант мүәјјән бир нөгтәни фиксә един, сонра һәмин көзөнүнә 10—12° призма гојулур, бунунла фиксәолунмуш нөгтә өз јерини дәјишир. Бу заман доғрудан да кор көз өз вәзијјәтини дәјишмир, лакин көрән көз исә фиксә етдији әшјаны ајдын көрмәк мәгсәди илә призманын зирвәсинә доғру һәрәкәт едәчәкдир.

3. Көрән көзү бағлајыб, хәстәнин көрмәјән көзү өнүндә гәләми һәрәкәт етдириб хәстәјә саға, сола вә с. истигамәтдә бахмаг тәклиф олунур. Сонрадан гәләм һәрәкәт етдирилир. Һансы истигамәтә бахмаг лазым олдуғу дејилмир. Әкәр һәмин көз көрүрсә, гејри-ихтијары гәләм һәрәкәт едән тәрәфә һәрәкәт едәчәк. Кор көз исә һәрәкәт етмәјәчәкдир.

4. Сағлам көзү көрмә актындан, линзалар васитәсилә дә кәнар етмәк олар. Бунун үчүн көзөнүнә бир-бирини нејтраллашдыран ики линза (мәнфи вә мүсбәт) гојулур. Сонра биринин охуну һисс етмәдән тәдричән дөндәриб, дикәр силиндрин охуна перпендикулјар гојулур. Бу заман хәстә һәрфләри пис көрән көзү илә охујур.

5. Жевал методу. Хәстәјә охумаг үчүн чәдвәл верилир, көзөнүндә һәрфләрә перпендикулјар гәләм тутулур. Әкәр хәстә чәдвәли әввәлки кими сәрбәст охујурса, демәк о ики көзү илә дә көрүр, әкәр көзү көрмүрсә, онда гәләмин архасында олан һәрфләр көрүнмәјәчәкдир.

Снелленин рәнкли шүшәләрлә сынағы. Беләки, гырмызы шүшә, ачыг фонда гырмызы рәнкли, гара фонда исә јашыл рәнкли шәкли сечмир. Хәстәнин јахшы көрән көзү өнүнә гырмызы, пис көрән көзү өнүнә јашыл шүшә гојуларса, о, гырмызы рәнкли һәрфләри охујарса, демәли, о, пис көрән көзү илә охујур.

Көрмә саһәсинин даралмасынын симулјасија вә агревасијасыны ашкар етмәк үчүн көрмә саһәсини мүхтәлиф мәсафәләрдә (20 см, сонра 1 м) јохламаг лазымдыр. Әкәр хәстә мүхтәлиф мәсафәләрдән көрмә саһәсинин даралмасыны ејни дәрәчәдә көстәрирсә, демәли бу симулјасијадыр (көрмә саһәси узаг мәсафәдә бир гәдәр бөјүк олмалыдыр).

Рәнк дујғусу—Рабкинин полихроматик чәдвәли васитәсилә ашкар едилир. Гаранлыға адаптасија исә адаптометрдә јохланылыр. Бә'зән дә әксинә, дисимулјасија һаллары тәсадүф олунур, јә'ни хәстә көрмәнин зәифләмәсини кизләдир. Белә дисимулјасија чох вахт нәглијјат ишчиләриндә, дәгигкөрмә итилији тәләб едән јерләрдә ишләјән шәхсләрдә тәсадүф олунур. Белә һалларда көрмә итилијини чәдвәлин һәрфләр тәрәфи илә дејил, һалгалар васитәсилә јохламаг вә хәстәни һәртәрәфли

објектив мүајинәдән кечирмәк лазымдыр. Көрмә органынын вәзијјәти һәрби ишдә дә бөјүк әһәмијјәтә маликдир. Совет Ордусу сыраларында гуллуг етмәк үчүн чағырышчыларын јарарлы олуб-олмамасыны мүәјјән етмәкдән өтрү, хүсуси һәким комиссијалары тә'јин олунур ки, бунлар да ССРИ Мүдафиә Назирлији тәрәфиндән тәтбиг олунмуш әмри әсас тутараг ишләјирләр. Һәмин әмрдә һәрби ишә јарарлы олмајан хәстәликләр, чатышмазлыглар вә с. гејд едилмишдир.

Корларын вә пис көрән шәхсләрин ишлә тә'мин олунмасы үчүн Совет Иттифагында хүсуси Корлар Чәмијјәти фәалијјәт көстәрир ки, бурада да көрмәнин нә дәрәчәдә позулмасындан асылы олараг онлар мүхтәлиф пешәләрә јијәләнирләр. Бундан әлавә, корлар вә пис көрәнләрдән өтрү тәһсил мәктәбләри, техники мәктәбләр, мусиги мәктәбләри вә с. фәалијјәт көстәрир. Орта мәктәби гуртаран белә шәхсләр үмуми гајда әсасында али мәктәбләрә дахил олараг өз тәһсилләрини давам етдирә биләрләр. Өлкәмиздә корларын әмәк вә истеһсалат фәалијјәтләри үчүн һәр чүр шәраит јаранмышдыр.

ӘДӘБИЈЈАТ

Архангельский В. Н. Глазные болезни. М., Медгиз, 1969.

Ерошевский Т. И. Глазные болезни. М., Медицина, 1977.

Ковалевский Е. И. Глазные болезни. М. ,Медицина, 1980.

Многотомное руководство по глазным болезням. т. II. М., Государственное издательство медицинской литературы, 1960.

Многотомное руководство по глазным болезням. М., Медгиз, 1962.

Мусабәјли У. С. Көз хәстәликләри. Азәрнәшр, 1972.

Одинцов В. П. Курс глазных болезней. Л. ,Медгиз, 1938.

МҮНДӘРИЧАТ

Кириш 3
Офталмолокијанын инкишаф тарихи 5

I фәсил. **Көрмә органынын анатомијасы вә физиолокијасы** . . . 13

Көрмә анализатору һаггында 13
Көрмә органынын инкишаф мәрһәләләри 14
Көз алмасынын ембриокенези 16
Көз алмасынын гурулушу 17
Көз алмасынын дамарлары 31
Көрмә синири 32
Көзјашы апараты 38
Көз алмасыны һәрәкәт етдирән әзәләләр 40
Көз јувасынын анатомијасы вә физиоложи хүсусијјәтләри . 42

II фәсил. **Көрмә органынын мүајинә үсуллары** 44

Шүакечиричи мүһитләрин мүајинәси 53
Офталмоскопија 55
Көзүн биомикроскопијасы 57
Көзүн дахили тәзјиги вә онун өлчмә үсуллары . . . 59

III фәсил. **Көрмә анализаторунун функсијалары вә онларын мүајинә үсуллары** 62

Рәнк дујғусу вә онун мүајинә үсуллары 71
Бинокулјар көрмә вә онун мүајинәси 72

IV фәсил. **Көзүн оптик системи** 75

Диоптријанын һесабланмасы 76
Оптик шүшәләр 77
Көзүн рефраксијасы 79
Астигматизм 82
Аккомодасија 84
Рефраксијанын мүајинә үсуллары 90
Рефраксијанын нөвләринин клиникасы 94
Аккомодасијанын позулмасы 101

V фәсил. **Чәпкөзлүк** 103

Чәпкөзлүјү төрәдән сәбәбләр 107
Амблиопија 110
Мүштәрәк чәпкөзлүјүн мүаличәси 112
Амблиопијанын мүаличәси 113
Аккомодасија илә әлагәдар олан чәпкөзлүјүн мүаличәси . . 114
Гејри-аккомодасија чәпкөзлүјүн мүаличәси . . . 116
Чәпкөзлүјүн оператив мүаличәси 117
Операсијадан сонракы ортоптик мүаличә 120
Паралитик чәпкөзлүк 120

VI фәсил. **Көз гапаглары хәстәликләри** 121

Көз гапаглары дәрисинин хәстәликләри 121
Көз гапағы кәнарынын вә онун вәзиләринин хәстәликләри . . 123
Көз гапағы әзәләләринин хәстәликләри 126
Көз гапаглары вәзијјәтинин дәјишмәси 127
Көз гапаглары шишләри 130
Бәдхассәли шишләр 131
Көз гапагларынын анаданкәлмә аномалијалары . . . 131
Көз гапагларынын зәдәләри 131

VII фәсил. **Көзјашы вәзиси хәстәликләри** 133

Јашапарычы јолларын хәстәликләри 134
Јаш кисәсинин хроники илтиһабы 136
Јени доғулмуш ушагларда дакриосистит 138

VIII фәсил. **Конјуктива гишасынын хәстәликләри** 139

1. Екзокен инфексион конјунктивитләр 140
Кәскин конјунктивитләрин мүаличәси 141
Хроники конјунктивитләр 145
Конјунктиванын дәнәвары хәстәликләри 146
2. Вирус конјунктивитләри 147
Трахома 148
Ендокен конјунктивитләр 156
Конјунктиванын аллеркик хәстәликләри 157
Баһар конјунктивити 157
Фликтеналы (скрофулјозлу) конјунктивит 158
Конјунктиванын декенератив дәјишикликләри 159
Ганадабәнзәр пәрдә 160

IX фәсил. **Бујнуз гишанын хәстәликләри** 161

Кератитләрин тәснифаты 163
Екзокен кератитләр 164
Инфексион, бактериал кератитләр 164
Көз гапаглары конјунктивасы вә мејбоми вәзиләринин хәстәликләри нәтичәсиндә баш верән кератитләр 166
Ендокен кератитләр 166
Инфексион кератитләр 166
Вәрәм кератити 168
Аллеркик фликтенулозлу кератит 170
Сәјиричи фликтена 171
Нејрокен кератитләр 172
Дистрофик вә ја нејропаралитик кератитләр 172
Һерпетик кератитләр 173
Дисквары кератит 175
Авитаминоз кератитләр 175
Етиолокијасы мә'лум олмајан кератитләр 176
Розасеа кератити 176
Бујнуз гишанын декенератив дәјишикликләри 177
Бујнуз гишанын аномалијалары 178
Бујнуз гишанын шишләри 179

X фәсил. **Склеранын хәстәликләри** 180

XI фәсил. **Дамарлы гишанын хәстәликләри** 181

Дамарлы гиша хәстәликләринин етиолокијасы 182
Иридосиклитләрин үмуми симптомлары 182
Хроники иридосиклитләр 186
Кәскин диффуз иридосиклитләр 187